



O'ZBEKISTON RESPUBLIKASI
OLIV VA O'RTA-MAXSUS TA'LIM VAZIRLIGI

TOSHKENT TIBBIYOT AKADEMIYASI
HUZURIDAGI PEDAGOG KADRLARNI QAYTA
TAYORLASH VA ULARNI MALAKASINI
OSHIRISH TARMOQ MARKAZI



“STOMATOLOGIYA”



TOSHKENT 2023

**O‘ZBEKISTON RESPUBLIKASI
OLY VA O‘RTA MAXSUS TA‘LIM VAZIRLIGI**

**OLY TA‘LIM TIZIMI PEDAGOG VA RAHBAR KADRLARINI QAYTA TAYYORLASH VA
ULARNING MALAKASINI OSHIRISHNI TASHKIL ETISH BOSH ILMIY - METODIK
MARKAZI**

**TOSHKENT TIBBIYOT AKADEMIYASI HUZURIDAGI PEDAGOG KADRLARNI QAYTA
TAYYORLASH VA ULARNING MALAKASINI OSHIRISH TARMOQ MARKAZI**

“Stomatologiya”yo‘nalishi

**“STOMATOLOGIYA FANINI O‘QITISHDA ZAMONAVIY KOMPYUTER
DIAGNOSTIKA VA DAVOLASH”**

MODULI BO‘YICHA

O‘QUV –USLUBIY MAJMU‘A

**Mazkur o‘quv-uslubiy majmua Oliy va o‘rta maxsus ta’lim vazirligining 2020
yil 7 dekabrdagi 648-sonli buyrug‘i bilan
tasdiqlangan o‘quv reja va dastur asosida tayyorlandi.**

Tuzuvchilar: Toshkent davlat stomatologiya instituti Bolalar terapevtik stomatologiya kafedrasida dotsenti L.A. Abduazimova.

Taqrizchilar: Toshkent pediatriya tibbiyot instituti, Jamoat salomatligi, sog‘liqni saqlashni tashkil etish va boshqarish kafedrasida mudiri t.f.d., prof. Sh.T.Iskandarova

Toshkent tibbiyot akademiyasi, Jamoat salomatligi, sog‘liqni saqlashni tashkil etish va boshqarish kafedrasida dotsenti t.f.n., dotsenti Sh.D.Karimbaev

*O‘quv -uslubiy majmua Toshkent tibbiyot akademiyasi Kengashining 2020 yil
25-dekabrdagi 7-sonli qarori bilan nashrga tavsiya qilingan.*

MUNDARIJA

I. ISHCHI DASTUR	I-5
II. MODULNI O‘QITISHDA FOYDALANILADIGAN INTREFAOL TA’LIM METODLARI.....	II-11
III. NAZARIY MATERIALLAR	17
IV. AMALIY MASHG‘ULOT MATERIALLARI.....	22
V. GLOSSARIY	31
VI. ADABIYOTLAR RO‘YXATI.....	36

I. ISHCHI DASTUR

Kirish

Dastur O‘zbekiston Respublikasining 2020 yil 23 sentyabrda tasdiqlangan “Ta’lim to‘g‘risida”gi Qonuni, O‘zbekiston Respublikasi Prezidentining 2017 yil 7 fevraldagi “O‘zbekiston Respublikasini yanada rivojlantirish bo‘yicha Harakatlar strategiyasi to‘g‘risida”gi PF-4947-son, 2019 yil 27 avgustdagi “Oliy ta’lim muassasalari rahbar va pedagog kadrlarining uzluksiz malakasini oshirish tizimini joriy etish to‘g‘risida”gi PF-5789-son, 2019 yil 8 oktyabrdagi “O‘zbekiston Respublikasi oliy ta’lim tizimini 2030 yilgacha rivojlantirish konsepsiyasini tasdiqlash to‘g‘risida”gi PF-5847-sonli Farmonlari hamda O‘zbekiston Respublikasi Vazirlar Mahkamasining 2019 yil 23 sentyabrdagi “Oliy ta’lim muassasalari rahbar va pedagog kadrlarining malakasini oshirish tizimini yanada takomillashtirish bo‘yicha qo‘shimcha chora-tadbirlar to‘g‘risida”gi 797 sonli Qarorlarida belgilangan ustuvor vazifalar mazmunidan kelib chiqqan holda tuzilgan bo‘lib, u oliy ta’lim muassasalari pedagog kadrlarining kasb mahorati hamda innovatsion kompetentligini rivojlantirish, sohaga oid ilg‘or xorijiy tajribalar, yangi bilim va malakalarni o‘zlashtirish, shuningdek amaliyotga joriy etish ko‘nikmalarini takomillashtirishni maqsad qiladi.

Qayta tayyorlash va malaka oshirish yo‘nalishining o‘ziga xos xususiyatlari hamda dolzarb masalalaridan kelib chiqqan holda dasturda tinglovchilarning mutaxassislik fanlar doirasidagi bilim, ko‘nikma, malaka hamda kompetensiyalariga qo‘yiladigan talablar takomillashtirilishi mumkin.

Modulning maqsadi va vazifalari

“Stomatologiya fanini o‘qitishda zamonaviy kompyuter diagnostika va davolash” modulining maqsadi: Stomatologiya fanlarini o‘qitishda maqsadi tinglovchilarni hozirda mavjud bo‘lgan zamonaviy ta’lim innovatsiyalari kompyuter diagnostika va davolash usullari bilan tanishtirish va ana shu innovatsiyalar va texnologiyalardan mahorat bilan foydalanish malakasini shakllantirishdir.

“Stomatologiya fanini o‘qitishda zamonaviy kompyuter diagnostika va davolash” modulining vazifalari:

- Shifokor pedagoglarga nisbatan zamonaviy talablarni ko‘rib chiqish;
- Ta’lim texnologiyalarini o‘quv jarayoniga tadbiiq etishning nazariy va amaliy asoslarini o‘rganib chiqish;
- Tinglovchilar faoliyatini faollashtirishga yo‘naltirilgan pedagogik texnologiyalarni amaliyotga tadbiiq etishga o‘rgatish;
- Pedagogik innovatsiyalar-pedagog mahoratini rivojlantiruvchi omil sifatida shakllantirish;
- Stomatologik fanlarini o‘qitishda qo‘llaniladigan ilg‘or ta’lim texnologiyalari: elektron va multimediya darsliklar, yo‘naltiruvchi matn, loyiha metodlarini zamonaviylashtirish va amaliyotda qo‘llash;
- Pedagogik kadrlar tayyorgarligiga qo‘yiladigan talablar; stomatologik fanlarni o‘qitishda innovatsion ta’lim texnologiyalari haqida tinglovchilarning bilim, ko‘nikma va malakalarini takomillashtirish, shakllantirish va chuqurlashtirish.

Modul bo‘yicha tinglovchilarning bilimi, ko‘nikma va malakalariga qo‘yiladigan talablar “Stomatologiya fanini o‘qitishda zamonaviy kompyuter diagnostika va davolash” modulini o‘zlashtirish jarayonida amalga oshiriladigan masalalar doirasida tinglovchilar:

- Stomatologiya fanini o‘qitishdagi Stomatologiyadagi ilmiy -uslubiy yangiliklar va yutuklar zamonaviy diagnostika usullari o‘zlashtirish jarayonida amalga oshiriladigan masalalar doirasida:
- Tinglovchi:
- zamonaviy kompyuter diagnostika usullaridan foydalana olish;
- diagnostik uskunalar bilan ishlash;
- elektron darslik va ukuv kullanma yaratish
- funksional usullardan foydalanish ko‘nikma va malakalarini egallashi zarur.
- antropometrik, grafik, funksional, mikrobiologik, bioximik usullarni qo‘llash;

- ularni sifatli va samarali tahlil qilish kompetensiyalariga ega bo‘lishi lozim
- Oliy va o‘rta maxsus, kasb-hunar ta’limi o‘qituvchilari malakasini oshirishga qo‘yiladigan davlat talablari va tayyorgarlik yo‘nalishlari bo‘yicha namunaviy dasturlar asos qilib olingan. Oliy ta’lim muassasalari “Stomatologiya fanlari (gospital va fakultet ortopedik stomatologiyasi, yuz jag‘ jarroxligi, ortodontiya va bolalarni protezlash, oral jarroxligi va implantologiya, bolalar stomatologiyasi, bolalar jarroxligi stomatologiyasi)” ta’lim yo‘nalishi va mutaxassisliklari umumkasbiy va maxsus fanlarda pedagogik faoliyatga nazariy va kasbiy tayyorgarlikni ta’minlash va yangilash, kasbiy kompetentlikni rivojlantirish asosida ta’lim-tarbiya jarayonlarini samarali tashkil etish va boshqarish bo‘yicha bilim, ko‘nikma va malakalarni takomillashtirishga qaratilgan.

Modulning o‘quv rejadagi boshqa modullar bilan bog‘liqligi va uzviyligi

Fan mazmuni o‘quv rejadagi uchinchi blok va mutaxassislik fanlarining barcha sohalari bilan uzviy bog‘langan holda pedagoglarning umumiy tayyorgarlik darajasini oshirishga xizmat qiladi

Modulning oliy ta’limdagi o‘rni

Modulni o‘zlashtirish orqali tinglovchilar Stomatologiya fanini o‘qitishdagi yangiliklar va yutuklar zamonaviy kompyuter diagnostika usullari o‘rganish, amalda qo‘llash va baholashga doir kasbiy kompetentlikka ega bo‘ladilar.

Modul bo'yicha soatlar taqsimoti:

№	Modul mavzulari	Tinglovchining o'quv yuklamasi, soat				
		Hammasi	Auditoriya o'quv yuklamasi			Ko'chma mashhulot
			Jumladan			
			jami	Nazariy	Amaliy mashg'ulot	
1.	Stomatologiya fanini o'qitishda zamonaviy kompyuter diagnostika	10	10	3	5	2
2.	Ortodontik bemorlarni maxsus tekshirish usullari: rentgenografik, telerentgenografik, antropometrik. Zamonaviy diagnostika va davolash usullari	10	10	3	5	2
	Jami:	20	20	6	10	4

NAZARIY MASHG'ULOTLAR MAZMUNI

1-Mavzu: Stomatologiya fanini o'qitishda zamonaviy kompyuter diagnostika

Stomatologiya fani amaliyotida simulyator texnologiyalaridan foydalangan xolda, tish kasalliklari davolash muolajalarini olib borishni o'rganish. Pet – pozitron-emulsion texnologiyada diagnostika qilishni o'rganish. Introoral skanerlar xaqida malumotlar olish.

Led lampalardan karies kasalliklarini aniqlashda foydalanishni o'rganish.

2-Mavzu: Ortodontik bemorlarni maxsus tekshirish usullari: rentgenografik, telerentgenografik, antropometrik. Zamonaviy diagnostika va davolash usullari

Ortodontik tashxislashda rentgenologik usullar. Jag‘larning va og‘izning kattalashtirilgan rentgenografiyasi. Jag‘larning panoram rentgenografiyasi. Chakka-pastki jag‘ bo‘g‘imi rentgenografiyasi va tomografiyasi. Jag‘larning ortopantomografiyasi. Yuz suyagini telerentgenografik tekshirish. Jag‘larning tashxislovchi modellarini biometrik o‘rganish. Antropometrik tekshirish usullari. Bosh o‘lchami, yuz va uning ayrim qismlari. Yuz suyagini o‘lchami bilan tish - alveolyar yoyini bir-biriga bog‘liqligi.

AMALIY MASHG‘ULOTLAR MAZMUNI

1-Mavzu: Stomatologiya fanini o‘qitishda zamonaviy kompyuter diagnostika

Stomatologiya fanlarini o‘qitishda ilg‘or xorijiy tajribalar yordamida tinglovchilarning bilim, ko‘nikma va malakalarini takomillashtirish, shakllantirish va chuqurlashtirish

1. Stomatologiya fani amaliyotida simulyator texnologiyalaridan foydalangan xolda, tish kasalliklari davolash muolajalarini olib borish;
2. Pet – pozitron-emulsion texnologiyada diagnostika qilish;
3. Introoral skanerlardan foydalanish;
4. Led lampalardan karies kasalliklarini aniqlashda foydalanish.

2-Mavzu: Ortodontik bemorlarni maxsus tekshirish usullari: rentgenografik, telerentgenografik, antropometrik. Zamonaviy diagnostika va davolash usullari

1. Ortodontik tashxislashda rentgenologik usullar.
2. Antropometrik tekshirish usullari.
3. Biofunktional usullari

KO‘CHMA MASHG‘ULOT MAZMUNI

Maqsad: tinglovchilarni yangi stomatologik texnologiyalar bilan tanishtirish va ularni amaliyda qo'llashni o'rgatish.

- 1.Stomatologiyada yangi zamonaviy usullarni qo'llash
- 2.Stomatologik simulyatsion apparatda ishlash koidalari
- 3.3D printerda modellashtirish usullarini o'rgatish
- 4.Dental kompyuter 3D tomografiyani o'qishni o'rgatish
- 5.Cad-Cam usulini o'rgatish

II. MODULNI O‘QITISHDA FOYDALANILADIGAN INTREFAOL TA’LIM METODLARI.

«AQLIY HUJUM» strategiyasi

Strategiya o‘quvchi (tinglovchi va kursant)larning mavzu xususida keng va har tomonlama fikr yuritish, o‘z tasavvurlari, g‘oyalariidan ijobiy foydalanishga doir ko‘nikma, malakalarni hosil qilishini rag‘batlantiradi. Uning yordamida tashkil etilgan mashg‘ulotlarda ix- tiyoriy muammolar yuzasidan bir necha original (o‘ziga xos) yechimlarni topish imkoniyati tug‘iladi. Strategiya mavzu doirasida ma’lum qarash- larni aniqlash, ularga muqobil g‘oyalarni tanlash uchun sharoit yaratadi.

Uni samarali qo‘llashda quyidagi qoidalarga amal qilish lozim:

O‘quvchi (tinglovchi va kursant)larning o‘zlarini erkin his etishlariga sharoit yaratib berish, g‘oyalarni yozib borish uchun yozuv taxtasi yoki qog‘ozlarni tayyorlab qo‘yish

Muammo (yoki mavzu)ni aniqlash

Mashg‘ulot jarayonida amal qilinadigan shartlarni belgilash

Bildirilayotgan g‘oyalarni ularning mualliflari tomonidan asoslanishiga erishish va ularni yozib olish, qog‘ozlar g‘oya (yoki fikr)lar bilan to‘ldirilgandan so‘ng yozuv taxtasiga osib qo‘yish

Bildirilgan fikr, yangi g‘oyalarning turlicha va ko‘p miqdorda bo‘lishiga e’tibor qaratish

O‘quvchi (tinglovchi va kursant)ning boshqalar bildirgan fikrlarni yodda saqlashi, ularga tayanib yangi fikrlarni bildirishi va ular asosida muayyan xulosalarga kelishiga erishish (bildirilayotgan har qanday g‘oya baholanmaydi)

O‘quvchi (tinglovchi va kursant)lar tomonidan mustaqil fikr yuritilishi, shaxsiy fikrlarning ilgari surilishi uchun qulay muhit yaratish

Ilgari surilgan g‘oyalarni yanada boyitish maqsadida o‘quvchi (tinglovchi va kursant)larni quvvatlash

Boshqalar tomonidan bildirilgan fikr (g‘oya)lar ustidan kulish, kinoyali sharhlarning bildirilishiga yo‘l qo‘ymaslik

Yangi g‘oyalarni bildirish davom etayotgan ekan, muammoning yagona to‘g‘ri yechimini e’lon qilishga shoshilmaslik

«BALIQ SKELETI» grafik organayzeri (GO)

Grafik organayzer o'quvchi (tinglovchi va kursant)larda mavzu yuzasidan muayyan masala mohiyatini tasvirlash va yechish qobiliyatini shakllantiradi. Uni qo'llashda o'quvchi (tinglovchi va kursant)larda mantiqiy fikrlash, mavzu mohiyatini yorituvchi tayanch tushuncha, ma'lumotlarni muayyan tizimga keltirish, ularni tahlil qilish ko'nikmalari rivojlanadi.

Undan foydalanish quyidagicha amalga oshiriladi:

- 1) o'qituvchi o'quvchi (tinglovchi va kursant)larni GOni qo'llash sharti bilan tanishtiradi;**
- 2) o'quvchi (tinglovchi va kursant)lar kichik guruhlariga biriktiriladi;**
- 3) guruhlar topshiriqlarni bajaradi;**
- 4) guruhlar o'z yechimlarini jamoaga taqdim etadi;**
- 5) jamoa guruhlarining yechimlari yuzasidan muhokama uyushtiradi**

O'quvchi (tinglovchi va kursant)lar topshiriqlarni quyidagi tasvir asosida bajaradi:


1-yechim

(omil)

3-yechim

5-yechim (omil)

(omil)



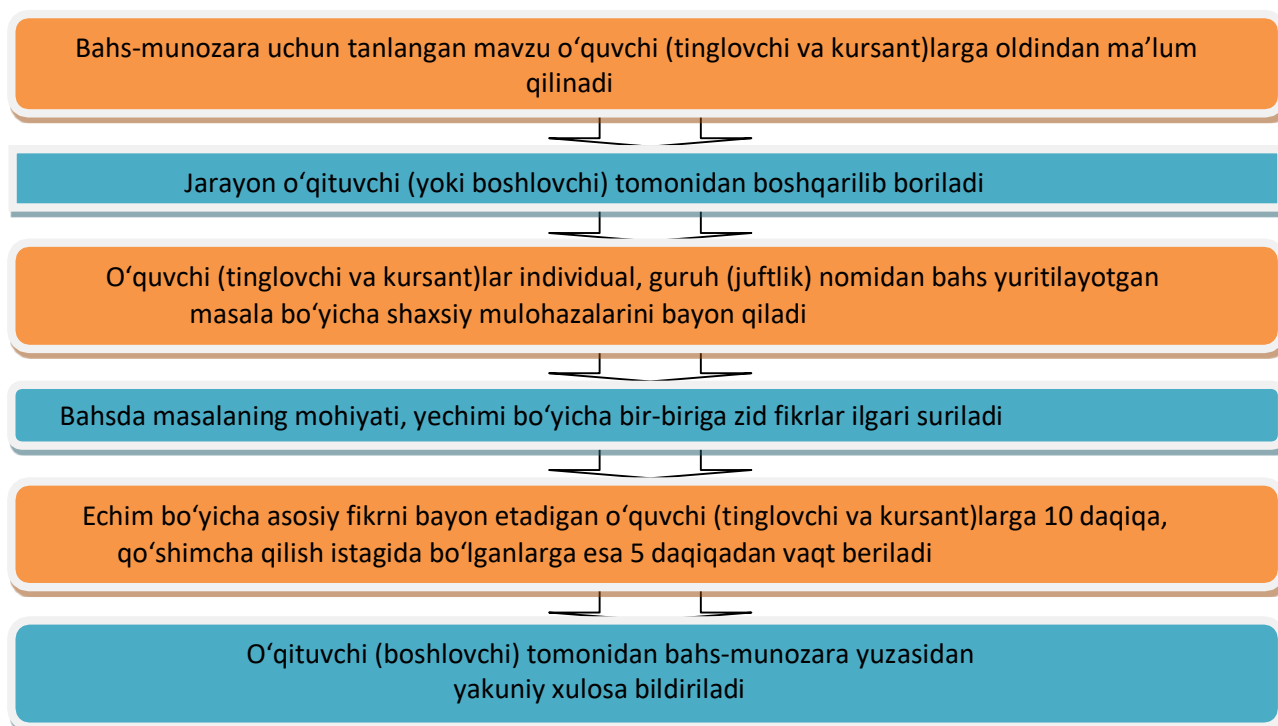
4-yechim (omil)

2-yechim (omil)

«BAHS-MUNOZARA» strategiyasi

«Bahs-munozara» strategiyasi ikki yoki undan ortiq shaxslar tomonidan muayyan vaqt oralig'ida va qat'iy qoidalarga muvofiq tashkil etiladigan og'zaki bahs bo'lib, o'quvchi (tinglovchi va kursant)larda o'rganilayotgan mavzu bo'yicha erkin, asosli fikrlarni bildirish qobiliyatlarini shakllantirishga xizmat qiladi. O'quv mashg'ulotlarida bahs-munozaradan foydalanishda mavzuga doir ma'lum masalalar hal qilinadi.

Uni qo'llashda quyidagi tartibda ish ko'riladi:



Izoh: 1) bir o'quvchi (tinglovchi va kursant)ga ikki marta so'zga chiqishga ruxsat etilmaydi;

2) o'qituvchi (boshlovchi) o'quvchi (tinglovchi va kursant)larning mavzu- dan chetga chiqmasliklarini qat'iy nazorat qilib boradi, bordi-yu, shun- day holatlar sodir etilsa, so'zlovchilar bu haqida ogohlantiriladi.

«BILAMAN. BILISHNI XOHLAYMAN.

BILIB OLDIM» (BBB) grafik organayzeri

«BBB» grafik organayzeri o‘quvchi (tinglovchi va kursan)larga muayyan mavzu bo‘yicha bilimlari darajasini baholay olish imkonini beradi. Uni qo‘llashda o‘quvchi (tinglovchi va kursant)lar guruh yoki jamoada ishlashlari mumkin. Guruhda ishlashda mashg‘ulot yakunida guruhlar tomonidan bajarilgan ishlar tahlil qilinadi.

Guruhlar faoliyati quyidagi ko‘rinishda tashkil etilishi mumkin:



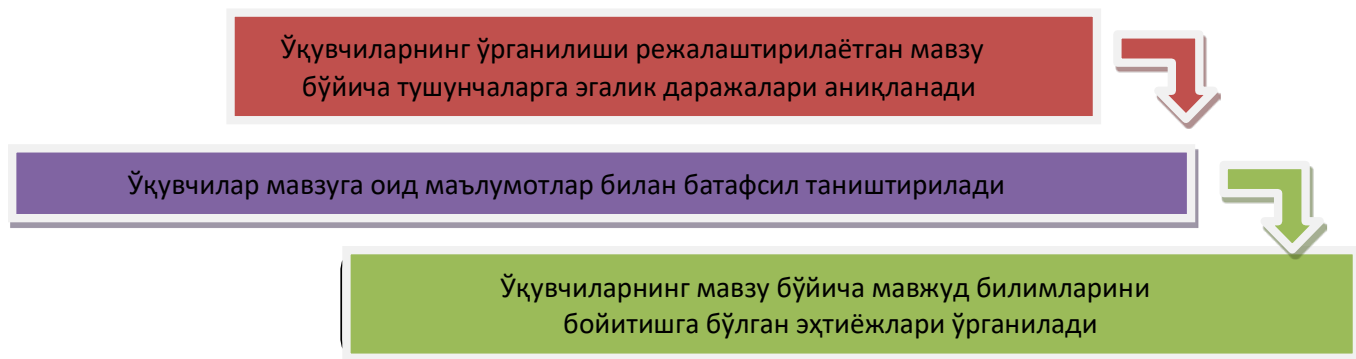Har bir guruh umumiy sxema asosida o‘qituvchi tomonidan berilgan topshiriqlarni bajaradi; mashg‘ulot yakunida loyiha bandlari bo‘yicha guruhlarining munosabatlari umumlashtiriladi

Guruhlar umumiy sxemaning alohida bandlari bo‘yicha o‘qituvchi tomonidan berilgan topshiriqlarni bajarib, g‘oyalarni umumlashtir

O‘quv faoliyati bevosita yozuv taxtasi yoki ish qog‘ozida o‘z aksini topgan quyidagi sxema asosida tashkil etiladi:

Bilaman	Bilishni xohlayman	Bilib oldim

Grafik organayzerdan foydalanish uch bosqich asosida amalga oshiriladi:



Bosqichlar bo‘yicha amalga oshirilgan harakatlarning tafsiloti quyidagicha:

- 1) o‘quvchi (tinglovchi va kursant)lar kichik guruhlarga biriktiriladi;
- 2) o‘quvchi (tinglovchi va kursant)larning yangi mavzu bo‘yicha tushunchalarga egalik darajasi o‘rganiladi;
- 3) o‘quvchilar tomonidan qayd etilgan tushunchalar loyihaning 1-bandiga yozib boriladi;
- 4) o‘quvchi (tinglovchi va kursant)larning yangi mavzu bo‘yicha mavjud bilimlarini boyitishga bo‘lgan ehtiyojlari o‘rganiladi;
- 5) o‘quvchi (tinglovchi va kursant)larning ehtiyojlari sifatida bayon etilgan tushunchalar loyihaning 2-bandiga yozib qo‘yiladi;
- 6) o‘qituvchi yangi mavzuga oid umumiy ma’lumotlardan o‘quvchilarni xabardor qiladi;
- 7) o‘quvchi (tinglovchi va kursant)lar tomonidan o‘zlashtirilgan yangi tushunchalar aniqlanadi;
- 8) bayon etilgan yangi tushunchalar loyihaning 3-bandiga yozib qo‘yiladi;

9) mashg'ulot yakunida yagona loyiha yaratiladi

III. NAZARIY MATERIALLAR

1-mavzu: Stomatologiya fanini o'kitishning zamonaviy kompyuter diagnostika

Tishlarning kompyuter tomografiyasi eng to'g'ri diagnostika usullaridan biri bo'lib xisoblanadi xozirgi kunda stomatologiyaning barcha soxasida ko'llaniladi. Uning yordamida butin og'iz bo'shlig'i o'rganiladi.

KT ni tekshirish bu rentgen nurlardan foydalangan xolda yuz jag' sistemasida uch o'lchamli suratini oladi. Bu anik tashxis ko'yish imkoni beradi. Uch o'lchamli surat tish va tish milk kasalliklarda eng anik ma'lumotlarni beradi chunki o'rganyotgan soxaning istalgan burchak ostida o'rganish imkon beradi.

KT suyak to'kimalarning xolatini o'rganish usullardan biridir. Ortopantogramma va rentgenografiya bilan birga u stomatologiya va otorinologiyada faol ko'llaniladi. Oddiy rentgen tasviri malumotlarning atiga 30-40% Tamografik malumotlar 100% aniklikda beradi.

X-ray tekshiruvlari jaroxatlar, yallig'lanish, o'sma kasalliklarda xal kiluvchi rol o'ynaydi. Kolgan oddiy rentgenologik tekshiruvlar xar doim xam anik tasvir bermidi. Ko'pincha og'iz bo'shlig'i tomonida yoki ildiz bifurkatsiya soxasida joylashgan patologik o'zgarishlar tishlarning soyalari orkasida ko'rinmaydi orka yuzada joylashgan ildiz yoriklari aniklanmaydi. Yuz jag' bo'shlig'i va pastki jag' kannallarining maydonlari xar doim xam bir xil uzunlikda emas.

Yassi panoramali tasvirdan farkli o'larok tamografiya deyarli barcha katlamni olishga imkon beradi. Suyak to'kimalarning kalinligi va balandligi ko'yilyotgan implantning pastki jag' nervidan masofasi milimetr o'lcham bilan aniklanadi. Bundan tashkari yangi diagnostika usuli implantning turi va xajmini anik bemorning induvdal xususyatlariga mos ravishda tanlashga imkon beradi.

Rlanmeca promax 3D bilan bemorga tasir kilish minimal va odatiy panoramali tasvir bilan takkoslanadi Rlanmeca dental va volometrik tomogafiyalari rentgen nurlarini xosil kilish uchun konisning nurlari texnologiyasi asosida yaratilgan bu yesa bemorning sog'ligi to'g'risida minimal nurlanish dozalarda to'lik malumot olish imkoni beradi.

Tadkikot natijalari uch o'lchovli tasvirga asoslangan xolda davolash rejasini samarali tuzish shuningdek implantatsiya va ortopedik davolanishning bevosita

va uzok muddatli natijalarni aniklanadi shuning uchun yetakchi stomatologik klinikalar KT sini afzal ko'rishadi.

Tasvir paytida tomograf 300 xil proeksiyada tasvirlarni kayd etadi keyin komyuter tasvirlarni kayta ishlaydi. Tish jag' sistemasining 3D modelini yaratadi. Natijalarni malumotlar bazasida saklaydi. Bemor uchun CD da yoziladi. Natijalar bilan ishlash xar kandy komyutirda mavjud. Disk ishga tushirilganda dastur avtomatik ravishda ishga tushadi. Minimal nurlanish tasiri; tez kurish vakti –atigi 14 soniya olingan tasvirning yukori sifati ushbu kuydagi ixtisosligdagi vrachlar uchun katta diagnostika imkonyatlarinini beradi.

- Yuz-jag jarroxi .
- Stomatolog
- Otorinolarinolog

KT uchun kursatmalar:

*Implantatsiyani rejalashtirish

*tish ildiz soxasidagi suyakning yalig'lanish jarayonlari ni baxolash

* Ildiz kanallarni baxolash

*ChPJB ni baxolashda.

*Yuz suyaklarning sinishini baxolashda.

* Yukori jag' bo'shlig'ini baxolashda

* Tish-jag' sistemasi anomaliyalarda

KT tekshiruv bolalarda tashxis ko'yish uchun katiy ko'rsatma bo'lganda amalga oshiriladi

Zamonaviy tomograflar fakat tekis katlamlarni rasmga olish bilan chegaralanmaydi . Kurilma jag'ning 3D modelni xam yaratadi.

2-mavzu. Ortodontik bemorlarni maxsus tekshirish usullari:rentgenografik, telerentgenografik, antropometrik. Zamonaviy diagnostika va davolash usullari.

Ortodontik bemorlarni rentgenologik tekshirish usullariga umumiy tavsifnoma berish.Og'iz ichi rentgenografiyasi

Dental renten apparatlari bilan olinadi.

- So'rilayotgan tish ildizini yo'nalishi va joylashishi
- Periodont to'qimasining xolatini aniqlash uchun
- Sut tishlarining so'rilish darajasini aniqlash uchun
- Retenirlangan yoki ortiq sonli tishlar, adentiya borligiga gumon qilinganda

Og'iz tashqarisi rentgenografiyasiga kiradi:

- Panoram tasvir
- Ortopantomografiya
- Telerentgenografiya

Dental, panoram rentgenografiya,ortopantomografiya usullari.

Panoram rentgenografiyasi yoki yuqori yoki pastki tish yoyini, jag'suyagini yoyilgan xolda tasvirlab beradi.

Usulni asosiy xususiyati:

- Katta ulchamli plyonka 12x30 sm
- Kattalashgan tasvir 1,8-2 marta
- Plenka tashkaridan qimirlamaydi
- Maxsus rentgen - apparatlar: «Panoreks» yoki «Panoramiks

Ortopantomografiya - Paatero (Finlyandiya) tomondan 1958 yil ishlab chiqilgan.

- Maxsus rentgen aparat - ortopantomograf
- Rentgen plenka tekshirilgan bemorning kallasi atrofida aylanadi
- Kalla sefalostatda qimirlamasdan maxkamlanadi

Rentgen surati o'tkaziladi:

- Tishning toj qismi va ildizi, ikkala jagʻlarning mineralizatsiya darajasini aniqlash uchun
- Sut tish ildizining soʻrilish darajasi va ularning doimiy tish murtagiga munosabatini bilish uchun
- Retenirlangan va notoʻgʻri yorib chiquvchi tishlarni aniqlash uchun
- Jagʻning oldingi va yon qismlarida tish alveolyar balandlikni aniqlash uchun
- Tishlarining paralelligini kuzatish uchun

Chakka pastki jagʻ boʻgʻimi rentgenografiyasi oʻtkaziladi sagital yoki transverzal yunalishda.

Parm usuli –bu yaqin fokusli rentgenografiya (ogʻiz keng ochilgan xolda va tishlar jipslashgan xolda qoʻllaniladi)Chakka-pastki jagʻ boʻgʻim tomografiyasi asoslarini bayon qilish va koʻrsatish.Chakka pastki jagʻ boʻgʻimi tomografiyasi — bu qavatma-qavat rentgenografiya, (boshni tashqi yuzasidan 2 sm chuq urlikdagi kesimda tasvir olinadi).

ChPJB oʻrganganda diqqatni jalb qiladi:

- Boʻgʻim chuqurligining shakli, uni kengligi, chuqurligi
- Boʻgʻim doʻmbogʻining oʻta rivojlanganligi
- Boʻgʻim boshchasining shakli, boʻgʻim yorikligining xajmi, boʻgʻim boshchasining va chuqurligining oraligi

Telerentgenografiya usuli asoslarini bayon kilish.

Telerentgenografiya - bu masofadagi maxsus rentgen usul, 90 sm dan - 4-5 m boʻlgan oraliqda tasvir olinadi.

Qoʻllaniladi

- Yuz suyagini tuzilishi, uning usishini oʻrganish uchun
- Tashxisni tasdiqlash va ortodontik davolash natijasini aniqlash uchun
- Davolash davrida boʻladigan uzgarishni aniqlash uchun
- Jagʻlarning kalla suyagida joylashishini aniqlash uchun
- Jagʻ suyaklari oʻlchamini va ularning oʻzaro munosabatini aniqlash uchun
- Frontal tishlarning protruziya va retruziya xolatlarini jagʻtanasisiga nisbataning aniqlash uchun

Profil telerentgenografiya - bu rentgen tasvir kalla suyagining profilda, yuz-jag' suyagini va yumshoq to'qima chetini yorituvchi rentgen tasvirdir. V.Yu.Kurlyandskiy, A.El-Nofeli fokus oraliq masofani 150-200 sm da yetarli deb xisoblashgan (proeksion tarqalishi bunda 5-7%, 4m oraliqda - 2-3%)

Markaziy rentgen - nurni ko'p mualliflar tashqi eshituv yo'liga yunaltiradi. Kalla Frankfurt gorizontaliga moslashtiriladi va 3 ta nuqtada qotiriladi. Yon telerentgenografiya uchun ekspozitsiya kuchi 200 mA, vaqt 1/30 sekund kerak bo'ladi. Ma'ruzachi ta'kidlab o'tadiki yon telerentgenografiyani analiz qilish uchun kup avtorlar Shvars usulini avzalkuradi. Kalla asosini asosiy orientir qilib olingan holda.

A.M.Schwarz bo'yicha telerentgenografik usullarni taxlil qilish. Shvars gorizontal tekislikdan foydalanishni tavsiya etadi.

- Kranial N - Se
- Frankfurt FH
- Spinal SNA - SNP
- Okklyuzion OsR
- Mandibulyar MP

SpP va MP oraligida tish-jag kompleksi joylashgan. U kalla suyagiga nisbatan individual turli burchak ostida joylashishi mumkin. Tish-jag kompleksining egilish burchagi yoki inklinatsiya burchagi (I). SpP va burun vertikal Rp uchrashgan joyda. Urtacha kiymati burchagini 85° ($82+3^\circ$) ga teng. telerentgenogrammada teridagi nuktalar, kichik lotin xarflari bilan, suyaklarni katta xarflar bilan belgilash kabul kilingan

Talabalarni antropometrik tekshirish usullari bilan tanishtirish: Pon, Tonn va Yekkel, Korkxauz.

Antropometrik tekshiruv usullari Pont (Fransiya), ortognatik prikusda yuqorigi 4 ta kurak tishlarning kundalang kesimi yig'indisi, tish yoyini kichik oziq tishlararo va katta oziq tishlar soxasidagi kenglikga proporsionalligini topdi. Indeksler: 64 - kichik oziq tishlar uchun, 80 katta oziq tishlar uchun. Ponn indeksleri kasalning jag'larida torayish borligini aniqlashda ishlatiladi. Linder va Harth (Avstriya) Pon usuli indekslariga qo'shimcha kiritishdi. Ularning indeksleri 85 va 65 deb belgiladi. Amaliyotda bu indekslarni almashinuv va doimiy tishlar vaqtida ishlatish mumkin. Agar yuqori jag'dagi ikkala bir xil kurak tishlar bo'lmasa (adentiya yoki retensiya) o'4ta kurak tishlar kundalang kesimining yig'indisini Tonn yoki Yekel usullari bilan aniqlash mumkin. Korkgauz yukori jag' 4 kurak tishlarni ko'ndalang kesimi yig'indisi orqali tish yoyining oldingi bo'lagini uzunligi orasida bog'liqlik borligini aniqladi.

Korkxauz bo'yicha o'lchovlar jag' suyaklarini old qismining rivojlanmay qolgan yoki o'ta o'sib ketgan vaqtlarida, oldingi tishlarning tanglay yoki og'iz daxlizi tomon qiyshaygan anomaliyalarida qo'llaniladi. Korkxauz o'z izlanishlari natijasida, Pon usuliga o'xshash matematik mikdorlarini topib, yukori jag tish yoyining oldingi kismi uzunligi bilan 4ta kesuvchi tishlarning kundalang ulchovi yigindisi o'rtasida bogliklik borligini aniqladi. Bu ishni u markaziy kesuvchi tishlarning o'rtasi lab tomonidan to kichik oziq tishlarning distal yuzalaridan bir-biriga tomon tutashtirilgan chiziqqacha bo'lgan masofani o'lchami tasdiqlanadi va topilgan yukori jagning oldingi qismi uzunligining taxminiy o'lchamlarini jadvalga soldi. Pastki jag uchun esa topilgan ulchanlarini 2-3 mm ga kamaytirib (yuqori jag' kesuvchilarning kengligi xisobiga) belgilashni tavsiya etdi

Tashxis modellar

- Ulcham asboblari: sirkul, chizgich, ortometr va boshkalar.

IV. AMALIY MASHG'ULOT MATERIALLARI

1-mavzu: amaliy mashg'ulot: Stomatologiya fanini o'qitishda zamonaviy kompyuter diagnostika

Ishdan maqsad: tinglovchilarga stomatologiya fanida zamonaviy kompyuter diagnostika: kompyuter tomografiya, mskt usullari tekshirish , davolashning samarali rejasini tuzish, zarur holatlarda tor mutaxassislar(pediatr, endokrinolog, dermatolog, gematolog) nazoratiga yo'llanma berish va ular bilan xamkorlikda faoliyat yurita oladigan amaliyot shifokor-stomatologlarini shakllantirishdir.

Masalaning qo'yilishi: Tinglovchilar guruhlarda topshiriqni yechishadi (Har bir mavzu bo'yicha topshiriqlar keyingi bo'limda keltirilgan).

Ishni bajarish uchun namuna:

Tishlarning kompyuter tomografiyasi eng to'g'ri diagnostika usullaridan biri bo'lib xisoblanadi xozirgi kunda stomatologiyaning barcha soxasida ko'llaniladi. Uning yordamida butin og'iz bo'shlig'i o'rganiladi.

KT ni tekshirish bu rentgen nurlardan foydalangan xolda yuz jag' sistemasida uch o'lchamli suratini oladi. Bu anik tashxis ko'yish imkoni beradi. Uch o'lchamli surat tish va tish milk kasalliklarda eng anik ma'lumotlarni beradi chunki o'rganyotgan soxaning istalgan burchak ostida o'rganish imkon beradi.

KT suyak to'kimalarning xolatini o'rganish usullardan biridir. Ortopantogramma va rentgenografiya bilan birga u stomatologiya va

otorinologiyada faol ko‘llaniladi. Oddiy rentgen tasviri malumotlarning atiga 30-40% Tamografik malumotlar 100% aniklikda beradi.

X-ray tekshiruvlari jaroxatlar, yallig‘lanish, o‘sma kasalliklarda xal kiluvchi rol o‘ynaydi. Kolgan oddiy rentgenologik tekshiruvlar xar doim xam anik tasvir bermidi. Ko‘pincha og‘iz bo‘shlig‘i tomonida yoki ildiz bifurkatsiya soxasida joylashgan patologik o‘zgarishlar tishlarning soyalari orkasida ko‘rinmaydi orka yuzada joylashgan ildiz yoriklari aniklanmaydi. Yuz jag‘ bo‘shlig‘i va pastki jag‘ kannallarining maydonlari xar doim xam bir xil uzunlikda emas. Yassi panoramali tasvirdan farkli o‘larok tamografiya deyarli barcha katlamni olishga imkon beradi. Suyak to‘kimalarning kalinligi va balandligi ko‘yilyotgan implantning pastki jag‘ nerridan masofasi milimetr o‘lcham bilan aniklanadi. Bundan tashkari yangi diagnostika usuli implantning turi va xajmini anik bemorning induvdal xususyatlariga mos ravishda tanlashga imkon beradi.

Rlanmeca promax 3D bilan bemorga tasir kilish minimal va odatiy panoramali tasvir bilan takkoslanadi Rlanmeca dental va volometrik tomogafiyalari rentgen nurlarini xosil kilish uchun konisning nurlari texnologiyasi asosida yaratilgan bu yesa bemorning sog‘ligi to‘g‘risida minimal nurlanish dozalarda to‘lik malumot olish imkoni beradi.

Tadkikot natijalari uch o‘lchovli tasvirga asoslangan xolda davolash rejasini samarali tuzish shuningdek implantatsiya va ortopedik davolanishning bevosita va uzok muddatli natijalarni aniklanadi shuning uchun yetakchi stomatologik klinikalar KT sini afzal ko‘rishadi.

Tasvir paytida tomograf 300 xil proeksiyada tasvirlarni kayd etadi keyin kamyuter tasvirlarni kayta ishlaydi. Tish jag‘ sistemasining 3D modelini yaratadi. Natijalarni malumotlar bazasida saklaydi. Bemor uchun CD da yoziladi. Natijilar bilan ishlash xar kandy kompyutirda mavjud. Disk ishga tushirilganda dastur avtomatik ravishta ishga tushadi. Minimal nurlanish tasiri; tez kurish vakti –atigi 14 soniya olingan tasvirning yukori sifati ushbu kuydagi ixtisosligdagi vrachlar uchun katta diagnostika imkonyatlarinini beradi.

- Yuz-jag jarroxi .
- Stomatolog
- Otorinolaringolog

KT uchun kursatmalar:

*Implantatsiyani rejalashtirish

*tish ildiz soxasidagi suyakning yalig‘lanish jarayonlari ni baxolash

- * Ildiz kanallarni baxolash
- *ChPJB ni baxolashda.
- *Yuz suyaklarning sinishini baxolashda.
- * Yukori jag‘ bo‘shlig‘ini baxolashda
- * Tish-jag‘ sistemasi anomaliyalarda

MSKTning stomatologiyada o‘rni.

Stomatologiyada MSKTdan foydalanish ko‘lami keng xilma xil tug‘ma deformatsilarda to‘g‘ri tashxis ko‘yishda operatsiyadan keyingi natijalarni bilishda jag‘larning o‘sma kasalliklarda tashxis ko‘yishda yukori jag‘ bo‘shliklarni baxolashda tishlarni endodontik va ortodontik davolashda keng ko‘lanniladi.

Tasvir paytida tomograf 300 xil proeksiyada tasvirlarni kayd etadi keyin kompyuter tasvirlarni kayta ishlaydi. Tish jag‘ sistemasining 3D modelini yaratadi. Natijalarni malumotlar bazasida saklaydi. Bemor uchun CD da yoziladi. Natijalar bilan ishlash xar kandy kompyutirda mavjud. Disk ishga tushirilganda dastur avtomatik ravishta ishga tushadi. Minimal nurlanish tasiri; tez kurish vakti –atigi 14 soniya olingan tasvirning yukori sifati ushbu kuydagi ixtisosligdagi vrachlar uchun katta diagnostika imkonyatlarinini beradi.

MSKTning an‘naviy kompyuter tomografiyasidan afzalliklari:

Tasvir sifati ritmik takomillashgan.

Ko‘rish tezligini oshirish, va natijada, o‘rganish vaqtini kamaytirish.

Kontrast nur har xil takomillashgan.

Shovqin nisbati past.

Anatomik qamrovning katta maydonga yegaligi.

Bemorga nurlanish yukining kamligi.

Bu omillarning barchasi tadqiqotlarning tezligi va axborot mazmunini sezilarli darajada oshiradi. Tadqiqot qismi sifatida, agar kontrast nurni boshqarish talab qilinishi mumkin. Kontrastni oshirish metodlari aniqlangan o‘zgarishlarning xususiyatini aniqlash va farqlash imkonini beradi

Nazorat savollari

1. ChPJB tomografiyasi kandy ma‘lumotni beradi?

2. Yuz-jag sistemasining uch o'lovli tekshirish usuli?
3. Kamp'yuter tamografiya kanda tekislikda suratga oladi?
4. Kompyuter tamografiya nurlanish vakti?
5. Yukori jag' bo'shlig'i xajmining milimetrda ifodalanishi kaysi diagnostika ifodalanadi?
6. Kompyuter tamografiya kancha proeksiyada tasvirga oladi?
7. MSKTning salbiy tomonlari?
8. MSKTkimlarga ko'llanilmaydi?

2-amaliy mashg'ulot:

Ortodontik bemorlarni maxsus tekshirish usullari: rentgenografik, telerentgenografik, antropometrik. Zamonaviy diagnostika va davolash usullari.

Ishdan maqsad: tinglovchilarni ortodontik bemorlarni rentgenografik tekshiruvning intra-va ekstraoral usullari bilan tanishtirish: tish rentgenografiyasi, panoramik, ortopantomografiya, temporomandibulyar bo'g'imlarning tomografiyasi, teleradiografiya, shuningdek antropometrik tadqiqot usullari: Pona, Ton, Yekel va boshqalar.

Masalaning qo'yilishi: Tinglovchilar guruhlarda topshiriqni yechishadi (Har bir mavzu bo'yicha topshiriqlar keyingi bo'limda keltirilgan).

Ishni bajarish uchun namuna:

1. Ortodontik bemorlarni rentgenologik tekshirish usullariga umumiy tavsifnoma berish.

Og'iz ichi rentgenografiyasi

Dental renten apparatlari bilan olinadi.

- So'rilayotgan tish ildizini yo'nalishi va joylashishi

- Periodont to'qimasining xolatini aniqlash uchun
- Sut tishlarining so'rilish darajasini aniqlash uchun
- Retenirlangan yoki ortiq sonli tishlar, adentiya borligiga gumon qilinganda Og'iz tashqarisi rentgenografiyasiga kiradi:

- Panoram tasvir
- Ortopantomografiya
- Telerentgenografiya

2. Dental, panoram rentgenografiya, ortopantomografiya usullari. Panoram rentgenografiyasi yoki yuqori yoki pastki tish yoyini, jag'suyagini yoyilgan xolda tasvirlab beradi.

Usulni asosiy xususiyati:

- Katta ulchamli plyonka 12x30 sm
- Kattalashgan tasvir 1,8-2 marta
- Plenka tashkaridan qimirlamaydi
- Maxsus rentgen - apparatlar: «Panoreks» yoki «Panoramiks»

Ortopantomografiya - Paatero (Finlyandiya) tomondan 1958 yil ishlab chiqilgan.

- Maxsus rentgen aparat - ortopantomograf
- Rentgen plenka tekshirilgan bemorning kallasi atrofida aylanadi
- Kalla sefalostatda qimirlamasdan maxkamlanadi

Rentgen surati o'tkaziladi:

- Tishning toj qismi va ildizi, ikkala jag'larning mineralizatsiya darajasini aniqlash uchun
- Sut tish ildizining so'rilish darajasi va ularning doimiy tish murtagiga munosabatini bilish uchun
- Retenirlangan va noto'g'ri yorib chiquvchi tishlarni aniqlash uchun
- Jag'ning oldingi va yon qismlarida tish alveolyar balandlikni aniqlash uchun
- Tishlarining paralelligini kuzatish uchun

Chakka pastki jag‘ bo‘g‘imi rentgenografiyasi o‘tkaziladi sagital yoki transverzal yunalishda. Parm usuli –bu yaqin fokusli rentgenografiya (og‘iz keng ochilgan xolda va tishlar jipslashgan xolda qo‘llaniladi)

3. Chakka-pastki jag‘ bo‘g‘im tomografiyasi asoslarini bayon qilish va ko‘rsatish.

Chakka pastki jag‘ bo‘g‘imi tomografiyasi — bu qavatma-qavat rentgenografiya, (boshni tashqi yuzasidan 2 sm chuq urlikdagi kesimda tasvir olinadi).

ChPJB o‘rganganda diqqatni jalb qiladi:

- Bo‘g‘im chuqurligining shakli, uni kengligi, chuqurligi
- Bo‘g‘im do‘mbog‘ining o‘ta rivojlanganligi
- Bo‘g‘im boshchasining shakli, bo‘g‘im yorikligining xajmi, bo‘g‘im boshchasining va chuqurligining oraligi

4. Telerentgenografiya usuli asoslarini bayon qilish.

Telerentgenografiya - bu masofadagi maxsus rentgen usul, 90 sm dan - 4-5 m bo‘lgan oraliqda tasvir olinadi.

Qo‘llaniladi

- Yuz suyagini tuzilishi, uning usishini o‘rganish uchun
- Tashxisni tasdiqlash va ortodontik davolash natijasini aniqlash uchun
- Davolash davrida bo‘ladigan uzgarishni aniqlash uchun
- Jag‘larning kalla suyagida joylashishini aniqlash uchun
- Jag‘ suyaklari o‘lchamini va ularning o‘zaro munosabatini aniqlash uchun
- Frontal tishlarning protruziya va retruziya xolatlarini jag‘ tanasiga nisbataning aniqlash uchun

Profil telerentgenografiya - bu rentgen tasvir kalla suyagining profilda, yuz-jag‘ suyagini va yumshoq to‘qima chetini yorituvchi rentgen tasvirdir.

V.Yu.Kurlyandskiy, A.El-Nofeli fokus oraliq masofani 150-200 sm da yetarli deb xisoblashgan (proeksion tarqalishi bunda 5-7%, 4m oraliqda - 2-3%).

Markaziy rentgen - nurni ko‘p mualliflar tashqi eshituv yo‘liga yunaltiradi. Kalla Frankfurt gorizontalligiga moslashtiriladi va 3 ta nuqtada qotiriladi.

Yon telarentgenografiya uchun ekspozitsiya kuchi 200 mA, vaqt 1/30 sekund kerak bo'ladi. Ma'ruzachi ta'kidlab o'tadiki yon telarentgenografiyani analiz qilish uchun kup avtorlar Shvars usulini avzalkuradi. Kalla asosini asosiy orientir qilib olingan holda.

5. A.M.Schwarz bo'yicha telarentgenografik usullarni taxlil qilish.

Shvars gorizontalk tekislikdan foydalanishni tavsiya etadi.

- Kranial N - Se
- Frankfurt FH
- Spinal SNA - SNP
- Okklyuzion OsR
- Mandibulyar MP

SpP va MP oraligida tish-jag kompleksi joylashgan. U kalla suyagiga nisbatan individual turli burchak ostida joylashishi mumkin. Tish-jag kompleksining egilish burchagi yoki inklinatsiya burchagi (I). SpP va burun vertikal Rp uchrashgan joyda. Urtacha kiymati burchagini 85° ($82+3^{\circ}$)ga teng. Ma'ruzachi diqqatni tinglovchiga qaratib, 1965 yildan telarentgenogrammada teridagi nuqtalar, kichik lotin xarflari bilan, suyaklarni katta xarflar bilan belgilash kabul kilingan. Yukori jagning o'ta o'sib ketishi yuz burchagining F kattalashishi bilan xarakterlanadi xamdayuqorigi jag ulchamining kattalashishiga olib keladi. Yukori jag kalla suyagida oldinda joylashsa yuz burchagi F kattalashadi, lekin jag' o'lchami o'zgarmaydi. Yuz burchagi F normadan kam balsa retrognatiya, normadan kup balsa prognatiya kuzatiladi. Agarda inklinatsiya burchagi I urta xajmdan kup balsa, oldinga "anteinklinatsiya", urta xajmdan kam bo'lsa, "retroinklinatsiya". Shvars gnatometrik ulchamlarni asosiylari: Gonil burchak Go yoki pastki jag burchagi $123+10^{\circ}$ gradus. Bazal burchak, hosil bo'ladi SpP Mr, urtacha 20 ± 5 . Tishlar burchagining egilishi jaglarning bazal yuzalariga nisbatan ulchanadi. Kura'k tishlararo burchak o'rtacha $-140+5$. Markaziy yuqori va pastki kurak tishlar egilishi burchagi tashqaridan o'lchanadi, anikrogi vestibulyar tomondan. Agarda yuqori kurak tishning egilish burchagi 65° dan kam bo'lsa, ular protruziya xolatida, 75dan kup bo'lsa retruziya holatida bo'ladi. Jaglar munosabatini o'rganish uchun maksilla-mandibulnr burchak o'lchanadi. Yukori jag uzunligi SpP tekislikda aniqlanadi. SNA SNP nuqtalar orasidagi masofa normada 50,3 mm ga teng. Pastki jag tanasining uzunligi uning pastki qirrasidan perpendukulyar tushirilgan uzunligiga 0.7mm kushiladi (N - Sc), pastki jag tanasining uzunligi (N-Se 21 20) ni tashkil qiladi. Pastki jag' tanasining uzunligi shoxini uzunligiga 7:5 yoki pastki jag'ning tanasi uzunligiga nisbati 5/7

teng. Ortodontik tashxis uchun jagʻlarning aniq qolipi va modellari talab qilinadi. Modellarini artikulyatorga diagnostik maqsad uchun oʻrnatish hozirgi paytda muammoli masala xisoblanadi. Modellarini artikulyatorga oʻrnatishning 2 ta sababi bor. Birinchisi - tish qatorlarining xar qanday okklyuzion noanikliklarini markaziy okklyuziya yoki odatiy okklyuziyalarda xujjatlashtirish va maxkamlash (fix) uchun. Ikkinchisi - bu pastki jagʻning yon xarakatlarini yozish va oʻrganish davomida tishlarning munosabatlarini oʻzgarishlari yaqqol namoyon boʻladi. Agar markaziy okklyuziya (MO) va markaziy munosabat (MM) orasida katta noaniqlik boʻlsa, ortodontik tashxis uchun markaziy okklyuziyada okklyuzion munosabatlarni pastki jagʻ boʻgʻim boshchasi “meʼyoriy” xolatida oʻrganish kerak. Afsuski bu munosabat, yaʼni markaziy okklyuziyaning “meʼyoriy” xolati mavjud boʻlmasa, bu xolatga mushaklar yordamida erishiladi va bu holat ortodontik davolashda muxim xisoblanadi. Koʻpchilik bemorlarda boʻgʻim boshchasining bu neyro-muskulyar xolati boʻgʻim boshchasining distal holatidan biroz oldinda boʻladi. Jagʻ modellarining bu xolatini artikulyatorlar yordamida yuzaga chiqarish mumkin. Modellarini artikulyatorlarda oʻrnatishning ikkinchi sababi pastki jagʻ siljish yoʻnalishlarini yozib borish boʻlib, bu restavratsiyani rejalashtirishda muxim xisoblanib, tiklanayotgan tish shakli siljish yoʻnalishiga mos boʻlishi kerak. Bu ortodontik davolanayotgan bemorlarda jagʻlar munosabati va tishlar xolati oʻzgarishida juda muximdir. Modellarini artikulyatorlarga oʻrnatish oʻsmirlikdan keyin, yaʼni aktiv oʻsish jarayoni kamayganda oʻtkaziladi, chunki asosiy skeletal oʻsish davrida boʻgʻimlar va okklyuzion munosabatlar tez oʻzgaradi va ortodontik davoning natijasini rejalashtirib boʻlmaydi. Ortodontik bemorni tekshirish asosan jagʻlarning diagnostik modellarida oʻtkaziladi. Unda tishlar oʻlchami, tish qatorlari, jagʻlarning apikal bazislari oʻrganiladi. Jagʻlarning diagnostik modeli yuridik xujjat xisoblanib, ular ortodontik davo samarasini ifodalaydi.

tanishtirish: Pon, Tonn va Yekkel, Korkxauz. Antropometrik tekshiruv usullari Pont (Fransiya), ortognatik prikusda yuqorigi 4 ta kurak tishlarning kundalang kesimi yigʻindisi, tish yoyini kichik oziq tishlararo va katta oziq tishlar soxasidagi kenglikga proporsionalligini topdi. Indekslar: 64 - kichik oziq tishlar uchun, 80 katta oziq tishlar uchun. Ponn indeksleri kasalning jagʻlarida torayish borligini aniqlashda ishlatiladi. Linder va Harth (Avstriya) Pon usuli indekslariga qoʻshimcha kiritishdi. Ularning indeksleri 85 va 65 deb belgiladi. Amaliyotda bu indekslarni almashinuv va doimiy tishlar vaqtida ishlatish mumkin. Agar yuqori jagʻdagi ikkala bir xil kurak tishlar boʻlmasa (adentiya yoki retensiya) oʻ4ta kurak tishlar kundalang kesimining yigʻindisini Tonn yoki Yekel usullari bilan aniqlash mumkin. Korkgauz yukori jagʻ 4 kurak tishlarni koʻndalang kesimi yigʻindisi orqali tish

yoyining oldingi bo'lagini uzunligi orasida bog'liqlik borligini aniqladi. Korkxauz bo'yicha o'lchovlar jag' suyaklarini old qismining rivojlanmay qolgan yoki o'ta o'sib ketgan vaqtlarida, oldingi tishlarning tanglay yoki og'iz daxlizi tomon qiyshaygan anomaliyalarida qo'llaniladi. Korkxauz o'z izlanishlari natijasida, Pon usuliga o'xshash matematik

mikdorlarini topib, yukori jag tish yoyining oldingi kismi uzunligi bilan 4ta kesuvchi tishlarning kundalang ulchovi yigindisi o'rtasida bog'liqlik borligini aniqladi. Bu ishni u markaziy kesuvchi tishlarning o'rtasi lab tomonidan to kichik oziq tishlarning distal yuzalaridan bir-biriga tomon tutashtirilgan chiziqqacha bo'lgan masofani o'lchami tasdiqlanadi va topilgan yukori jagning oldingi qismi uzunligining taxminiy o'lchamlarini jadvalga soldi. Pastki jag uchun esa topilgan ulchanlarini 2-3 mm ga kamaytirib (yukori jag' kesuvchilarning kengligi xisobiga) belgilashni tavsiya etdi

Nazorat savollari

1. Rentgen usullarining qaysi biri ortodontiyada qo'llaniladi?
2. Og'izdan tashqari rentgen usullarini qaysi biri ortodontiyada qo'llaniladi?
3. Panoram rentgenografiyani xususiyatlari nimadan iborat. Ularni qo'llashga ko'rsatmalar.?
4. ChPJB da nima maqsadda va qanday rentgenologik tekshirish usullari o'tkaziladi?
5. Telerentgenografiya nima? Uni o'tkazish uchun qanday texnik holatlar kerak?
6. Shvars usuli bo'yicha TRG o'rganish nimaga asoslangan? TRG da qanday kraniometrik o'lchamlar o'tkaziladi?
7. Anomaliyalarni tashxislash uchun Korkxauz usuli qanday yo'nalishda qo'llaniladi va nima uchun?
8. Amaliyotda undan qanday foydalaniladi?
9. Izar antropometrik usuli boshqa antropometrik usullardan farqi va u nima uchun qo'llaniladi?
10. Izar bo'yicha yuz indeksi qanday aniqlanadi?

11. Izarda yuz indekslari qanday baholanadi?

V. GLOSSARIY

Termin	O'zbek tilidagi sharhi	Ingliz tilidagi sharhi
antimikrob rezistentlik	Mikroblarga qarshi yuborilgan dorilarga nisbatan qarshilak	antimicrobial resistance
anamnez	Anamnez, kasallik tarixi	Medical history
Ortodontiya	Ortodontiya	Orthodontia
Anomaliya	Anomaliya	Malocclusion
Apparat Frenkelya	Frenkel apparati	Frenkel appliance
VNChS	ChPJB	TMJ
Glubokiy prikus	Chuqur tishlov	Deep bite
Gubnoy bamper	Lab ustuni	Lip bamper
Diagnosticcheskie modeli	Tashxis modeli	Model
Distalnyy prikus	Distal tishlov	Class II malocclusion
Distopirovannyy zub	Noto'g'ri joylashgan tish	Distopic
Duga	Yoy	Arch
Zauitnaya metallicheskaya koronka	Ximoyalovchi qoplama	Defending crown
kompozit	Tish qattiq to'qimasi nuqsonini tiklovchi xom ashyo	appearance of plastic with a high content of inorganic filler. dental composite

rubberdam	Tishlararo plastinkali moslama, tish kovagi tiklanishda qo'llaniladi	special latex plate for isolation from the rest of the tooth mouth and the saliva.
valeologiya	Sog'lom turmush tarzi va uning konuniyatlari yunalishi	the interscientific and interdisciplinary direction studying regularities, ways and mechanisms of formation and ensuring health and a healthy lifestyle
AS	Yurak aortal klapani stenozisi. Revmatik isitma va endokarditning asoratiga kiradi	Stenosis of the aortic heart valve. It is a complication of rheumatic fever or endocarditis
ortopantomogramma	rentgenologik tekshirish usuli.	panoramic radiograph of dentition, which gives a picture of the status of temporary and permanent teeth located in the jaw, temporomandibular joints, sinuses. Necessary for diagnosis and treatment planning.
dekompensatsiya	Organizmning strukturaviy defektlarining funksional va organik buzilishlarini kompensatsiyalashning ishdan chiqishi.	insufficiency or failure of adaptive mechanisms of restoration of the functional and structural defects of an organism providing compensation caused by an

		illness or a condition of violations
diagnoz	Organizmi xar tomonlama tibbiy va biologik tekshiruvdan keyingi uning sog'ligi yoki kasalligi xaqidagi xulosa	the conclusion about a state of health and the nature of an illness of the person on the basis of his comprehensive medical biological inspection; distinguish preliminary, exact, early, final, clinical, complex, differential, etc. Diagnoses
diagnostika	Insonni tekshiruv jarayonida uning tibbiy biologik va ijtimoiy xolatini aniqlab beruvchi tekshiruvlar majmuasi	process of research of the person, supervision and analytical estimates for determination of specific medical biological and social features, his states;
kasallanish	Axoli va uning aloxida guruhlarining sog'lig'i, kasallanishining ko'rsatkichi	indicator of a state of health of the population in general and in separate groups (age, professional); characterizes prevalence, structure and dynamics of diseases in a percentage ratio of number of the diseased to the total number of the population for the concrete period of time

artikulyatsiya	Pastki jag‘ni yuqori jag‘ga nisbatan turli xil xarakatlanishi	all sorts of positions and movements of the mandible relative to the top, carried out by means of the masticatory muscles.
demineralizatsiya	Tish qattiq to‘qimasi kasalligi.	washout (decrease) of the mineral components of the hard tissues of the tooth.
diagnostik asl nusxalar	Gipsdan qo‘yilgan modellar. Tashxis qo‘yish uchun ishlatiladi.	plaster models of the teeth, cast by individual casts. They are needed for accurate measurements and selection of elements of medical equipment.
ochiq tishlov	tishlov anomaliyasi. Frontal tishlar jipslashuvi bo‘lmasligi.	an abnormality characterized by absence of closure between the upper and the lower teeth (mostly in front section)
pulpit	Tish pulpasi yallig‘lanishi	a malady of dental pulp (dental nerve). It has inflammatory origin combined with a great amount of microorganisms and waste products or as a result of trauma
radioviziograf	Rentgenologik tekshirish usuli	A special system for dental x-ray image. As the device receiving X-rays from the

		X-ray apparatus uses an electronic sensor or a matrix with subsequent conversion to the computer monitor image. Allows up to 10 times to reduce the dose to the patient and make the X-ray examination is practically safe
reimplantatsiya	Olingan tish kovagiga tishni qayta ekish	a tooth removing that helps to extract long-lasting infectious center and to replace a tooth to the former place (to its own hole)

VI. ADABIYOTLAR RO‘YXATI

Maxsus adabiyotlar:

1. C.Kessler. SShA, 2011
2. David A. Mitchell Anastasios N. Kanatas An An Introduction to Oral and Maxillo 2015, Str 209-226.
3. Pediatric dentistry- Richard Welbury, Monty Duggal. S. 457-468.
4. Dentistry of child and adolescent Ralph McDonald, Jeffry A. Dean, S.453-460
5. Aripov M. Internet va elektron pochta asoslari.- T.; 2000. – 218 b.
6. Barkalov S.A. Sistemnyy analiz i prinyatie resheniy.– Voronej: NPS VGU,2010. 662s.
7. DUET-Development of Uzbekistan English Teachers*- 2-tom. CD va DVD materiallari, T., 2008.
8. William R. Proffit, Henry W. Fields, David M. Sarver.Contemporary orthodontics (fifth edition). 2012,USA
9. Pediatric dentistry- Richard Welbury, Monty Duggal. 2012.,S. 457-468, 37-45
- 10.Dentistry of child and adolescent Ralph McDonald, Jeffry A. Dean, 2014.,David A.MitchellAn Introduction to Oral and Maxillofacial Surgery,second edition (2015).
11. David A. Mitchell. Anastasios N. KanatasAn An Introduction to Oral and Maxillo 2015.
- 12.Ismailov A.A, Jalalov J.J, Sattarov T.K, Ibragimxodjaev I.I. Ingliz tili amaliy kursidan o‘quv-uslubiy majmua. Basic User/ Breakthrough Level A1/-T.: 2011. – 182 b.
- 13.Ishmuhamedov R., Abduqodirov A., Pardaev A. Ta’limda innovatsion texnologiyalar (ta’lim muassasalari pedagog-

o‘qituvchilari uchun amaliy tavsiyalar). – T.: “Iste’dod” jamg‘armasi, 2008. – 180 b.

14. Ishmuhamedov R., Abduqodirov A., Pardaev A. Tarbiyada innovatsion texnologiyalar (ta’lim muassasalari pedagog-o‘qituvchilari uchun amaliy tavsiyalar). – T.: “Iste’dod” jamg‘armasi, 2009. – 160 b.

15. Golish L.V., Fayzullaeva D.M. Pedagogik texnologiyalarni loyihalashtirish va rejalashtirish: O‘quv uslubiy qo‘llanma/ Ta’limda innovatsion texnologiya seriyasi. – T.: 2010.- 149 b.,

16. L.V.Golish, B. Xodiev Mustaqil o‘quv faoliyatini tashkil etish usul va vositalari (birinchi bosqich tinglovchilariga yordam tariqasida): O‘quv-uslubiy qo‘llanma – T.: TDIU, 2010. – 97 b.

Foydalanilgan adabiyotlar:

1. George A. Zarb, BchD(Malta), DDS, MS(Michigan), FRCD(Canada), John Hobkirk, Steven Eckert and Rhonda Jacob. “Prosthodontic Treatment for Edentulous Patients: Complete Dentures and Implant-Supported Protheses” 13 edition, 2015, Canada
2. Jean M. Bruch Nathaniel S. Treister/Clinical Oral Medicine and Pathology. 2016, USA
3. Michael Miloro. Peterson’s Principles of oral and maxillofacial surgery. 2015, USA
4. Alan B. Carr, DMD, MS and David T. Brown, DDS, MS. McCracken's “Removable Partial Prosthodontics” , 12 edition, 2010, Canada
5. William R. Proffit, Henry W. Fields, David M. Sarver. Contemporary orthodontics (fifth edition). 2012, USA
6. Pediatric dentistry- Richard Welbury, Monty Duggal. 2012., S. 457-468, 37-45

7. Dentistry of child and adolescent Ralph McDonald, Jeffrey A. Dean, 2014., David A. Mitchell An Introduction to Oral and Maxillofacial Surgery, second edition (2015).

8. David A. Mitchell. Anastasios N. Kanatas An Introduction to Oral and Maxillo 2015.

Internet resurslar:

1. Infocom.uz elektron jurnali: www.infocom.uz

2. <http://www.bank.uz/uz/publisIVdoc/>

3. www.press-uz.info

4. <http://www.uforum.uz/>

5. <http://www.assc.uz/>

6. <http://www.xabar.uz>

7. www.ziyonet.uz

8. www.edu.uz

9. www.startsmile.ru

10. www.startsmile.ru

11. www.dantistika.ru