

**ЎЗБЕКИСТОН РЕСПУБЛИКАСИ**  
**ОЛИЙ ВА ЎРТА МАХСУС ТАЪЛИМ ВАЗИРЛИГИ**

**ОЛИЙ ТАЪЛИМ ТИЗИМИ ПЕДАГОГ ВА РАЎБАР КАДРЛАРИНИ**  
**ҚАЙТА ТАЙЁРЛАШ ВА УЛАРНИНГ МАЛАКАСИНИ ОШИРИШНИ**  
**ТАШКИЛ ЭТИШ БОШ ИЛМИЙ - МЕТОДИК МАРКАЗИ**

**ТОШКЕНТ ТИББИЁТ АКАДЕМИЯСИ ҲУЗУРИДАГИ ПЕДАГОГ**  
**КАДРЛАРНИ ҚАЙТА ТАЙЁРЛАШ ВА УЛАРНИНГ МАЛАКАСИНИ**  
**ОШИРИШ ТАРМОҚ МАРКАЗИ**

**СТОМАТОЛОГИЯДА**  
**ПРОФИЛАКТИКАНИНГ ЎРНИ**  
модули бўйича

**Ў Қ У В – У С Л У Б И Й**  
**М А Ж М У А**

Тошкент 2017

*Мазкур ўқув-услугий мажмуа Олий ва ўрта махсус таълим вазирлигининг 2017 йил 24 августдаги 603-сонли буйруғи билан тасдиқланган ўқув режа ва дастур асосида тайёрланди.*

**Тузувчилар:** Тошкент давлат стоматология институтини  
т.ф.д., профессор Н.Л.Хабилов  
Тошкент давлат стоматология институтини госпитал  
ортопедик стоматология доценти М.Т.Сафаров

**Такризчи:** Public Oral Health,  
D.D.S., PhD, Professor Baek II Kim

*Ўқув-услугий мажмуа Тошкент тиббиёт академияси Кенгашининг 2017 йил 25 августдаги 1-сонли қарори билан нашрга тавсия қилинган*

## МУНДАРИЖА

I. ИШЧИ ДАСТУР .....	2
II. МОДУЛНИ ЎҚИТИШДА ФОЙДАЛАНИЛАДИГАН ИНТЕРФАОЛ ТАЪЛИМ МЕТОДЛАРИ.....	9
III. НАЗАРИЙ МАТЕРИАЛЛАР .....	12
IV. АМАЛИЙ МАШҒУЛОТ МАТЕРИАЛЛАР .....	67
V. КЕЙСЛАР БАНКИ.....	74
VI. МУСТАҚИЛ ТАЪЛИМ МАВЗУЛАРИ.....	80
VII ГЛОССАРИЙ .....	82
VIII. АДАБИЁТЛАР РЎЙХАТИ .....	87

# 1.ИШЧИ ДАСТУР

## Кириш

Мамлакатимизда умум эътироф этилган шиор — "Соғлом она — соғлом бола" тамойили, ўз моҳиятига кўра, аҳолини жипслаштирувчи ва сафарбар этувчи давлат бўлиб, давлат ва жамият даражасига кўтарилган устувор вазифага айланди.

Биз бу муҳим вазифанинг ижросига киришар эканмиз, одамлар саломатлигини муҳофаза қилишнинг бутун тизимини чуқур ислоҳ этиш ва модернизация қилиш асосидагина олдимизга қўйган мақсадга эришиш мумкинлигини теран англаб етганимизни таъкидлаб ўтмоқчиман”:

Мустақилликнинг илк кунларидан бошлаб Республикамиз халқ хўжалигининг барча соҳаларида чуқур ислохотлар бошланди. Аҳоли саломатлигини муҳофаза қилиш Президентимиз ва ҳукуматимизнинг доимий диққат марказида бўлиб, давлатимизнинг энг устивор ижтимоий масалаларидан бирига айланди.

Мустақил ривожланиш йилларида мамлакатимиз соғлиқни сақлаш тизимини барпо этишни давом эттириш ва янгилаш имконини бераётган мустаҳкам пойдевор яратилди. Ўзбекистон Республикаси Биринчи Президентининг 1998 йил 10 ноябрдаги ПФ-2107-сон Фармони билан шошилиш ва тез тиббий ёрдам тизими барпо этилди. Соғлиқни сақлаш тизимини ислоҳ қилиш Давлат дастурининг энг муҳим қоидалари ва мақсадли вазифалари умуман муваффақиятли амалга оширилмоқда. Тиббий хизмат кўрсатиш тизими амалда тўлиқ қайта кўриб чиқилди, республикада соғлиқни сақлаш тизимини барпо этишнинг принципиал янги ёндашувлари ишлаб чиқилди. Ўтган 25 йил ичида кадрлар тайёрлаш сифатини ошириш, янги давлат таълим стандартларини яратиш, ўқув жараёнига янги ахборот –коммуникацион, педагогик, таълим технологияларини жорий этиш, ҳозирги замон талабидан келиб чиққан ҳолда малакали тиббиёт ходимларини тайёрлаш бўйича республикада таълим соҳасида катта ислохотлар амалга оширилди.

## Модулнинг мақсади ва вазифалари

Стоматологияда профилактиканинг ўрни **модулнинг мақсади:** педагог кадрларни қайта тайёрлаш ва малака ошириш курс тингловчиларини стоматологияда бугунги кунда қўлланилаётган замонавий диагностик ва даволаш усуллари билан таништириш.

### Модулнинг вазифалари:

- стоматология фанларини ўқитишда педагогик фаолият, олий таълимда ўқитиш жараёнинини технологиялаштириш билан боғлиқликда юзага келаётган муаммоларни аниқлаштириш;
- тингловчиларнинг педиатрия фанлари муаммоларини таҳлил этиш кўникма ва малакаларини шакллантириш;

- стоматология фанлари муаммоларини ҳал этиш стратегияларини ишлаб чиқиш ва амалиётга татбиқ этишга ўргатиш.

**Модул бўйича тингловчиларнинг билими, кўникмаси, малакаси ва компетенцияларига қўйиладиган талаблар:**

Модулнинг якунида тингловчиларнинг билим, кўникма ва малакаларга қўйиладиган талаблар қўйидагилардан иборат:

**Тингловчи:**

- стоматология фанларида қабул қилинган қарорларнинг натижасини баҳолай олишни;
- стоматология фанларида таълим жараёнида ахборот-коммуникация технологияларидан фойдаланишни;
- стоматология фанларида педагогик фаолиятга инновацияларни татбиқ этишнинг самарали шаклларини;
- стоматология фанларида замонавий педагогик технологияларни таълим жараёнига татбиқ этишни;
- замонавий таълим методларини билиши керак.

**Тингловчи:**

- таълим-тарбия жараёнларини ривожлантиришга қаратилган инновацияларни ишлаб чиқиш ва жорий этиш;
- стоматология фанларида таълим сифатини назорат қила олиш;
- стоматология фанларида замонавий педагогик муаммоларга доир кейслар тузиш, улардан амалиётда қўллаш *кўникмаларига* эга бўлиши лозим.

**Тингловчи:**

- стоматология фанларида ўқув-методик хужжатларни ярата олиш;
- стоматология фанларида хорижий тилдаги манбалардан педагогик фаолиятда фойдалана олиш;

-стоматология фанларида виртуал лаборатория ишларини яратиш ва қўллаш **малакаларига** эга бўлиши зарур.

### **Модулни ташкил этиш ва ўтказиш бўйича тавсиялар.**

“Стоматологияда профилактиканинг ўрни” модулини ўзлаштириш жараёнида амалга ошириладиган масалалар доирасида тингловчилар:

-стоматология фанларини ўқитишда педагогик фаолият билан боғлиқликда юзага келадиган муаммолар ва уларни ҳал этиш стратегиялари; замонавий педагогик атамаларни қўллаш билан боғлиқ муаммолар; олий таълимда илғор педагогик технологияларни қўллаш билан боғлиқ муаммолар ва уларни ҳал этиш йўлларини билиши керак;

- замонавий стоматология фанлари муаммоларига доир кейслар тузиш, улардан амалиётда қўллаш кўникмаларига эга бўлиши зарур;

- стоматология фанларининг муаммоларини аниқлаш, таҳлил этиш, баҳолаш ва умумлаштириш малакаларини эгаллаши лозим.

### **Модулнинг ўқув режадаги бошқа модуллар билан боғлиқлиги ва узвийлиги.**

Модул мазмуни ўқув режадаги “Стоматологияда замонавий диагностика усуллари” ва “Даволашда юқори технологияларни ўрни” ўқув модули билан узвий боғланган ҳолда педагогларнинг касбий педагогик тайёргарлик даражасини орттиришга хизмат қилади.

### **Модулнинг олий таълимдаги ўрни**

Модулни ўзлаштириш орқали тингловчилар педагогик муаммоларни аниқлаш, уларни таҳлил этиш ва баҳолашга доир касбий компетентликка эга бўладилар.

## Модул бўйича соатлар тақсимоти

№	Модул мавзулари	Тингловчининг ўқув юкلامаси, соат					Мустақил таълим
		Хаммаси	Аудитория ўқув юкلامаси				
			жами	жумладан			
		назарий		амалий машғулот	кўчма машғулот		
1.	Болалар ёшида учрайдиган оғиз бўшлиғи шиллиқ парда касалликлари таснифи, этиологик жиҳатлари, эпидемиологияси, профилактикаси ва даволаш йўллари	6	6	2	1	3	
2	Юз ва оғиз бўшлиғи соҳаси органлари тиклаш операцияларида асоратларини олдини олиш асосий принциплари.	8	6	2	1	3	2
	<b>Жами:</b>	<b>14</b>	<b>12</b>	<b>4</b>	<b>2</b>	<b>6</b>	<b>2</b>

### НАЗАРИЙ МАШҒУЛОТЛАР МАЗМУНИ

#### **1-мавзу: Болалар диспансеризацияси.**

1. Болаларда оғиз бўшлиғи шиллиқ парда касалликларни таҳлил қилиш асослари.
2. Болаларнинг оғиз бўшлиғи касалликлари таснифи.
3. Оғиз бўшлиғида дори-дармонларни кабул қилиниши билан боғлиқ бўлган жароҳатли узгаришларни таҳлили.
4. Касалликлар профилактикаси.

## **2-мавзу:Иммунопрофилактика.**

1. Стоматология амалиётида ва фанида профилактика тушунчаси.
2. Одам организмини функционал ҳолатини баҳолаш ва тиш имплантацияси асоратларини профилактика принциплари.
3. Оғиз бўшлиғи ва ЮЖС тикланиш операцияларини турли хил асоратларини олдини олиш умумий принциплари.

## **3-Мавзу: Юз – жағ соҳаси деформациялари ва уларни жаррохлик йўли билан бартараф этиш. Чакка пастки жағ бўғими артроз ва анкилозлари**

1. Жағларни туғма шакл бузилишларини таснифи.
2. Пастки жағ шакл бузилишларини даволашни тарихий ва замонавий хусусиятлари.
3. Ортодонтик ва хирургик даволаш усуллари.Кўрсатма.
4. Артроз, анкилоз ва пастки жағ контрактураларини хирургик даволаш усуллари.
5. Анкилозларни хирургик даволаш.

## **АМАЛИЙ МАШҒУЛОТ МАЗМУНИ**

### **1-Мавзу: Юз – жағ соҳаси деформациялари ва уларни жаррохлик йўли билан бартарафэтиш. Чакка пастки жағ бўғими артроз ва анкилозлари**

Жағларни туғма шакл бузилишларини таснифи. Пастки жағ шакл бузилишларини даволашни тарихий ва замонавий хусусиятлари. Ортодонтик ва хирургик даволаш усуллари. Кўрсатма. Артроз, анкилоз ва пастки жағ контрактураларини хирургик даволаш усуллари. Анкилозларни хирургик даволаш. Жағлар деформацияларини жаррохлик йўли билан даволаш.

### **2-Мавзу: Пастки жағ дадентал имплантация ўтказиш хусусиятлари. асоратлар ва уларни бартараф этиш.**

Дентал имплантат классификациясини ўргатиш, юқори жағ дентал имплантатция ўтказиш учун кўрсатма ва қарши кўрсатма, содир бўлиши мумкин бўлган асоратлар ва уларни профилактикаси билан талабаларни таништириш.

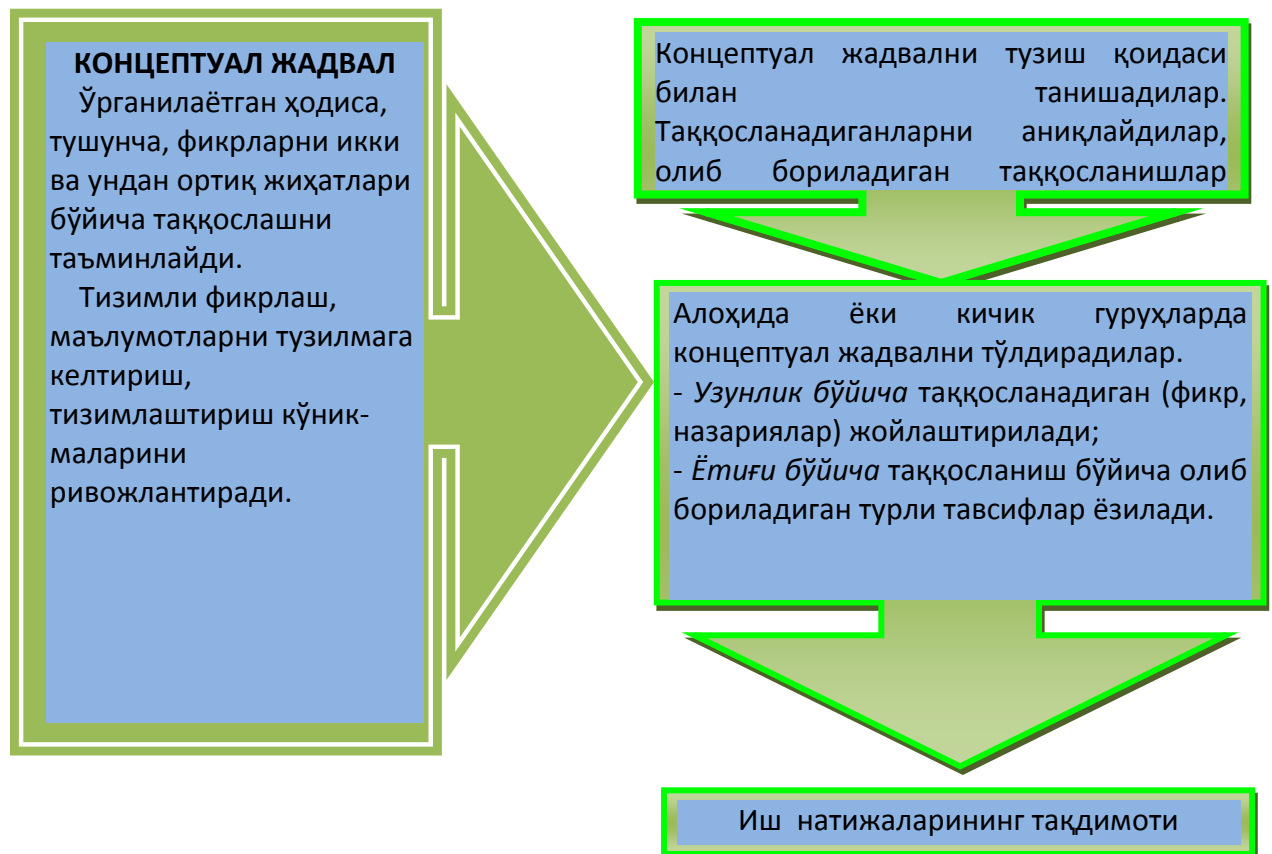


## ЎҚИТИШ ШАКЛЛАРИ

### Кластер, концептуал жадвал организерлари

#### Кластерни тузиш қоидаси

1. Ақлингизга нима келса, барчасини ёзинг. Ғоялари сифатини муҳокама қилманг фақат уларни ёзинг.
2. Хатни тўхтатадиган имло хатоларига ва бошқа омилларга эътибор берманг.
3. Ажратилган вақт тугагунча ёзишни тўхтатманг. Агарда ақлингизда ғоялар келиши бирдан тўхтаса, у ҳолда қачонки янги ғоялар келмагунча қоғозга расм чизиб тулинг.



## ЎҚИТИШ ШАКЛЛАРИ

### «Юмалоқ стол» номли иш ўйини ўтказиш услуги

Иш учун керак:

1. Алоҳида варақда печатланган саволлар ва вазиятли масалалар.
2. Жребий учун рақамлар.
3. Тоза қоғоз, ручка.

Ишни йўналиши.

1. Гуруҳ талабалари 3-та кичик гуруҳга бўлинишади.
2. Ҳар бир кичик гуруҳ талабалари алоҳида столга ўтириб, варақ ва ручка олади.
3. Вараққа талабанинг исми, шарифи, кичик гуруҳ рақами, факултетиш уйинни жавоби ёзилади.

4. Ҳар бир кичик гуруҳдан битта талаба конвертдан вазифани вариантани олади.
5. Талабалар вараққа вазифани ёзади.
6. Ушбу варақ даврада айланади.
7. Даврада барча талабалар ўз жавобларини вараққа ёзиб, бошқага узатади.
8. Жавоб учун 3 дақиқа ажратилади.
9. Вақттугаши билан жавоблар ўқитувчига топширилади.
10. Ҳамма иштирокчилар жавобларни муҳокама қилиб, энг тўғриси ажратишади, унга максимал балл қўйилади.
11. Муҳокама 15 дақиқа давом этади.
12. Дарсни рейтинг баллари қўйилишида иш ўйини учун қўйилган рейтинг баллари ҳисобга олинади.
13. Жавоби учун баллар дарсни назарий қисми рейтингдан ажратилади.
14. Ўқув жаридасини пастки бўш қисмида ўйин ўтказилганидан далолат берувчи ёзувга гуруҳ старостаси қўл қўяди.
15. Жавоблар ўқитувчи томонидан сақланади.

## БАҲОЛАШ МЕЗОНЛАРИ

№	Ўқув-топширик турлари	Максимал балл	Баҳолаш мезони		
		2.5	“аъло”	“яхши”	“ўрта”
1	Амалий топшириқлар	1	2,2-2,5	1,8-2,1	1,4-1,7
2	Мустақил иш топшириқлари	1,5			

### Кўчма машғулот

Кўчма машғулотлар - ТДСИ кафедраларда, стоматология марказида қошидаги поликлиникада ўтказилади.

## II. МОДУЛНИ ЎҚИТИШДА ФОЙДАЛАНИЛАДИГАН ИНТЕРФАОЛ ТАЪЛИМ МЕТОДЛАРИ

### “Тушунчалар таҳлили” методи

**Методнинг мақсади:** мазкур метод талабалар ёки қатнашчиларни мавзу буйича таянч тушунчаларни ўзлаштириш даражасини аниқлаш, ўз билимларини мустақил равишда текшириш, баҳолаш, шунингдек, янги

мавзу буйича дастлабки билимлар даражасини ташхис қилиш мақсадида қўлланилади.

Методни амалга ошириш тартиби:

- иштирокчилар машғулот қоидалари билан таништирилади;
- ўқувчиларга мавзуга ёки бобга тегишли бўлган сўзлар, тушунчалар номи туширилган тарқатмалар берилади (индивидуал ёки гуруҳли тартибда);
- ўқувчилар мазкур тушунчалар қандай маъно англатиши, қачон, қандай ҳолатларда қўлланилиши ҳақида ёзма маълумот берадилар;
- белгиланган вақт якунига етгач ўқитувчи берилган тушунчаларнинг тўғри ва тулиқ изоҳини уқиб эшиттиради ёки слайд орқали намоёниш этади;
- ҳар бир иштирокчи берилган тўғри жавоблар билан узининг шахсий муносабатини таққослайди, фарқларини аниқлайди ва ўз билим даражасини текшириб, баҳолайди.

**Намуна:** “Модулдаги таянч тушунчалар таҳлили”

Тушунчалар	Сизнингча бу тушунча қандай маънони англатади?	Қўшимча маълумот
Ўсиш	миқдорий жараён	
ривожланиш	сифатли жараён	
Статистик функциялар	Боланинг бўйин тутиши, ўтириши, мустақил юриши вақтлари	
Боланинг жисмоний ривожланиш мониторинги	Боланинг бўйи, вазни, бош ва кўкрак айланасини ўсишини кузатиш	

**Изоҳ:** Иккинчи устунчага қатнашчилар томонидан фикр билдирилади. Мазкур тушунчалар ҳақида қўшимча маълумот глоссарийда келтирилган.

### Венн диаграммаси методи

**Методнинг мақсади:** Бу метод график тасвир орқали ўқитишни ташкил этиш шакли бўлиб, у иккита ўзаро кесишган айлана тасвири орқали ифодаланади. Мазкур метод турли тушунчалар, асослар, тасавурларнинг анализ ва синтезини икки аспект орқали кўриб чиқиш, уларнинг умумий ва фарқловчи жиҳатларини аниқлаш, таққослаш имконини беради.

**Методни амалга ошириш тартиби:**

- иштирокчилар икки кишидан иборат жуфтликларга бирлаштириладилар ва уларга кўриб чиқиладиган тушунча ёки асоснинг ўзига хос, фарқли жиҳатларини (ёки акси) доиралар ичига ёзиб чиқиш таклиф этилади;
- навбатдаги босқичда иштирокчилар тўрт кишидан иборат кичик гуруҳларга бирлаштирилади ва ҳар бир жуфтлик ўз таҳлили билан гуруҳ аъзоларини таништириладилар;
- жуфтликларнинг таҳлили эшитилгач, улар биргалашиб, кўриб чиқиладиган муаммо ёхуд тушунчаларнинг умумий жиҳатларини (ёки фарқли) излаб топадилар, умумлаштириладилар ва доирачаларнинг кесишган қисмига ёзадилар.

### **“Блиц-ўйин” методи**

**Методнинг мақсади:** ўқувчиларда тезлик, ахборотлар тизмини таҳлил қилиш, режалаштириш, прогнозлаш кўникмаларини шакллантиришдан иборат. Мазкур методни баҳолаш ва мустаҳкамлаш мақсадида қўллаш самарали натижаларни беради.

### **Методни амалга ошириш босқичлари:**

1. Дастлаб иштирокчиларга белгиланган мавзу юзасидан тайёрланган топшириқ, яъни тарқатма материалларни алоҳида-алоҳида берилади ва улардан материални синчиклаб ўрганиш талаб этилади. Шундан сўнг, иштирокчиларга тўғри жавоблар тарқатмадаги «якка баҳо» колонкасига белгиланган кераклиги тушунтирилади. Бу босқичда вазифа якка тартибда бажарилади.

2. Навбатдаги босқичда тренер-ўқитувчи иштирокчиларга уч кишидан иборат кичик гуруҳларга бирлаштирилади ва гуруҳ аъзоларини ўз фикрлари билан гуруҳдошларини таништириб, баҳслашиб, бир-бирига таъсир ўтказиб, ўз фикрларига ишонтириш, келишган ҳолда бир тўхтамга келиб, жавобларини «гуруҳ баҳоси» бўлимига рақамлар билан белгилаб чиқишни топширади. Бу вазифа учун 15 дақиқа вақт берилади.

3. Барча кичик гуруҳлар ўз ишларини тугатгач, тўғри ҳаракатлар кетма-кетлиги тренер-ўқитувчи томонидан ўқиб эшиттирилади ва ўқувчилардан бу жавобларни «тўғри жавоб» бўлимига ёзиш сўралади.

4. «Тўғри жавоб» бўлимида берилган рақамлардан «якка баҳо» бўлимида берилган рақамлар таққосланиб, фарқ бўлса «0», мос келса «1» балл қўйиш сўралади. Шундан сўнг «якка хато» бўлимидаги фарқлар юқоридан пастга қараб қўшиб чиқилиб, умумий йиғинди ҳисобланади.

5. Худди шу тартибда «тўғри жавоб» ва «гуруҳ баҳоси» ўртасидаги фарқ чиқарилади ва баллар «гуруҳ хатоси» бўлимига ёзиб, юқоридан пастга қараб қўшилади ва умумий йиғинди келтириб чиқарилади.

6. Тренер-ўқитувчи якка ва гуруҳ хатоларини тўпланган умумий

йиғинди бўйича алоҳида-алоҳида шарҳлаб беради.

7. Иштирокчиларга олган баҳоларига қараб, уларнинг мавзу бўйича ўзлаштириш даражалари аниқланади.

**“Брифинг” методи**

“Брифинг”- (инг. briefing-қисқа) бирор-бир масала ёки саволнинг муҳокамасига бағишланган қисқа пресс-конференция.

**Ўтказиш босқичлари:**

1. Такдимот қисми.
2. Муҳокама жараёни (савол-жавоблар асосида).

Брифинглардан тренинг якунларини таҳлил қилишда фойдаланиш мумкин. Шунингдек, амалий ўйинларнинг бир шакли сифатида қатнашчилар билан бирга долзарб мавзу ёки муаммо муҳокамасига бағишланган брифинглар ташкил этиш мумкин бўлади. Талабалар ёки тингловчилар томонидан яратилган мобил иловаларнинг такдимотини ўтказишда ҳам фойдаланиш мумкин.

### III. НАЗАРИЙ МАТЕРИАЛЛАР

**1-мавзу: Болалар ёшида учрайдиган оғиз бўшлиғи шиллик парда касалликлари таснифи, этиологик жиҳатлари, эпидемиологияси, профилактикаси ва даволаш йўллари**

**Режа:**

1. Оғиз бўшлиғи шиллик қавати касалликлари таснифи.
2. ОБШК касалликларининг этиологияси, патогенези.
3. ОБШК касалликларининг клиникаси, диагностикаси, қиёсий ташхиси.
4. ОБШК касалликларини даволаш.
5. ОБШК касалликларини олдини олиш чора тадбирлари.

**Таянч иборалар:** *Стоматит, травма, тасниф, бирламчи элемент, иккиламчи элемент, кератоз, тугун, тугунча, пуфак, пуфакча, яра, афта, декубитал яра, Беднар афтаси, герпес, кандидоз*

#### **1.1. Оғиз бўшлиғи шиллик қавати касалликлари таснифи.**

Болаларда оғиз бўшлиғининг шиллик пардасида катта ёшдаги кишилардагидек қатор, ранг-баранг касалликлар учрайди. Бу касалликларни барчаси кўпчилик ҳолларда умумлашган «стоматит» термини билан ифодалади.

Болалар ёшида оғиз бўшлиғи шиллик қаватида учрайдиган касалликларни маълум турларга, гуруҳларга бўлишда. Уни тасниф қилиш жараёнида уларни келтириб чиқарувчи сабабларга таяниб иш тутиш мақсадга мувофиқдир.

Оғиз бўшлиғи касалликлари таснифи қабул қилинган ва улар қуйдаги гуруҳларга бўлинади:

1. Травмалар натижасида юзага келадиган оғизбўшлиғи шиллик қаватининг жароҳатлар.
2. Инфекция (микроблар, замбуруглар, вируслар) таъсирида юзага келадиган оғизбўшлиғи шиллик қавати касалликлари.
3. Алоҳида (специфик) инфекциялар таъсирида юзага келадиган касалликлари.
4. Организмнинг ўта сезувчанлик (аллергия) хусусиятлари билан боғлиқ ўзгаришлар.

5. Оғизбўшлиғида дори-дармонларни қабул қилиниши билан боғлиқ бўлган жароҳатли ўзгаришлар.
6. Оғизбўшлиғи шиллиқ қаватида организмнинг баъзи-бир аъзоси ёки системалардаги касалликлари билан боғлиқ бўлган ўзгаришлар.
7. Тил касалликлари.
8. Лаблар соҳасида содир бўладиган касалликлар<sup>1</sup>.

## **1.2.ОБШК касалликларининг этиологияси, патогенези.**

Оғизбўшлиғи шиллиқ пардасида травмалар содир қилиши мумкин бўлган касалликлар.

Механик травмалар. Кўпчилик ҳолларда янги туғилган ва бир ёшгача бўлган болаларда муддатидан олдин чиққан ёки турилганда чиққан пастки жағ курак тишларининг, бола она кўкрагини ёки сўрғич сўриш жараёнида муттасил равишда тил ости шиллиқ пардасини жароҳатланиши оқибатида яралар ҳосил бўлади. Механик травмалар натижасида содир бўладиган яралар декубитал яралар деб ҳам аталади. Ўткир тиш қирралари шиллиқ пардада эрозия ёки декубитал -яраларини содир қилади.

Тиш алмашинуви даврида сурилиб тушиб кетмаган сут тишларининг илдизлари тил, лаб ва лунж соҳасида ҳам яралар ҳосил қилади.

Кўкрак эмувчи болаларда кўкрак сўрғичининг дағаллиги, сунъий эмизидларнинг меъеридан узун ва дағал ҳиллари боланинг қаттиқ ва юмшоқ танглайи соҳасида Беднар ярасини содир қилиши мумкин.

Танглайга ёпишиб қолган сабзавот ва мева уруғларининг пустлоқлари узоқ муддат танглай соҳасида ёпишиб, туриб қолиши оқибатида ҳам шиллиқ қаватда яралар ҳосил бўлиши мумкин.

Нохуш қилиқлар: тил сўриш, лаб ва лунж сўриш оқибатида ҳам шиллиққаватда жароҳатли яралар ҳосил бўлади.

---

1.David A.MitchellAn Introduction to Oral and Maxillofacial Surgery,second edition (2015),бет 278

**Клиникаси:** болаларнинг умумий аҳволи деярли ўзгармаган, тана ҳарорати меъёрда. Кўпчилик ҳолларда болалар овқатланишидан, кўкрак ўуришдан безиллашади - у оғрик ҳосил қилади.

Шикастланган жойларда қизариш, нотекис чегарали эррозия ёки яралар кўрамиз. Пайпаслаганда кучли оғриқва инфилтрация борлиги маъмул бўлади.

**Давоси:**

1. Сабабларни йукотиш.
2. Оғриқсизлантириш.
3. Антисептик ишлов бериш.
4. Эпителизацияни кучайтирувчи воситалар қўллаш.

Термик жароҳатлар болаларда кам учрайди.

Иссик овқатни айниқса, сут, шўрва каби суюқ овқатлар лаблар, танглай, тил сатхи шиллиқ пардасини куйдириши оқибатида қизариш, шишиш, баъзан пуфакчалар ҳосилбўлади. Пуфакчалар ёрилиб оғриқли эррозиялар вужудга келади.

**Давоси:**

1. Оғриқсизлантириш.
2. Антисептик ишлов бериш.
3. Кератопластик моддалар сўриш.

Кимёвий травмалар (жароҳатлар). Кўпчилик ҳолларда 1-3 ёшли болалар ўртасида содир бўлади. Болалар рўзгорга ишлатиладиган уксус, ишқор каби воситаларни оғзига олиш оқибатида келиб чиқади.

Жароҳатларнинг оғир енгиллиги кимёвий модда концентрациясига боғлиқ. Оғизбўшлиғи шиллиқ пардаси жароҳатли соҳаларида кескин қизаради, шишади, некротик масса ажралиб тушади, оқибатда яралар вужудга келади.

Болалар кучли оғриққа шикоят қилишади.

**Давоси:**

1. Кимёвий тасирни нейтраллаш.
2. Оғриқсизлантириш.
3. Антисептиклар билан ювиш.
4. Эпителизацияни кучайтирувчи воситалар қўллаш.

Инфекция оқибатида юзага келадиган ўзгаришлар.

Қизамиқўткир инфекцион касаллик бўлиб, филтрланувчи вируслар кўзгатади: инкубация даври 7-14 кун.

Клиникаси- терида тошмалар пайдо буўишидан 1-2 кун олдин оғизбўшлиғида ўзгариш содир бўлади.

Юмшоқ қисман қаттиқ танглай шиллиқ пардасида қизил доғлар - энантемалар кўринади.



Лунжнинг чайнов тишлар соҳасида Филатов дорлари кўринади. Бир нечтадан бир неча юзгача ўлчамлари 1-2мм.дан ошмайди.

Скарлатина кўзгатувчиси гемолитик стрептокок. Инкубацион даври 3-7 кун. Кўпинча 2-7 ёшли болалар ўртасида учрайди. Кучли заҳарланиш аломатлар юзага келади

**Клиник белгилари:** Юқори ҳарорат-39-40 градус, боланинг умумий аҳволи ёмонлашган. Ютинганда кучли оғриқ. Танглай муртаклари, юмшоқ, танглай кескин қизариб соғ тўқимадан ажралиб туради. 2 суткадан бошлаб қизарган шиллиқ парда сатҳида нуқтали энантемалар пайдо бўлади. Тошмалар тезда лунж, милк, шиллиқ қаватларига тарқалиб терида ҳам пайдо бўлади.

Ўзига хос белгилари:

1 .Шиллиқ қават, лаблар тўқ қизил олча рангида.

2. Тил сатҳи тўқ қизил малина мевасини эслатади, қалин қараш билан қопланади. Кейинчалик қарашлар кетиб, силлик «лакланган» ҳолга келади.

3 . Лимфа тугунлар шишади, оғриқли.

4. Оғиздан бадбуй ҳид таралади, сўлак қуюқлашади.

Дифтерия-ўткир инфекцион касаллик. Леффлер таёқчалари чақиради. Инкубация даври 3-10 кун. Кўпчилик ҳолларда 1-5 ёшли болалар оғрийди<sup>2</sup>.

**Клиник белгилари:**Юқори ҳарорат 39 гр. Болалар ютинганда содир бўладиган оғриққа шикоят қилишади. Овқатланишдан бош тортишади.

Муртаклар, танглай пардалари, тилчада кескин қизариш ва шиш аниқланади ва жуда нозик тўрчалардан иборат қараш кўринади. Кейинчалик қараш қалинлашиб қалин парда-пленкага айланиб кўпая бошлайди, сариқ ва кулранг тус олади. Секин аста тил, милк шиллиқ пардасига ҳам тарқалади. Лимфа тугунлар шишиб, пайпаслаганда оғриқ пайдо бўла бошлайди, кучли отёк шиш аниқланади.

1. ОБШҚ антисептиклар билан ювилади
2. Протеолитик ферментлар билан ишлов берилади
3. Микрофлора аникланиб тегишли антибиотиклар билан ишлов бериш яхши натижа беради.
4. Антигистамин препаратлари.
5. Диета.
6. Дифтерияда-антитоксин киритилади, бу асосий муолажадир.
7. Умумий даво<sup>2</sup>

### **1.3. ОБШҚ касалликларининг клиникаси, диагностикаси, киёсий ташхиси. Ўткир герпетик стоматит**

Асосан 3 ёшгача бўлган болалар касал бўлади. Кўзгатувчиси: Herpes simplex - оддий вирус. **Тарқалиши:** ҳаво-томчи йўли билан, контакт, ўйинчоқлар, идиш-товоқ. **Инкубацион даври:** 2-6 кундан 17 кунгача.

#### **Сабаб бўлувчи омиллар:**

1. Она сути орқали утган иммун воситалар тугайди.
2. Болаларда мастакил иммун органлар, хужайралар етилмаган, шакилланиб улгурмаган.
3. Сунний эмизикли болалар.
4. Инфекция учун очик дарвозалар- тишларнинг ёриб чиқиши.

#### **Клиник формаси:**

1. Енгил шаклли
2. Урта-оғир шаклли
3. Оғир шаклли

#### **Тараққиёт даври:**

1. Продремал бошланиш даври
2. Тошмалар тошиш даври
3. Касалликни авж олган даври
4. Тузалиш даври.

#### **Клиникаси:**

Енгил шаклида: биринчи белгиси- овқатланишда оғриқ. Боланинг умумий аҳволи кам ўзгарган, бола инжиқ, субфебрил ҳарорат, продремал даври аниқланмайди.

Оғизбўшлиғида: милклар қизариши, катарал гингивит, шиллиқ қаватлар қизарган, енгил шиш, милк, тил шиллиқ пардасида ўлчамлари 1-5 мм.ли яккам-дукам эрозия ёки афталар фибринли қараш билан қопланган. Касаллик 4-5 кун давом этади.

Ўрта оғирваоғир шаклида: клиник манзара ўткир бошланиб, тана ҳарорати 38гр. ва юқори бўлади. Кучли заҳарланиш аломатлари содир бўлади: боланинг умумий аҳволи ёмонлашади, бўшашади, кучсизланиш, инжиқланиш ҳоллари, уйқуси бузилади, бош оғриғига шикоят қилади, қусиш, ич бузилиш ҳоллари рўй беради.

Бўларга катарал яллиқланиш белгилари ( йўтал, бурун оқиш, конъюнктивит) кўшилади. Лимфа тугунлар яллиғланиб шишади, пайпаслаганда оғриқли. Оғиз бўшлигида касалликнинг бошланишда катарал гингивит, оғиз дан сўлак оқиш аломатлари аниқланади. 2-3 кундан кейин шиллиқ пардаларда, лаблар қизил хошиясида, юз терисида гуруҳлашган пуфакчалар, терида папулалар пайдо бўлиб, тезда ёрилади, оқибатда бир-бирига кўшилган эрозия, афта-яралар юзага келади. Шиллиқ парда бутунлиги катта сатхда бузилади иккиламчи инфекция активланади. Яралар шилинишлар, тил, милк, лаблар, лунжлар, танглай соҳасида жойлашиб оқиш-кулранг карашлар билан қопланади. Шиллиқ пардалар кескин қизарган буёади. Сўлак оқиш кучаяди, сўлак қовушқоқ қўланса ҳидга эга бўлади.

Тошмалар тошиш даври 2-4 сутка давом этади.

Касалликнинг оғиршаклида чуқур некротли яралар вужудга келади ва касаллик 15-18 кунгача чўзилади.

#### **1.4. ОБШК касалликларини даволаш.**

**Давоси:** Комплекс тарзда.

1. Умумий даво чоралари
2. Вирусга қарши даво чоралари
3. Маҳаллий даво чоралари

**Умумий:**

1. Организмни сезгирлигини пасайтириш ( 1 -натрий силицианат, 2- глюконат калция, 3-супрастин, 4-димедрол);
2. Организмни умумий қ увватини ошириш ( витаминлар);
3. Умумий захарланишга қарши чоралар, суюқлик киритиш-ювиш;

**Вирусга қарши дори-дармонлар:**

1. Ичиш учун.
2. Маҳаллий сурги сифатид.
3. Бурунга томизиш учун (Зу- интерферон).

Болалар стоматологи оғизшиллик пардасида қуйдагича даво қилиш мумкин:

1. Оғриқсизлантириш: анестизинли сурги, пиромекаинли сурги.
2. Антисептик ишлов.
3. Тиш милк чунтакларини антисептиклар билан ювиш.
4. Протеологик ферменларни чаплаш (трипсин, химотрипсин, химопсин).
5. Вирусга қарши препаратлар суриш.
6. Тошмалар тошиши тўхтатиши билан кератопластик моддалар ва бошқалар суриш.

Оғизбўшлиғишиллик пардаси ўз фаолияти давомида доим механик, химик, физик таъсирловчилар билан таъсирланиб туради. Шиллиқ қаватни беҳосдан шикастланиши, одатда даволанмаган ҳолларда ҳам тез битади.

Лекин катта шикастлар натижасида вужудга келган шиллик қават зарарланиши беморни шифокорга мурожат қилишга мажбур қилади.

Шилликқаватренгенерацияси-таъсирловчининг қандай турда, қанча вақт ва қандай куч билан таъсир қилганига, беморнинг ёши ва турмуш тарзига боғлиқ бўлади. Ҳамма травматик жароҳатлар яллиғланиш жараёнига олиб келади.

Травма жойида эпителий бутунлиги бузилган бўлса, инфекция учун кириш дарвозаси бўлиб хизмат қилади. Сурункали равишда яллиғланиб турган шиллик қаватда ўсмали (онокологик) жараёнлар ривожланиши мумкин. Травмалар механик, кимёвий, физик, нурли, ва аралаш бўлиши мумкин.

Механик травмалар икки хилда бўлади: ўткир ва сурункали.

**Ўткир травмалар** кам кузатилади. Асосан болаларда ўткир учли жисмлар таъсири натижасида шиллик парда травмаси кузатилади. Травма таъсир қилиш вақти ва кучига қараб зарарланган соҳада қизариш, шиш, эпителий десквомацияси, шиллик пардада эрозия ёки яралар пайдо бўлиши мумкин.

Травматик жароҳатланиш кўпроқ **декубитал яра** деб аталади.

Декубитал эрозия ва яраларни пайдо бўлишига бола умрининг биринчи хафтасида ёки ойларида вақтидан олдин ёриб чиққан тишлар ёки битта тиш сабаб бўлади.

Кўпроқ вақтидан олдин пастки жағда марказий курак тишлари ёриб чиқади. Бу тишларнинг эмал ва дентин қавати яхши ривожланмаган бўлиб, кесувчи қирраси юпқалашган, шунинг учун бола она кўкрагини сўрганда, бола тилнинг пастки юзасини шикастлайди.

Натижада хусусий шиллик қават ва эпителий бутунлиги бузулиб яллиғланишга олиб келади<sup>3</sup>. Бундай шикастланиш шакли-**эрозия** дейилади.

Катта ёшдаги болаларда кўк йўтал ёки сурункали бронхитларда тил юганчасининг шикастланиши хуружли ўтал ҳисобига, тилнинг кўп чиқиш натижасида олдинги пастки тишларнинг кесувчи юзалари таъсирида вужудга келади (Риги касаллиги).

Лунж ёки лаб декубитал эрозия ва яралари кўпроқ тишларнинг алмашинув даврида сут тиши илдизи сурилмасдан доимий тиш чиқиб, атроф тўқимани доимий шикастлаб туриши оқибатида содир бўлади.

1 ёшдан 2-3 ёшгача бўлган болаларда кўпроқ танглайга ёпишиб қолган майда ёт жисмлар шиллик пардани жароҳатлаши мумкин.

Механик травмалар кўпроқ ўткир, тож қисмининг бутунлиги бузилган тишлари бор ёки зарарли одатлар мавжуд ( лаб, лунж тилни тишлаб суриши) болаларда кўпроқ учрайди.

**Клиник кўриниши:** оғизбўшлиғи шиллик қавати механик травмаларида боланинг умумий аҳволи ўзгармаган уйқуси тинч, тана ҳарорати нормада

бўлади. Шилликқаватни тишлаб юргани доимий бўлгани учун, яъни бола бу зарарли одатга ўрганиб қолгани учун овқат қабул қилиши оғриқсиз бўлиши мумкин. Шунинг учун шифокорга мурожаат қилинмайди. Бундай жароҳатларни врач режали санация вақтида оғизбўшлиғини шиллик қаватини кўздан кечириб топиши мумкин. Шиллик қават ранги ўзгармаган, лекин тишлар доимо шикастловчи соҳада унинг юзаси текисмас, оқ эпителий бўлақлар ўуринади. Айрим ҳолларда унча катта бўлмаган конталашлар кўринади. Бундай болаларда шиллик қават пайпасланганида кўпинча оғриқ бўлмайди. Танглайга ёпишиб қолганёт моддаларнинг устки караш билан қопланади, атрофдаги шиллик парда қизарган, шишган бўлади.

Травматик эрозиялар нотўғри шаклли бўлиб, юзаси юпкафиброз караш билан қопланган оқ-сарик рангда, атрофидаги шиллик парда қизарган бўлади.

Декубитал яралар ҳар хил шаклда ва чуқурликда бўлиб, четлари атрофидаги шиллик пардадан кўтарилиб туради. Яра караш билан қопланган, атрофдаги шиллик парда қизарган, шишган бўлади. Эмизикли болалар кўкракни эмолмайди, кўп йиғлайдиган бўлиб қолади.

Мактабгача ва мактаб ёшидаги зарарли одатлари бўлган болаларда эрозия ёки ярали, таъсир кўриши натижасида оғриқли бўлиб, болалар шифокорга жараён ўткирлашиб, иккиламч инфекция таъсири натижасида атроф тўқиманинг яллиғланиши, шиш, лимфоденит ва бошқа ўзгаришлар вужудга келгандагина мурожаат қилишади.

Травматик жароҳатларни қиёсий ташхисини шиллик қаватни бошқа сурункали касалликлари билан ўтказилади. Травматик жароҳатларда декубитал эрозия тишлаш мумкин бўлган соҳалардагина кузатилади. Танглай, юмшоқ танглай ўтувчи бурмаларда, тилнинг марказий бел қисмларида кузатилмайди. Анамнездан бундай болалар соғлом, айримларида психоэмоционал ўзгаришлар бўлиши мумкин.

Нимжон, иммунитет пасайган, сунъий овқатланувчи, туғма юрак пороклари бор, умрининг биринчи ойларида ҳар хил касалликларни бошидан кечирган болаларда шиллик қаватнинг ўзига хос зарарланиши яъни Беднар афтлари кузатилиши мумкин.

Беднар афтлар қаттиқ танглайни юмшоқ танглайга ўтиши соҳасида, понасимон суякнинг канотсимон ўсиқлари проекциясида симметрик жойлашган бўлади. Зарарланиш бир томонлама бўлиши ҳам мумкин. Эрозия шакли думалоқ ёки овалсимон, чегараси аниқ, атрофдаги шиллик парда озгина қизарган гиперемия ҳолати кузатилади. Эрозия юзаси фиброз караш билан қопланган ёки тоза, танглай шиллик қаватидан қизилроқ бўлади. Эрозия қатталиги бир неча мм дан бир неча см гача бўлиб, ўзаро бирикиб нотўғри шаклни ҳам олиши мумкин. Кўкрак билан эмизганда ҳам беднар афтлари кузатилиши мумкин. Бунга она кўкраги учи дағаллиги ва узунлиги сабаб бўлади. Бу ҳолларда эрозия танглайнинг ўрта чизиғида жойлашади. Бола безовта бўлади. Бола фаол эмишни бошлаб, бир неча сониядан сўнг йиғи билан эмишдан тўхтайдди. Шундай мурожаат билан она шифокорга мурожаат қилади.

**Даволаш:** ОБШК травматик зарарланиши даволаш учун касалликни чақирувчи сабабни йўқотиш лозим. Вақтидан аввал чиққан сут тишларни олдириб ташлаш керак, чунки уларни структураси тўлиқ ривожланмаган бўлиб, тез емирилади, нафақат шиллик парда травмасини, балки одонтоген инфекция сабабчиси ҳам бўлиш мумкин.

Танглайдаги ёт нарсаларни стоматологик шпател билан олса бўлади. Янги туғилган чақалоқлар афтасида биринчи бўлиб боланинг овқатланишини йўлига қўйиш лозим. Сунъий овқатланувчи болаларнинг сўрғичини

кичикроғига алмаштириш лозим. Афта ва яраларни оғриқсизланитириш керак.

Болаларда оғизбўшлиғига ишлов бериш учун, кучсизроқ антисептиклардан (0.5% водород пероксида, мойчечак, шалфей барглари) фойдаланиш каттиқ куч билан карашларни кўчириб артиш, куйдирувчи моддаларни ишлатиш қатъиян ман этилади.

Шуни айтиб ўтиш керакки, Беднар яраси жуда секин бир неча ҳафталардан бир неча ойгача битади. Каттароқ ёшдаги болаларда шикастланаётган тишининг ўткир қирралари чархланади, оғиз бўшлиғи санаця қилинади. Педиатр билан маслаҳатлашиб, йўтал марказий фаолиятини сусайтирувчи дорилар берилади. Бола ва ота-онасига зарарли одатни асоратлари ҳақида тушунча берилади. Агар бола зарарли одатни ташламаса, болани психоневролог маслаҳатига юборилади.

Айримболаларда лунж шиллиқ қаватини чандиқли деформацияларида шиллиқ қаватини ҳимояловчи вертикал ўсимтали ортодонтик аппарат тақиш тавсия этилади. Декубитал яралар антисептик ишловдан ташқари шиллиқ парданинг битишини тезлаштирувчи аралашмалар билан аппликация қилиш мақсадга мувофиқдир.

Термик: травмалар болаларда кам учрайдиган ҳолат бўлиб, асосан иссиқ овқат, сут, чойни совутмай ичиш натижасида вужудга келади. Бунда лаб, тил учи, танглайнинг шиллиққавати шикастланади. Шиллиқ кавак қизариб, шишади, пайпаслаганда оғриқли бўлади. Кучлироқ куйиш натижасида шиллиққаватда эпителий ичи пуфакчалари ҳосил бўлиб, улар тез ёрилиб кетади.

Оғизбўшлиғи кўздан кечирганда гипермияланган юзада оқ рангли эпителийнинг лахтаклари кўринади. Антисептиклар билан ишлов берш шарт эмас, чунки эпителий қаватида чуқур ўзгаришлар кузатилмайди, демак иккиламчи инфекциянинг ривожланиши учун шароит йўқ. Оғриқбўлганда оғриқсизлантирувчи дори воситалар қўллаш мумкин: новакаинли 0.5 % эритма, 5-10% ли анестизиннинг ёғли аралашмасидан аппликация қилиш мумкин.

Агар куйиш даражаси кучлироқ бўлиб, пуфакчалар ҳосил бўлса, улар ёрилса эрозиялар ҳосил бўлади. Атроф шиллиқ парда қизарган, шишган эпителийнинг оқ рангли лахтаклари хусусий қаватдан ажралиб қолиши кузатилади. Пайпаслаганда кучли оғриқ бўлади. Сунг иккиламчи инфекция кўшилиши натижасида яралар ҳосил бўлиши мумкин. Бундан жароҳатларни даволашда антисептикли, кератопластик, дори воситалардан фойдаланиш мумкин<sup>2</sup>.

---

2. Pediatric dentistry- Richard Welbury, Monty Duggal. 2014., С. 457-468, 37-45

**Юмшоқ лейкоплакия.** Боғча болаларининг тайёрлов гуруҳлари ва мактаб ўқувчиларида оғизбўшлиғишилликқаватининг сурункали яллиғланиши лейкоплация кўринишида кетиши мумкин. Кўпроқ болаларда касаллик юмшоқ лейкоплация кўринишида кечади.

Клиник кўриниши: оғиз бўшлиғининг лаб-лунж шиллик қаватида, яъни тишларнинг жипслашиш чизиғида ёки оғиз бурчакларида оқимтир кулранг ёки оқрангли қипиқланувчиги перкератоз кузатилади. Бундай қипиқланган ўчоқлар осон кўчиб сезиларли даражада ўзгаришлар бермайди<sup>2</sup>.

Юмшоқ лейкоплация: тарқалиши ва сиптомларининг намоён бўлиш даражасига қараб атипик ва атепик шакллarga бўлинади.

Атипик шаклда қипиқланиш бўлмайди, балки шилликқават у ёки бу жойда хирралашади. Морфологик текширувлар ўтказганда, лейкоплация билан зарарланган қаватда эпителийнинг гипер теракози ва окантози кузатилади ҳамда бўялмаган тиниқ ёки ядросиз вакуумланмаган эпителий хужайраларнинг дистрофик ўзгаришлари кузатилади.

Бириктирувчи тўқималар капилляр тип ва венулаларнинг кенгайиши ҳамда коллаген толаларнинг шишиши ва эластик толаларнинг фрагментланиши кузатилади.

Диагноз қўйганда ҳар доим болаларда травмаловчи факторларни аниқланади. Болада стресслар кучли асабийлашиш, ҳаяжонланиш вақтида жараён ўткирлашуви кузатилади. (Масалан, назорат ишлар, имтиҳонлар, спорт мусобақалари олдидан).

Бу сабаблар юмшоқ лейкоплацияни қизил ясси темиретка билан солиштирма ташхис қилганда ёрдам беради.

**Даволаш:** Асосий қилинадиган ишлардан бири бу зарарли одатни йўқотиш ва оғизбўшлиғини санация қилишга қаратилади.

Асаб системаси таранглашганда беморларни асабларини тинчлантирувчи седатив дорилар, поливитами́нлар, аскорутин ёшига нисбатан белгиланган дозаларда берилади. Маҳаллий даволашда витамин А ни мойли эритмаси ёки бошқа ўсимлик мойларидан апликация кўринишда фойдаланиш мумкин.

Кимёвий травмалар: Бундай травмалар асосан 1- ёшли болаларда кўпроқ учраб, уй шароитида ишлатиладиган кислота ва ишқорларни беҳосдан ютиб юбориши натижасида вужудга келади.

Зарарланиш даражаси ҳар хил бўлиб, оғиз, томок, қизилунгач шилликқаватларида куйиш кузатилади. Кимёвий травмаларнинг шикастланиш даражаси қабул қилинган кислота ёки ишқорнинг концентрациясига ва таъсир қилиш вақтининг давомийлигига боғлиқбўлади.

Шилликқават кучли гипермияланган сўнгра бир неча соатдан бир неча суткагача бўлган давр ичида некрозга учраган бўлади. Кўпроқ бундай



тўқима пастки лабида кучлироқ намоён бўлади. Некротик тўқималар фибриноз эксудатни ўзига шимиб олиб, қалин шилликқаватҳосилбўлишига сабаб бўлади. Аста-секин куйишнинг 7-8 чи ҳафтасида некротик тўқималар кўча бошлайди. Бундай асоратланган жараёнларда шиллик ости парда тўқиманинг чандикланиши ва дефект эпителизация кузатилади.

Кимевий куйишни кўпинча дори моддалар ҳам келтириб чиқаради. Бунда стоматологияда тишларни даволашда ишлатиладиган: фенол, формалин, антиформалин, кислота, спитр, эфир ва бошалар сабабчи бўлиши мумкин. Шунинг учун шифокор - стоматолог бу воситалардан эҳтиёткорлик билан фойдаланиши зарур, чунки болаларда оғизбўшлиғишилликқавати жуда нозик бўлиб, тез шикастланади ва шикастга жавобан ёш организмдаги жавоб реакцияси кучли бўлиши мумкин.

### **1.5.ОБШК касалликларини олдини олиш чора тадбирлари.**

**Даволаш:** Кимевий куйишда биринчи дақиқаларда ва соатларда қилинадиган ушбу кимевий таъсирловчи оғиз бўшлиғи шиллик қаватига таъсирини йўқотишдан иборатдир. Бунинг учун қандай кимевий ҳолда таъсир қилинганлигини билиш зарур. Агар кислота таъсирида куйган бўлса, натрий гидро карбонатни 1-2% ли эритмаси билан ёки ишқорлар билан куйган бўлса, лимон кислотани % ли эритмаси билан нейтрализация қилиш зарур. Кейинги қаторда қилинадиган ишлардан бири бу иккиламчи инфекцияни зарарланиш ўчғига тушиб, ҳар хил асоратларни вужудга келтиришини олдини олиш ва оғриқсизлантиришдир. ЛОР- бўлимига ётқизиб даволаш зарур.

#### **Назорат саволлари:**

1. Асосий гигиеник воситаларини сананг.
2. Ёрдамчи гигиеник воситаларини сананг.
3. Тиш пасталари турлари.
4. Тиш пасталарининг асосий таркиби.
5. Элексир, гел ва флоссларнинг турлари ва таркиби.
6. Тиш тозалагич, ёршик ва иррегаторлар турлари.
7. Стандарт тиш тозалаш усулини ўтказиш этаплари.
8. Леонард бўйича тиш тозалаш усулини ўтказиш этаплари.
9. Басс бўйича тиш тозалаш усулини ўтказиш этаплари.
10. Пахомов бўйича тиш тозалаш усулини ўтказиш этаплари.
11. Фонесс бўйича тиш тозалаш усулини ўтказиш этаплари.
12. Стилман бўйича тиш тозалаш усулини ўтказиш этаплари.
13. Чартер бўйича тиш тозалаш усулини ўтказиш этаплари.
14. Смит Белл бўйича тиш тозалаш усулини ўтказиш этаплари.
15. Рейте бўйича тиш тозалаш усулини ўтказиш этаплари.

**Фойдаланилган адабиётлар:**

1. David A. Mitchell An Introduction to Oral and Maxillofacial Surgery, second edition (2015), бет 278
2. Pediatric dentistry- Richard Welbury, Monty Duggal. 2014., С. 457-468, 37-45
3. Dentistry of child and adolescent Ralph McDonald, Jeffry A. Dean, 2014., С. 453-460

## **2– мавзу: Тиш ва жағлар импланталогияси. Юзва оғиз бўшлиғи соҳаси органлари тиклаш операцияларида асоратларини олдини олиш асосий принциплари.**

### **Режа:**

1. Тиш имплантацияси тараққий этиш тарихи.
2. Дентал имплантатлар таснифи.
3. Тиш имплантациясида қўлланиладиган материаллар.
4. Замонавий тиш имплантатларнинг конструктив хусусиятлари.
5. Тиш имплантациясининг патоморфологик асослари.
6. Беморнинг клиник ва рентгенографик текшируви.
7. Тиш имплантацияси операциясининг умумий принциплари.
8. Тиш имплантациясининг асоратлари.

**Таянч иборалар:** *Стоматит, травма, тасниф, бирламчи элемент, иккиламчи элемент, дентал имплантат, кератоз, тугун, тугунча, визиографик усул, герпес, биоўриндошлик материаллар, биотолерант (зангламайдиган пулат, кхс), биоинерт (алюминий оксидли керамика, углерод, титан, титан никелид) ва биоактив (уч кальцийфосфат, гидроксилпатит, шийакерамика).*

### **2.1.Тиш имплантацияси тараққий этиш тарихи**

Илгари қабўл қилинган Халқаро тасниф бўйича имплантация, аллотрансплантацияга, янги тасниф бўйича эса трансплантацияга киради. Шу билан бир вақтда хорижий ва маҳаллий адабиётларда «имплантация» сўзи, асосан тиш конструкцияларига нисбатан қўлланади<sup>1</sup>.

Хирургик стоматологияда тиш ва юз-жағ имплантациясини фарқлаш қабул қилинган.

Тиш имплантациясининг тараққиёти тиш даволашнинг хирургик бўлими ва юз-жағ хирургияси билан боғлиқ. Қадим замонлардан одамларни йўқотилган ёки касалланган тишларни алмаштириш ҳақидаги савол кизиқтирган. Сунъий тишларни тадбиқ этиш қадимда қўлланилган, бу ҳақида Мисрда, Марказий Америка, Хитой ва бошқа мамлакатларда геологик қазиларда топилган имплантацион конструкциялар гувоҳлик беради. М.Аrnaudow ва U. маълумотлари бўйича, 1100 йилда Spaniard Alabusasim биринчи бўлиб, тиш ретротрансплантацияси (реплантация) ва трансплантацияси муаммосини илгари сурди.

Аммо XVII—XIX асргача бу усул амалий татбиқини топмади, кенг тарқалган сифилис, туберкулез каби инфекцион касалликларнинг кенг тарқалиши эса тиш трансплантациясини қўлланиш имкониятини чеклади.

XIX асрнинг охирида тиш аллотрансплантациясига илмий асос солинди. Бу йуналишнинг пионерлари бўлиб, I.Magillo, H.Edmunds (1886, 1887), A.Hartmann (1891), R.Payne (1898) ҳисобланадилар. Материал сифатида улар олтин, кумиш, шунингдек фарфорни қўллаганлар.

Конструкциялар штифтлар, капсулалар, трубкалар, «саватчалар» кўринишига эга бўлган. Замонавий винтли имплантатларнинг вакилига R.Adams ва A.Strock конструкциясини келтириш лозим. Буларнинг биринчиси 1937 йил юзасида винт қирқимли имплантатни тавсия этди, иккинчиси эса 1939 йилда кобальт, хром ва молибдендан имплантат тайёрлашни тавсия этди.

Тиш имплантациясининг ривожланишида катта ҳисса кўшди.

Ўша даврда I.Scialom (1952), L.Linkow (1954), S.Tramonte (1965), G.Murratori (1969), P.Paskialini (1969) ва бошқалар турли хил тиш имплантатларини ишлаб чиқдилар. Бироқ бу ҳаракатлар расмий қувватланмади ва шунинг учун кенг тадбиқини топмади. Айнан шу вақтда бу янгилик ишлари икки турдаги суяк ичи имплантатларини (ясси шаклдаги ва думалоқ шаклдаги (тиш илдизи кўринишида)) яратиш ва уларни стоматология амалиётига тадбиқ этиш учун асос бўлиб хизмат қилди<sup>1</sup>.

60-70 йилларда тиш имплантацияси сахасида йиғилган катта тажрибага қарамай, бу даволаш усулини Гарвард конференциясининг (1978) махсус иштирокчилари муҳокама қилиб, у учун қатор чеклашларни кўйиш зарур деб ҳисобладилар.

1987 йилдагина Америка институти ва 1988 йилда Франкфурт-на-Майнеда (Германия) ўтган имплантация бўйича халқаро конференцияда тиш имплантацияси усуллари тўлиқ тан олинди ва маъқулланди.

XX асрнинг 40-йилларигача тиш имплантациясининг тарихи, тиш илдизи шаклида конструкциялар билан боғлиқ. Ўша йилларда, ўзининг кенг қўлланилишини топмасида, янги йўналиш бўлиб, суяк усти тиш имплантатлари кириб келди.

Биринчи бўлиб 60-йилларда яратилган ясси имплантатлар, кенг тарқала бошлади. Улар 80-йилларнинг бошларига доминантлик қилдилар, шунда остеинтеграцияни кузатиш имкони туғилди ва Branemark системаси тиш илдизи шаклидаги имплантатлар машҳур бўлди ва қўлланилмоқда.

Шундан бошлаб, тиш илдизи шаклидаги турли хил конструкциялар тиш имплантациясида етакчи ўринни эгаллаб турибди, лекин ясси ва суякусти пардаси ости имплантат конструкциялари ҳам шунга қарамай, тиш илдизи шаклидаги имплантатларни ишлаб чиқариш ва қўллаш муаммосиз бўлиб қолди.

90-йилларнинг бошларига келиб, хорижда бундай имплантатларни 43 фирма ишлаб чиқарди ва сотувда 160 дан ортиқ уларнинг конструкциялари бор эди. Шунингдек, имплантатлар ёрдамида даво олувчи беморларнинг сони тез ўсиб борарди. Фақат АКШнинг ўзида 1990 йилда 20000 га яқин ясси имплантатлар ва 40000 га яқин тиш илдизи шаклидаги конструкциялар ўрнатилган эди.

---

1.David A. Mitchell Anastasios N. Kanatas An An Introduction to Oral and Maxillo 2015,Стр 209-226.

1992 йилга келиб худди шу мамлакатда, баъзи кўрсаткичлар бўйича, 300000 га яқин барча турдаги имплантатлар ўрнатилган эди. Европада 2001 йилда суяк ичи имплантатлари барча тиш конструкцияларидан – 98% ни, тиш илдизи шаклидаги имплантатлар эса – 95% ни ташкил қилар эди.

Имплантологияда янги йуналишлардан бири бўлиб, имплантатларни ўрнатишда хирургик ҳаракатларини соддалаштирилиши ва вақтинчалик – ўзи кесувчи винтли имплантатлар ҳамда мини-имплантатлар – конструкцияларини ишлаб чиқиш ҳисобланади. Охиригиларини асосий имплантатлар орасида вақтинчалик қўядилар.

Вақтинчалик имплантатлар, доимий имплантатлар битгунча , ҳам функционал, ҳам эстетик эффектни таъминловчи тиш протезларини ясашга йўл беради.

Янги имплантация конструкцияларни ишлаб чиқиш бизнинг мамлакатимизда ва хорижда давом этмоқда. Аммо, тиш имплантатлари ёрдамида, адентия даъвосини олувчи беморлар сонининг жуда тез ўсишини фақат имплантацион конструкцияларнинг мукамаллашуви билан боғлиқ деб ҳисоблаш нотўғри бўлар эди. Беморлар сони юқори даражада ўсди, чунки ўтган асрнинг 80-йиллари ўрталарида имплантацион хирургияда ташхислаш усуллари мукамаллашди ва беморларга суяк ичи имплантатларни қўйиш имконини кенгайтирган қўшимча операциялар мустаҳкам ўрин эгалладилар, лекин уларнинг анатомик ёки қандайдир патологик хусусиятлари сабабли, буни илгарироққилиш мумкин бўлмаган.

Қўшимча операцияларга энг аввало жағ суяклари резорбциясини патологик оқибатларини йўқотиш киради. Тиш имплантацияси учун альвеоляр ўсиқ шаклини хирург-стоматологлар суяк-пластикаси ёрдамида тўзатадилар; имплантат қўйилган жойларда суяк ўстириш учун ва юқориги жағ бўшлиғини кўтариш учун турли трасплантатларни қўллайдилар.

Суяк маҳаллий нуқсонларини мембрана ёрдамида йўналтирилган регенерация йўли билан йўқотадилар. Пастки жағнинг дистал қисмларида имплантат қўйиш учун зарур жойни пастки альвеоляр нервни латерал репозицияси йўли билан яратадилар.

Ҳозирги вақтда суяк ичи (эндодонто-эндоосал ва эндоосал), шиллиқости, суякуститаги, суяк аро ва комбинирланган имплантатларни фарқланади. Тиш-жағ системасида функциялари бўйича юз ва бош мия суягидаги имплантатлар, амортизацион система билан ва усиз ўрин босувчиларга, таянч, таянч-ўрин босувчиларга бўлинадилар. Биоўриндошлик бўйича материаллар биотолерант (зангламайдиган пулат, кхс), биоинерт (алюминий оксидли керамика, углерод, титан, титан никелид) ва биоактив (уч кальцийфосфат, гидроксилпатит, шишакерамика) бўлиши мумкин<sup>2</sup>.

## **2.2. Дентал имплантатлар таснифи.**

Тиш имплантологиясида кўпинча ясси ва думалоқ шаклдаги суяк ичи имплантатлари қўлланилади. Ясси имплантат 1967 йилда L.Linkow томонидан таклиф этилган. Унинг турли хил вариантлари кенг тарқалди, айниқса тор альвеоляр ўсиқли беморларни даволашда қўлланилади. P.Branemark тиш илдизи шаклидаги винтли имплантатни ишлаб чиқди. Бу икки янгиликлар, бугунги вақтда тиш имплантатлари барча кейинги турларининг тимсоли бўлди. Улар учун энг яхши материал сифатида, титан ва унинг қотишмалари, цирконий ва керамика тан олинган. Титан ва унинг қотишмаларида антикоррозиялик хоссалари, эскириш ва тўқималарда эришнинг йўқлиги, юқори мустахкамлиги қайд этилган. Титан ва унинг қотишмаларидан тайёрланган имплантатлар юзасида ҳосил бўлган оксид қавати катта аҳамиятга эга<sup>2</sup>.

Бу қават, тўқима суюқликлари билан ўзаро адекват таъсир қилиб, титанни тўқималар билан интеграциясига ёрдам беради.

---

2.Herbert T. Shillingburg, David A. Sather Jr., Edwin L. Wilson Jr., Joseph R. Cain, Donald L. Mitchell, Luis J. Blanco, James C.Kessler.CША, 2011

Хорижда титан ва унинг қотишмаси асосида жуда кўп имплантат конструкциялар ишлаб иқарилади, улардан тиш имплантологиясида энг кенг қўлланиладиганлари Linkow, Branemark, Banefit, IMZ, Calsitec, Core-Vent, Frialit, Steri-Oss, Misch ва бошқалар системасидаги имплантатлардир. Тиш имплантацияси ривожланишида P.Branemark, T.Albrektsson, G.Heimke, J.Osborn, D.Buser, G.Zarb ўтказган текширувлар муҳим аҳамиятга эга.

Улар тиш имплантациясида титан ва унинг қотишмаларини, имплантатларин теграцияси патоморфозини текшириш, имплантациядаги дроксилапатит, коллаген, аутоваалло-суяк асосида алло пластик материалларни қўллаш, шунингдек мембрана ёрдамида суякнинг йуналтирилган регенерацияси усулини қўллаш билан боғлиқ бўлган<sup>2</sup>.

Имплантатлар хар хил турлари, операциялар турли усуллари, тиш протезларида функционал юкламалар билан жағ тўқималарида, периостда ваоғиз бўшлиғи шиллик қаватида маълум функционал ўзгаришлар яратилади. Тўқималардаимплантатларнингбитиши қатор омиллар: тиш протезлар иматериали, шакли, юкламаси, организм орган ва системаларининг хусусиятлари, шунингдек оғиз бўшлиғи гигиена сигабоғлиқ бўлади.

L.Linkow (1967), R.Adell ва бошқалар (1981), T.Albrektsson (1984) ва бошқалар морфологик текширувлари, суяк ичи имплантатларининг бирикиши фиброзли, суякли, ҳамдаC.Weiss (1987) маълумотлари бўйича фиброзсуякли бўлишини кўрсатдилар. Шу билан биргаликда, имплантат ва суякнинг бирикиш соҳаларида, хатто остеоинтеграция пайтида, 10 дан 300 нм (D.Buser, 1990, 1995) катталиқдаги протео ва гликозаминогликан заррачаларидан иборат, аморф модда зонаси ҳосил бўлади.

### **2.3.Тиш имплантациясида қўлланиладиган материаллар.**

Тиш имплантацияси тирик тўқималарни ёд жисмларга нисбатан таъбиий реакциясини чақиради. Бу реакция фавқулотда кенг чегарада – биологик тўғри келиш ва битишдан, то хроник яллиғланиш ва итариб чиқаришгача – бўлиши мумкин. Барча ҳолатларда имплантация жағ тўқималаридаги, периостдаги ва оғиз бўшлиғи шиллик қаватидаги муайян морфологик ўзгаришлар билан кузатилади.

---

2.Herbert T. Shillingburg, David A. Sather Jr., Edwin L. Wilson Jr., Joseph R. Cain, Donald L. Mitchell, Luis J. Blanco, James C.Kessler.CША, 2011

Шу вақтнинг ўзида тирик тўқималардаги кимёвий мухит имплантат материалининг хусусиятига катта таъсир қилиши мумкин. Умуман биологик мухит ва имплантатни таъсирини ўзаро деб ҳисоблаш керак.

Биологик нуқтаи назардан имплантатни атроф суяк тўқимаси билан интеграциясини бир қанча вариантлари бор. Ҳар бир ҳолатда унинг юзаси ва суяк орасида чандикли, фиброз, фибросуяк ёки янги суяк тўқимаси орқали пайдо бўлган турли контакт қават ҳосил бўлади.

Фиброз тўқима, травматик остеотомия ва имплантатга муддатидан олдин ёки ҳаддан ташқари юк тушганда ҳосил бўлади. Янги ҳосил бўлган фиброз тўқимасини чидамлик сабаби унинг, суякни тез қайта ҳосил бўлиши билан таққослаганда, секин тикланишидадир.

Фиброз тўқима, адгезия ҳоссаларга эга бўлмай имплантат атрофида ҳар хил қалинликдаги фиброз капсулани яратади. Кўп йиллар давомида олимлар, оғиз бўшлиғида имплантатнинг битиши инкапсулирланган фиброз тўқима ҳисобига содир бўлади, ҳосил бўлган коллаген тўқима эса, имплантатни (шарпеев) толалари каби суяк билан боғлайди ва суякни, унинг нормал функциясини ва тўхтамай ўсишини вужудга келтириб, худди тортгандай бўлади деб ҳисоблаганлар. Фиброз интеграция Linkow, Weiss ясси имплантатларини қўллаш учун асослардан бири бўлган. Шу сабабли уларнинг юзасини атайлаб нотекис қилганлар, суяк конструкция бу деталарига ўсиб кириши мумкин бўлиши учун букилишлар ва тирқишларга эга бўлган.

Фиброз тўқима орқали имплантатларни бирикиши ишончлили эмаслигини P.I. Branemark, G. Zarb, T. Albrektsson ва бошқаларнинг морфологик изланишлари ва кўп йиллик тажрибаларининг натижалари исботлади. Уларнинг кузатишлари ва клиник тажрибалари фиброз тўқима имплантатни ишончли таянчи бўла олмаслигини кўрсатди, чунки унинг ҳосил бўлишида эрта эксфолиация кузатилади ва бундай таянчда имплантатнинг фаолият кўрсатиш максимал муддати 10 йилни ташкил этади.

Бундай қатъий хулоса билан L. Linkow рози эмас. У томонидан ўрнатилган ясси имплантатлар 25 йил давомида муваффақиятли фаолият кўрсатганлар. Унинг фикрича, фиброз тўқима контакт қавати максимал юпка (125 мкм.дан кўп эмас) бўлиши муҳим, шунда имплантатни остеоинтеграцияланган деб ҳисоблаш мумкин.

Ясси имплантатларнинг остеоинтеграцияланиши имконияти ҳақидаги гувоҳнома шунингдек, L. Lum ўтказган маймунлардаги тажрибаларда олинган, уларга икки босқичли даволаш учун гидроксипатит билан қопланган ясси имплантатлар ўрнатилган. Тўғри суяк контактининг ҳосил бўлиши, яъни, хатто операциядан сўнгги дархол юкламалардаги остеоинтеграция гистологик аниқланган. Бундай ҳолатларда остеоинтеграция ривожланишининг ягона шарти бўлиб, имплантатларни қўшни қимирламайдиган тиш билан шиналаш бўлган.

Бу P.I. Branemark учун илмий терминологияга юкламани кўтарувчи имплантат юзаси билан тирик суякнинг структур ва функционал бирикмасини билдирувчи "остеоинтеграция" тушунчасини киритишга асос



бўлиб хизмат қилди. Бу хулоса, суякнинг имплантат билан мустахкам бирикмасини етарлича очик ифодаловчи ва кейинчалик клиник тасдиқланган кўп йиллик тадқиқодлар давомида олинган катта ҳажмдаги морфологик маълумотларга асосланди.

#### **2.4.Замонавий тиш имплантатларнинг конструктив хусусиятлари.**

Имплантация вақтида суякдаги жараён билан бирга суяк усти пардаси ва шиллик қават соҳасида ўзгариш кечади. Эрта таъсир этилган босим остида мукопериост остида беркитувчи пластинка ҳосил бўлади.

Юмшоқ тўқима адаптацияси янги суяк ҳосил бўлиши билан ўзлуксиз боғлиқ.

Морфологик текширишлар шуни кўрсатдики, имплантат билан суяк тўқимаси ёпишиш юзаси қанча катта бўлса, имплантат юмшоқ бирикиши шунчалик адекват бўлади.

Аксинча, шиллик қават етишмовчилиги имплантат суяк билан бирикишига салбий таъсир кўрсатиб, янги ҳосил бўлган суяк ва унинг минераллашувида акс этиши мумкин.

#### **2.5.Тиш имплантациясининг патоморфологик асослари.**

Қон томир ва тўқима реакцияси.Тиш имплантациясида юмшоқ тўқималарда суякдаги каби яллиғланиш ва қон томирлар концентрациясини кўпайишини кузатиш мумкин.Тажрибалар шуни кўрсатдики, шиллик қаватда остеотомиядан сўнг капиллярлар миқдори 1 мм<sup>2</sup> да 33,5дан 1637,7 гача кўпайган. Бирламчи қон-томир реакцияси тромбоцитар реакция билан алмашинади.Шу билан бирга нейтрофил лейкоцитлар ҳисобига носпецефик тўқима реакцияси кузатилади. Спецефик реакция эса лимфоцит ва макрофагларни кўпайиши кўринишида намоён бўлади. Импланат ўрнатилган суяк соҳасидаги шиллик қават ва периостда юмшоқ тўқималар битишида асосий роль уйновчи цитокинез кузатилади.

Тўқималардаги яллиғланиш жараёни 10 кун давом этади, сўнг пролиферация фазаси кузатилади. Умуман олганда шиллик қаватдаги ўзгаришлар суякдаги битиш жараёни билан бир хил тарзда кечади. Тўқималарни янги васкуларизацияси, дифференцировкаси, пролиферацияси, активацияси ва охирида ёйилмаган коллаген, эластик ва асосий модда ҳосил бўлиш жараёнлари кузатилади.

Актив пролиферация фазасида операцион жароҳатнинг битиши кузатилади. Жараён биринчи 24-48 соат ичида эпителиал тўқималар пролиферацияси ва миграцияси кўринишида намоён бўлади. Хужайралар миграциясига стимул бўлиб локал ўсиш омили кейлон миқдорини пасайиши ёки тўлиқ тормозланиш ҳисобланади. Операциядан кейин биринчи 23 соат ичида жароҳатни беркилиши ва ички қисмларини оғиз бўшлиғидан ажралиши кузатилади. Эпителиал тўқима периодонтга хос кўринишда гемодесмосома ҳосил қилади.

Пролиферация фазасида асосий ўринни фибробластлар ўйнайди. Неоваскуляризация фибробластлар пролиферациясини стимуллайди. Буни натижасида фибробластлар, коллаген ва эластик толалар ҳосил бўлади. Асосий модда протеогликан ва протеинлардан ташкил топган. Протеогликанлар сувни ўзида ушлаб қолиб гел ҳосил қилади бу эса ўз навбатида тўқималар орасини тўлдиради.

Гиалоурон кислота концентрацияси 5 чи кунга бориб пасаяди, бошқа моддалар эса аксинча кўпаяди. Коллаген ва эластик толалар 4-6 кунга келиб пайдо бўла бошлайди, проколлаген пайдо бўлганини биринчи далиллари эса операциядан кейинги 2-4 кунда аниқланади. Кейинги ривожланиш эса коллаген фибрилалар ҳосил бўлиши, уларни бирлашиб тола ҳосил қилишига олиб келади. Бир вақтни ўзида фибробластлардан эластик толалар ҳосил бўлади, бу эса тўқимага таранглик ва чидамлилиқни тامينлаб беради.

Фибробласт, эпителиал ҳужайра, нейтрофил ва макрофаглар коллагенни парчаловчи коллагеназа ишлаб чиқаради. Битиш фазасида бу жараёнлар 16-17 кунда чўққисига етади. Бу тўқима чидамлилигини белгилайди. Шу билан бирга шиллиқ қават эпителизацияси кузатилади<sup>1</sup>.

Имплантат атрофидаги шиллиқ қаватдаги жараён имплантация бир ёки икки босқичлилигига ҳам боғлиқ деган фикр юритилади. Бир бо

скичли усулда битиш фазасида алвеола усти қисми ва маргинал соҳада яхши ривожланган бириктирувчи тўқима зонаси кўринади.

Branemark типидаги имплантатларда бириктирувчи тўқима иккинчи босқичдан сўнг ҳосил бўлади ва коллаген толалар кўплиги билан ажралиб туради. Тўқималар адаптацияси ва остеоинтеграция жараёнлари эса иккала типдаги имплантатларда деярли бир хилда кечади.

Бироқ гистологик текширувларда шу аниқландики икки босқичли операцияда яллиғланиш хужайраларини стимуляцияси, биринчи босқичлигида доимий яллиғланиш жараёни кузатилган. Бунда инфилтратни текширилганда суяк қиррасидан соғлом тўқимагача 0,8 мм калинликда бириктирувчи тўқима ажратиб турган. Суяк қирраси сўрилиши тажрибада кўрилди ва рентгенологик 2,4 мм ни ташкил қилди. Имплантат атрофидаги шиллик қават 3,5 дан 3,9 мм гача бўлган.

Яқуний битишнинг учинчи фазасида 3-9 hafta ичида тўпланган коллаген дифференциаллашуви кузатилади, Бунда фибробластлар коллагенни ўрнини алмаштиради, бу эса тўқима пишиқлигини оширади<sup>1</sup>.

## **2.6. Беморнинг клиник ва рентгенографик текшируви**

Имплантация олдидан бемор стоматология умумий қоидаларига кўра текширилади. Асосий эътибор сўлак ажралиши бузилиши, оғиз очишдаги оғриқ, милклар қонаши, шиллик қават сезишини бузилиши каби шикоятларга қаратилади.

Тиш ва шиллик қават касалликлари сабаблари, қандай даво олганва қандай натижалар бўлганлиги сўралади.

Тишлар суғирилгани сабабларига, ундан кейинги асоратларга эътибор берилади. Тиш имплантациясига юз конфигурацияси ўзгаришларини аниқлаш муҳим аҳамиятга эга; юз табиий бурмаларини яққол ажралиб туриши, оғиз бурчакларининг осилиб туриши, жағлар нисбати диспропорцияси. Эстетик бузилишлар самарали имплантация ва ортопедик даводан сўнг бартараф этилади. Бироқ аниқланган бузилишлар аномал ҳам бўлиши мумкин. Бу ҳолдаги четланишлар даво режасини тузишда ҳисобга олинади.

---

1. David A. Mitchell Anastasios N. Kanatas An An Introduction to Oral and Maxillo 2015, Стр 209-226.

Оғиз бўшлиғи маҳаллий текширилганда қўйидагиларга эътибор берилади, шиллик қават ранги, оғиз даҳлизи чуқурлиги, юқори ва пастки лаб юганчалари бирикиши, шиллик қаватдаги бурмаларга, мимика мушаклари бирикиш даражаси.

Пастки жағ алвеоляр соҳаси текширилганда ички томондан мушаклар ҳолати алвеоляр ўсиқ ҳолатини аниқлаш мумкин. Буларнинг ҳаммаси имплантациядан олдин қўшимча операция зарур ёки йўқлигини аниқлаб беради. Марказий окклюзия ҳолатида юқори ва пастки жағ тишлар чайнов юзалари ҳолати кўрилади.

Аномал прикус имплантацияда катта роль ўйнайди. Тишлов физиологик турлари ҳам имплантат ўрнатишга таъсир қилади. Юқорида кўрсатилганларнинг ҳаммаси, ортопед томонидан имплантатни таянч сифатида қўлланилиши ҳақида муҳокама қилиниши керак.

Ташқи кўрилганда таҳминан функционал ва эстетик бузилишлар аниқланади, жағ суяклари таҳминий қалинлиги, шиллик қават ва мушаклар ҳолатига баҳо берилади.

Натижаларга кўра кўрсатма ва қарши кўрсатмалар аниқланади. Бирламчи қаралганда оғиз бўшлиғида кариес, парадонт касалликлари, генераллашган пародонтит, оғиз гигиенаси ёмонлиги каби қарши кўрсатмаларни аниқлаш мумкин. Баъзи ҳолатларда аниқланган сабаблар нисбий қарши кўрсатма бўлиши мумкин, баъзилари эса генераллашган пародонтоз кабилари тўла қарши кўрсатма бўлади.

Тиш имплантациясини ортогнатик ва бошқа физиологик прикус турларида қўллаш мумкин. Тўлиқ клиник лаборатор текшириб бўлгач хирург ва ортопед стоматологлар тиш-жағ моделларини Н. Spiekermann тавсия қилгани бўйича окклюдаторда текширади.

Комплекс текширув имплантация учун шароитни аниқлаб бериши мумкин. Баъзи ҳолатларда тиш-жағ тизими кўринмайдиган патологияси аниқланади, бу эса имплантат қўйиш ёки қўймасликни белгилаши мумкин. Клиник текширувлар доим рентгенологик текширув билан тўлдирилади. Кўпроқ дентал, панорам, зонограмма ва ортопантомограмма суратлари қўлланилади. Баъзида КТ ёки магнит резонанс томографияни қўллаш мумкин.

Бирламчи текширувда ортопантомография қўлланилади бу нисбатан кўпроқ маълумот бериши мумкин. Ҳамма суратлар бемор бир хил ҳолатида қилиниши керак ва бир хил ишлов берилиши керак.

Ортопантограмма ғовак модда сифати, баландлиги, ёндош бўшлиқлар нисбати, пастки жағ тешиги ва пастки жағ нерви жойлашиши нисбатини кўрсатади. Махсус металл маркерлари бор пластинка билан қилинган ортопантомограмма окклюзион теккислик ҳақиқий баландлигини кўрсатади. [Misch C, Spiekerman H.].

Бироқ 20—30 % ҳолатларда ортопантомография аниқ кўрсаткичлар бермайди [Shimura M. et al.]. Шу сабабли қўшимча тўғри ёки ён проекцияда суратлар туширилади ва имплантация учун қулайжой ва ҳолат танланади.

Янада аниқмаълумотлар КТ натижаларида олинади. Компьютер ва магнит-резонанс томография учта теккисликда натижаларни беради. Пастки ва юқори жағ қалинлиги, ҳажми, анотомик ҳосилалар топографияси ва энг асосийси жағлар қалинлиги ва сифати ҳақида тўлиқ маълумот олинади.

U. Lekholm ва G. Zarb I—IV даражада суяклар зичлиги борлигини кўрсатди: I даража нисбатан зич, IV — жуда юмшоқ. Цефалометрик рентген суратига кўра шу муаллифлар алвеоляр ўсиқни А, В, С, D ва E шакллари ташхислайди.

Ортопантограмма суяк баландлиги, сифати, юқори жағ бўшлиғи тубини, даҳан тешиги ва пастки жағ каналини ҳамда 2 та алвеоляр ёй хусусиятини кўриш имкониятини беради.

Лекин 20-30% ҳолда ортопантограмма аниқ маълумот (суяк ўлчами, сифати, пастки жағ канали, юқори жағ бўшлиғи туби ҳақида) бермайди. [Shimura M. et al.]

Шу сабабли кўшимча равишда тўғри ва ён проекцияда панорам рентген қилинади. Бу билан имплантат адекват узунлиги ва қандай бурчак остида ўрнатилиши аниқланади. Жағ тиш алвеоляр фрагмент, бурун бўшлиғи, бурун ёндош бўшлиқлари ҳақида тўлиқ маълумот компьютер томограммадан олинади. Компьютер ва магнитрезонанс томограмма, 3 ўлчамли аниқ маълумот беради.

Суяк ўлчами ва математик маълумот, пастки жағ канали, даҳан тешиги, юқори жағ бўшлиғи топографияси ва асосийси суяк қалинлиги ва сифатини аниқлаш имконини беради.

Компьютер томограмма имплантацияга мухтож беморлар учун диагностик аҳамиятга эга. Маркировкали шарик ишлатилган компьютер томограмма бўшлиқли суяк таркиби ва даволаш тўғрилигини танлаш имконини беради. Бирламчи клиник-рентгенологик ташхислаш тиш-жағ системаси ҳолати, функционал ва эстетикбузулишини йўқотиш учун зарур ҳолатни аниқлайди. Суяк консистенцияси имплантат қўйиладиган суяк конфигурацияси, миқдори ва сифати ҳақида маълумот беради.

Олинган маълумотларга ортопедик текширув ва жағлар маълум анатомик белгилари ва жараёнлар тиш ёки тишлар йўқолиши билан юзага келадиган суяк атрофияси ва характериға асосланиб, ортопед якуний тавсия беради. Бунда имплантат ёки бир нечта имплантат асосида тиш протези ва бўлажак функционал босим асосида имплантат сонини белгилайди.

Организм функционал ҳолатини баҳолаш ва тиш имплантациясига тайёрлаш. Тишимплантацияси оператив аралашув орқали ўтказилади. Бу эса ҳар бир беморни организмни функционал ҳолатини эътиборга олишни талаб қилади. Лекин имплантация ҳаёт кўрсаткичларига қараб ўтказилмаганлиги сабабли умумий организмга операция манфий таъсир қилади. Бу ҳолат операция пайтида тўсатдан юзага келадиган ўлимни олдини олади.

АҚШ амалиёти шуни кўрсатдики имплантацияга мухтож 80 % беморлар сурункали касалликлардан азият чеккан. Улардан 50% 65 ёшдан юқориларда таянч ҳаракат касаликлари, 39% артериал босим ошиши, 27%

юрак қон томир тизимини бошқа касалликлар бўлган. Россия давлатларда диабет ва остеопароз билан иммун реакция патологияси бор беморлар сони ортмоқда, бу эса тиш имплантациясини чеклайд, умумий кўрсаткични пасайтиради, реабилитация вақтини узайтиради<sup>1</sup>.

Хирург- стоматолог учун беморни кўрик пайтида анкеталаш, ёндош патология ва умумий организм физиологик ҳолатини баҳолаш биринчи навбатда туради.

Имплантацияга кўрсатма бўла оладиган ва имплантат битишига таъсир қиладиган тиббий маълумотларга эътибор бериш керак. Беморни физик ҳолати унда бор симптом орқали баҳоланади. Кейин эса уни лаборатор текширув натижалари ва олинган клиник қон тахлили ҳамда коагулограмма хусусиятлари ҳам эътиборга олинади. Кейин стоматологик статуси билан лаборатор текширув ва организм функционал ҳолати, соматик патология борлиги таққосланиб тиш имплантациясига кўрсатма аниқланади.

Имплантация операциясидан олдин бемор ҳолатини баҳолаш хирургик қарши кўрсатмани, протез ва оғиз гигиенасига муҳим аҳамият берилади. Тиш имплантациясига талаб ёш катталиши билан ортади, бу эса мурожаат қилаётганларни кўпчилиги ёши катталар эканлигини билдиради. Организм функционал ҳолатини баҳолашда врач стоматолог бемор билан ўтказган суҳбатда, тўлиқ йиғилган анамнез орқали билиб олиш мумкин. Шу билан бир каторда қалтис сабабни аниқлайди<sup>1</sup>.

Суҳбат давомида шикоятларга асосланиб умумий касалликка таълуқлигини аниқланади. Шуларни орасидан асосий ва иккиламчиларини ажратади ҳамда уларни профессионал баҳолайди.

Бемор оғриққа, оғиз бўшлиғида бошқа касаллик симптомларини юз жағ суяклари ва бошқа орган ва системалар касалликларида шикоят қилиши мумкин.

Шунинг учун умумий текширув пайтида бемор оғиз бўшлиғи санация қилинган бўлиши шарт. Бу эса умумий текширув пайтида тиш ва пародонт тўқимасида оғриқни сезмаслигини таъминлайди. Бемор оғиз қуриши, тилдаги оғриқ, 3 шохли нерв периферик қисмидаги, ЧПЖБ соҳасидаги оғриққа шикоят қилиши мумкин.

Қонтомир, эндокрин, нерв системаси, ошқозон ичак системаси билан боғлиқ касалликларни аниқлаш керак.

Агар маълум симптомлар аниқланса невро психик ҳолатини чуқурроқ анализлаш ва даволаш адекватлиги ва имплантация хирургия ва ортопедик давони бир-бирига боғлиқлиги ўрнатиш керак.

Сўров пайтида бемордан уни ўсиши ва ривожланиши аниқланади. Ота-онаси соғлиғи ҳақида, иш шароити, турмуш тарзи, беморни дамолиш, жисмоний тарбия билан шуғулланганлиги ҳақида аниқлаш керак. Бундан ташқари беморни зарарли одатлари чекиш, алкоголь, истеъмолқилиш, наркотик, дори қабўл қилишига эътибор бериш керак.

---

1. David A. Mitchell Anastasios N. Kanatas An An Introduction to Oral and Maxillo 2015, Стр 209-226.

Умумий маълумот беморни умумий физик соғлиғи ҳақида тўғри маълумот беради. Чекиш имплантация натижасини қисман ёмонлаштириши мумкин.

Вайн ва Мод чекувчиларда имплантатни битишини ўрганган. Улар томонидан 540 бемор даволаш натижалари анализ қилинган. Кузатилган гуруҳдан 5,92 ҳолатда битмаган, шулардан 11,28% чекувчиларда ва 4,7% чекмайдиганларда. Бундан маълум бўладигани имплантацияда чекувчиларда қалтислик даражаси 2,4 баробар баланд. Аниқ айтиш керакки наркотик ва алкоголь кўп қабул қилувчиларда эса имплантация қилиб бўлмайди.

Анамнез йиғиш пайтида ирсий касалликлар ва генетик омиллар ҳисобига олинади. Агар қаришдош уруғда аллергик, аутоиммун, иммунопролифератив касаллик, ҳавфлиги ўсма, психик касаллик бир неча насл кузатилса беморни шу мутахассисга текширтириш керак.

Шифокорни беморда ирсий касалликлар ва синдромлардан эҳтиёткор қилиш керак бўларни баъзиларини иммунитет дефектлари билан кечади. Баъзан бундай ҳолатлар проморбит омили бор беморларда тиш имплантациясидан воз кечиши ёки махсус тайёргарлик қилишини талаб этади. Бошқа ҳолатда эса ирсийлик чуқур текширувлардан кейин инкор қилади.

Анамнез йиғиш пайтида имплантацияга номзод ўзида бошқа системали касаллик ёки бошқа касаллик саволнома асосида билса бўлади. Ўтказилган касаллик ҳақидаги маълумотларни систематизациялашга мўлжал бўлиб хизмат қилади.

Биз томонидан 1987 йил поликлиника шароитида ёндош патологияда умумий касалликни аниқлашда амалий тавсиялар тиш имплантациясига кўрсатма ва қарши кўрсатма ишлаб чиқилди. Биз томондан ишлаб чиқилган саволнома, тиш имплантацияси ўтказиш учун бемор функционал ҳолатини баҳолашда жаҳон стандартларига жавоб беради. Тиш имплантацияси операцияси мураккаб классификацияси ишлаб чиқилган. Бу беморни функционал ҳолатини адекват ёндашиши мақсадида ишлаб чиқилган<sup>2</sup>.

Тиш ҳажмини мураккаблиги тиш имплантацияси учун анатомик хусусиятларини, биринчи навбатда эса суяк сифатини адекватлиги кузатилади.

Тери, шиллик қават кўз ва бурун шиллик қавати овқат ҳазм қилиш эндокрин система касалликлари, иштаҳа йўқлиги ва витамин алмашинув бузилиши ва бошқа касалликлар эътибор бериш керак. Петихия, қон қуюлиши каби симптомларга ҳам эътибор берилиши керак. Бундай белгилар қон касалликлари белгиси бўлиши мумкин. Регионар лимфа тугунларини текшириш керак

Лимфа тугунларини катталашиши яширин инфекция ўчоқлари оғиз бўшлиғида бурун ҳалқумда юқори жағ бўшлиғи ёки бошқа бурун ёндош бўшлиқларида, бошқа аъзоларда патология борлигини кўрсатиш мумкин. Агар лимфааденопатия, лихоратка ёки бошқа симптомлар билан кечганда кўшимча сўроқ орқали ВИЧ-инфекцияга текширилади.

Рамусли имплантат-бу турдаги имплантат пастки жағни 3 та жойига фиксация қилинади: Симфиз ва икки томон пастки жағ шохига[Streel A., Roberts H.; Linkow L.; Tatum H.; Tatum H. et al.].

Бундай имплантатга прогресловчи пастки жағ аттрофиясида бошқа турдаги суяк ичи имплантатлари қўйиб бўлмаган холларда ишлатилади. Олдиндан иккита жағдан олинган қолиб ва модел, рентген, компьютер томограммага асосланган холда имплантат қўйиш жойи ва кесув ўрни аниқлаштириб олинади. Операцияга беморни тайёрлаш бошқаларга ўхшаш. Кесув ретро моляр чуқурчаси ва симфиз соҳада шиллик қават ва суяк усти пардаси кесилади, суяк яланғочланади.

Фрез ва борлар ёрдамида ички ва ташқи совутиш орқали суяк бўшлиғи остеотомияси ўтказилади. Очилган бўшлиқда конструкцияни мослигини албатта текшириш керак.

Бўшлиққа имплантат кетма кетликда олдин биринчи шохга, сўнгра иккинчи шохга, охирида эса симфиз соҳага қўйилади. Шиллик қават тикиб қўйилади. Операциядан кейин вақтинчалик протез қўйилади. 8 кунгача антибактериал терапия тайёрланади, чоклар икки хафтадан кейин олинади. 4 ойгача юмшоқ диета тайёрланади. Шиллик қават ичига қўйиладиган имплантатлар. Шиллик қават ичига қўйилалдиган имплантатлар протезни жағ ичига жойлаштирадиган конструкцияси деб тушунса бўлади.

Атрофияга учраган алвеоляр ўсиқ ва яхши фиксацияланмайдиган протезга қўл келади. Бунда танглай ва алвеоляр ўсиқ шиллик қаватида перфорация ёки тешик қилинади. Шунга боғлиқ холда перфорация ёки тешик қилинади. Параллел равишда протезда ҳам чуқурчалар ҳосил қилинади. Бу имплантат кириб туриш имконини беради. Имплантат бошчаси перфорацион тешикка кириб туриш керак. Лаборатор шароитда протез тайинланади. протез ички юзасида шу перфорацион тешикка мос келади. Шундан сўнг протез тўлиқ фиксация қилинади. 3-4 хафтагача оғриқ кузатилади эпителизация тугагунча. Оғиз бўшлиғи гигиенаси тайинланади.

## **2.7.Тиш имплантацияси операциясининг умумий принциплари.**

Шиллик қават кесиб очилгандан сўнг суяк сифатига эътибор берилади, белгиланган нормага мос келганда остеотомия бошланади. Агарда тўғри келмаса қўшимча операция ўтказишга тўғри келиши мумкин. Баъзи холларда эса юқори жағ алвеоляр ўсиқ ва пастки жағ алвеоляр қисми шиллик қават ва суякда қўшимча операция ўтказишга тўғри келади<sup>1</sup>.

Шартли равишда тиш имплантацияси қўшимча операцияларни 2 турга бўлиш мумкин. Суяк тўқимасида ва шиллик қаватда ўтказиладиган операциялар. Шиллик қават қўшимча операцияларига вестебўлопластика, эркин шиллик қаватли лаҳтак, оёкчали лаҳтак, ротацион тери лаҳтаклари каби.

1. David A. MitchellAnastasios N. KanatasAn An Introduction to Oral and Maxillo 2015,Стр 209-226.



Тиш имплантациясида суяк етмаганда деминерализацияланган алло ёки ауто суяк, сунъий суяк уч калцийфосфат ва сўриладиган ёки сўрилмайдиган мембрана ва бошқалар. Мембраналар суяк дефекти аниқланса, бўшлиқ девори синганда, кириб турадиган имплантатлар, чиқиб турган имплантатларида милк рецессиясида, тиш олиб имплантат қўйганда ва периимплантат ривожланганда ишлатилади.<sup>1</sup>

## **2.8. Тиш имплантацияси асоратлари.**

Тиш имплантацияси барча асоратларга олиб келиши мумкин. Асоратлар умумий ва маҳаллий бўлиши мумкин.

### **Маҳаллий асоратлар.**

Кортикал деворни тешилиши ёки синиши, қўшни тиш алвеоласи очилиши, бурун бўшлиғи очилиши, юқори жағ бўшлиғи тубини очилиши, юмшоқ тўқималарга ёки гаймор бўшлиғига имплантатни кириб қолиши, имплантат соҳасида яллиғланиш бошланиши ва кечки асоратлар мукозит, переимплантит, имплантатни чиқиб кетиши.

Кортикал девор тешилиши ёки синиши.

Энг альвеоляр ўсик пластикаси консервацияланган суяк ауто ёки алло (демнерализацияланган ёки лиофилизацияланган, биоматериал + коллаген, коллагенли мембрана) билан даволанади. Бунда албатта шиллиқ қават тўлиқ ёпилиши керак. Агар имплантация пайтида девор синганда имплантат фиксацияси яхши бўлмаса имплантат олиб ташланади. Ўрни суяк билан тўлдирилади, шиллиқ қават тикиб қўйилади. 6 ойдан сўнг эса суяк ҳолати баҳоланиб имплантатни қайта қўйиш режалаштирилади, баъзи ҳолатда эса ундан воз кечилади. Қўшни тиш альвеоласи очилиши.

Аввало нотўғри операция техникаси бажарилганда масофани нотўғри баҳолаганда қўшни тиш альвеоласи очилади. Бундан ҳосил қилинган бўшлиқ биоматериал билан тўлдирилади. Имплантат бўшлиғи эса бошқатдан ҳосил қилинади<sup>1</sup>.

Юқори жағ бўшлиғи очилиши. Юқори жағ бўшлиғи пневматик тузилишли бўлганда баъзида нотўғри оператив техника бажарилади. Юпқа гаймор деворига юқори босим билан таъсир этганда бўшлиқ перфорацияси кузатилади. Агар имплантат туриши яхши бўлса, перфорация ўрни пластик материал билан тўлдирилади ва шиллиқ қават тикилади.

Пастки альвеоляр нерви зарарланиши. Пастки жағ дистал қисми имплантациясида пастки жағ канали перфорацияси бўлиши мумкин. Бундай ҳолатларда имплантация тўхтатилади. Канал очилганда қон кетиш, қон томир нерв тутамини зарарланиши мумкин. Баъзи ҳолларда перфорация ўрни кўрилиб қон томир нерв тутами бўшатилади.

Агар перфорация ёки премоляр ва 1- моляр соҳасида кузатилса даҳан тешиги очилиб нерв тутами ажратилади. Ажратилган суяк перфорация ўрни сўрилувчи коллапол билан ажратилади ва нерв ташқарига силжитилади. Устки қисмидан биологик мембрана қўйилиб шилиқ қават тикиб қўйилади. Агар перфорация иккинчи моляр соҳасида

бўлса унда қон томир нерв тутами суякдан ажратилиб ташқарига чиқарилади. Биоматериал билан ажратилиб нерв ташқарига олинади.

Материал суякка яхши фиксация қилинади ва жароҳат тикиб қўйилади. Яқин атроф соҳада жойлашган артериал ва веноз қон томирлар қон кетишига олиб келиши мумкин.

Пастки альвеоляр нервдан канал перфорацияси пайтида қон кетиши кузатилади. Уни маҳаллий перфорация соҳасига гемостатик гупка қўйиш йўли билан тўхтатилади. Бошқа ҳолларда эса нерв толасини суяк билан боғлиқлигини ҳисобга олиб артерия алоҳида ажратилади ва унга чок қўйилади.

Қон томир нерв тутами изоляция қилинганда биоматериал ва гемостатик гупка, фибрин плёнка “кравостан” антибактериал ва канамицин, линкомицинга бўктирилган гупка ёрдамида қон тўхтатиш амалга оширилади. Шиллиқ қават тикиб қўйилади. Агар қон кетиши тўхтамас имплантация тўхтатилади. Жароҳат тикилади ва умумий гемостатик даво тайинланади.

### **Эрта яллиғланиш асоратлари.**

Имплантация асоратларидан яна бири бу 3 ҳафтадан сўнг яллиғланиш пайдо бўлишидир. Бунга сабаб имплантат ностериллиги бошланғич операция пайтида йўл қўйилган техник хатолар сабабли юзага келади. Бошқа бир сабаби эса операция пайтида суяк структурасини куйиб қолишидир. Бир хил ҳолатда симптомлар периимплантит клиникасини беради: Имплантат соҳасида оғриқ, қоплаб турган шиллиқ қаватда қизариш, чоклар атрофида ва жароҳатчетида экссудат ажралиши.

Баъзи ҳолларда эса периостит клиникаси ривожланган атроф тўқималарда ва регионар лимфаденит суяк усти пардаси остида йиринг тўпланиши. Яллиғланиш ривожланишига қараб умумий ва маҳаллий даво қилинади. Баъзи изланувчилар фикрича бундай имплантатлар олиб ташланиши керак. Лекин клиник кузатувлар шуни кўрсатдики анестетик ва антибиотик билан блокада, яллиғланишга қарши даводан сўнг яллиғланиш белгилари йўқолган.

### **Кечки асоратлар.**

Тиш имплантацияси кечки асоратлари ҳам учрайди. Америка пародонтологлар Академияси ва Европа пародонтологлар федерацияси имплантат атрофи яллиғланиш классификацияси ишлаб чиқилди.

---

1. David A. Mitchell Anastasios N. Kanatas An An Introduction to Oral and Maxillo 2015, Стр 209-226.

Имплантат атрофи патолог анотомик ўзгаришларига қараб шиллик қават яллиғланиши мукозит ва бир вақтда суяк яллиғланиши билан кечса периимплантит деб ҳисобланади.

Мукозит имплантат супраструктураси соҳасида оғриқ, имплантатни ўраб турувчи шиллик қаватни шиши, қизариши тушинилади. Шиш ёрилиб эксудат чиққанда милкда қонаш кузатилади. Зондланганда чуқур кирмайди Рентген суратида имплантат атрофи суягида ўзгариш кузатилмайди.

Периимплантит ҳам худди шундай симптомлар билан кечади. Зондланганда белгиланган соҳадан чуқуррокка киради. Кон кетиш юмшоқ тўқима остида караш йиғилиши, сероз-йирингли ажралма ажралади. Имплантат танаси бўйлаб грануляцион тўқима билан қопланади. (D. Gammage). D.Buser кузатуви бўйича чуқурлашиб бораётган чўнтакка эътибор бериш керак, хар қатновда чўнтак чуқурлиги ўлчаниб боғламни узилиб боришига ва имплантатни суякдан ажралиши кузатилади.

Кейинчалик зондланганда қонаш кўпаяди, кўзга ташланадиган грануляцион тўқима билан қопланади. Милк рецессияси ва имплантат бўйинини очилиши кузатилади.

Америка ва Европа пародонтологлари классификацияси бўйича периимплантитни 4 та даври кузатилади:

1 даври. Суякни микдор билинар билинмас горизонтал ва вертикал сатҳдан минимал.

2 даври. Суякни горизонтал сатҳдан сезиларли сўрилиши ва вертикал сатҳдан минимал.

3 даври. Суякни горизонтал сатҳдан, вертикал сатҳдан симмитрик сўрилиши.

4 даври. Суякни верктекал сатҳдан сўрилиши ва горизонтал сатҳдан билинар билинмас сўрилиши.

Суяк ўзгаришларини рентгенограмма, зонограмма ва ортопантограмма суратларида кўриш мумкин. Лекин микдорий ва сифатли, анотомик маълумотлар хақида тўлиқ маълумотни фақат компьютер томограммадан билиш мумкин.

**Даволаш:**Мукозитни даволашда пародонт касалликлари бошланғич давридаги каби ўтказилади. Касаллик ўткир ёки сурункали кечганда гигиеник муолажа ўтказилади. Караш олиб ташлаш, чўнтакни 1%перикс водород ва 0,06% хлоргиксидин билан ювиш. Беморни тишни тўғри тозалаш техникасига ўргатилади. 0,5% лидокаин ёрдамида блокада қилинади. Пластик инструмент ёрдамида имплантат ва супраструктурасидаги тош, карашлар олинади. Даводан сўнг юмшоқ тўқима ва рентгенологик суяк баҳоланади ва шу кўрсаткичларга асосланиб кейинги хирургик даво режаланади.

### **Назорат саволлари:**

1. Пастки жағлар суяк структурасининг (сифат) турлари?
2. Пастки жағ суяк атрофияси классификацияси?
3. Пастки жағда дентал имплантацияга беморни тайёрлашни хирургик усуллари ва уларни кетма кетлиги.
4. Остеопластик материалларни қўллаган холда юқори жағларда кандай суяк пластикалари фаркланади?
5. Пастки жағда ясси имплантатларни қўйишни узига хос хусусиятлари ва кетма кетлиги?
6. Пастки жағда винтли имплантатларни қўйишни узига хос хусусиятлари ва кетма кетлиги?
7. Пастки жағда пастки алвеоляр нерв латерализацияси усуллари ва кандай остеопластик материаллар фаркланади?
8. Пастки жағда дентал имплантацияда бўлиши мумкин бўлган эрта асоратлар?
9. Пастки жағда дентал имплантацияда бўлиши мумкин бўлган кечки асоратлар?
10. Асоратларни бартараф этиш йўллари?

### **Фойдаланилганадабиётлар:**

1. David A. Mitchell, Anastasios N. Kanatas. An Introduction to Oral and Maxillo 2015, Стр 209-226.
2. Herbert T. Shillingburg, David A. Sather Jr., Edwin L. Wilson Jr., Joseph R. Cain, Donald L. Mitchell, Luis J. Blanco, James C. Kessler. США, 2011

### **3-Мавзу: Юз – жағ соҳаси деформациялари ва уларни жаррохлик йўли билан бартараф этиш. Чакка пастки жағ бўғими артроз ва анкилозлари**

#### **Режа:**

6. Жағларни туғма шакл бузилишларини таснифи.
7. Пастки жағ шакл бузилишларини даволашни тарихий ва замонавий хусусиятлари.
8. Ортодонтик ва хирургик даволаш усуллари. Кўрсатма.
9. Артроз, анкилоз ва пастки жағ контрактураларини хирургик даволаш усуллари.
10. Анкилозларни хирургик даволаш.

**Таянч иборалар:** *Стоматит, травма, тасниф, бирламчи элемент, иккиламчи элемент, кератоз, тугун, тугунча, туфак, туфакча, яра, афта, декубитал яра, Беднар афтаси, герпес, кандидоз*

### **Жағлар деформацияларини жаррохлик йўли билан даволаш.**

Жағлар нуқсон ва деформациялари ўртача 4.5%ни ташкил қилади. Бу юз ва мия қутиси суяклари турли ўзгаришларидир, улар туғма (хомила ривожланиши даврида турли патологик факторларнинг таъсири натижасида) ва орттирилган (травма ва яллиғланиш касалликлари натижасида) характерга эга бўлиши мумкин.

Юз суяклари деформациялари анатомик, функционал ва эстетик ўзгаришлари баъзида беморни жамиятда ўзини тўтишига салбий таъсир кўрсатади. Бундай одамлар камгап, сиқилган бўлади, чайнов, нутк, нафас олиш, мимика функциялари бузилиши натижасида доимо ўзини ноқулай хис қилади. Эстетик камчилик иккиламчи невротик реакция сабабчиси бўлиши мумкин, шунинг учун, жаррохлик аралашувини, медикаментоз терапияни, физиотерапияни, психоневротик коррекция усулларини қўллаш ва юз жағ деформациялари бор одамларни социал реабилитациясини ўз ичига олган тиббий реабилитацияни комплекс ҳолда бажариш керак.

Бузилишларни биргаликда учрайдиган турли хиллари учрайди:

- Юқори гиперплазия – юқори жағни хаддан ташқари ривожланиб кетиши (макро- ёки прогнатия);
- Пастки гиперплазия – пастки жағни хаддан ташқари ривожланиб кетиши (макро- ёки прогнатия);
- иккала жағни катталашиши;
- юқори гипоплазия – юқори жағни ривожланмай қолиши (микро- ёки ретрогения);
- пастки гипоплазия – пастки жағни ривожланмай қолиши (микро- ёки ретрогения);
- иккала жағни кичиклашиши;
- тишларни очик ёки чуқур нисбати;

Терминларда келтирилган «макро» ёки «микро» қўшимчалари жағни ҳамма ўлчамларини катталашиши ёки кичиклашишини билдиради, «про» ва «ретро» қўшимчалари эса – тиш каторлари нисбатини сагиттал йуналишда ўзгариши фақатфронтал қисмда жағ бошка қисмлари ўлчамлари нормал бўлгандагина. Прогнатияни ва ретрогенияни, жағларни

калла суяги асосига нисбатан жойлашишини бузилиши каби аномалия сифатида кўрилади.

I ва II жабра равоклари синдроми натижасида (отокраниостеноз ёки гемифасциал микросомия) натижасида бўладиган юз – жағ соҳаси туғма гипер- ва гипоплазияси билан вужудга келган юз скелетини ўзаро келадиган носимметрик деформацияларини даволаш анча кийинчилик тугдиради.

Тиш – жағ деформациялари ва аномалияларини ортодонтик ва жаррохлик йўллари билан даволанади.

Катталарда ортодонтик муолажалар имкониятлари тишлар ва альвеоляр ўсиқ билан чегараланган. Генетик ўзгаришларни асосан жаррохлик йўли билан бартараф этилади.

Ортодонтик ёки жаррохлик даволаш усулларини, ҳамда уларни биргаликда қўллашга бўлган кўрсатмаларни аниқлаш учун беморлани аниқ ташхислаш ҳамда ортодонт ва жаррохларни биргаликдаги ишлаши муҳим аҳамиятга эга. Деформация шаклини аниқ ташхислаш, тишлаш жараёни бузилиши турини, тиш каторларини турли теккисликларда силжиганлигини аниқ ташхислаш керак ва телерентгенограмма ҳамда тишлаш жараёни моделларида кўриш керак. Юз шакли ва контурларини, мушак аппарат ива чакка пастки жағ бўғими ҳолатини яхшилаб ўрганиб чиқиш керак.

Беморни комплекс текширилгандан кейин жаррохлик аралашуви усулини (остеотомия турлари), суяк фрагментлари фиксациясини, операциядан кейинги даврда жағ иммобилизацияси ва операцияни бошка техник қисмлари, ҳамда ортодонтик ва ортопедик даолаш муолажалари аниқланади. Беморни индивидуал даволаш режасини тузиш керак.

Жаррохлик аралашувини 17 – 18 ёшдан кичик бўлмаган шахсларда олиб борилиши мақсадга мувофиқ, чунки бу ёшга келиб юз скелети ва юмшоқ тўқималарини шаклланиши кўпинча тугалланади. Ҳамда ёшлик даврида кўп миқдордаги юз – жағ деформациялари, тиш – жағ системаси усиши ва ривожланиши диспропорциялари билан боғлиқ. 17 – 18 ёшга келиб кўпинча тишлаш жараёни мослашиб шаклланади. Беморларда кўп антагонист тишларда фиссура дўмбоқчали контакт бўлган яхши мослашган тишлаш жараёни бўлган ҳолатларда жағлар асосини (базисини) ўзгартирмасдан операция ўтказилади. Контрва таянч пластика кўринишида материал ўтказиш қўлланилади.

---

1. David A. Mitchell Anastasios N. Kanatas An Introduction to Oral and Maxillo 2015, Стр 209-226.

Бунинг учун тоғай, суяк, эркин ўтказилган юмшоқ тўқималар (тери, тери билан тери ости клетчаткаси, фасция ва бошқалар), ҳамда турли ёғ эксплантатлар (имплантатлар) қўлланилади.

**Пастки жағ нуқсонлари ва деформацияларида ўтказиладиган оператив аралашувлар.** Пастки жағ нуқсон ва деформацияларидаги операциялар ичида альвеоляр ўсиқда, тиш каторлари чегарасида бўлган пастки жағ танасида, пастки жағ бурчаклари ва шохларида, ҳамда пастки жағ бўғим ўсиқларида ўтказиладиган операцияларни фарқлаш керак.

Альвеолир ўсиқдаги операциялар жағ тишлар соҳасида тишлаш жараёни мослашган ва тиш катори олд қисмида жипслашув бўлмаганда ўтказилади.

Пастки жағ танасидаги операцияларда турли остеотомия (вертикал, зинасимон, сирпанувчи ва бошқалар) ва остеоектомия (понасимон, тўғрибурчакли ва бошқалар) усуллари қўлланилади. Бу усуллар баъзи камчиликларга эга: тишларни олиш кераклиги; кўпинча лунж соҳаларида ортикча юмшоқ тўқималар ривожланиши ва буни натижасида юзни шишиб қолиши; пастки жағ нерв – томир тутамини жароҳатланиши мумкинлиги; жағ бурчагини ўзгарувчанмаслиги ва фрагментлар регенерацияси учун етарли бўлмаган шароитлигидир.

Бу соҳа ҳар доим ҳам пастки жағ функцияси пайтида физиологик босимга чидай олмайди, натижада тишлар очик нисбати каби асорат келиб чиқиши мумкин.

Энг кўп тарқалган операциялар бу пастки жағ бурчаги ва шохлари соҳасидаги вертикал ёки горизонтал остеотомия каби операциялардир. Хозирги вақтда кўпчилик мутахассислар бурчак вашох соҳасида текисликдаги (межкортикальная) остеотомияни қўллашади, бунда суяк фрагментлари бир – бирига тегадиган катта юзалари шаклланади, чакка пастки жағ бўғими нисбати сақланади, даволаш муддати кискаради, яхши натижа кузатилади. Келтирилган усуллар маълум даражада универсалдир, чунки турли патологияларда қўлланилади – пастки жағни ривожланмаслиги ёки хаддан ташқари кўп ривожланиши, тишларни очик ёки ёпик нисбати ва уларни биргаликда келиши.

**Юқори жағ нуқсонлари ва деформацияларида ўтказиладиган оператив аралашувлар.**

Юқори жағ деформациялари уни нормал ҳажмини бузилиши ва нотўғри жойлашиши тарзида юзага келиши мумкин. Прогнатия ёки юқори жағни меъеридан кўп ривожланиб кетишида жағни қисман резекцияси каби жаррохлик операцияси қўлланилади.

Фронтал тишлар ҳеч қандай функционал ва эстетик қиммати қолмаганда, уларни чиқиб турган альвеоляр ўсиқни коррекциялаш билан олиб ташлаш керак ёки юқори жағ олд қисмини фрагментар остеотомияси ўтказилади. Суяк тўқимасини понасимон ёки тўғри бурчакли резекцияси билан биринчи премолярлар олиб ташланганда фронтал тишлар билан альвеоляр ўсиқ орқага силжитилади. Хирургик ва ортодонтик даволаш комплекс ҳолда ўтказилганда яхши натижа беради, шу билан бир каторда суяк структурасини вестибуляр ва танглай томондан кўп миқдорда перфорацияси – компактостеотомия йўли билан суяк структурасини бўшатиш усули киради . Бундай ҳолатларда юқори жағ тишларини А.Я.Катц усули билан ортодонтик орқага силжитиш усули қўлланилади.

Бу усул пастки жағни силжитиш ва пастки жағ уткир бурчагини ҳосил қилишида ёрдам беради, суякни ичкаридан ва ташқаридан кортикал қаватини олиб ташлаш усули – декортикация ўтказилади.

Ҳозирги пайтда юқори ретро- ва микрогнатияни бартараф этиш учун юз ўрта қисмини бир вақтни ўзида олдинга силжитиш операция усуллари ишлаб чиқилган. Бу усул кўп миқдорда юз ўрта қисмини деформациясини бартараф этишни ва суяк фрагментини силжитганда бурун тоғай қисмини бир текисда силжитишга, уни иккиламчи деформациясини олдини олган ҳолда имкон яратади. Юқори жағни орқага силжишини олдини олиш учун, юқори жағ дўмбоғи ва понасимон суякнинг қанотсимон ўсиқлари орасига суяк трансплантати қўйилади.

Бундан ташқари, юз скелетини ўрта ва пастки қисмларида бир вақтни операциялар, ҳамда қолдиқ деформацияларни бартараф этадиган ва даволашни эстетик сифатини оширадиган жағ деформацияларини контур пластикаси усуллари яхши натижа беради.

## **II. СУЯК ПЛАСТИКАСИ, ТРАНСПЛАНТАТЛАР ТУРЛАРИ ВА УЛАРНИ КОНСЕРВАЦИЯЛАШ.**

Тикловчи хирургия имкониятлари суяк пластикаси ёрдамида янада кенгайди. Суяк трансплантатлари алоҳида фрагментлар, ярим бўғимлар ва бутун суяклар кўринишида олдиндан тайёрланади. Буларга пастки жағ, фалангалар, кафт суяклари, қовурғалар, тос суяклари ва бошқалар киради. Уларни музлатиш ёки лиофилизация усулида консервациялаб, махсус ампулаларга беркитилади ва шифокорлар сўроғи бўйича жўнатилади. Суяк трансплантатлари махсус сақлаш шароитларини талаб қилмайди. суяк тўқимасини озод кўчириш, травмадан кейинги, жаррохлик муолажалардан кейинги, яллиғланиш жараёнлари

---

1. David A. MitchellAnastasios N. KanatasAn An Introduction to Oral and Maxillo 2015,Стр 209-226.



ва туғма ривожланиш нуқсонларидаги дефектларини бартараф этиш учун қўлланилади

### **Суяк пластикаси ўтказиш учун кўрсатмалар.**

#### **1. Бирламчи бир вақтли суяк пластикаси:**

- ҳавфсиз ўсмалар экскохлеацияси, одонтоген кисталар ва ретенцион тишлар олингандан кейин;
- майдаланиб синишлар;
- суяк тўқимаси нуқсони билан кечадиган синишлар;
- пастки жағни киста соҳасида синишлари;
- суяк узлуксизлигини саклаган ҳолда пастки жағ резекцияси;
- турли локализацияли ва давомийликдаги пастки жағни узлуксизлиги бузилган ҳолатда резекцияси;
- нотўғри битган синишларда ва микрогенияда остеотомия ўтказилганда;
- жағ шохини суяк қадоқини олиш билан остеотомиядан кейинги чакка пастки жағ анкилозида;
- сурункали остеомиелитда суяк секвестри олинганда;
- ҳавфсиз ўсма натижасида, экзартикуляция билан пастки жағ резекцияси;
- деформацияловчи артроз натижасида кондилэктомия;
- бўғим ўсиғини бўғим бошчаси чиқиши билан юқори синишларидаги кондилэктомияларда.

#### **2. Иккиламчи суяк пластикаси:**

- сохта бўғимлар;
- 5см дан кичик бўлган пастки жағ нуқсонлари (Филатов банди ва юмшоқ тўқималарда дағал чандикли ўзгаришлар бўлмаганда);
- 5 см дан тоталгача бўлган нуқсонларда.

#### **3. Аралаш пластика (ортопедик аллотрансплантат ғоваксимон аутотрансплантат билан биргаликда).**

#### **Суяк пластикаси ўтказишга қарши кўрсатмалар.**

- пастки жағ ҳавфли ўсма билан зарарланганда, метастазлар билан;

- пастки жағ резекцияси ҳолатлари, олдиндан нур терапияси билан 50 Дж/кг (5000рад) дан катта бўлган дозада;
- бемор умумий ахволи қониқарсиз бўлганда;
- иккиламчи суяк пластикасида, суяк трансплантатини ёпиш учун юмшоқ тўқималар етмаганда, нуқсон 5см дан катта бўлганда.

### ТРАНСПЛАНТАТЛАР ТАСНИФИ

Эски терминология	Янги терминология	Илова
Аутотрансплантация	Аутотрансплантация	Шахсий тўқима ёки аъзоларни ўтказиш, битта одамда ўзидан олинган органларни битта соҳадан иккинчи соҳага ўтказиш.
Гомотрансплантация	Аллотрансплантация	Иккита бир турдаги, генетик ҳар хил бўлган организм орасида тўқималарни ўтказиш: одамдан - одамга, қуёндан - қуёнга.
Изотрансплантация	Изотрансплантация	Битта эгизакдан иккинчисига тўқима ўтказиш, Донор ва реципиент генетик бир хил бўлганда.
Гетеротрансплантация	Ксенотрансплантация	Ҳар хил турдаги организмлар орасида тўқималарни ўтказиш: ҳайвондан - одамга, кучукдан - қуёнга.
Аллотрансплантация	Экстрасплантация	Сунъий материалдан трансплантат ўтказиш (металл, пластмасса ва бошқа протезлар)
Гомостатик трансплантация	Аллостатик трансплантация	Каркас вазифасини бажарадиган тирик бўлмаган трансплантат ўтказиш. Усурилганда реципиентнинг Янги тўқимаси билан алмашинади. Масалан, музлатилган ёки лиофизирланган суякни ўтказиш.
Гомовитал трансплантация	Алловитал трансплантация	Ўтказилгандан кейин мослашиб ўз тириклигини сақлайдиган органни ўтказиш (масалан, юрак, буйракни ўтказиш).

Турли катталиқдаги ва хилдаги пастки жағ нуқсонлари суяк трансплантатларини ўтказиш натижасида бутунлай бартараф этилади. Бунда функция тикланади ва яхши косметик натижага эришилади.

### ***СУЯК ПЛАСТИКАСИНИ АСОСИЙ ПРИНЦИПЛАРИ.***

1. операция атравматиклики.
2. қабул килувчи жой юмшоқ тўқималарини тикланиши.
3. реципиент суяклари қабул килувчи жойи билан трансплантатни каттиқ ва кенг узунликдаги контакти.
4. тўғри танланган трансплантат (майдаланган, бутун).
5. реципиент жағги билан трансплантатни яхши фиксацияси.
6. ярани оғиз бўшлиғидан изоляцияси.
7. жағлар иммобилизацияси.

Бошқаларга қараганда ғовак моддага бой бўлган суяклар яхши мослашади, буларга қовурғалар, ёнбош суягининг тожи киради.

Олимлар айтишларича: ўтказилган соҳа унга хос бўлмаган функционал таъсирлар натижасида (масалан, майдаланган қовурға еки ёнбош суягининг тожидан майда пластинка пастки жағ суяги соҳасига ўтказилганда) секинаста қалинлашиб ёнидаги соҳалар қалинлигини олади. Ва аксинча, функционал таъсирлар кам бўлган соҳага ўтказилган, масалан бурун бел соҳаси териси остига, суяк аста секин сурила бошлайди ва бутунлай сурилиб кетади<sup>1</sup>.

Суяк нуқсони синиқлари орасига суяк майдаланган ҳамдаэркин трансплантат бутун бўлаги билан ўтказилиши мумкин.

Экспериментал изланишлар майдаланган суяк трансплантатларини ўтказилганда катта репаративлик хусусиятига эга бўлишни аниқлайди.

Ҳозирги вақтда хирургик инфекцияни актив сундирувчи моддалар (антибиотиклар) мавжудлиги натижасида, жағларга оғиз бўшлиғидан боришни кенг қўллашга имконият яратади. Бундай жаррохлик йўли ўзидан кейин хусн бузадиган чандиқлар қолдирмайди<sup>1</sup>.

---

1. David A. Mitchell Anastasios N. Kanatas An Introduction to Oral and Maxillo 2015, Стр 234-242.

### III. ЧАККА ПАСТКИ ЖАҒ БҰҒИМИНИ АРТРОЗИ ВА АНКИЛОЗИ.

#### **ЧПЖБ анатомияси, касалликлари таснифи.**

ЧПЖБ комбинирланган бўлиб, унда иккита бўғим (ўнг ва чап) биргаликда келади, улар бир - бирига симметрик, ўзаро узвий боғлиқ ва битта кинематик системани ташқил қилади: суяк - тоғай структураси, мушаклар ва бойламлар.

ЧПЖБ пастки жағ бўғим бошчасини, пастки жағ чуқурчасини, чакка суягини бўғим дўмбоғини, ва бўғим дискини ўз ичига олади. Бу ҳамма элементлар бўғим капсуласида жойлашган.

**Бўғим ўсиғи.** Пастки жағ бўғим ўсиғи, эллипс шаклига эга бўлган бўғим бошчаси билан тугалланади. Бўғим ўсиғини бўғим юзаси коллаген толалардан иборат бўлган тоғай билан қопланган.

**Пастки жағ чуқурчаси** эллипс шаклига эга бўлган коллаген билан қопланган ботиқлик бўлиб чакка суягида жойлашган. Пастки жағ чуқурчаси билан бўғим ўсиғининг бўғим бошчасини катталиги бир хил эмас. Уларни конгруэнтлиги ва бўғим бошчасини бўғим чуқурчасида жойлашиши мушак ва бойлам аппаратининг ҳолатига боғлиқ.

**Бўғим дўмбоқчаси,** бу чакка суягининг ёноқ ўсиғи пастки қисмида жойлашган буртмача бўлиб буйи 0,5 дан 2 см гача, қиялик бурчаги эса ўртача 40 - 45<sup>0</sup> ни ташқил қилади.

**Бўғим диски** икки томондан сиқилган шаклга эга бўлиб бўғим ўсиғи бошчаси ва пастки жағ чуқурчаси орасида жойлашиб, ўзида тоғай хужайраларини тутадиган қаттиқ фиброз бириктирувчи тўқимадан ташқил топган, у бўғим бўшлиғини юқори ва пастки қисмларга бўлади, уларнинг катталиги: пастки - 0,5 - 0,8 мм, юқориги - 1 - 1,2 мм.

Бу маълумотларни бўғим бўшлиғига дори ёки рентген контраст моддаларни юборганда инобатга олиш керак. Бўғим дискини шакли бўғим бошчаси ва бўғим чуқурчаси шаклини қайтаради.

**Бўғим капсуласи** қаттиқ фиброз бириктирувчи тўқимадан ва коллаген толалардан ташқил топган. Капсула юқоридан чакка суягига, пастдан эса бўғим ўсиғини буйин қисмига бирикади. Бўғим капсуласи икки қаватдан ташқил топган: ташқи - фиброз ва ички - синовиал. Синовиал қавати синовиал суюқлик ишлаб чиқиб, бўғим юзалари сирпанганда улар орасидаги ишқаланишни камайтиради. Элементлар ўзаро капсула ичи ва капсула ташқариси боғламлари билан боғланган.

**ЧПЖБни қон билан таъминланиши** ташқи уйқу артерияси ҳисобига бўлади: юзаки чакка, чуқур кулоқ, орқа кулоқ ногора олди, қанотсимон. Веноз қон юз венаси орқали амалга оширилади.

**ЧПЖБ иннервацияси** асосан кулоқ-чакка, катта кулоқ, кичик энса, адашган нервлар толалари ва бошқалар орқали.

Пастки жағ ҳаракатлари унга бирикадиган мушаклар қисқариши натижасида амалга оширилади, улар шартли равишда 2 гуруҳга бўлинади.

Олдинги гуруҳ - дахан ости - тил ости, жағ - тил ости, икки қоринчали мушак, булар функцияси жағни тушириш ват ил ости суягини кўтаришдир. Орқа гуруҳ (чайнаш мушаклари гуруҳи) хусусий чайнов мушаги, чакка, медиал ва латерал қанотсимон мушаклари. Бундай бўлиниш нисбий ҳисобланади, чунки ҳар бир мушакни кучини қолганлари оширади. Ҳамда тил мушаклари ва мимик мушаклар, ҳамда марказий нерв тизими регулятор фаолиятини ҳам ҳисобга олиш керак. Физиологик нормал бўғимда икки хил ҳаракат комбинацияси мавжуд - шарнирсимон (пастки қисмида) ва орқага қайтарувчи (юқори қисмларида).

Ҳаракат турлари комбинацияси бўғим ичида қисқа силжишларда юқори ва пастки жағ тишлари кесув қирралари орасида пастки жағни катта амплитудали ҳаракатларга эришишга имкон яратади.

ЧПЖБ функционал имкониятлари орасида катта индивидуал фарқланишлар мавжуд, улар бўғим алоҳида қисмлари анатомик тузилишига боғлиқ. Нормада ЧПЖБни 3 тури фарқланади:

1) яссилашган бўғим. Бўғим чуқурчаси майда, аммо кенг. Пастки жағ бошчаси буртмаган, яссилашган. Бўғим дўмбоқчаси баланд эмас. Бундай бўғим типига тўғри тишлар нисбати хос, бунда орқага - қайтарилувчи ҳаракатлар устун туради;

2) меъёрида бўртиб - ботган бўғим. Бўғим бошчаси яхши шаклланган. Пастки жағ бошчаси бўртган. Бўғим дўмбоқчаси ҳам яхши ривожланган.

Бундай бўғим типига ортогнатик тишлар нисбати хос. Бундай бўғимда орқага қайтарилувчи ва шарнирсимон ҳаракатлар яхши шаклланган;

3) кескин бўртиб - ботган бўғим. Бўғим чуқурчаси чуқур, аммо тор. Пастки жағ бўғим бошчаси бўртган. Бўғим дўмбоқчаси баланд, унинг орқа қиялиги кескин ривожланган. Бундай бўғим типига чуқур тишлар нисбати киради. Бундай бўғимда шарнирсимон ҳаракатлар устун туради.

ЧПЖБ функционал имкониятларининг индивидуал фарқлари нафақат унинг анатомик элементлари анатомияси, балки тиш-жағ аппарати ҳолати, чайнов мушакларининг тонусива тишлаш жараёни баландлигига боғлиқдир. Бўғим функцияси ўзгарганда юз тузилиши ўзгариши мумкин ва аксинча юз анатомик ҳолатини ўзгариши бўғим функцияси ўзгаришига олиб келиши мумкин.

---

1. David A. Mitchell Anastasios N. Kanatas An An Introduction to Oral and Maxillo 2015, Стр 312-318.

Буларнинг ҳаммаси ЧПЖБ турли келиб чиқиш ва характердаги жароҳатларини патогенезини мураккаблигини ифодалайди. ЧПЖБ жароҳатлари ва касалликларининг кўп миқдордаги таснифлари мавжуд. ВОЗ халқаро таснифи бўйича (1978) (Application of the International Classification of Diseases to Dentistry and Stomatology, JCD-DA, I Ed. WHO, Geneva, 1978), бўғимлар касалликлари скелет-мушак касалликлари гуруҳига киритилади, уларнинг ичига бўғимлар артропатияси ва бошқа касалликлар киритилади.

**Таъхислаш.** ЧПЖБ касалликларини таъхислашда, анатомик ва функционал ўзгаришларга ва умумий клиник маълумотларга – бемор шикоятлари, анамнез, объектив кўрик, пальпация, Тиш – жағ тизимида умумий баҳо беришга (тишлар, тиш протезлари, прикус ҳолати ва бошқалар) асосланилади. Шикоятларида пастки жағ бўғимида ўзгариш ёки оғриғи бор беморларни текширганда бўғим ёриқлари ҳолатини, бўғим бошчалари ўлчамлари ва тузилишини, бўғим чуқурчаси ва бўғим бошчаси муносабатларини текшириш керак. Оғиз очилганда бўғим бошчалари ҳаракати траекторияси, синхронлиги, амплитудаси ва бир текисдалиги, ҳамда пастки жағ силжиганлиги даражасини аниқлаш мумкин. Махсус текширувлар ўтказилади (рентгенография, мастикоциография, аудиометрия ва бошқалар). рентгенологик иккита бўғим ўрганилади, оғиз очиқ ва ёпик ҳолатларида текширилади. Бу усул кенг курикли рентгенографияни, профиль суръатдаги 2 -2.5см чуқурликдаги томографни, Жа фронтал проекцияларда – 11 – 13 см чуқурликда, контраст рентгенографияни, рентгенотелекинематографияни, компьютер томографияни, магнит – резонанс томографияни ўз ичига олади. Оддий рентгенологик усул бўғимда фақатгина дағал деструктив ўзгаришларни кўрсата олади. Томография кўпроқ имкониятга эга, чунки у бириккан жойни соясиз тасвирини беради.

Инфекцион касалликларда (махсус ва номахсус) периферик қонни лаборатор текшируви ва оксил фракциялари, ревматолог, дерматовенеролог консультацияси керак бўлади.

### **Артритлар.**

ЧПЖБ артрити бўғимга инфекция тушиши натижасида юзага келади. Артрилар умумий ва инфекцион касалликлар натижаси бўлиши мумкин, инфекция гематоген – метастатик ва контакт йўллари билан тарқалади<sup>1</sup>.

ЧПЖБ гематоген – метастатик артритлари кўпинча ёшлик даврида, ўрта кулоқ ва ташқи эшитув йўли касалликларида кўпинча учраши мумкин, бунда жараён суякда ўзгаришлар билан кечади. Бошида

яллиғланиш жараёни, ногора ипи ўтадиган тошсимон – ногора (глазеровая) ёриги орқали периартикуляр тўқималарга сўнг бўғимга тарқалади. Камчилик ҳолатларда артритлар пастки жағ шохлари остеомиелитик жараёнлари натижасида, ҳамда атроф юмшоқ тўқималари абсцесс ва флегмоналарида тарқалиши мумкин.

**Клиник кўриниши.** Сероз яллиғланиш жараёнида клиник симптомлар кам ривожланган бўлади, ЧПЖБ да асосан ҳаракат вақтида оғриқ пайдо бўлади. Зарарланган бўғим соҳасидаги юмшоқ тўқималарда шиш ва инфильтрация бўлмаслиги мумкин.

Нотўғри даволанганда жараён авж олиб йирингли яллиғланиш даврига ўтиши мумкин.

Йирингли артритда умумий ҳолсизлик, бош оғриши, иштаха йуқолиши, уйқу бузилиши, тана ҳарорати 38<sup>0</sup>С гача кўтарилиши, баъзида субфебриль бўлиши мумкин.

Пастки жағ ҳаракати чегараланиши, гиперемия, кулоқ солиндоғи олди тўқималари шишиши ва оғриқли инфильтрати ҳосил бўлиши, шу соҳада пастки жағ ҳаракатларида кучаядиган пульсацияловчи оғриқ, кулоққа ва чаккага иррадиация билан бўлиши мумкин. Ташқи кулоқ йўли текширилганда унинг голд қисми торайганлиги кузатилади, кўпинча катталашган регионар лимфа тиктугунлар пайпасланади. Рентгенологик бўғим ёриги бошқа органик ўзгаришларсиз кенгайиши кузатилади.

Контакт артритларда бошқа артритлардан фарқли, кўпинча абсцессланадиган бир томонлама зарарланиши кузатилади. Уткир артритлар сурункали босқичга ўтиши ва баъзида бирданига сурункали кечишга ўтиши мумкин.

Сурункали кечиш хилма хил симптоматика билан кечиши мумкин, кўпинча уткирлашув даврида билинар билинмас оғриқлар билан кечиши мумкин.

Оғриқ интенсивлиги турли хил. Оғриқ симилловчи, утувчи бўлиши мумкин, кўпинча кулоққа. Чаккага, энсага иррадиацияланиши мумкин.<sup>1</sup>

ЧПЖБ текширилганда пастки жағ мажбурий ҳолати ва уни ҳаракатларида кирсиллаш белгилари аниқланади.

**Даволаш.** Турли этиологияли артритларни даволашда биринчи ўринда бўғимда тинчлик ҳолатини пастки жағ ҳаракатларини чегаралаш билан таъминлаш керак. Бундай мақсадда бўғим юзаларини ажратиш учун молярл арорасига тишлараро прокладкани дахан боғлами билан биргаликда қўлланилади.

---

1. David A. Mitchell Anastasios N. Kanatas An An Introduction to Oral and Maxillo 2015, Стр 200-212.

Мушаклар орасига антибиотиклар, ичишга салицилатлар, антигистамин препаратлар буюрилади; хафтада 2 марта (4 – 5 марта) маҳаллий бўғим соҳасида юмшоқ тўқималарда 0.5%линовокаин, тримекаин, лидокаин биланин филтрацион блокадалар ўтказилади.

Контакт ва гематоген – метастатик йирингли артритларда жараён ва деструктив ўзгаришлар тарқалишини олдини олиш учун йирингли учоқларни очиш ва дренажлаш тавсия этилади.

Яллиғланишга қарши дорилардан ташқари физик даволаш усуллари буюрилади (курукиссик, УВЧ – терапия, диатермия, калий йодид электрофорези, консервацияланган тиббиёт ўти, гидро картизон, балчик даво, лазер терапия ва бошқалар буюрилади).

**ЧПЖБ махсус артритлари.** Бу гуруҳга туберкулёз, гонорея, сифилитик, бруцеллёз, мохов ва актиномикотик артритлар киради. У кам ҳолларда учраб бошқа органлар махсус касалланиши фонида юзага чиқиши мумкин, у бўғимга контакт ёки гематоген йўл билан тарқалиши мумкин. Жараён кўпинча суст, узоқ муддат ва орада уткирлашув билан кечади. Ташхис махсус касалликни текшириш асосида қўйилади.

*Даволаш* асосий махсус жараённи бартараф этишга қаратилган бўлиши керак. Махсус моддалар қўлланилади ва маҳаллий даво ўтказилади.

**Ревматоид артрит** – инфекцион – аллергик касаллик, коллаген жараёнлар гуруҳига мансуб, бунда бўғимлар бириктирувчи тўқимаси полиартрит тарзида зарарланади. Охиргиси касаллик дифференциал - диагностик сабабларидир.ревматоид артрит патогенези асосида иммунопатологик, аутоиммун реакциялар ётади.

Ревматоид артритда эрта ва чуқур ўзгаришлар бўғим капсуласи синовиал қаватида пролифератив яллиғланиш кўринишида кузатилади. Унинг қалинлашиши кузатилади. Бўғим бўшлиғидаги экссудат ёмон сурилади ва бириктирувчи тўқима билан тўлдирилади. Тоғай ва суяк элементлари кечроқ даврда ўзгаради.Вақт ўтиши билан бўғим бошчаси силжиши ва деформацияси кузатилади.Касаллик оёқ қўл майда бўғимларидан бошланиб секин – аста катта бўғимларга ўтади ва узоқ муддатли сурункали кечишга ўтади.Жараёнга ЧПЖБ қўшилганида бемор стоматологга мурожаат этиши мумкин. Аммо текширувлар ва касалликни аниқлашдан кейин ревматолог консультацияси керак бўлади.

*Клиник кўриниши.* ЧПЖБ зарарланишида бўғим соҳасида кучсиз оғриқ, кўпинча овқат истеъмол килганда, сўзлашганда, оғизни очиб ёпганда жағ ҳаракатлари чегараланиши хиссиети пайдо бўлиши мумкин. Курилганда бўғим соҳасида аниқ ўзгаришлар кузатилмайди. Пальпацияда бўғим бошчасида оғриқ, қарама – қарши томондаги ЧПЖБга нисбатан



экскурсияни ўзгариши кузатилиши мумкин. Вақти– вақти билан жараён уткирлашиб уткир жараён кўринишини беради.

Кейинчалик бўғимд органик ўзгаришлар кузатилади: деформация, фиброз бирикмалар. Рентгенологик текширилганда бўғимдаги ўзгаришлар кеч аниқланади, улар остеопороз, суяк атрофияси, бўғим ёриги торайиши.

*Даволаш*ва диспансер назоратни ревматолог амалга оширади. Оғиз очилишини чегаралаш ва юмшоқ овқат ейиш тавсия этилади. Уткирлашув вақтида даволаш тактикаси йирингли артритни даволашга ўхшайди. Стоматологик практикада физик усулларни (новокаин, калий йод, гидрокартизон, лидаза ва бошқалар электрофорези) қўллаб махаллий даволаш қўлланилади, бўғим ҳаракатлари пасайганда – даволовчи гимнастика қўлланилади. Гидрокартизон ва бошқа препаратларни бўғим ичига инъекция қилиши қўлланилмайди, чунки кўпинча бунда бўғим бошчаси сурилиши кузатилади. Яллиғланиш характериға эға полиартритларға Фелти синдроми ва сурункали ўсмирлик полиартрити – Штилл касаллиги киради. Травматик артритлар уткир ёки сурункали микротравма натижасида келиб чиқади, бунинг натижасида бўғимға қон кўйилиши, суяк структураларини ёрилиши ва синиши, бўғим тўқималарини эзилиши ва яллиғланиш, деструктив жараёнлар келиб чиқади.

### **Остеоартроз.**

Остеоартроз – дистрофик характериға эға бўғим сурункали касаллиги, бунинг сабаблари модда алмашинуви бузилиши, нейродистрофик бузилишлар, сурункали артритлар, оғриқ дисфункцияси синдроми, бўғим сурункали травмаси, нотўғри протезлаш, чайнов мушаклари ҳолатини ўзгариши ва бошқалар бўлиши мумкин. Бунда тоғай ва суяк тўқимасида суст кечувчи деструктив ва яллиғланиш ўзгаришлар натижасида кўпинча деформация билан кечадиган суяк бўғим элементларининг остеосклероз ҳолатлари кузатилиши мумкин.<sup>1</sup>

Остеоартроз асосий сабабларидан бири бўғим тоғай тўқимасини чидамлилиги ва тушган зарбни бир – бириға мос келмаслигидир.

Нормада бўғим зўриқмайди ва чайнаш вақтидаги мушаклар кучи асосан ҳамма тишларға ва уларни периодонтиға тенг тарқалади. Тишларни камайиши асосан молярларни, бўғим ўсиқларини бўғим чуқурчасиға нормадан кўп ботишиға олиб келади. Бўғим юзаларига ортикча босим вужудға келади. Натижада бўғим чуқурчасини ботиши, унинг суяк пластинкасини атрофияси ва тишлаш жараёни баландлигини пасайиши вужудға келади.

---

1. David A. Mitchell Anastasios N. Kanatas An Introduction to Oral and Maxillo 2015, Стр 341-349.

Ён тишларни йўқотилиши бўғимни «лиқиллаб қолишига» ва чиқишига олиб келиши мумкин, бўғим тоғай юзалари ва менискни доимий травмалари дегенератив – яллиғланиш касалликларига олиб келади. Тоғай юзаларини эластиклигини камайиши бўғим суяк қисмига зарбни оширади. Шунинг учун, ЧПЖБда деструктив ўзгаришлар, бўғимга зарбни ва унинг чидамлилиги орасидаги муносабат бузилганида келиб чиқади. Суяк тўқимаси зарб ортишига мослашади: ёки бўғим юзалари ён қисмини кенгайиши ҳисобига катталашади, ёки суяк субхондрал қисми склерозланади.

Остеоартроз кўпинча қари ёшдаги одамларда учрайди ва ёш ҳамда инволюцион кўрсаткичлар ўзгаришига боғлиқ.

Склерозловчи ва деформацияловчи остеоартрозлар фарқланади. Склерозловчи турида юзаки ва чуқур бўғим ғовак суяк элементларининг склерози кузатилади. Деформацияловчи остеоартрозда суяк деформацияси кузатилади, у пастки жағ бўғим ўсиғида шиплар кўринишида суяк ҳосилалари пайдо бўлиши билан кечади (экзостоз ва остеофитлар).

**Клиник кўриниши.** Склерозловчи остеоартрит клиник кўриниши кучсиз симптоматикага эга, шунинг учун буморлар шифокорга кеч мурожаат қиладилар.

Деформацияловчи остеоартроз клиник юзага чиқиши бўғим деформацияси даражасига боғлиқ. Беморла пастки жағ ҳаракатларида кучаядиган доимий оғриққа, оғиз очилиши чегараланишига, пастки жағ ҳаракатларининг камайишига шикоят қиладилар, оғиз очилганда пастки жағни зарарланган томонга силжиши шикиллаш ва қирсиллаш билан кечиши мумкин.

Склерозловчи остеоартроз билан касалланган беморларни рентгенологик текширилганда бўғим бошчаси, бўғим чуқурчаси, кўпинча бўғим дўмбоғини юзасини суяк қирраларини қаттиқлашиши, ҳамда пастки жағ бўғим ўсиғи бошчасини кичиклашиши кузатилади. Деформацияловчи остеоартрозда бўғим бошчаси деформацияси ёки катталашини, унинг шаклини кортикал қават сурилиши ёки остеофитлар натижасида ўзгариши кузатилади.

**Даволаш.** Остеоартрозни даволаш муаммо бўлиб колмокда. Турли терапия усуллари кўллаш вақтинчалик натижа беради. Тавсия этилади физиотерапия – калий йодид, лидаза, гидрокартизон, консервацияланган тиббий ут электрофорези; ультратовуш; бўғим ичи инъекция тарзида гидрокартизонотерапия. Тишлаш жараёни бузилганда рационал протезлаш тавсия этилади. Пастки жағ ҳаракатлари камайганда – даволовчи гимнастика, оғриқда эса – оғиз очилишини чегаралаш, майдаланган овқат

истеъмол қилиши тавсия этилади. Баъзи касалларга келтирилган давони йилига 2 марта ўтказилади. Бўғим бошчаси катта деформациясида ва бўғим функцияси бузилишида хирургик даволаш усули қўлланилади: бўғим бошчаси нивелировкаси ва моделировкаси, менискни олиб ташлаш, пастки жағ бўғим ўсиғини резекцияси. Бир вақтда артропластикада турли аллоген (консерватив) ва синтетик (металл, пластмасса) имплантлари қўлланилади.

### **Анкилоз.**

Анкилоз – жағлар жипслашиб қолиши, ЧПЖБда ҳаракатни қисман ёки бутунлай йўқолиши билан характерланади, бўғим бошчаси ва бўғим чуқурчасини ва баъзида атроф тўқималар каттиқ фиброз ёки суяк моддаси билан бирикиши билан боғлиқ.

Касаллик кўпинча ёшлик ва ўсмирлик даврида ривожланади. Сабаблари травма, туғилгандаги травматик жароҳатлар, бўғим ўсиғи ёнида яллиғланиш касалликлари (отит, мастоидит, пастки жағ ўсиғи остеомиелити) бўлиши мумкин.

Патологик жараён натижасида (артрит, травма) бўғим бирикиш юзалари юмшоқ тўқималари жароҳатланиши вужудга келади ва тоғай юзалари хиралашади, мениск толаларга парчаланади. Бўғим капсуласи буришади. Синовиал парда ўзгаради. Тоғай секин – аста йўқолади. Иккала бўғим юзалари каттиқ чандиқли бириктирувчи тўқимага айланади (фиброз анкилоз), сўнг у суяклашиб суякли анкилоз ривожланади.

Фиброз анкилоз юз скелети ривожланиши тугалланган даврда ривожланади. Касаллик ривожланиш даврида оғиз очилиши чегараланади. Пастки жағ ҳаракатлари амплитудаси секин – аста қисқаради. Касалликнинг кечки даврларида бу ҳаракатлар фақат горизонтал йуналишда сақланиши мумкин. Пальпацияда бўғим бошчалари кўп ёки кам миқдорда ҳаракатчан бўлади.

Рентгенологик фиброз анкилоз бўғим ёриғини нотекислиги билан характерланади, у фиброз бирикмалар пайдо бўлиши сабабли яхши кўринмайди.<sup>1</sup>

ЧПЖБ анкилози бир томонлама ёки икки томонлама, ҳамда тўлиқ ва қисман бўлиши мумкин. Қисман суякли анкилозда бўғим бошчаси юзаси қисмлари ва бўғим тоғайи қолдиқлари сақланади, тўлиқда – пастки жағ ҳаракатсизлиги ривожланади. Юз пастки қисмини деформацияси бўғим ичи суяк ва кўпинча бўғим ўсиғини ёноқ ёйи билан бирлашиши билан боғлиқ, у ўз ичига шох юқори қисмидан, ярим ойсимон чуқурчани, тожсимон ўсиқни ўз ичига олиб катта деформацияни юзага келтиради.

---

1. David A. Mitchell, Anastasios N. Kanatas. An Introduction to Oral and Maxillo 2015, Стр 311-319.

Жағ деформацияси ривожланганлиги анкилоз ривожланиш даврига боғлиқ. Бир томонлама анкилозда юз ўрта чизигини зарарланган томонга силжиши кузатилади, соғ томонда пастки жағ танаси буйлаб тўқималар юпқалашиши ва зарарланган томонда пастки жағ танаси вашохи калталашини натижасида аксинча қалинлашиши кузатилади. Пальпацияда зарарланган бўғим ҳаракатсиз, соғ бўғимда эса ҳаракат чегараланган бўлади.

Кўп миқдорда тишлар зарарланиши, кўп тиш карашлари гингивит билан кузатилади; тишлаш жараёни кесишган. Икки томонлама анкилозда пастки жағ танаси ва ўсиқлари калталиги ҳисобига дахан қисмини кескин калталиги аниқланади. Юқори жағ олд қисми пастки жағ устида осилиб қолганга ўхшаб қолади. Тишлаш жараёни бузилади. Кўпинча пастки жағ олдинги тишлари танглай билан контактда бўлади. Улар дистопияси кузатилади (фронтал тишлар веерсимон жойлашиши). Премоляр ва молярлар тил томонга силжиган, тил илдизиорқага силжиган, талаффуз тушунарсиз, нафас ритми ва чуқурлиги бузилади, уйку кучли хуррак билан кечади. Овқат истеъмол қилиши қийинлашган. Оғиз бўшлиғи санациясига имкон йўқ.

Рентгенологик тўлиқ суякли анкилозда пастки жағ шохи ва бўғим ўсиғи калталиги аниқланади, охириги суяк ҳосиласи кўринишида чакка суягини бўғим чуқурчаси билан бирикади. Бўғим ёриги аниқланмайди. Жағ бурчаги деформацияланган ва унда ўсимта ривожланади. Агар жараёнга тожсимон ўсиқ кўшилса, у бўғим ўсиғи билан яхлит суякни ҳосил қилади. Нотўлиқ суяк анкилозида бўғимни оз ёки кўп қисмида бўғим бошчасини қисман сақланган ёриги кўринади.

ЧПЖБ анкилози билан касалланган беморларни даволаш жудаям узоқ ва қийин. ЧПЖБ анкилозини даволашни биринчи жаррохлик усуллари тана соҳасида турли жойларда жағ бурчаги вашохи соҳасида суякни оддий чизикли кесишга ёки олиб ташлашга асосланган. Бундай операциялар кўпинча анкилоз рецидиви билан тугалланган. Улар янада тишлаш жараёнини бузиб, жағ деформациясини кучайтирган.

Кейинчалик анкилозни олдини олиш учун остеотомиядан кейин фрагментлар орасида турли аутопластик материаллар интерпозицияси қўлланилади.

Озиқлантирувчи оёқчада чайнов мушакларини, ёғ клетчаткасини, тоғайни, сон кенг фасциясини, думба мушагидан, суяк усти парда ва бошқа тўқималарни эркин кўчиришқўлланилган ҳамда турли металл ва пластмассалардан прокладкалар ишлатилган. Бундай мақсадда ЭГМАСС – 12 пластмасса қалпоқчаларини ишлатган, уни пастки жағ шохи пастки

фрагментига маҳкам кийгизилган. Анкилозда остеотомияда фрагментлар интерпозицияси учун полиуретат пластмассадан фойдаланган.

Аммо натижалар анализи шуни кўрсатдики, таклиф қилинган пластик материаллар ва оператив даволаш усулларида хеч қайси бири трансплантатларга қўйилган талабларга тўлиқ жавоб бермаган. Биологик нисбатда аутогўқималар кўпроқ самаралироқдир, аммо улар керакли физик хусусиятларга эга эмас. Фрагментлар ҳаракатида улар осонликча четга силжийди, атрофияга учрайди, чандиқ тўқимага айланади. Бундан ташқари ауто трансплантат олиш беморга қўшимча травма бериш билан боғлиқ. Металл, пластмасса такликлар ва қалпоқчалар, ёт модда бўлиб, организмда бирикмайди. Улар кучли таъсирловчи бўлиб суяк тўқимасини кучли реактив усишига олиб келади, бу ҳам касаллик рецидивига олиб келади.

Шунинг учун суяк тўқимасини регенерациясини босиш учун ва рецидивларни олдини олиш учун суяк кесимини химик ва термик ишлов бериш тавсия этилди.

Ҳозиргача қўлланилган анкилозни хирургик даволаш усуллари пастки жағ ҳаракатини тиклашга қаратилган эди. Асосий эътибор жағ танаси ва шохиди турли даражаларида остеотомия усуллари ривожлантиришга ва фрагментларни изоляцияси учун кўпроқ мустаҳкам материалларни топишга қаратилган эди. Анкилоздаги жағ деформациясига эса эътибор берилмаган эди. Аксинча бундай операциялар каттарок ёшга, юз суяклари усиши бутунлай тугалланганда қолдирилди эди. Анкилозни жаррохлик даволаш усуллари бўйича практик маҳорат ошган сари хирурглар хулосага келишди, ЧПЖБ анкилозини эрта комплекс, бир вақтни ўзида пастки жағ ривожланмаслигини ва деформациясини даволаш керак.

Кенг ажралган суяк фрагментлари орасига таглик сифатида (остеотомиядан кейин) Филатов бандини дезэпидермизацияланган қисмини ишлатишни тавсия этган. Операциядан кейин фрагментларни ушланиши учун пастки жағни блок орқали оғирлик масса ёрдамида тортиб чиқаршни қўллаган. Бу усул анкилоз рецидивини олдини олишда кўпроқ ишончлидир. Бундан ташқари бу усул қайсидир даражада пастки жағ ривожланмаслигини бартараф этишга имкон беради.

Анкилозни хирургик даволашда биопластмассаларни қўллаш ҳақида дараклар бор. Биологик пластмасса, бу куритилган вакуум - музлатилган одам қони плазмаси бўлиб, қаттиқ модда, секин – аста сурилиш хусусиятига эга. Биопластмасса бўлаги кенг ажралган жағ шохиди фрагментлари орасига киритилган. Бунда нафақат суяк қирраларини изоляцияси, бални жағ шохини узайтириш билан биргаликда уни деформациясини камайитиришга эришилди эди. Биопластмассадан

тагликлар кўлланилганда ярада кўпинча яллиғланиш жараёни келиб чиқади. Бундан ташқари, биопластмассада тагликлар қон билан букканида осонликча майдаланиб кетади, шунинг учун улар механик распорка вазифасини бажара олмайди.

Ўзгармаган тожсимон ўсиқли анкилозни артропластикасида янги «осма» усулини таърифлаган. У бўғим ўсиғини кўндаланг остеотомисини ўтказган, иложи борича бўғим бошчасига ва тожсимон ўсиқ асосига якинроқ. Жағни пастга ва соғ томонга силжитган. Сўнг тожсимон ўсиқ охирини ажратилган бўғим ўсиғи соҳасида культя билан бириктириб уларни суяк чоки билан махкамлаган. Бундай усулда жағ шохи бўғимда таянчга эга булмайди ва худди чакка мушагига осилган бўлади.

Юмшоқ тўқималарни ботишини олдини олиш учун олдинга сурилган жағ шохини орқа қиррасига иккита чок ёрдамида аллотрансплантат қотирилади.

ЧПЖБ анкилозларини даволашдаги бошқа йуналишни ҳам айтиб ўтиш керак – ўзгарган бўғим ўсиғини олиб ташлаш шу вақтни ўзида бўғим юзали турли суяк ауто- ва аллотрансплантатлар билан суяк пластикасини ўтказиш. Бунда 2та мақсад кўзда тутилади – бўғимда ҳаракатни тиклаш ва бир вақтни ўзида анкилоз билан кечувчи жағ деформациясини бартараф.

ЧПЖБ анкилозива микрогенияни хирургик даволашда суяк пластикасини биринчи бўлиб Vardenheuer таклиф қилган У резекцияланган бўғим ўсиғи ўрнига IVметатарзал суякни бўғим ўсиғи билан кўчирган. Кейинчалик Klapp ва Ernst шу операцияни такрорлашган. Анкилозда катта суяк конгломератини олиб ташлашгандан кейин, жағ шохи нуқсонини IV метатарзал суяк билан тўлдиришди. Аммо бу усул жудаям травматик ва бажариш техникаси кийинлиги сабабли узоқ вақтгача хирурглар томонидан тўхтатилган эди, аммо охириги 20 йил ичида эксперементаторлар ва клиницистлар томонидан бу усулга қизиқиш яна уйғонди.

Stuteville ва Lanfronchi самарали равишда ёш маймунларга олиб ташланган бўғим бошчаси ўрнига метатарзал суякни ўтказдилар. Тез орада амалиётда етти ёшли кизчага анкилозда деформацияланган бўғим бошчасини резекция қилиниб, ўрнига бўғим бошчали II метатарзал суяк ауто трансплантатини кўчиришди.

Баъзи хирурглар анкилозда ва микрогения да бўғим ўсиғи олиб ташлангандан кейин ўрнига бошқа ауто трансплантатларни кўллашди.

---

1. David A. Mitchell Anastasios N. Kanatas An An Introduction to Oral and Maxillo 2015, Стр 324-329.

Stuteville 2 ҳолатда III метатарзал суякни кўчирди. Dingman ва Grabb 5 та беморда бўғим ўсиғини нуқсонини бартараф этиб ўрнига V метатарзал суякни бўғим юзалари билан кўчиришди. Охириги йилларда ЧПЖБ анкилозини даволашда турли аутотрансплантатларни қўлланила бошланди. Остеотомиядан кейин аутотрансплантат бўғим юзаси билан бош суяги асосига ҳеч қандай фиксациясиз қўйилди. Пастки жағни тортиб чиқарилиши ва ушлаб турилиши суяк усти зажими ёрдамида Рудько аппаратида блок орқали оғирлик массаси ёрдамида амалга оширилган. Бештадан бита ҳолатда аллотрансплантат оғиз бўшлиғи шиллик қаватида яра ҳосил қилиб йиринглади ва у олиб ташланди, сўнг анкилоз рецидиви пайдо бўлди. Ярани сабабини муаллиф трансплантат катталиги билан боғлайди.

Анкилозда ва микрогенияда пастки жағни узайтиришда тоғай аллотрансплантатни қўллаган. Пастки жағни тўғри ҳолатга силжитилгандан кейин трансплантатни жағ шохи орқа қисмига шундай фиксациялайдики, унинг охири бўғим чуқурчасига сиғиши керак. ЧПЖБ анкилозида шохнинг юқориги учдан бир қисмида Джигли арраси билан остеотомия ўтказган. Юқори фрагментни олиб ташлангандан ёки ишлов берилгандан кейин даҳанни ўрта чизик бўйича қўйилар эди. Жағ бўғим охири нуқсонини қовурға суяк – тоғайли аллотрансплантат билан тўлдирилган. Трансплантатнинг суяк охирини ҳосил қилинган чуқурчага жойлаштирилар эди ёки кўндаланг бўлиниб, бир қисмини ҳосил қилинган каналга, қолган қисмини эса – ташқарига суяк усти пардасига фиксациясиз жойлаштирилар эди. Бунда юмалоқ шаклга эга тоғай охири бўғимга қаратилади, у одатда табиийдан пастроқ жойлашади, бу муаллиф фикрича пастки жағ ҳаракатини қисман ёмонлаштиради. Жағни олдинга ва соғ томонга силжитилгандан кейин пайдо бўлган жағ орти бўшлиғидаги чуқурча қўшимча аллоген тоғай ўтказиш билан тўлдирилади, уни шох орқа қиррасига кетгут чоклар билан қотирилади.

Шундай қилиб, ЧПЖБ анкилозларини хирургик даволаш ривожланиши узун ва мураккаб бўлиб, уни иккита даврга бўлиш мумкин.

Биринчи давр – шох ёки бўғим ўсиғи асосида сохта бўғим ҳосил қилиши. Иккинчи даврда хирурглар нафақат сохта бўғим ёрдамида жағ ҳаракатланишига эришиш, балки бир вақтни ўзида анкилозга хос жағ деформацияси ва тишлаш жараёни бузилишини бартараф этишга интиладилар. Бу мақсадда охириги пайтларда суяк – тоғай, ауто- ва аллотрансплантатлар қўллаш билан суякпластик операциялар ўтказилмоқда.

Махсус адабиёт ва хусусий клиник изланишлар маълумотларига асосланиб, биз уйлаймизки, ЧПЖБ анкилозларини хирургик даволашда

қониқарли функционал ва эстетик натижаларга эришиш учун кўйидаги шартларни бажариш керак:

1. чайнов мушакларини операция ва физиологик тортилишдаги фиксация вақтида, уларни максимал бутунлигини сақлаш ва атравматиклиги.
2. жағ шохи патологик ўзгарган соҳада остеотомия юқори фрагментни олиб ташлаш ва бўғим юзаси шакли ва жойлашиши табиийга ўхшатиб шакллантириш билан.
3. бўғим охири нуқсонини, биологик нуқтаи назарда етук, тоғай юзали, шакли ва ўлчами реципиент жағи бўғим бошчасига мос келувчи трансплантат билан ёпиш.
4. трансплантат реципиент суягига зич бирикиши ва ишончли фиксация.
5. эрта функционал ҳаракатлар.

ЧПЖБ анкилозларини пастки жағдан бўғим бошчали лиофиризиранган аллотрансплантат қўллаб хирургик даволаш усули ишлаб чиқилган, бу бир вақтда жағ ҳаракатини тиклаш ва жағ деформациясини бартараф этиш имкониятини беради.

### **Контрактура.**

**ЧПЖБ контрактураси** – бу пастки жағ ҳаракатларини чегараланиши ёки умуман ҳаракатланмаслиги. Касаллик сабаби турли этиологиялар бўлиши мумкин. Яллиғланишли контрактура (тризм) чайнов мушаклари иннервацияси билан боғлиқ бўлган аппаратларни бевосита ва рефлексор таъсирланиши натижасида келиб чиқади (оғриқ таъсири).

---

1. David A. Mitchell Anastasios N. Kanatas An An Introduction to Oral and Maxillo 2015,Стр 301-309.



Постинфекцион контрактуралар нерв ёки мушаклар зарарланиши билан кечади. Улар пастки жағда жойлашган яллиғланиш жараёнларида, ўтказувчи оғриқсизлантириш техникаси бузилганида келиб чиқади (абсцесс, флегмона, перикоронарит ва бошқалар).

Яллиғланиш контрактурасини 3та даражаси бор. Биринчи даражада оғиз очилиши бир оз чегараланган, юқори ва пастки марказий тишлари кесув қирралари орасида 3 – 4см атрофида чегараланади; иккинчисида оғиз очилиши чегараланиши 1 – 1.5см атрофида; учинчисида оғиз 1смдан камроқ очилади.

*Даволаш.* Яллиғланишли контрактурани даволаш яллиғланиш жараёнини бартараф этишга қаратилган. Агар оғиз бўшлиғидаги йирингли учоқни очишга йўл бўлмаса унда чайнов мушакларини спазмини бартараф этиш керак, бунинг учун уч шохлик нервини учинчи шохини ҳаракатлантирувчи толаларига Берше – Дубов бўйича блокада ўтказилади. Жағлар жипслашиши билан кечадиган узок муддатли яллиғланиш жараёнида 2 хафтадан кўп физиотерапия ва даволовчи гимнастика тавсия этилади.

**Чандиқли контрактура.** Пастки жағ атрофидаги юмшоқ тўқималарда чандиқли ўзгаришлар натижасида вужудга келади. Бу оғиз бўшлиғи ярали – некротик жараёнларида (нома, скарлатинадан кейинги асорат, тиф, юрак қон томир декомпенсацияси), сурункали махсус жараёнларда (сифилис, туберкулёз, актиномикоз), термик ва химик куйишларда, травмаларда (шулар қаторида ҳавфсиз ва ҳавфли ўсмаларни олиш операциялари) келиб чиқиши мумкин. Чандиқли контрактуралар беморларга анестетик ўрнида адашиб таъсирловчи моддалар (перикис, формалин, кальций хлорид, нашатир спирти ва бошқалар) юбориш натижасида келиб чиқиши мумкин. Ярани иккиламчи тортилиш билан битиши чандиқли тўқима ҳосилбўлишига олиб келади, у коллаген толалардан иборат бўлиб, деярли чузилмайди. Бу орган ва тўқималарнинг деформациясига олиб келади.

Дерматоген, десмоген (бириктирувчи тўқимали), миоген, микозоген ва суякли контрактуралар фарқланади.

**Клиник кўриниши** жағларнинг турли даражадаги жипслашиши билан характерланади. Дерматоген, мукозоген чандиқлар, ҳамда тешик ярани беркитувчи чандиқлар визуал, чуқурлари эса – пальпатор аниқланади. Бўғим бошчалари ҳаракати сақланади (пастки жағни бир оз сирпанувчи ва ён ҳаракатлари).

*Даволаш.* Чандиқли контрактураларни даволаш деформацияланган тўқималар жойлашиши, ҳажми, касаллик муддатига боғлиқ ва парафин, пирогенал, Филатов бўйича тўқима терапияси, лидаза, репидаза, гидрокортизон, вакуумтерапия, ультратовуш, гелий – неонли лазер ва

бошқаларни кўллаш билан консерватив бўлиши мумкин. Консерватив даволашнинг асосий мақсади – коллаген толаларни гиалинозини олдини олишдир. Бундай даволаш усуллари янги 12ойгача бўлган чандиқларда самарали.бошқа ҳолатларда хирургик даволаш тайинланади. Оператив аралашув чандиқларни кесиш, олиб ташлаш ва уларни ўрнини бошқа тўқималар билан тўлдиришга асосланган.

Турли пластика усуллари кўлланилади: учрашувчи учбурчакли лахтаклар билан, оёқчали лахтак билан, тўқималарни эркин кўчириш (тери, тери ости клетчатка, фасция ва бошқалар), Филатов банди ёрдамида, микромиер анастомозли лахтаклар билан (чуқур чандиқларда).

Чандиқли контрактуларал рецидивини олдини олиш учун, оператив аралашувдан кейин даволовчи гимнастика, ҳамда механотерапия ўтказилиши зарур.

### **Оғриқли дисфункция синдроми.**

Бу кўп учрайдиган патология тури. Бўғим касалликлари билан мурожаат этадиган беморларнинг 95%ида учрайди. ЧПЖБ функциясини бузилиши, бўғим ҳамма ҳаракатларини бошқарадиган мураккаб нерв – мушак механизмидаги ўзгаришларга боғлиқ. Сабаб бўлиши мумкин, тиш ва милк шиллиқ қавати касалликларидаги тишлаш жараёнини бузилиши (пародонтит, пародонтоз, тишларни патологик емирилиши ва бошқалар), пломбалашдан кейин, тиш олиш ёки протезлашдан кейин. Тишлаш жараёни бузилиши чайнов мушаклари қисқаришини дискоординацияси ва асинхронлигини юзага келтиради.асинхрон мушак қисқаришлари бўғим диски ва бўғим бошчаси разбалансировкасига олиб келади.

ЧПЖБ дисфункцияси синдромини ривожланишига бруксизм (тишларни ғирчиллатиш) олиб келиши мумкин, бунда чайнов мушаклари активлиги ошиши натижасида тишлар бир – бирига жипслашиши вужудга келади. Баъзида бу синдром психик, невроген – стресс ҳолатларидаги чайнов мушаклари гипертонусида кузатилади. Бундай ҳолатларда тишлаш жараёни нормада бўлиши мумкин.

**Клиник кўриниши.** ЧПЖБ оғриқли дисфункцияси синдроми бир қатор симптомларни ўз ичига олади. Бу биринчи навбатда юзни ва бошни бир томонлама, буйинга иррадиацияланувчи оғриққа шикоятлар. Оғиз очилишида оғриқ ва чегараланиш кузатилади, оғиз очиб ёпганда пастки жағни S – симон силжиши. Пастки жағ ҳаракатланганда оғриқ кучаяди, чайнов мушаклари алоҳида учоқлари спазми вужудга келади, кўпинча бўғимда шикиллаш ёки ишқаланиш каби шовкинлар пайдо бўлади, крепитация ёки қирсиллаш бўлади. Крепитация ва ишқаланиш бўғимнинг пастки қаватида, қирсиллаш эса юқори сирпанувчи қаватида вужудга

келади. Баъзида беморлар оғиз кўриши ёки гиперсаливация, оғиз бўшлиғи куйиши хисси, баъзида эшитишни пасайиши каби белгиларни шикоят қиладилар<sup>1</sup>.

Рентгенологик текширилганда ЧПЖБ суяк элементларини органик ўзгаришлари кузатилмайди. Баъзида бўғим бошчаларини бўғим чуқурчасида марказий окклюзияда ва оғиз максимал очилганда ҳар хил жойлашиши кузатилади.

Оғриқли дисфункция синдромини бўғим турли артритларидан, тишлаш жараёни ўзгариши билан боғлиқ окклюзион – артикуляцион синдромлардан, буйин остеохондрози, уч шохлик нервини невралгияси психоген характердаги оғриқлардан қиёсий ташхислаш керак.

Асосий дифференциал – диагностик критерий бу уч шохлик нервини ҳаракатлантирувчи толаларини блокадасидир. У мушак спазминини бартараф этади, натижада оғриқ камаяди ва пастки жағ ҳаракати яхшиланади. Артрит ёки остеоартрит бўлганда оғриқ йўқолмайди, чунки чайнов мушаклари анестезияси бевосита ЧПЖБга таъсир этмайди.

ЧПЖБ оғриқли дисфункцияларини даволаш методларини самаралиси консерватив даволашдир, чунки таклиф этилган хирургик методлар (бўғим ўсиғида, менискэктомия, ауто – тоғай ва синтетик материаллар қўллаш билан хондропластика, ҳамда капсулани тикиш ва бошқалар) керакли эффектни бермайди ва кўпинча операциядан кейинги даврда турли деструктив ва функционал бузилишларга олиб келади.

**Даволаш.** ЧПЖБ оғриқли дисфункцияси бор беморларни даволаш асосан касалликка сабабчи бўлган омилларни бартараф этиш ва биринчи ўринда стресс ҳолатларини, парафункцияларни (бруксизм), қаттиқ овқат истеъмол қилиш ва бошқа турли босимни кучайтирадиган, чарчатадиган омилларни бартараф этишга қаратилиши керак. Аутоген тренировка, ЛФК, спазмга учраган мушаклар массажи, турли иссиқлик процедуралар, игнатерапиялар муҳим аҳамиятга эга.

Тери орқали электроанальгезия, 1%ли тримекаин ва бошқа анестетиклар билан спазм учоқларини блокадалар қилиш.

Бўғимга босимни камайтиришни махсус пастки жағ аппаратлари ёрдамида ошириш мумкин. Пастки жағни ҳаракатини чегаралаш чайнов мушаклари, пайлар, капсула ва бўғимнинг бошқа элементларига тинчлик яратиб беради.

---

1. David A. Mitchell, Anastasios N. Kanatas. An Introduction to Oral and Maxillo 2015, Стр 275-283.

Кўрсатма бўлганида тишлар артикуляциясини бузилишига олиб келган сабабларни бартараф этиш лозим (прикусни тугирлаш керак).

**Назоратсаволлари:**

1. Пастки жағлар суяк структурасининг (сифат) турлари?
2. Пастки жағ суяк атрофияси классификацияси?
3. Пастки жағда дентал имплантацияга беморни тайёрлашни хирургик усуллари ва уларни кетма кетлиги.
4. Остеопластик материалларни қўллаган холда юқори жағларда кандай суяк пластикалари фаркланади?
5. Пастки жағда ясси имплантатларни қўйишни узига хос хусусиятлари ва кетма кетлиги?
6. Пастки жағда винтли имплантатларни қўйишни узига хос хусусиятлари ва кетма кетлиги?
7. Пастки жағда пастки алвеоляр нерв латерализацияси усуллари ва кандай остеопластик материаллар фаркланади?
8. Пастки жағда дентал имплантацияда бўлиши мумкин бўлган эрта асоратлар?
9. Пастки жағда дентал имплантацияда бўлиши мумкин бўлган кечки асоратлар?
10. Асоратларни бартараф этиш йўллари?

**Фойдаланилган адабиётлар:**

1. David A. Mitchell, Anastasios N. Kanatas An Introduction to Oral and Maxillo 2015,
2. Herbert T. Shillingburg, David A. Sather Jr., Edwin L. Wilson Jr., Joseph R. Cain, Donald L. Mitchell, Luis J. Blanco, James C. Kessler. США, 2011
3. William H Bell Surgical Correction of Dentofacial Deformities. Volume III – pages 1 – 744, 1985.

## IV. АМАЛИЙ МАШҒУЛОТ МАТЕРИАЛЛАРИ

### 1-Амалий машғулот: Юз – жағ соҳаси деформациялари ва уларни жаррохлик йўли билан бартарафэтиш. чакка пастки жағ бўғими артроз ва анкилозлари.

#### **Ишдан мақсад:**

Жағларни туғма шакл бузилишларини таснифи. Пастки жағ шакл бузилишларини даволашни тарихий ва замонавий хусусиятлари. Ортодонтик ва хирургик даволаш усулларига кўрсатма. Артроз, анкилоз ва пастки жағ контрактураларини хирургик даволаш усуллари. Анкилозларни хирургик даволаш. Жағлар деформацияларини жаррохлик йўли билан даволаш.

#### **Масаланинг кўйилиши:**

*“Айлана стол” усулини қўлланилиши*

#### ***Иш учун муҳим:***

1. Алоҳида варақларга ёзилган савол ва вазиятни масалалар тўплами.
2. Гуруҳдаги талабалар сонига кўра ташлаш учун сонлар.
3. Тоза варақ, ручка.

#### ***Иш йўллари***

1. Барча гуруҳдаги талабалар 3 та гуруҳчага бўлинади.
2. Ҳар бир гуруҳга алоҳида столча бўлинади, тоза қоғоз ва ручка тайёрлайди.
3. Вараққа сана, гуруҳ номери, факультети, Ф.И. ёзилади.
4. Ҳар бир гуруҳдаги бир қатнашувчи конвертдан саволларни олади. Вазифа қийинлигини даражаси барча гуруҳлар учун бир хил.
5. Талабалар варақга вазифани ёзади.
6. Бу варақ айлантирилади.
7. Ҳар бир талаба ўзини жавоб вариантини ёзади ва варақни бошқа талабага беради.
8. Талаба жавоби учун 3 мин берилади.
9. Иш вақтини ўқитувчи белгилайди.
10. Барча қанташчилар натижани муҳокама қилади ва тўғри жавоб танланиб унга максимал баҳо қўйилади.

11. Муҳокама 15 минут.
12. Талабалар машғулоти теоритик қисмидан рейтингга балл олади.
13. Талаба олган баҳолар кундалик машғулоти қўйилади.
14. Журнални пастки эркин қисмига гуруҳ сардори қўл қўяди.
15. Талаба ишларини ўқувчи сақлаб қўяди.

**Иш ўйини ўтказиш учун комплекс саволлар:**

1. *Суюк пластикасини асосий принциплари?*
2. Жағларни туғма шакл бузилишларини таснифи?
3. Пастки жағ шакл бузилишларини даволашни тарихий ва замонавий хусусиятлари?
4. Ортодонтик ва хирургик даволаш усуллари. Кўрсатма?
5. Артроз, анкилоз ва пастки жағ контрактураларини хирургик даволаш усуллари?
6. Анкилозларни хирургик даволаш?
7. Жағлар деформацияларини жаррохлик йўли билан даволаш?
8. Пластинкали имплантат қўйиш принциплари ва хусусиятлари?
9. Винтли имплантатларни қўйиш принциплари ва хусусиятлари?

Ишни бажариш учун намуна:

«Қора қутича» усулини қўллаш

Ушбу усул машғулоти давомида ҳамкорликда ишлаш ва ҳар бир талабанинг фаол қатнашишини кўзда тутди, ўқитувчи бутун гуруҳ билан ишлайди.

Ҳар бир талаба қора қутичадан номаълум препаратнинг қисқа аннотацияси ёзилган карточкани олади. Талабалар ўз жавобларини асослаган ҳолда ушбу препаратни аниқлаши керак.

Талабага жавоб бериш учун 3 дақиқа берилади. Сўнгра жавоблар муҳокама қилинади, препаратнинг фармакодинамика ва фармакокинетикаси тўлдирилади. Усулнинг охирида ўқитувчи берилган жавобларни муҳокама қилади ва талабаларнинг фаоллигини аниқлайди.

Ушбу усул талаба нутқи, фикрлаш қобилиятини ривожлантиради ва талабада мустақил фикрлаш, мулоҳаза юритишни шакллантиради.

«Ўргимчакни» усулини қўллаш

1. Талабаларга ўтган дарслардан саволлар тайёрлаш учун вақт берилади.

2. Иштирокчилар доира бўлиб ўтиришади.
3. Иштирокчиларнинг бирига ип билан боғланган коптокча берилади, у хоҳлаган талабага ўзи олдиндан тайёрлаган саволни (жавобни ўзи билиши шарт) бериб, коптокчани топширади.
4. Коптокчани олган талаба саволга жавоб беради (савол берган иштирокчи жавобни шарҳлаб туради) ва саволни бошқа иштирокчига беради. Бу мусобака ҳамма иштирокчилар “ўргимчакини”га ўралгунча давом этади.
5. Ҳамма талабалар савол бериб бўлгач, оҳирга талаба кўлидаги коптокчани биринчи савол берган иштирокчига қайтаради ва унга савол беради ва х.к., бу хол чигал ечилгунга қадар давом этади.

Эслатма: талабалардан ҳар бир жавобга эътиборли бўлиш талаб қилинади, чунки олдиндан қайси талабага коптокча берилиши номаълум.

### **Назорат саволлари:**

1. Юқори жағлар суяк структурасининг (сифат) турлари.
2. Юқори жағ суяк атрофияси классификацияси.
3. Юқори жағда дентал имплантацияга беморни тайёрлашни хирургик усуллари ва уларни кетма- кетлиги.
4. Остеопластик материалларни қўллаган ҳолда юқори жағларда қандай суяк пластикалари фарқланади?
5. Юқори жағда дентал имплантацияда бўлиши мумкин бўлган эрта асоратлар.
6. Юқори жағда дентал имплантацияда бўлиши мумкин бўлган кечки асоратлар.
7. Юқори жағ бўшлғгини кўтаришни (синус лифтинг) қандай турлари фарқланади ва қандай остеопластик материаллар фарқланади?
8. Юқори жағда ясси имплантатларни қўйишни ўзига хос хусусиятлари ва кетма- кетлиги?
9. Юқори жағда винтли имплантатларни қўйишни ўзига хос хусусиятлари ва кетма- кетлиги?
10. Асоратларни бартараф этиш йўллари?

### **Фойдаланилган адабиётлар:**

1. David A. Mitchell, Anastasios N. Kanatas An Introduction to Oral and Maxillo 2015, Стр 209-226.
2. Herbert T. Shillingburg, David A. Sather Jr., Edwin L. Wilson Jr., Joseph R. Cain, Donald L. Mitchell, Luis J. Blanco, James C. Kessler. США, 2011

## **2-Амалий машғулот: Пастки жағда дентал имплантация ўтказиш хусусиятлари. асоратлар ва уларни бартараф этиш.**

### **Ишдан мақсад:**

Дентал имплантат классификациясини ўргатиш, юқори жағ дентал имплантация ўтказиш учун кўрсатма ва қарши кўрсатма ,содир бўлиши мумкин бўлган асоратлар ва уларни профилактикаси билан талабаларни таништириш.

### **Масаланинг қўйилиши:**

*“Айлана стол” усулини қўлланилиши*

### ***Иш учун муҳим:***

1. Алоҳида варақларга ёзилган савол ва вазиятни масалалар тўплами.
2. Гуруҳдаги талабалар сонига кўра ташлаш учун сонлар.
3. Тоза варақ, ручка.

### ***Иш йўллари***

1. Барча гуруҳдаги талабалар 3 та гуруҳчага бўлинади.
2. Ҳар бир гуруҳга алоҳида столча бўлинади, тоза қоғоз ва ручка тайёрлайди.
3. Вараққа сана, гуруҳ номери, факультети, Ф.И. ёзилади.
4. Ҳар бир гуруҳдаги бир қатнашувчи конвертдан саволларни олади. Вазифа қийинлигини даражаси барча гуруҳлар учун бир хил.
5. Талабалар варақга вазифани ёзади.
6. Бу варақ айлантирилади.
7. Ҳар бир талаба ўзини жавоб вариантини ёзади ва варақни бошқа талабага беради.
8. Талаба давоби учун 3 берилади.
9. Иш вақтини ўқитувчи белгилайди.
10. Барча қанташчилар натижани муҳокама қилади ва тўғри жавоб танланиб унга максимал баҳо қўйилади.
11. Муҳокама 15 минут.
12. Талабалар машғулот теоритик қисмидан рейтингга балл олади.



13. Талаба олган баҳолар кундалик машғулотга қўйилади.
14. Журнални пастки эркин қисмига гуруҳ сардори қўл қўяди.
15. Талаба ишларини ўқувчи сақлаб қўяди.

**Иш ўйини ўтказиш учун комплекс саволлар:**

10. Жағ суяк структураларини қандай турлари бор?
11. Оғиз бўшлиғи шиллик қаватининг ҳолати қандай баҳоланади?
12. Қандай хирургик усуллар билан беморларни дентал имплантация тайёрланади ва кетма-кетлиги?
13. Пластинкали имплантацияни қандай турлари бор?
14. Винтли имплантацияни қандай турлари бор?
15. Юқори ва пастки жағ алвеоляр ўсиқ суяк пластинкаси қандай усул ва қандай қўлланиладиган остеопластин материаллар бор?
16. Юқори жағ бўшлиғи тубини кўтариш (синус-лифтинг) операция усуллари ва қўлланиладиган остеопластин материаллар?
17. Пластинкали имплантат қўйиш принциплари ва хусусиятлари?
18. Винтли имплантатларни қўйиш принциплари ва хусусиятлари?

**Ишни бажариш учун намуна:**

«Қора қутича» усулини қўллаш

Ушбу усул машғулот давомида ҳамкорликда ишлаш ва ҳар бир талабанинг фаол қатнашишини кўзда тутди, ўқитувчи бутун гуруҳ билан ишлайди.

Ҳар бир талаба қора қутичадан номаълум препаратнинг қисқа аннотацияси ёзилган карточкани олади. Талабалар ўз жавобларини асослаган ҳолда ушбу препаратни аниқлаши керак.

Талабага жавоб бериш учун 3 дақиқа берилади. Сўнгра жавоблар муҳокама қилинади, препаратнинг фармакодинамика ва фармакокинетикасигина қўлдирлади. Усулнинг охирида ўқитувчи берилган жавобларни муҳокама қилади ва талабаларнинг фаоллигини аниқлайди.

Ушбу усул талаба нутқи, фикрлаш қобилиятини ривожлантиради ва талабада мустақил фикрлаш, мулоҳаза юритишни шакллантиради.

6. Талабаларга ўтган дарслардан саволлар тайёрлаш учун вақт берилади.
7. Иштирокчилар доира бўлиб ўтиришади.
8. Иштирокчиларнинг бирига ип билан боғланган коптокча берилади, у хохлаган талабага ўзи олдиндан тайёрлаган саволни (жавобни ўзи билиши шарт) бериб, коптокчани топширади.
9. Коптокчани олган талаба саволга жавоб беради (савол берган иштирокчи жавобни шарҳлаб туради) ва саволни бошқа иштирокчига беради. Бу мусобака ҳамма иштирокчилар “ўргимчакини”га ўралгунча давом этади.
10. Ҳамма талабалар савол бериб бўлгач, охирига талаба кўлидаги коптокчани биринчи савол берган иштирокчига қайтаради ва унга савол беради ва х.к., бу хол чигал ечилгунга қадар давом этади.

Эслатма: талабалардан ҳар бир жавобга эътиборли бўлиш талаб қилинади, чунки олдиндан қайси талабага коптокча берилиши номаълум.

#### **Назорат саволлари:**

1. Юқори жағлар суяк структурасининг (сифат) турлари.
2. Юқори жағ суяк атрофияси классификацияси.
3. Юқори жағда дентал имплантацияга беморни тайёрлашни хирургик усуллари ва уларни кетма- кетлиги.
4. Остеопластик материалларни кўллаган ҳолда юқори жағларда қандай суяк пластикалари фарқланади?
5. Юқори жағда дентал имплантацияда бўлиши мумкин бўлган эрта асоратлар.
6. Юқори жағда дентал имплантацияда бўлиши мумкин бўлган кечки асоратлар.
7. Юқори жағ бўшлиғини кўтаришни (синус лифтинг) қандай турлари фарқланади ва қандай остеопластик материаллар фарқланади?

8. Юқори жағда ясси имплантатларни қўйишни ўзига хос хусусиятлари ва кетма- кетлиги?
9. Юқори жағда винтли имплантатларни қўйишни ўзига хос хусусиятлари ва кетма- кетлиги?
10. Асоратларни бартараф этиш йўллари?

**Фойдаланилган адабиётлар:**

1. David A. Mitchell, Anastasios N. Kanatas, An Introduction to Oral and Maxillofacial Surgery, 2015, Стр 209-226.

2. Herbert T. Shillingburg, David A. Sather Jr., Edwin L. Wilson Jr., Joseph R. Cain, Donald L. Mitchell, Luis J. Blanco, James C. Kessler. США, 2011

## V.КЕЙСЛАР БАНКИ

<i>№2 мавзу, минут</i>	Ўрганувчилар сони: 10 та одамдан
<i>Мавзу</i>	Пародонт касалликлари. Диагностикаси, дифференциал диагностикаси. Пародонтитни хирургик даволаш усуллари: очик ва ёпиқ кюретаж, гингивотомия ва гингивоектомия.
<i>Амалий машғулот режаси</i>	<ol style="list-style-type: none"> <li>1. Кейсга кириш</li> <li>2. Блиц - саволлар орқали билимларни актуллаштириш</li> <li>3. Энг яхши стратегияни танлаш ва уни баҳолаш ва муҳокама қилиш</li> <li>4. Гурппа билан “Кейс – стади” ни ечиш.</li> <li>5. Натижаларни намойиш қилиш</li> <li>6. “Т-схемы” ёрдамида шу муаммоларни муҳокама қилиш</li> <li>7. Хулоса</li> </ol>
Ўқув машғулоти мақсади: талабаларни пародонтитларни диагностика қилишни ва жаррохлик усули ёрдамида даволашни ўргатиш (кюретаж ва гингивоектомия)	
Ўқитувчининг вазифалари:	Ўқув фаолиятини натижаси:
<p>Мавзу бўйича билимларни чуқурлаштириш</p> <p>-тингловчиларга пародонт касалликлари этиопатогенези ва хирургик даволаш усули бўйича билимларни мустахкамлаш.</p> <p>-муаммоли вазиятларни анализ қилишни, муаммоларни ечимини топишни ва вазифаларни тушунтира олиш;</p> <p>- муаммоли вазиятда тингловчиларга вазиятни ечимини топишни ўргата олиш.</p> <p>-фандаги нуқтаи назарини тингловчиларга тушунтира олиш</p>	<p>Пародонт касалликлари этиопатогенезини характерлаш, классификациялаш, тушунтириш ва таққослаш</p> <p>Касалликни этиологик сабабларини ва ривожланишини ва жаррохлик усуллари ёрдамида даволашни билиши.</p> <p>Муоммоли вазиятни кўрсата ва ечим топа олиши.</p> <p>Анализлар асосида муоммога тўлиқ ечим топа олиши.</p> <p>Охирги хулосани чиқара олиши</p>
<i>Ўқитиш усуллари ва техникаси</i>	“Кейс – стади”, “Блиц-сўроқ”, “муоммоли вазият”, “Т-схема”, “Дискуссия”
<i>Ўқитиш воситалари</i>	Маркерлар, қоғозлар, доска, мел
<i>Ўқитиш шакллари</i>	Индивидуал ва гурппа билан ишлаш
<i>Ўқитиш шароитлари</i>	Аудиторияни гурппа учун мослаштириш
<i>Баҳолаш ва мониторинг</i>	кузатиш, блиц-сўроқ, презентация, ўз – ўзигни ва бошқаларни баҳолаш

### Машғулотнинг универсал технологик харитаси

<i>Босқичлар, вақт, минут</i>	<i>Фаолият</i>	
	<i>Ўқитувчи</i>	<i>Тингловчи</i>

Тайёрланув босқичи (10 мин)	Кейс материалларини тингловчиларга бериш, материал билан таништириш ва тушунтириш. Вазиятни анализи билан таништиради. Вазиятни анализ қилиш учун тингловчиларга мустақил ишлаши учун топшириқлар беради. Мустақил тайёрланиши учун маслаҳатлар (адабиётларни номини) беради.	Эшитади
<b>Ўқув</b> <b>машғулоти</b> га кириш (15 минут)	1.1. мавзу номини, режани, мақсадни, топшириқларни ва кейинги режаланаётган натижаларни айтади 1.2. машғулотдаги иш тартиби ва натижаларни баҳолаш меъзонлари билан таништиради. Тингловчиларга кейс материалларини танишиб чиқиш ва ишлаш учун тарқатади.	Эшитади Танишиб чиқади
<b>II-босқич.</b> Асосий қисм (80 минут)	2.1. муаммо қўйилиши ва вазият танловининг актуаллигини асослайди. Мавзу бўйича тингловчиларнинг билим олишини фаоллаш мақсадида блиц-сўров ўтказади (Илова №1)	Муҳокама қилинади.
	2.2. Индивидуал иш натижаларини: вазият таҳлили варақларини баҳолайди.	Муҳокама қилинади, индивидуал муаммонинг биргаликда таҳлили ўтказилади, вазиятнинг муҳим жиҳатлари, асосий муаммолар ва уларнинг ҳал этиш йўллари аниқланади, ечим натижалари расмийлаштирилади.
	2.3. Тингловчиларни гуруҳларга ажратади. Кейс таркиби ва вазифаларини эслатади. Гуруҳда ишлаш ва мунозара қоидалари билан таништиради (эслатиб ўтади) (Илова №1).	Гуруҳларга бўлинадилар

	<p>2.4. Топширик беради, топширикнинг тўғри тушунилганини аниқлаштиради. Ўқув фаолиятини мувофиқлаштиради, маслаҳат беради, йўналтиради.</p>	<p>Фаол иштирок этадилар</p>
	<p>2.5. кейс ечими бўйича қилинган ишлар якуни бўйича презентация тайёрлаш, муҳокама. Муҳокама ташкилотчиси: саволлар беради, гап қистиради, назарий материални эслатади.</p>	<p>Муҳокама қилинади, индивидуал муаммонинг биргаликда таҳлили ўтказилади, вазиятнинг муҳим жиҳатлари, асосий муаммолар ва уларнинг ҳал этиш йўллари аниқланади, ечим натижалари расмийлаштирилади.</p>
	<p>2.6. Изоҳ беради, парадонтнинг хирургик даво чоралари таҳлил жараёнида эътибор қаратади, тингловчиларнинг эътиборини “ёndoш касалликлар бўлганда парадонт касалликларида қандай маҳаллий хирургик усуллари кўллаш” ҳақидаги муаммога қаратади. Бу муаммони ечиш учун “Т-схема” кўллашни тавсия этади ва 2 та савол беради “парадонт касалликлари этиопатогенезини тушунтиринг”, “хирургик касаллик танлаш асосларини тушунтиради”.(2-илова)</p>	<p>Эшитади. Муаммони ечиш вариантларини тақдим этади. 10-15 мин презентация яқунлангач саволлар берилади, оптимал вариант танлайди.</p>
	<p>2.6. тингловчиларнинг презентацияни ўтказди ва натижаларини муҳокама қилади, хулосалайди.</p>	<p>Эшитадилар</p>
<p><b>Шмашғулот яқунларини ўтказиш, таҳлил ва баҳолаш 10 мин</b></p>	<p>3.1. ўқув фаолияти натижаларини умумлаштиради, биргаликдаги ҳамда индивидуал баҳоларни эълон қилади. Гуруҳни таҳлил қилади ва баҳолайди, ижобий ва салбий ҳолатларни айтиб ўтади..</p>	<p>Эшитадилар Ўз-ўзини баҳолаш ва ўзаро баҳолаш ўтказишлари мумкин.</p>

	3.2. кейс-стадининг аҳамиятини ва унинг бўлажак мутахассис ривожига таъсирини эътироф этади.	Ўз фикрларини билдирадilar.
--	--	-----------------------------

### 1 - топшириқ

#### Группа ишлаши учун эксперт листи

##### 1-группа.

1. Пародонтитни этиопатогенетик ривожланиш механизмини тушунтириб беринг.
2. Пародонтит касалликларида қандай умумий белгилар бор? Уларни тушунтириб беринг.
3. Пародонт касалликларини дифференциаллаб беринг.

#### “Муоммоли вазият” жадвалини тасвирланг

Тур	Пародонтитни этиопатогенези ва дифференциал диагностикаси	Муоммони ечими

##### 2- группа.

1. Белгиланган ташхисни хирургик даво йўлини танланг ва тушунтириб беринг.
2. Хирургик даво йўлини тушунтириб беринг
3. Хирургик даволаш усули қандай компонентлардан тузулган?

### “Муоммони вазият” жадвалини тасвирланг

Тури	Хирургик даво усулини аниқлаш ва тушунтириш	Муоммони ечими

### 2 - топшириқ

#### “Т-схема” жадвалини тасвирланг

Пародонтитни этиопатогенетик ривожланиш механизмини тушунтириб беринг.	Хирургик даво усулини аниқлаш ва тушунтиринг

### 1-группа


#### График органайзер - балик скелети.

Бир қатор муоммаларини тасвирлаш ва уни ечиш имқонини беради. Тизимли фикрлаш, тузилмага киритиш ва таҳлил қилиш куникмаларини ривожлантиради.

Кадамлар:

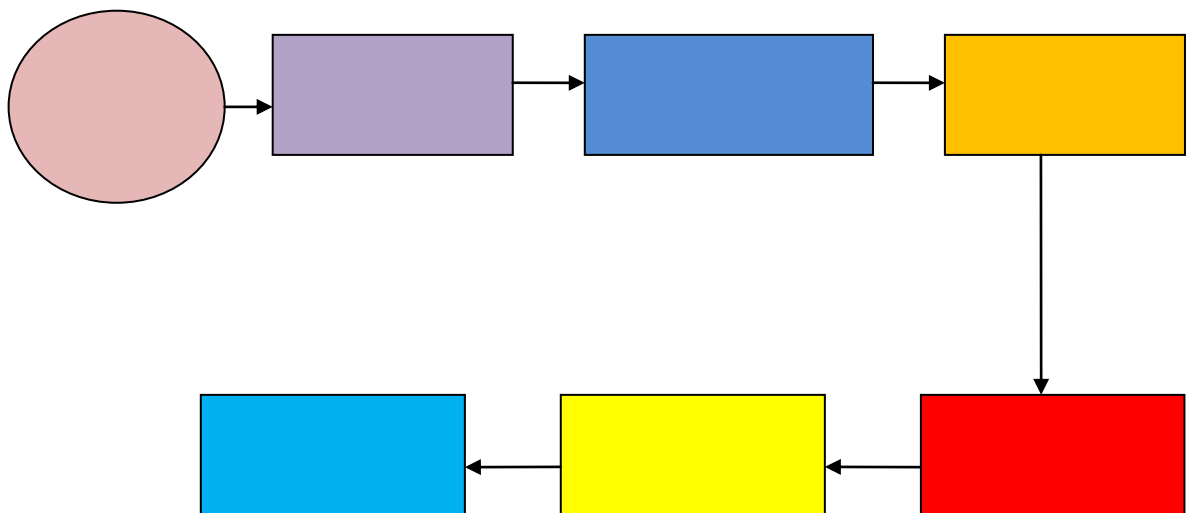
1. Чизмани тузиш қоидаси билан таништирадилар.
2. Алоҳида гуруҳларда «суягида» кичик муаммони ифодалайди, пастда эса, ушбу кичик муоммолар мавжудлигини тасдиқловчи далиллар ёзади.
1. Кичик гуруҳларга бирлашадилар, таққослайдилар, ўзларининг чизмаларини тўлдирадилар. Умумий чизмага келтирадилар.
2. Иш натижаларни тақдимоти.





**2-группа**

**Чизма билан ишлаш «Нимага?» «жарроҳлик усуллари билан даволаш усулини топиш ва асослаш» муаммога жавоб топиш**



**Кейс- топшириқни баҳолашни бажариш мезони**

Группалар рўйхати	Группа активлиги мак. 10 б	Презентаци яни намойишин и яқоллигима к. 30 б	Тўлиқ ва оригинал жавоб мак. 10 б	Ўйғинд и мак. 50 б
1				
2				

## **VI. МУСТАҚИЛ ТАЪЛИМ МАВЗУЛАРИ**

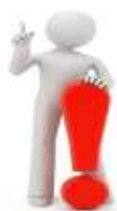### **Мустақил ишни ташкил этишнинг шакли ва мазмуни**

1. Стоматологияфанларини ўқитишни ташкил этиш шакллари.
2. Стоматологияфанларини ўқитишда кейс-стади технологияларидан фойдаланиш.
3. Стоматологияфанларини ўқитишда лойиҳалаш услубини тадбиқ этиш.
4. Стоматологияфанларини ҳамкорликда ўқитиш технологиясидан фойдаланиш.
5. Стоматологияфанларини ўқитишда интерфаол таълим услубини тадбиқ этиш.
6. Стоматологияфанларини ўқитишда амалий ўйин услубидан фойдаланиш.
7. Стоматологияфанларини ўқитишда ахборот технологияларини қўллаш.
8. Стоматологияфанларини ўқитишда электрон таълим ресурсларидан фойдаланиш.
9. Стоматологияфанларини ўқитишда мультимедиа тақдимотларини яратишнинг методик асослари
10. Стоматологияфанларини ўқитишда электрон дарсликлар яратишнинг методик асослари
11. Стоматологияфанларини ўқитишда чет эл тажрибасини ўрганиш ва тадбиқ этиш
12. Стоматологияфанларини ўқитишда Интернет тармоғидан фойдаланиш

### **Мустақил таълим мавзулари:**

1. Дентал имплантацияга беморларни хирургик тайёрлаш усуллари ва унинг кетма-кетлиги.
2. Ясси имплантатларни қандай турлари фаркланади?
3. Винтли имплантат турлари.
4. Юқори жағ альвеоляр ўсиғи платикаси турлари.
5. Пастки жағ альвеоляр ўсиғи платикаси турлари.
6. Имплантацияда ишлатиладиган остеопластик материаллар
7. Юқори жағ бўшлигини кўтаришни (синус лифтинг) операциясини қандай турлари фаркланади
8. Синус лифтингда ишлатиладиган остеопластик материаллар
9. Пастки альвеоляр нерв латерализацияси усуллари
10. Алвеоляр ўсиқда имплантация ўтказишдан олдин операцияга кўрсатмалар.
11. Юқори ва пастки жағ альвеоляр ўсиқ атрофиясининг классификацияси.

12. Юқори ва пастки жағдаги экзостозларни олиб ташлаш методлари.
13. Юқори жағ алвеоляр ўсиқнинг пластикаси
14. Пастки жағ алвеоляр ўсиқнинг пластикаси
15. Остеопластик материаллар, алвеоляр ўсиқ пластикасида уларни қўлланилиши.
16. Алвеоляр ўсиқнинг пластик операциясига қарши кўрсатмалар.



## VI. ГЛОССАРИЙ

Термин	Ўзбек тилидаги шарҳи	Инглиз тилидаги шарҳи
Антимикроб резистентлик	Микробларга қарши юборилган дориларга нисбатан қаршилак	antimicrobial resistance
Имплантат	Дентал имплантация операциясида кулланиладиган таянч мосламалар	titanium rod that is implanted in the jaw and serves as the basis for setting PFM crown or other prosthesis. Intoxication - poisoning of the body formed in him or coming from outside the toxic substances.
Анамнез	Анамнез, касаллик тарихи	Medical history
Компазит	Тиш каттик туқимаси нуксонини тикловчи хом ашё	appearance of plastic with a high content of inorganic filler. dental composite
Руббердам	Тишлар аро пластинкали мослама, тиш коваги тикланишда кулланилади	special latex plate for isolation from the rest of the tooth mouth and the saliva.
Валеология	Соғлом турмуш тарзи ва унинг қонуниятлари йуналиши	the interscientific and interdisciplinary direction studying regularities, ways and mechanisms of formation and ensuring health and a healthy lifestyle
АС	Юрак аортал клапани стенози. Ревматик иситма ва эндокардитнинг асоратига қиради	Stenosis of the aortic heart valve. It is a complication of rheumatic fever or endocarditis
Билирубин	Гемоглобиннинг парчаланишидан ҳосил бўладиган сариқ рангли пигмент. Билирубин ўт билан ичакка ажралади. Турлари : умумий, боғланган, боғланмаган.	Pigment yellow. Formed as a result of destruction of hemoglobin. There are direct, indirect and total bilirubin. Changes to the composition of bile into the intestine.

	Механик ва паренхиматоз сариқликда билирубинни барча фракцияларининг миқдори ошади, гемолитик сариқликда эса фақат боғланмаган билирубиннинг миқдори ошади.	
Гиподинамия	Кам ҳаракатлануши ҳаёт тарзи. Инсоннинг гипокинезия ҳолати	the complex of violations in activity of an organism which is a gipokineziya consequence; changes cover practically all functional systems (the musculoskeletal device,
Гипокинезия	Ҳаракат камлигидан келиб чиқадиган ҳолат. Кам ҳаракатли турмуш тарзида учрайдиган организмнинг физиологик етилмаганлиги.	decrease in any movements and their volume, the lowered physical activity; develops at an inactive way of life, physiological immaturity of an organism; it is shown by a bradikineziya (slowness of movements), an oligokineziya (the complicated start of motion, fast fatigue, impossibility of any variation of force, amplitude and speed of the movement)
Ортопантомограмма	рентгенологик текшириш усули.	panoramic radiograph of dentition, which gives a picture of the status of temporary and permanent teeth located in the jaw, temporomandibular joints, sinuses. Necessary for diagnosis and treatment planning.
Декомпенсация	Организмнинг структураларининг функционал ва органик бузилишларини компенсациялашнинг	insufficiency or failure of adaptive mechanisms of restoration of the functional and structural defects of an organism providing compensation caused by an

	ишдан чиқиши.	illness or a condition of violations
Диагноз	Организмни хар томонлама тиббий ва биологик текширувидан кейинги унинг соғлиги еки касаллиги хақидаги хулоса	the conclusion about a state of health and the nature of an illness of the person on the basis of his comprehensive medical biological inspection; distinguish preliminary, exact, early, final, clinical, complex, differential, etc. Diagnoses
Диарея	сувсизланишга олиб келувчи ич кетиши	Severe diarrhea, which leads to dehydration
Диагностика	Инсонни текширув жараёнида унинг тиббий биологик ва ижтимоий ҳолатини аниқлаб берувчи текширувлар мажмуаси	process of research of the person, supervision and analytical estimates for determination of specific medical biological and social features, his states;
Касалланиш	Аҳоли ва унинг алоҳида гуруҳларининг соғлиги, касалланишининг кўрсаткичи	indicator of a state of health of the population in general and in separate groups (age, professional); characterizes prevalence, structure and dynamics of diseases in a percentage ratio of number of the diseased to the total number of the population for the concrete period of time
Анкилоз	Чакка пастки жаг бугимини оғир дисфункцияси, бугимнинг харакатланмай қолиши	ankylosis of the temporomandibular joint are characterized by partial or complete immobility of the lower jaw due to pathological changes in the joint.
Артикуляция	Пастки жагни юкори жагга нисбатан турли хил харакатланиши	all sorts of positions and movements of the mandible relative to the top, carried out by means of the masticatory muscles.
Аттачментлар	Ёйли тиш протезларини кулф калит тизими	interlocking fastening prostheses often clasp and bridges.

Контрол гурух	Фарқ лаш гурухи	control group
Мониторинг	кузатув	Monitoring
Бруксизм	Дойимий тишларни ишкаланиши. Нейро гуморал кассалик	involuntary, uncontrolled contraction of consciousness and teeth grinding at night (and sometimes during the day). Most often accompanied by increased abrasion and gradual loss of enamel from the chewing surface.
Виннирлар	Олд сохадаги тишларнинг вестибўляр юзасига урнатиладиган пластинкачалар. Эстетик стоматологияда ишлатиладиган вақтинчалик пластинкалар.	this elegant removable ceramic or composite pad, which is fixed on the outside of the front broken, darkened or change position of teeth
Анастезия	Махаллий инъекцион оғригсизлантириш	anesthesia prior to treatment.
Объектив текширув	Объектив текширув(тана вазни, буйи, тери ранги, тизимлар буйича текширув)	Objective measurement
Обструкция	Ковак аъзолар, бронх, қон ёки лимфа томирлари юзасини бекилиб қолиши ва ўтказувчанлигини бузилиши	Violation of the conductivity in the lumen of the bronchus, the vessel or hollow organ
Альвиолит	жағ суякнинг тиш катакчанинг яллигланиши	hole in the alveolar bone of the jaw, in which the tooth.
Таркок гингивит	Милк касаллиги.	gingivitis, localized together at the interdental papillae, gingival edge and attached gingiva.
Деминерализация	Тиш каттик туқимаси касаллиги.	washout (decrease) of the mineral components of the hard tissues of the tooth.
Диагностик асл нусхалар	Гипсдан куйилган моделлар. Ташхис куйиш учун ишлатилади.	plaster models of the teeth, cast by individual casts. They are needed for accurate measurements and selection of elements of medical

		equipment.
Очик тишлов	тишлов аномалияси. Фронтал тишлар жипслашуви бўлмаслиги.	an abnormality characterized by absence of closure between the upper and the lower teeth (mostly in front section)
Пульпит	Тиш пульпаси яллигланиши	a malady of dental pulp (dental nerve). It has inflammatory origin combined with a great amount of microorganisms and waste products or as a result of trauma
Радиовизиограф	Рентгенологик текшириш усули	A special system for dental x-ray image. As the device receiving X-rays from the X-ray apparatus uses an electronic sensor or a matrix with subsequent conversion to the computer monitor image. Allows up to 10 times to reduce the dose to the patient and make the X-ray examination is practically safe
Реимплантация	Олинган тиш ковагига тишни кайта экиш	a tooth removing that helps to extract long-lasting infectious center and to replace a tooth to the former place (to its own hole)
Сепарация	Тишлар аро масофани очиш	an esthetic dental outlining, reducing enamel thickness of teeth lateral sides with special dental instruments together with further safe polishing. The main aim is to create a right shape and to gain additional space for teeth to move
Шиша иономер цемент	Дойимий ечилмайдиган тиш протезларини маҳкамлаш учун цемент	class of modern dental materials for fillings, dental restoration and other dental operations; created by combining the properties of silicate and polyacrylic systems.



## VIII. АДАБИЁТЛАР РЎЙХАТИ

### Махсус адабиётлар:

1. David A. Mitchell. Anastasios N.  
KanatasAn\_Introduction\_to\_Oral\_and\_Maxillo 2015, бет 209-226
2. Pediatric dentistry- Richard Welbury, Monty Duggal. 2014., С. 457-468, 37-45
3. Dentistry of child and adolescent Ralph McDonald, Jeffrey A. Dean,  
2014., С. 453-460
4. Халилов И.Х., Юлдошхонова О.С., Рахмонов Х.Ш. «Болалар терапевтик стоматологияси ва стоматологик касалликлар профилактикаси» 2006

### Интернет ресурслар:

1. www. Ziyonet. uz
2. www. edu. uz
3. Infocom.uz электрон журнали: [www.infocom.uz](http://www.infocom.uz)
4. Axborot-kommunikatsiya texnologiyalari izohli lug'ati, 2004, UNDP DDI: Programme [www.lugat.uz](http://www.lugat.uz), [www.glossaiy.uz](http://www.glossaiy.uz)
5. Ўзбек интернет ресурсларининг каталоги: www.uz
6. Axborot resurs markazi <http://www.assc.uz/>