

**O‘ZBEKISTON RESPUBLIKASI OLIY TA’LIM FAN VA  
INNOVATSIYALAR VAZIRLIGI**



**TOSHKENT TIBBIYOT AKADEMIYASI  
HUZURIDAGI PEDAGOG KADRLARNI QAYTA TAYYORLASH  
VA ULARNING MALAKASINI OSHIRISH TARMOQ MARKAZI**



**“STOMATOLOGIYA”**

**TOSHKENT-2023**

**O‘ZBEKISTON RESPUBLIKASI**  
**OLIV TA‘LIM, FAN VA INNOVATSIYALAR VAZIRLIGI**

**OLIV TA‘LIM TIZIMI PEDAGOG VA RAHBAR KADRLARINI QAYTA  
TAYYORLASH VA ULARNING MALAKASINI OSHIRISHNI TASHKIL ETISH  
BOSH ILMIV - METODIK MARKAZI**

**TOSHKENT TIBBIYOT AKADEMIYASI HUZURIDAGI PEDAGOG  
KADRLARNI QAYTATAYYORLASH VA ULARNING MALAKASINI  
OSHIRISH TARMOQ MARKAZI**

**“Stomatologiya” yo‘nalishi**

**“Stomatologiyaning dolzarb muammolari va zamonaviy  
yutuqlari”**

**MODULI BO‘YICHA**

**O‘ Q U V – U S L U B I Y M A J M U A**

*Mazkur o‘quv uslubiy majmua Oliy ta’lim, fan va innovatsiyalar vazirligining 2023-yil 25-avgustdagi 391-sonli buyrug‘i bilan tasdiqlangan o‘quv dasturi va o‘quv rejasiga muvofiq ishlab chiqilgan.*

**Tuzuvchilar:** Toshkent davlat stomatologiya instituti Bolalar terapevtik stomatologiya kafedrasida dotsenti L.A. Abduazimova.

**Taqrizchilar:** Stomatologiya instituti Stomatologik kasalliklar profilaktika kafedrasida mudiri t.f.d. Sh.B.Daminova

TPTI Bolalar stomatologiya kursi mudiri, tibbiyot fanlari doktori - S.S.Gulomov

*O‘quv -uslubiy majmua Toshkent tibbiyot akademiyasi Kengashining 2023 yil -sonli qarori bilan nashrga tavsiya qilingan*

## MUNDARIJA

I. ISHCHI DASTUR .....	5
II. MODULNI O‘QITISHDA FOYDALANILADIGAN INTERFAOL TA‘LIM METODLARI.....	10
III. NAZARIYMATERIALLAR.....	17
IV. AMALIY MASHG‘ULOT MATERIALLARI.....	38
V. KOCHMA MASHG‘ULOT MATERIALLARI.....	59
VI. KEYSLAR BANKI.....	66
VII. GLOSSARIY.....	72
VIII.....	
ABIYOTLARRO‘YXATI.....	75

## I.ISHCHI DASTUR

### Kirish

Dastur O‘zbekiston Respublikasining 2020 yil 23 sentyabrda tasdiqlangan “Ta’lim to‘g‘risida”gi Qonuni, O‘zbekiston Respublikasi Prezidentining 2017 yil 7 fevraldagi “O‘zbekiston Respublikasini yanada rivojlantirish bo‘yicha Harakatlar strategiyasi to‘g‘risida”gi PF-4947-son, 2019 yil 27 avgustdagi “Oliy ta’lim muassasalari rahbar va pedagog kadrlarining uzluksiz malakasini oshirish tizimini joriy etish to‘g‘risida”gi PF- 5789-son, 2019 yil 8 oktyabrdagi “O‘zbekiston Respublikasi oliy ta’lim tizimini 2030 yilgacha rivojlantirish konsepsiyasini tasdiqlash to‘g‘risida”gi PF-5847-sonli Farmonlari hamda O‘zbekiston Respublikasi Vazirlar Mahkamasining 2019 yil 23 sentyabrdagi “Oliy ta’lim muassasalari rahbar va pedagog kadrlarining malakasini oshirish tizimini yanada takomillashtirish bo‘yicha qo‘shimcha chora-tadbirlar to‘g‘risida”gi 797 sonli Qarorlarida belgilangan ustuvor vazifalar mazmunidan kelib chiqqan holda tuzilgan bo‘lib, u oliy ta’lim muassasalari pedagog kadrlarining kasb mahorati hamda innovatsion kompetentligini rivojlantirish, sohaga oid ilg‘or xorijiy tajribalar, yangi bilim va malakalarni o‘zlashtirish, shuningdek amaliyotga joriy etish ko‘nikmalarini takomillashtirishni maqsad qiladi.

Qayta tayyorlash va malaka oshirish yo‘nalishining o‘ziga xos xususiyatlari hamda dolzarb masalalaridan kelib chiqqan holda dasturda tinglovchilarning mutaxassislik fanlar doirasidagi bilim, ko‘nikma, malaka hamda kompetensiyalariga qo‘yiladigan talablar takomillashtirilishi mumkin.

### **Modulning maqsadi va vazifalari**

**“Stomatologiyaning dolzarb muammolari va zamonaviy yutuqlari” modulining maqsadi:** Oliy ta’lim muassasalari pedagog kadrlarini qayta tayyorlash va ularning malakasini oshirish kursining maqsadi pedagog kadrlarning innovatsion yondoshuvlar asosida o‘quv-tarbiyaviy jarayonlarni yuksak ilmiy-metodik darajada loyihalashtirish, sohadagi ilg‘or

tajribalar, zamonaviy bilim va malakalarni o‘zlashtirish va amaliyotga joriy etishlari uchun zarur bo‘ladigan kasbiy bilim, ko‘nikma va malakalarini takomillashtirish, shuningdek ularning ijodiy faolligini rivojlantirishdan iborat

### **“Stomatologiyaning dolzarb muammolari va zamonaviy yutuqlari” modulining vazifalari:**

“Stomatologiya” yo‘nalishida pedagog kadrlarning kasbiy bilim, ko‘nikma, malakalarini takomillashtirish va rivojlantirish; maxsus fan pedagoglarning ijodiy-innovasion faollik darajasini oshirish; pedagog kadrlar tomonidan zamonaviy axborot-kommunikasiya texnologiyalari, zamonaviy ta‘lim va innovasion texnologiyalar sohasidagi ilg‘or xorijiy tajribalarning o‘zlashtirilishini ta‘minlash; o‘quv jarayonini tashkil etish va uning sifatini ta‘minlash borasidagi ilg‘or xorijiy tajribalar, zamonaviy yondashuvlarni o‘zlashtirish.

### **Modul bo‘yicha tinglovchilarning bilimi, ko‘nikma va malakalariga qo‘yiladigantalablar**

**“Stomatologiyaning dolzarb muammolari va zamonaviy yutuqlari” modulini o‘zlashtirish jarayonida amalga oshiriladigan masalalar doirasida tinglovchilar:**

#### **Tinglovchi:**

- pandemiya davrida stomatologik yordam ko‘rsatish;
- zamonaviy bolalar stomatologiyasida uchraydigan muammolar;
- ortodontiya va bolalar protezlari;
- Cochrane Library, SIGN Internet dasturlaridan foydalanishni;
- bolalar stomatologiyasida yangi stomatologik materiallardan foydalanish
- zamonaviy texnologiyalar va ularning stomatologiyada o‘qitishdagi roli;
- scopus yoki pedagogikaga oid nufuzli xalqaro jurnallarida nashr etilgan ta‘limdagi innovatsion texnologiyalarning ulkan yutuqlarini;
- ortopedik stomatologiyada simulyatsion o‘qitish texnologiyasini;

### **Modulning o‘quv rejadagi boshqa modullar bilan bog‘liqligi va uzviyligi**

Fan mazmuni o‘quv rejadagi uchinchi blok va mutaxassislik fanlarining barcha sohalari bilan uzviy bog‘langan holda pedagoglarning umumiy tayyorgarlik darajasini oshirishga xizmat qiladi. Modulning oliy ta‘limdagi o‘rni. Modulni o‘zlashtirish orqali tinglovchilar Stomatologiya fanini o‘qitishdagi yangiliklar va yutuklar zamonaviy diagnostika usullari o‘rganish, amalda qo‘llash va baholashga doir kasbiy kompetentlikka ega bo‘ladilar.

**Modul bo'yicha soatlar taqsimoti:**

№	Modul mavzulari	Tinglovchining o'quv yuklamasi, soat			
		Auditoriya o'quv yuklamasi			Ko'chma mashhulot
		jami	jumladan		
			Nazariy mashg'ulot	Amaliy mashg'ulot	
1.	Stomatologiya fanini o'qitishda zamonaviy kompyuter diagnostika. Stomatologiya fani amaliyotida simulyator texnologiyalaridan foydalangan xolda, tish kasalliklari davolash muolajalarini olib borishni o'rganish.	8	4	6	
2.	Ortodontik bemorlarni maxsus tekshirish usullari: rentgenografik, telorentgenografik, antropometrik. Zamonaviy diagnostika va davolash usullari. Ortodontik tashxislashda rentgenologik usullar. Jag'larning va og'izning kattalashtirilgan rentgenografiyasi. Jag'larning panoram rentgenografiyasi.	14	4	4	6
3.	Stomatologik kasalliklarda uchraydigan shoshilinch xolatlar profilaktikasi. Stomatologiya kasalliklarini davolash jarayonida uchraydigan gemostaz, qandli diabet, anafilaktik shok, xushidan ketish, nafas olish yo'lida yod jism tushishi, o'tkir allergik, sinkope jarayonlarini profilaktikasini olib borish.	14	4	4	6
4.	Bolalar yoshida uchraydigan og'iz bo'shlig'i shilliq qavatining kasalliklari profilaktikasi va zamonaviy diagnostika va davolash yo'llari. O'tkir gerpetik stomatitda bola ko'rigi va og'iz shillik qavatining kasallikka xos klinik belgilari, o'tkir gerpetik stomatit turlari.	8	8	4	
<b>Jami:</b>		<b>46</b>	<b>16</b>	<b>18</b>	<b>12</b>

**NAZARIY MASHG'ULOTLAR MAZMUNI**

**1-Mavzu:** Stomatologiya fanini o'qitishda zamonaviy kompyuter diagnostika. Stomatologiya fani amaliyotida simulyator texnologiyalaridan foydalangan xolda, tish kasalliklari davolash muolajalarini olib borishni o'rganish. Pet – pozitron-

emulsion texnologiyada diagnostika qilishni o'rganish. Introoral skanerlar xaqida malumotlar olish. Led lampalardan karies kasalliklarini aniqlashda foydalanishni o'rganish. Stomatologiya fanini o'qitishda zamonaviy kompyuter diagnostikasi. Stomatologiya fanlarini o'qitishda ilg'or xorijiy tajribalar yordamida tinglovchilarning bilim, ko'nikma va malakalarini takomillashtirish, shakllantirish va chuqurlashtirish

**2-Mavzu:** Ortodontik bemorlarni maxsus tekshirish usullari: rentgenografik, telerentgenografik, antropometrik. Zamonaviy diagnostika va davolash usullari. Ortodontik tashxislashda rentgenologik usullar. Jag'larning va og'izning kattalashtirilgan rentgenografiyasi. Jag'larning panoram rentgenografiyasi. Chakka-pastki jag' bo'g'imi rentgenografiyasi va tomografiyasi. Jag'larning ortopantomografiyasi. Yuz suyagini telerentgenografik tekshirish. Jag'larning tashxislovchi modellarini biometrik o'rganish. Antropometrik tekshirish usullari. Bosh o'lchami, yuz va uning ayrim qismlari. Yuz suyagini o'lchami bilan tish - alveolyar yoyini bir-biriga bog'liqligi. Ortodontik bemorlarni maxsus tekshirish usullari: rentgenografik, telerentgenografik, antropometrik. Zamonaviy diagnostika va davolash usullari

**3-Mavzu:** Stomatologik kasalliklarda uchraydigan shoshilinch xolatlar profilaktikasi.

Stomatologiya kasalliklarini davolash jarayonida uchraydigan gemostaz, qandli diabet, anafilaktik shok, xushidan ketish, nafas olish yo'lida yod jism tushishi, o'tkir allergik, sinkope jarayonlarini profilaktikasini olib borish

**4-Mavzu:** Bolalar yoshida uchraydigan og'iz bo'shlig'i shilliq qavatining kasalliklari profilaktikasi va zamonaviy diagnostika va davolash yo'llari. O'tkir gerpetik stomatitda bola ko'rigi va og'iz shilliq qavatining kasallikka xos klinik belgilari, o'tkir gerpetik stomatit turlari. Surunkali gerpetik stomatit klinik belgilari. Bolada og'iz bo'shlig'i shilliq qavatida virusli so'galning o'ziga xos klinik belgilari va tekshirish usullari. Tuberkulez, zaxm bilan kasallangan bolalarda og'iz bo'shlig'ini tekshirish va o'ziga xos spesifik belgilar. OITV bilan kasallangan bolada og'iz bo'shlig'ini shilliq qavatini tekshirish

Bolalar yoshida uchraydigan og'iz bo'shlig'i shilliq qavatining kasalliklari profilaktikasi, zamonaviy diagnostika va davolash yo'llari.

**5-Mavzu:** Stomatologiya yo'nalishida uchraydigan shoshilinch holatlarda tez tibbiy yordam ko'rsatish. Ambulator stomatolog qabulidagi shoshilinch holatlar, zamonaviy stomatologiyaning dolzarb muammolari. Stomatologik muolajalardagi og'riqsizlantirish usullari, dori vositalari va turli shoshilinch vaziyat sharoitida stomatologning zarur harakatlari bayonnomalari.

**6-Mavzu:** Ortodontik bemorlarni maxsus tekshirish usullari: rentgenografik, telerentgenografik, antropometrik. Zamonaviy diagnostika va davolash usullari.



Maxsus qurilmalar va uskunalar yordamida amalga oshiriladigan ortodontiyadagi zamonaviy diagnostika dentofasiyal apparatlarning rivojlanishidagi anomalialar darajasini aniqlash. Ortodontiyada diagnostika usullaridan dental rentgenografiya va ortopantogramma, dentofasiyal apparatlarning turli xil og'ishlarini aniqlash. Qiyin holatlarda aniqlangan patologiyalarni aniqlash uchun qo'shimcha tadqiqot usullari .

## AMALIY MASHG'ULOTLAR MAZMUNI

**1-Mavzu:** Stomatologiya fanini o'qitishda zamonaviy kompyuter diagnostika. Stomatologiya fanlarini o'qitishda ilg'or xorijiy tajribalar yordamida tinglovchilarning bilim, ko'nikma va malakalarini takomillashtirish, shakllantirish va chuqurlashtirish.

1. Stomatologiya fani amaliyotida simulyator texnologiyalaridan foydalangan xolda, tish kasalliklari davolash muolajalarini olib borish;
2. Pet – pozitron-emulsion texnologiyada diagnostika qilish;
3. Introoral skanerlardan foydalanish;
4. Led lampalardan karies kasalliklarini aniqlashda foydalanish.

**2-Mavzu:** Ortodontik bemorlarni maxsus tekshirish usullari: rentgenografik, telerentgenografik, antropometrik. Zamonaviy diagnostika va davolash usullari

1. Ortodontik tashxislashda rentgenologik usullar.
2. Antropometrik tekshirish usullari.
3. Biofunktional usullariko'chma mashg'ulot mazmuni

**3-Mavzu:** Stomatologiya yo'nalishida uchraydigan shoshilinch holatlarda tez tibbiy yordam ko'rsatish

1. Shoshilinch xolatlar diagnostikasi
2. Bazali yurak-o'pka reanimatsiyasini utqazish
3. Tez-tibbiy yordam ko'rsatishda dori-darmonlarni ishlatish
4. Vena ichiga va mushak orasiga dori darmonlarni ineksiyasi
5. Kislorod ingolyatsiya

**4-Mavzu:** Bolalar yoshida uchraydigan og'iz bo'shlig'i shilliq qavatining kasalliklari profilaktikasi, zamonaviy diagnostika va davolash yo'llari

1. Bola ko'rigi va og'iz bo'shlig'i shilliq qavatiga xos kasalliklarning klinik belgilari.
2. Klinik-labarator zamonaviy tekshirish usullari va natijalar
3. Turli xil travmatik jarohatlarda bola ko'rigi va og'iz shilliq qavatining o'ziga xos belgilari.

Maqsad: tinglovchilarni yangi stomatologik texnologiyalar bilan tanishtirish va ularni amaliyotda qo'llashni o'rgatish.

1. Stomatologiyada yangi zamonaviy dori-vositalarni qo'llash
2. Stomatologik fizioterapevtik apparatda ishlash koidalari

## **Ko'chma mashhulot**

### **1-Mavzu: Stomatologiya yo'nalishida uchraydigan shoshilinch holatlarda tez tibbiy yordam ko'rsatish**

Stomatologik kasalliklar davolash jarayonida yeng ko'p uchraydigan shoshilinch xolatlarni ko'rib chiqish. Tez tibbiy yordam strategiyasi Bemorlarda, ayniqsa keksa bemorlarda yurak-qon tomir kasalliklari bilan birga bo'lish ehtimoli tish shifokoriga tashrif buyurish paytida eng yuqori bo'ladi. O'ziga xoslik Bunday bemorlarni stomatologik qabulda boshqarish, stomatologik aralashuv fonida, hatto to'liq qoniqli dastlabki holat bo'lsa ham, shoshilinch yordamni talab qiladigan turli xil to'satdan favqulodda vaziyatlar rivojlanishi mumkinligi bilan bog'liq.

**2-Mavzu: Ortodontik bemorlarni maxsus tekshirish usullari: rentgenografik, telerentgenografik, antropometrik. Zamonaviy diagnostika va davolash usullari**  
Ortodontik tashxislashda rentgenologik usullar. Jag'larning va og'izning kattalashtirilgan rentgenografiyasi. Jag'larning panoram rentgenografiyasi. Chakka-pastki jag' bo'g'imi rentgenografiyasi va tomografiyasi. Jag'larning ortopantomografiyasi. Yuz suyagini telerentgenografik tekshirish. Jag'larning tashxislovchi modellarini biometrik o'rganish. Antropometrik tekshirish usullari.

## **I. MODULNI O'QITISHDA FOYDALANILADIGAN INTERFAOL TA'LIM METODLARI**

### **«BLIS-SO'ROV» metodi**

«Blis-so'rov» (inglizcha «blis» – tezkor, bir zumda) metodi berilgan savollarga qisqa, aniq va lo'nda javob qaytarilishini taqozo etadigan metod sanaladi. Ta'lim muassasalarida ushbu metod- ga muvofiq savollar, asosan, o'qituvchi tomonidan beriladi. Beril- gan savollarga javoblar jamoaviy, guruhli, juftlik yoki indivi- dual tarzda qaytarilishi mumkin. Javob qaytarish shakli mashg'ulot turi, o'rganilayotgan mavzuning murakkabligi, o'quvchi (tinglovchi va kursant)larning qamrab olinishiga ko'ra belgilanadi.

Mashgʻulotlarda ushbu metodni qoʻllash quyidagicha kechadi:

Oʻqituvchi oʻrganilgan mavzu, muayyan tarkibiy qismlar mohiyatini ochibberishni talab etadigan savollarni ishlab chiqib, oʻquvchilar eʼtiboriga havola qiladi



Oʻquvchi (tinglovchi va kursant)lar berilgan savolga qisqa muddatda loʻnda, aniq javob beradi

Guruh (juftlik)da ishlashda bir nafar oʻquvchi berilgan savolga javobqaytaradi, uning guruhdoshlari javobni toʻldiradi (biroq, fikrlar takrorlanmasligi lozim)

«Blis-soʻrov» metodini qoʻllashda mavzuga doir tayanch tushunchalar, asosiy gʻoyalarning mohiyati oʻquvchi (tinglovchi va kursant)lar tomonidan ogʻzaki, yozma yoki

tasvir

(jadval, diagramma) tarzida yoritilishi mumkin.

### «BUMERANG» strategiyasi

«Bumerang» texnologiyasi oʻquvchi (tinglovchi va kursant)larni dars jarayonida, darsdan tashqari vaqtlarda turli adabiyotlar, matnlar bilan ishlash, yodda saqlash, soʻzlab berish, fikrlarini erkin bayon etish, qisqa vaqt ichida koʻp bilimga ega boʻlish, oʻqituvchi tomonidan barcha oʻquvchilar faoliyatining birdek baholanishi uchun sharoit yaratishga xizmat qiladi. U oʻqituvchiga tarqatma materiallarning oʻquvchilar tomonidan guruhli, individual shaklda samarali oʻzlashtirilishini, auditoriyada tashkil etiladigan suhbatning munozaraga aylanishini taʼminlash orqali ularning faoliyatini nazorat qilish imkonini beradi. Bu texnologiyadan suhbatmunozara shaklidagi darslarda individual, juftlik, guruhli va jamoaviy shakllarda foydalanish mumkin. Boshqa interfaol metodlar kabi taʼlim jarayonida mazkur texnologiyani qoʻllash ham muayyan tartibda amalga oshiriladi. Yaʼni:

Kichik guruhlar tashkil etilib, texnologiyadan foydalanish qoidasi bilan tanishtiriladi

Har bir guruhga mustaqil oʻrganish uchun raqamli matn tarqatiladi

Guruhlar oʻzlariga berilgan topshiriq asosida oʻquv materialini oʻzlashtiradi

Kichik guruhlar qayta tashkil etiladi

Oʻquvchilar kichik guruhlarda navbat bilan oʻzlari mustaqil oʻrgangan

matnlar haqida bir-birlariga ma'lumot berib, tengdoshlari tomonidan o'rganilgan matnlarni ham o'zlashtiradi; o'quvchilar tomonidan o'quv materialining samarali o'zlashtirganligini aniqlash uchun savol-javob asosida ichki nazorat o'tkaziladi

Гуруҳ аъзолари ўзларининг «дастлабки гуруҳлари»га кайтади

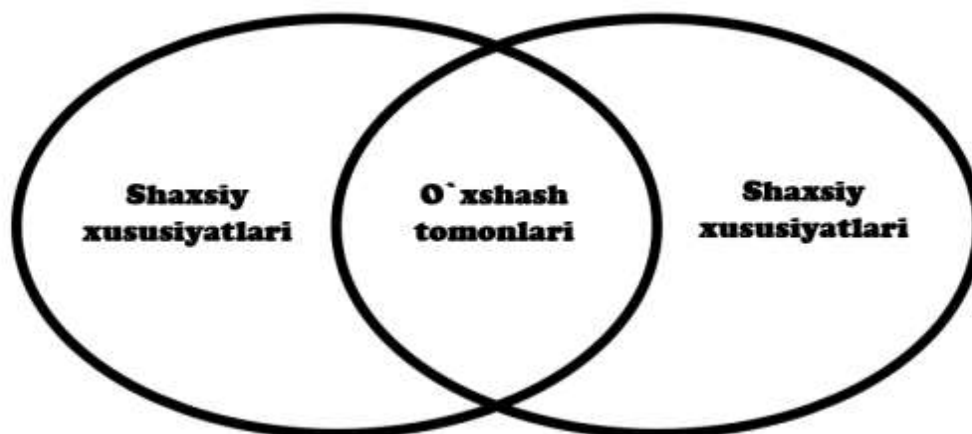
Guruhlar tomonidan to'plangan ballarni hisoblab boruvchi «Guruh hisobchisi» tayinlanadi

O'qituvchi mavzu bo'yicha savollar berish, og'zaki so'rash asosida o'quvchi (tinglovchi vakursant)lar tomonidan uning samarali o'zlashtirganligini aniqlaydi

Savollarga berilgan javoblar asosida guruhlar tomonidan to'plangan ballar umumlashtiriladi va guruh a'zolari o'rtasida teng taqsimlanadi

### «VENN DIAGRAMMASI» grafik organayzeri

Grafik organayzer o'quvchi (tinglovchi va kursant)larda mavzuga nisbatan tahliliyyondashuv, ayrim qismlar negizida mavzuning umumiy mohiyatini o'zlashtirish (sintezlash) ko'nikmalarini hosil qilishga yo'naltiriladi. U kichik guruhlarni shakllantirish asosida aniq sxema bo'yicha amalga oshiriladi. Yozuv taxtasi o'zaro teng to'rt bo'lakka ajratiladi va har bir bo'lakka quyidagi sxema chiziladi:



**Foydalanish doiralari** - Tabiiy va aniq fanlarni o'qitishda savollarni ma'lum o'quv mavzusiga va har qanday yoshdagi o'quvchilar guruhlariga moslashtirishda ham individual, ham guruh bo'lib ishlash uchun qo'llaniladi.

**Afzalliklari** - Tanqidiy fikrlash ko'nikmalarini rivojlantiradi, predmetlar, hodisalar va shu kabilarning ham farqi, ham o'xshash jihatlarini aniqlashga yordam beradi.

**Qiyinchiliklar** - Aniqlanmagan.

### Metodni amalga oshirish bosqichlari:

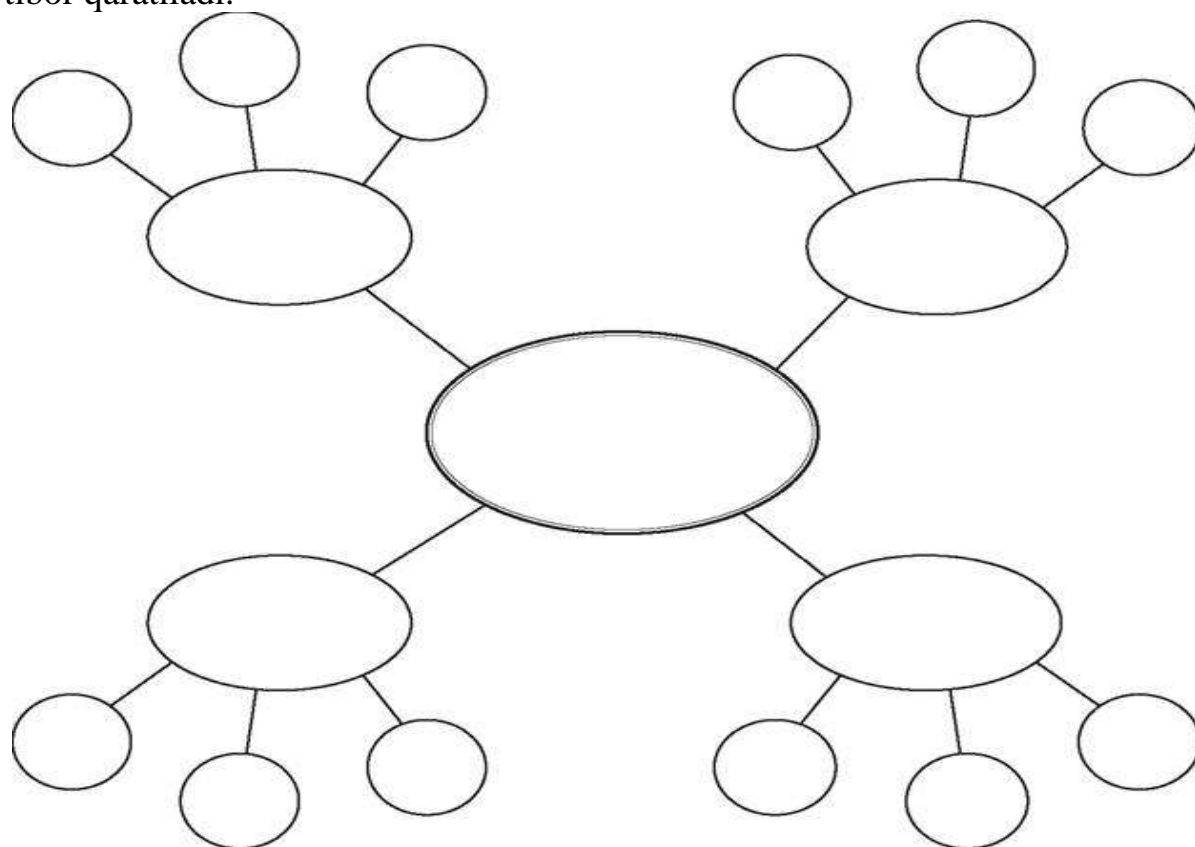
**1. -bosqich.** O‘quvchilar ikki guruhga bo‘linadi va har bir guruhga bittadan ob‘ekt (tushuncha yoki predmet) beriladi.

**2. -bosqich.** Doskaga ikkita kesishuvchi aylanalar chiziladi va guruhlariga bo‘lib beriladi.

**3. -bosqich.** Guruhlar o‘z ob‘ektlari xususiyatlarini o‘z aylanalari ichiga navbatma-navbat yozishadi.

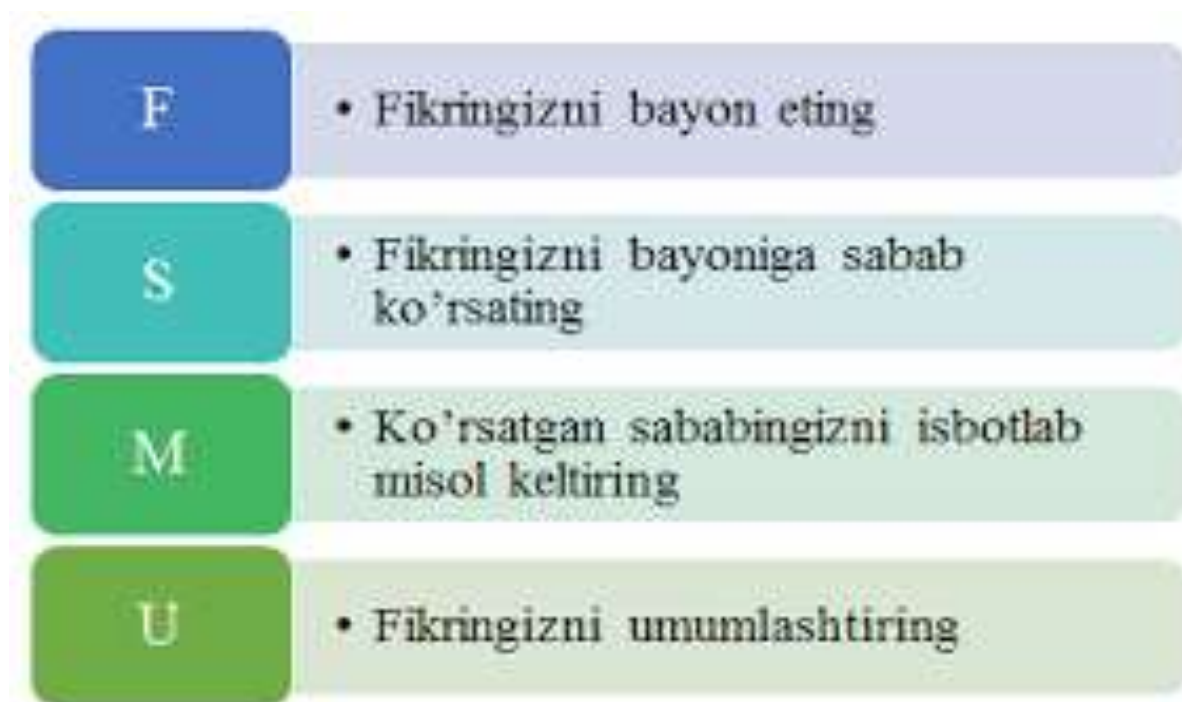
**4. -bosqich.** Xususiyatlar yozib bo‘lingandan so‘ng, bu ikki ob‘ektning umumiy xususiyatlari bor yoki yo‘qligi aniqlanadi. Aylanalardagi umumiy xususiyatlar haqidagi yozuvlar o‘chiriladi va ular umumiy soha ichiga bitta qilib yoziladi.

**5-bosqich.** O‘quvchilar ikki ob‘ektning taqqoslash natijasida hosil bo‘lgan Venn diagrammasini tahlil qiladilar. Bu ob‘ektlarning umumiy va farqli tomonlariga yana bir bor e‘tibor qaratiladi.



“Klaster” metodi -“Klaster” so‘zi lotincha «g‘uncha, bog‘lam» manosini anglatadi. U mavjud bilimlarni ifodalash, muayyan mavzu bo‘yicha o‘ylash jarayonida yangicha fikrlar uyg‘otadi. Klaster tarkibiga kiritilgan asosiy tushuncha, g‘oyalar o‘rtasidagi muhim bo‘lgan bog‘lanishlarni aniqlash, keng ko‘lamli fikr yuritishni rivojlantiradi. “Atrof”ga turlicha nazar solishga o‘rgatadi. Klaster tuzishni mavzuni mukammal o‘rganmasdan turib qo‘llagan ma‘qul. Klaster muhokama qilinayotgan tushuncha, mavzuga so‘z yoki jumlagacha taalluqli sifatlar malum yo‘nalishi bo‘yicha guruhlanadi. Klaster tuzish ketmaketligi doskasi yoki qog‘oz varag‘iga muhokama qilinadigan mavzudagi asosiy tushuncha, “kalit” so‘z yoki gap yozing. Sizni fikringizcha shu mavzuga, tushuncha, “kalit” so‘zga tegishli bo‘lgan so‘zlar yoki gaplarni yozing. Yozilgan tushuncha, g‘oyalar o‘rtasida birbiriga mos bog‘lanishni o‘rnatib. Imkoniyat bo‘lsa turli variant, g‘oya, fikrlarni ko‘proq yozishga harakat

qiling. Eslaganingizning barchasini yozing.



F.S.M.U. metodi - bu metod mashg'ulotda o'rganilayotgan mavzuning muhokamasi jarayonida unga doir masalalar bo'yicha talabalar o'z fikrlarini bayon qilishlari, shu fikrlarni asoslovchi sabablarni ko'rsatishlari, ularni tasdiqlovchi misollarni keltirishlari va pirovardida umumlashtiruvchi xulosalar chiqarishlarini o'rgatish va mashq qildirish metodidir. Bu metod talabalarni erkin fikrlashga, o'z fikrini himoya qilishga va boshqalarga o'z fikrini o'tkazishga, ochiq holda bahslashishga, bahs-munozara madaniyatiga, shu bilan bir qatorda, talabalar tomonidan o'quv jarayonida egallangan bilimlarni tahlil etishga va o'zlashtirish darajasini aniqlashga, baholashga o'rgatadi. FSMU metodining umumiy sxemasi:

**F** – fikringizni bayon eting;

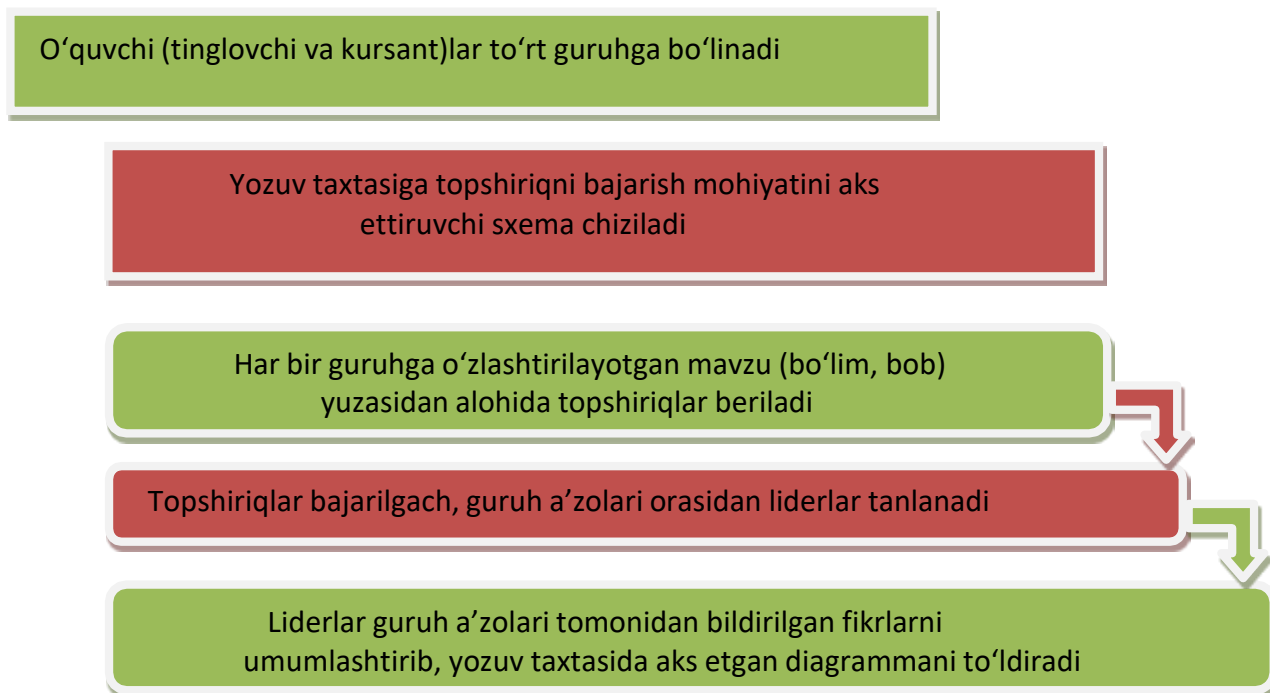
**S** – fikringizni asoslovchi sabab ko'rsating;

**M** – ko'rsatgan sababingizni tasdiqlovchi misol keltiring;

**U** – fikringizni umumlashtiring. O'qituvchi quyidagiga o'xshagan vazifalar yozilgan tarqatma materiallarni oldindan tayyorlab, mashg'ulot vaqtida kichik guruhlariga yoki alohida talabalarga tarqatadi.

Grafik organayzer o‘quvchi (tinglovchi va kursant)lar tomonidan o‘zlashtirilgan o‘zaro yaqin nazariy bilim, ma’lumot yoki dalillarni qiyosiy tahlil etishga yordam beradi. Undan muayyan bo‘lim yoki boblar bo‘yicha yakuniy darslarni tashkil etishda foydalanish yaxshi samara beradi.

Uni qo‘llash bosqichlari quyidagilardan iborat:



Grafik organayzerni qo‘llash jarayonida har bir guruh muayyan mavzuga oid topshiriqlarni bajaradi. O‘quvchi (tinglovchi va kursant)larning e‘tiborlariga quyidagi jadval taqdim etiladi:

Guruhlar	Diagrammaning tartib raqami	Topshiriqlar mazmuni
<b>1- guruh</b>	1-diagramma	
	2-diagramma	
	3-diagramma	
<b>2-guruh</b>	1-diagramma	
	2-diagramma	
	3-diagramma	
<b>3-guruh</b>	1-diagramma	
	2-diagramma	
	3-diagramma	
<b>4-guruh</b>	1-diagramma	
	2-diagramma	
	3-diagramma	

## «VIDEO TOPISHMOQ» strategiyasi

So‘nggi yillarda pedagogik faoliyatda turli axborot vositalari (kompyuter, televidenie, radio, nusxa ko‘chiruvchi qurilma, slayd, video va audio magnitofonlar) yordamida ta‘lim jarayoni tashkil etilishiga alohida e‘tibor qaratilmoqda. O‘qituvchilar oldida o‘qitishda turli axborot vositalaridan o‘rinli, maqsadli, samarali foydalanish vazifasi turadi.

«Video topishmoq» strategiyasidan foydalanishda quyidagi harakatlar amalga oshiriladi:

O‘quvchi (tinglovchi va kursant)larga o‘rganilayotgan mavzu mohiyatini tasviriy yoritishga yordam beruvchi izohlarsiz bir nechta videolavha namoyish qilinadi

O‘quvchi (tinglovchi va kursant)lar har bir lavhada qanday jarayon aks ettirilganligini izohlaydi

O‘quvchi (tinglovchi va kursant) video lavhalarda aks etgan jarayon, hodisa yoki voqeliklarning mohiyatini daftarlariga qayd etadi

O‘quvchi (tinglovchi va kursant)lar o‘qituvchi tomonidan berilgan savollarga javob qaytaradi

Video lavhalar namoyish qilingach, o‘quvchi (tinglovchi va kursant)lardan lavhada qanday jarayon, hodisa yoki voqelik aks etganligi, qaysi badiiy asar qahramoni yoki tarixiy shaxs ifodalan-ganligi yuzasidan mushohada yuritish talab qilinadi. Video topish-moqning javobini topish orqali o‘quvchi (tinglovchi va kursant)lar o‘rganiladigan yangi mavzu haqida tasavvurga ega bo‘ladilar.



## II.NAZARIY MATERIALLAR

**1- mavzu: Stomatologiya fani amaliyotida simulyator texnologiyalaridan foydalangan holda, tish kasalliklari davolash muolajalarini olib borishni o'rganish. Pet – pozitron-emulsion texnologiyada diagnostika qilishni o'rganish. Introoral skanerlar xaqida malumotlar olish. Led lampalardan karies kasalliklarini aniqlashda foydalanishni o'rganish.**

Zamonaviy dunyoda aholiga stomatologik yordam ko'rsatish darajasini oshirish talablari tobora ortib bormoqda. Bu stomatologlarni tayyorlashning yangi samarali vositalari va usullarini o'zlashtirish va ulardan foydalanishni ayniqsa muhim qiladi. Afsuski, klinik stomatologik ta'limning klassik tizimi shifokorlar uchun yuqori sifatli amaliy tayyorgarlik muammosini to'liq hal qila olmaydi. Shuning uchun tibbiyot mutaxassisini tayyorlash klinik stomatologiya ta'limining klassik tizimi bilan bir qatorda stomatologiyada zamonaviy texnologiyalardan foydalangan holda uzluksiz tibbiy ta'lim olishga qaratilgan o'qitishning yangi tamoyillarini o'z ichiga olishi kerak. Ushbu texnologiyalardan biri simulyatsiya o'qitish bo'lib, bugungi kunda ta'limni tasavvur qilib bo'lmaydi. Tishlarning kompyuter tomografiyasi eng to'g'ri diagnostika usullaridan biri bo'lib xisoblanadi xozirgi kunda stomatologiyaning barcha soxasida ko'llaniladi. Uning yordamida butin og'iz bo'shlig'i o'rganiladi. Tibbiy mutaxassisni tayyorlash stomatologik ta'lim tizimi bilan bir qatorda stomatologiyada zamonaviy texnologiyalardan foydalangan holda uzluksiz tibbiy ta'lim olishga qaratilgan o'qitishning yangi tamoyillarini o'z ichiga olishi kerak. Ushbu texnologiyalardan biri simulyatsiya o'qitish bo'lib, bugungi kunda ta'limni tasavvur qilib bo'lmaydi. Simulyatorlarning keng qo'llanilishi stomatologlarning amaliy ko'nikmalarini rivojlantirishni bemorlarning hayoti va sog'lig'iga tahdid solmasdan sifat jihatidan yangi bosqichga ko'tarish imkonini beradi, bu ko'pchilik rivojlangan mamlakatlarda muvaffaqiyatli qo'llaniladi. Stomatologiyada manipulyatsiyani mashq qilish uchun simulyatsiya mashg'ulotlarining quyidagi darajalaridan foydalanish mumkin:

**Vizual** - talabalar manipulyatsiyani amalga oshirish uchun harakatlar ketma-ketligini tushunishni nazariy jihatdan elektron yordam va videolar yordamida o'rganadilar.

**Taktil** - amaliy ko'nikmalarni takrorlash va rivojlantirish va natijada ularni fantom yoki qo'g'irchoqda o'zlashtirish.

**Reaktiv** - o'quvchining odatiy harakatlariga fantomning eng oddiy faol reaksiyalari takrorlanadi. Misol uchun, in'ektsiya behushligi to'g'ri bajarilganda, chiroq yonadi va shu bilan talabaning harakatlarining to'g'riligini baholaydi va alohida asosiy mahoratning motorli ko'nikmalarini takrorlaydi. Biroq, simulyatsiya mashg'ulotlari bemor bilan "jonli" muloqotga muqobil emas, balki bu muloqotni bemor uchun ham, o'quvchi uchun ham samaraliroq va qulayroq qilish vositasi ekanligini tushunishingiz kerak, chunki uning asosiy turlarini o'zlashtirish uchun. tish shifokori uchun

professional faoliyat, bu manekenlar emas, balki haqiqiy, haqiqiy bemorlar kerak. Kuzatish natijalari stomatologlarni kasbiy qayta tayyorlash jarayonida o'quv simulyatorlaridan (fantomlar, qo'g'irchoqlar va qo'g'irchoqlar) foydalanishning maqsadga muvofiqligini tasdiqlaydi. Davolanish samaradorligini oshirish uchun amaliyotchilar o'quv simulyatorlari yordamida takroriy takrorlash va yangi texnologiyalarni ishlab chiqishni o'z ichiga olgan doimiy simulyatsiya o'quv dasturiga kiritilishi kerak. Simulyatsiya mashg'ulotlari davrida aniq vazifalarga bag'ishlangan kichik o'quv kurslarini yaratish kerak. Masalan, kursni tugatgandan so'ng, amaliyotchi ularni uchrashuvda ishlatishi uchun koferdamlardan foydalanish.

KT ni tekshirish bu rentgen nurlardan foydalangan xolda yuz jag' sistemasida uch o'lchamli suratini oladi. Bu anik tashxis ko'yish imkoni beradi. Uch o'lchamli surat tish va tish milk kasalliklarda eng anik ma'lumotlarni beradi chunki o'rganyotgan soxaning istalgan burchak ostida o'rganish imkon beradi. KT suyak to'kimalarning xolatini o'rganish usullardan biridir. Ortopantogramma va rentgenografiya bilan birga u stomatologiya va otorinologiyada faol ko'llaniladi. Oddiy rentgen tasviri malumotlarning atiga 30-40% Tamografik malumotlar 100% aniklikda beradi.

Ushbu raqamli asrda stomatologiya amaliyotlari bemorlarga yaxshi yordam ko'rsatish uchun doimo aloqa va hamkorlik usullarini yaxshilashga intiladi. Intraoral skanerlar nafaqat stomatologik ish jarayonlarini soddalashtiradigan, balki stomatologlar va bemorlar o'rtasida yaxshilangan muloqotni rag'batlantiradigan o'yinni o'zgartiruvchi texnologiya sifatida paydo bo'ldi. Ushbu blog postida biz intraoral skanerlar muloqot va hamkorlikni kuchaytirish orqali stomatologik amaliyotda qanday inqilob qilayotganini ko'rib chiqish mumkin.

**1. Davolash natijalarini vizualizatsiya qilish:** Intraoral skanerlar stomatologlarga bemor og'zining batafsil va real 3D modellarini yaratishga imkon beradi. Ushbu modellar turli xil davolash usullarining prognozli natijalarini simulyatsiya qilish uchun ishlatilishi mumkin, bu bemorlarga natijalarni tasavvur qilish va stomatologik parvarish bo'yicha ko'proq qaror qabul qilish imkonini beradi.

**2. Bemorning faolligini oshirish:** Bemorlarga og'iz bo'shlig'i tuzilishini batafsil ko'rsatish qobiliyati ularga maxsus muolajalar zarurligini yaxshiroq tushunishga yordam beradi va ularning tish sog'lig'iga egalik hissini rivojlantiradi. Ushbu faollik ko'pincha davolash rejalariga ko'proq moslashishga va og'iz bo'shlig'i gigienasi odatlarini yaxshilashga olib keladi.

**3. Bemor uchun yaxshilangan qulaylik:** An'anaviy tish taassurotlari ba'zi bemorlar, ayniqsa kuchli gag refleksi bo'lgan bemorlar uchun noqulay va tashvish tug'dirishi mumkin. Intraoral skanerlar invaziv emas va qulayroq tajribani ta'minlaydi, bu esa bemorning tashvishini engillashtirishga va stomatologlar bilan ishonchni mustahkamlashga yordam beradi.

**Dental aloqa va hamkorlikning kelajagi**, xulosa qilib aytadigan bo'lsak, intraoral skanerlar butun stomatologik guruhni oldinroq aylantiradi va barcha a'zolarga har bir holatning tafsilotlari haqida ko'proq ma'lumot beradi. Bu kamroq xatolar va remeyklarga, bemorning qoniqishiga va jamoaviy hamkorlik madaniyatiga olib keladi. Foyda faqat texnologiyadan tashqarida - intraoral skanerlar zamonaviy stomatologiya amaliyotlarida jamoaviy muloqot va hamkorlikni chinakam o'zgartiradi. Texnologiya taraqqiyotda davom etar ekan, stomatologiya sohasida aloqa va hamkorlikni yanada yaxshilaydigan yanada innovatsion yechimlarni ko'rishni kutishimiz mumkin.

PET klinikadan oldingi va klinik sharoitlarda qo'llaniladigan tibbiy va tadqiqot vositasidir. PET hayvonlardan foydalangan holda klinikadan oldingi tadqiqotlarda ham qo'llaniladi. Bu vaqt o'tishi bilan bir xil mavzularda takroriy tadqiqotlar o'tkazish imkonini beradi, bunda sub'ektlar o'z nazorati sifatida harakat qilishlari mumkin va ma'lum bir tadqiqot uchun zarur bo'lgan hayvonlar sonini sezilarli darajada kamaytiradi. Ushbu yondashuv tadqiqot natijalarining statistik sifatini oshirish bilan birga kerakli namuna hajmini kamaytirishga imkon beradi. Fiziologik jarayonlar organizmdagi anatomik o'zgarishlarga olib keladi. PET biokimyoviy jarayonlarni, shuningdek, ba'zi oqsillarning ifodasini aniqlashga qodir bo'lganligi sababli, PET har qanday anatomik o'zgarishlar paydo bo'lishidan ancha oldin molekulyar darajadagi ma'lumotlarni taqdim etishi mumkin. BUTR skanerlash buni to'qimalarning turi va funksiyasiga qarab turli xil qabul qilish tezligiga ega bo'lgan radioyorliqli molekulyar zondlar yordamida amalga oshiradi. Turli xil anatomik tuzilmalarda mintaqaviy kuzatuvchini qabul qilish PET skanerlashda AOK qilingan pozitron emitenti nuqtai nazaridan ko'rish va nisbatan miqdorini aniqlash mumkin. PET tasviri eng yaxshi maxsus PET skaneri yordamida amalga oshiriladi. Bundan tashqari, tasodif detektor bilan jihozlangan an'anaviy ikki boshli gamma kamera yordamida PET tasvirlarini olish mumkin. Gamma-kamera PET tasvirining sifati pastroq va skanerlash uzoqroq davom etadi. Biroq, bu usul PET skanerlash talabi past bo'lgan muassasalarga arzon narxlardagi joylarda yechim topish imkonini beradi. Shu bilan bir qatorda, bu bemorlarni boshqa markazga yuborish yoki mobil skanerning tashrifiga tayanish bo'ladi. Tibbiy ko'rishning muqobil usullariga bitta fotonli emissiya kompyuter tomografiyasi (SPECT), rentgen tomografiyasi (KT), magnit-rezonans tomografiya (MRI) va funksional magnit-rezonans tomografiya (fMRI) va ultratovush kiradi. SPECT - bu tanadagi molekulalarni aniqlash uchun radioligandlardan foydalanadigan PETga o'xshash tasvirlash usuli. SPECT arzonroq va PETga qaraganda past tasvir sifatini ta'minlaydi.

X-ray tekshiruvlari jaroxatlar, yallig'lanish, o'sma kasalliklarda xal kiluvchi rol o'ynaydi. Kolgan oddiy rentgenologik tekshiruvlar xar doim xam anik tasvir bermidi. Ko'pincha og'iz bo'shlig'i tomonida yoki ildiz bifurkatsiya soxasida joylashgan

patologik o'zgarishlar tishlarning soyalari orkasida ko'rinmaydi orka yuzada joylashgan ildiz yoriklari aniklanmaydi. Yuz jag' bo'shlig'i va pastki jag' kannallarining maydonlari xar doim xam bir xil uzunlikda emas.

Yassi panoramali tasvirdan farkli o'larok tamografiya deyarli barcha katlamni olishga imkon beradi. Suyak to'kimalarning kalinligi va balandligi ko'yilyotgan implantning pastki jag' nerridan masofasi milimetr o'lcham bilan aniklanadi. Bundan tashkari yangi diagnostika usuli implantning turi va xajmini anik bemorning induvdal xususyatlarga mos ravishda tanlashga imkon beradi.

Rlanmeca promax 3D bilan bemorga tasir kilish minimal va odatiy panoramali tasvir bilan takkoslanadi Rlanmeca dental va volometrik tomogafiyalari rentgen nurlarini xosil kilish uchun konisning nurlari texnologiyasi asosida yaratilgan bu yesa bemorning sog'ligi to'g'risida minimal nurlanish dozalarda to'lik malumot olish imkoni beradi.

Tadkikot natijalari uch o'lchovli tasvirga asoslangan xolda davolash rejasini samarali tuzish shuningdek implantatsiya va ortopedik davolanishning bevosita va uzok muddatli natijalarni aniklanadi shuning uchun yetakchi stomatologik klinikalar KT sini afzal ko'rishadi. Tasvir paytida tomograf 300 xil proeksiyada tasvirlarni kayd etadi keyin kamyuter tasvirlarni kayta ishlaydi. Tish jag' sistemasining 3D modelini yaratadi. Natijalarni malumotlar bazasida saklaydi. Bemor uchun CD da yoziladi. Natijilar bilan ishlash xar kandy kompyutirda mavjud. Disk ishga tushirilganda dastur avtomatik ravishda ishga tushadi. Minimal nurlanish tasiri; tez kurish vakti –atigi 14 soniya olingan tasvirning yukori sifati ushbu kuydagi ixtisosligdagi vrachlar uchun katta diagnostika imkonyatlarinini beradi.

- Yuz-jag jarroxi .
- Stomatolog
- Otorinolariningolog

KT uchun kursatmalar:

\*Implantatsiyani rejalashtirish

\*tish ildiz soxasidagi suyakning yalig'lanish jarayonlari ni baxolash

\* Ildiz kanallarni baxolash

\*ChPJB ni baxolashda.

\*Yuz suyaklarning sinishini baxolashda.

\* Yukori jag' bo'shlig'ini baxolashda

\* Tish-jag' sistemi anomalialarda

KT tekshiruv bolalarda tashxis ko'yish uchun katiy ko'rsatma bo'lganda amalga oshiriladi

Zamonaviy tomograflar fakat tekis katlamlarni rasmga olish bilan chegaralanmaydi . Kurilma jag'ning 3D modelni xam yaratadi.

## **2-mavzu. Ortodontik bemorlarni maxsus tekshirish usullari: rentgenografik, telerentgenografik, antropometrik. Zamonaviy diagnostika va davolash usullari.**

Ortodontiya stomatologiyaning etiologiyasini o'rganish bilan shug'ullanadigan bo'limidir: dentofasiyal kasalligining patogenezi, diagnostikasi, davolash va oldini olish usullari anomaliyalar. Ortodontiya eng yosh va eng dinamik rivojlanayotgan sohalardan biridir. Stomatologiya sohalari va ortodontiya bo'yicha darsliklar har doim ham dolzarb emasligi eng dolzarb muammoga aylanmoqda. Dentofasiyal anomaliyalarni tashxislashning yangi, takomillashtiruvchi usullarini aks ettirish. Tish tizimining anomaliyalari birinchi o'rinlardan birini egallashi. Yuz-jag' va mintaqa kasalliklari orasida tarqalishiga olib kelishi. Ortodontiyadagi zamonaviy yondashuvlar sifatga qaratilgan tish anomaliyalarini tashxislash va strategiyalarni takomillashtirish va bolalar va kattalarni kompleks rehabilitatsiya qilish taktikasi o'rgatadi.

Tashxis klinik tekshiruvga asoslanadi bemor va qo'shimcha tadqiqot usullaridan olingan ma'lumotlar (radiologik va funktsional). Zamonaviy diagnostika usullaridan foydalanish muhimdir maxillofasiyal hududning mushak va suyak tuzilmalarining holatini o'zgarishi kuzatilganligi.

Ortodontik bemorlarni rentgenologik tekshirish usullariga umumiy tavsifnoma berish. Og'iz ichi rentgenografiyasi

Dental renten apparatlari bilan olinadi.

- So'rilayotgan tish ildizini yo'nalishi va joylashishi
- Periodont to'qimasining xolatini aniqlash uchun
- Sut tishlarining so'rilish darajasini aniqlash uchun
- Retenirlangan yoki ortiq sonli tishlar, adentiya borligiga gumon qilinganda

Og'iz tashqarisi rentgenografiyasiga kiradi:

- Panoram tasvir
- Ortopantomografiya
- Telerentgenografiya

Dental, panoram rentgenografiya, ortopantomografiya usullari.

Panoram rentgenografiyasi yoki yuqori yoki pastki tish yoyini, jag'suyagini yoyilgan xolda tasvirlab beradi.

Usulni asosiy xususiyati:

- Katta ulchamli plyonka 12x30 sm
- Kattalashgan tasvir 1,8-2 marta
- Plenka tashkaridan qimirlamaydi
- Maxsus rentgen - apparatlar: «Panoreks» yoki «Panoramiks»

Ortopantomografiya - Paatero (Finlyandiya) tomondan 1958 yil ishlab chiqilgan.

- Maxsus rentgen aparat - ortopantomograf
- Rentgen plenka tekshirilgan bemorning kallasi atrofida aylanadi

- Kalla sefalostatda qimirlamasdan maxkamlanadi

Rentgen surati o‘tkaziladi:

- Tishning toj qismi va ildizi, ikkala jag‘larning mineralizatsiya darajasini aniqlash uchun
- Sut tish ildizining so‘rilish darajasi va ularning doimiy tish murtagiga munosabatini bilish uchun
- Retenirlangan va noto‘g‘ri yorib chiquvchi tishlarni aniqlash uchun
- Jag‘ning oldingi va yon qismlarida tish alveolyar balandlikni aniqlash uchun
- Tishlarining paralelligini kuzatish uchun

Chakka pastki jag‘ bo‘g‘imi rentgenografiyasi o‘tkaziladi sagital yoki transversal yunalishda.

Parm usuli –bu yaqin fokusli rentgenografiya (og‘iz keng ochilgan xolda va tishlar jipslashgan xolda qo‘llaniladi)Chakka-pastki jag‘ bo‘g‘im tomografiyasi asoslarini bayon qilish va ko‘rsatish.Chakka pastki jag‘ bo‘g‘imi tomografiyasi — bu qavatmaqavat rentgenografiya, (boshni tashqi yuzasidan 2 sm chuq urlikdagi kesimda tasvir olinadi).

ChPJB o‘rganganda diqqatni jalb qiladi:

- Bo‘g‘im chuqurligining shakli, uni kengligi, chuqurligi
- Bo‘g‘im do‘mbog‘ining o‘ta rivojlanganligi
- Bo‘g‘im boshchasining shakli, bo‘g‘im yorikligining xajmi, bo‘g‘im boshchasining va chuqurligining oraligi

Telerentgenografiya usuli asoslarini bayon qilish.

Telerentgenografiya - bu masofadagi maxsus rentgen usul, 90 sm dan - 4-5 m bo‘lgan oraliqda tasvir olinadi.

Qo‘llaniladi

- Yuz suyagini tuzilishi, uning usishini o‘rganish uchun
- Tashxisni tasdiqlash va ortodontik davolash natijasini aniqlash uchun
- Davolash davrida bo‘ladigan uzgarishni aniqlash uchun
- Jag‘larning kalla suyagida joylashishini aniqlash uchun
- Jag‘ suyaklari o‘lchamini va ularning o‘zaro munosabatini aniqlash uchun
- Frontal tishlarning protruziya va retruziya xolatlarini jag‘tanasiga nisbataning aniqlash uchun profil telerentgenografiya - bu rentgen tasvir kalla suyagining profilda, yuz-jag‘ suyagini va yumshoq to‘qima chetini yorituvchi rentgen tasvirdir. V.Yu.Kurlyandskiy, A.El-Nofeli fokus oraliq masofani 150-200 sm da yetarli deb xisoblashgan (proeksion tarqalishi bunda 5-7%, 4m oraliqda - 2-3%). Markaziy rentgen - nurni ko‘p mualliflar tashqi eshituv yo‘liga yunaltiradi. Kalla Frankfurt gorizontalligiga moslashtiriladi va 3 ta nuqtada qotiriladi.Yon telerentgenografiya uchun ekspozitsiya kuchi 200 mA, vaqt 1/30 sekund kerak bo‘ladi. Ma’ruzachi ta’kidlab o‘tadiki yon telerentgenografiyani analiz qilish uchun kup avtorlar Shvars usulini avzalrok kuradi.

Kalla asosini asosiy orientir qilib olingan holda.

A.M.Schwarz bo'yicha telerentgenografik usullarni taxlil qilish. Shvars gorizontal tekislikdan foydalanishni tavsiya etadi.

- KranialN - Se
- Frankfurt FH
- Spinal SNA - SNP
- Okklyuzion OsR
- Mandibulyar MP

SpP va MP oraligida tish-jag kompleksi joylashgan. U kalla suyagiga nisbatan individual turli burchak ostida joylashishi mumkin. Tish-jag kompleksining egilish burchagi yoki inklinatsiya burchagi (I). SpP va burun vertikali Rp uchrashgan joyda. Urtacha kiymati burchagini  $85^{\circ}$  ( $82+3^{\circ}$ ) ga teng. telerentgenogrammada teridagi nuktalar, kichik lotin xarflari bilan, suyaklarni katta xarflar bilan belgilash kabul kilingan. Talabalarni antropometrik tekshirish usullari bilan tanishtirish: Pon, Tonn va Yekkel, Korkxauz. Antropometrik tekshiruv usullari Pont (Fransiya), ortognatik prikusda yuqorigi 4 ta kurak tishlarning kundalang kesimi yig'indisi, tish yoyini kichik oziq tishlararo va katta oziq tishlar soxasidagi kenglikga proporsionalligini topdi. Indekslar: 64 - kichik oziq tishlar uchun, 80 katta oziq tishlar uchun. Ponn indeksleri kasalning jag'larida torayish borligini aniqlashda ishlatiladi. Linder va Harth (Avstriya) Pon usuli indekslariga qo'shimcha kiritishdi. Ularning indeksleri 85 va 65 deb belgiladi. Amaliyotda bu indekslarni almashinuv va doimiy tishlar vaqtida ishlatish mumkin. Agar yuqori jag'dagi ikkala bir xil kurak tishlar bo'lmasa (adentiya yoki retensiya) o'4ta kurak tishlar kundalang kesimining yig'indisini Tonn yoki Yekel usullari bilan aniqlash mumkin. Korkgauz yukori jag' 4 kurak tishlarni ko'ndalang kesimi yig'indisi orqali tish yoyining oldingi bo'lagini uzunligi orasida bog'liqlik borligini aniqladi.

Korkxauz bo'yicha o'lchovlar jag' suyaklarini old qismining rivojlanmay qolgan yoki o'ta o'sib ketgan vaqtlarida, oldingi tishlarning tanglay yoki og'iz daxlizi tomon qiyshaygan anomaliyalarida qo'llaniladi. Korkxauz o'z izlanishlari natijasida, Pon usuliga o'xshash matematik mikdorlarini topib, yukori jag tish yoyining oldingi kismi uzunligi bilan 4ta kesuvchi tishlarning kundalang ulchovi yigindisi o'rtasida bog'liqlik borligini aniqladi. Bu ishni u markaziy kesuvchi tishlarning o'rtasi lab tomonidan to kichik oziq tishlarning distal yuzalaridan bir-biriga tomon tutashtirilgan chiziqqacha bo'lgan masofani o'lchami tasdiqlanadi va topilgan yukori jagning oldingi qismi uzunligining taxminiy o'lchamlarini jadvalga soldi. Pastki jag uchun esa topilgan ulchanlarini 2-3 mm ga kamaytirib (yuqori jag' kesuvchilarning kengligi xisobiga) belgilashni tavsiya etdi

Tashxis modellar

- Ulcham asboblari: sirkul, chizgich, ortometr va boshkalar.

Ortodontik davolash - bu tishlashning oldini olish va tuzatish bo'yicha chora-tadbirlar majmui. Ortodontiyadagi klassik usullar tish va jag'ning holatini to'g'rilaydigan maxsus mahsulotlar va asboblarni kiyishni o'z ichiga oladi. Zamonaviy texnik yutuqlar ortodontik davolash imkoniyatlarini sezilarli darajada kengaytirib, uni yanada samarali va qulay qildi. Ortodontiyada yangi jihozlardan foydalanish davolash sifatini sezilarli darajada oshirdi. Zamonaviy kompyuter texnologiyalari eng aniq diagnostikani amalga oshirish, jag'ning virtual 3D modellarini yaratish va bemorning tish tizimi va noto'g'ri okklyuzion xususiyatlariga eng aniq mos keladigan individual ortodontik asboblarni ishlab chiqarish imkonini beradi. Bundan tashqari, ushbu yondashuv bemorning barcha ma'lumotlarini elektron formatda jo'natib, dunyoning istalgan mamlakatidagi ishlab chiqarish kompaniyalari bilan hamkorlik qilish imkonini beradi. Zamonaviy ortodontik usullar davolash jarayonini tezlashtirish uchun butun tish qismini va alohida birliklarni bir vaqtda tuzatishga qaratilgan. Bugungi kunda malokluziya bilan og'rigan bemorlar uchun nafaqat davolanish natijasi, balki maksimal qulaylik bilan odatdagi turmush tarzini davom ettirish imkoniyati ham muhimdir. Yangi ortodontik asboblar barcha estetik talablarga javob beradi. Ular jozibali ko'rinishga ega yoki tishlarga butunlay ko'rinmaydi. Malokluziyani davolash usuli nuqsonning xususiyatlariga bog'liq. O'smirlar va kattalardagi tishlashni tuzatish har doim bemorning tishlariga kiyadigan maxsus qurilmalar yoki mahsulotlar yordamida amalga oshiriladi. Qiyin holatlarda birinchi navbatda tish chiqarish yoki operatsiya qilish mumkin. Tish shifokori davolash taktikasini va tish go'shtini samarali va tez tiklaydigan ortodontik tuzilma turini individual ravishda belgilaydi.

**Ortodontiyada jarrohlik-** Ortodontiyadagi zamonaviy usullar jarrohlik aralashuvni ham o'z ichiga oladi, asosan kattalar bemorlarida amalga oshiriladi. Voyaga etgan odamda murakkab malokluziyalarni tuzatish qiyin, chunki tish tizimi allaqachon shakllanishini tugatgan. Jarrohlik aralashuvi usullari notekis tishlarga olib keladigan tishlarni olib tashlash yoki jag'larning holatini jarrohlik yo'li bilan o'zgartirishni (yuqori pastki jag'ning osteotomiyasi yoki genioplastika) o'z ichiga olishi mumkin. Operatsiyalarni bajarish uchun minimal invaziv usullar qo'llaniladi, bu esa jarrohlik aralashuvni yashirish va asoratlardan qochish imkonini beradi. Zamonaviy stomatologiyada ortodontiya nafaqat bolalarda, balki kattalarda ham murakkab malokluziyalarni davolash uchun ulkan imkoniyatlarga ega. Ortodontik davolash usullari bugungi kunda barcha uchta muhim mezonni birlashtiradi: samarali natijalar, qulay davolanish va tuzatish davrida jozibali ko'rinishni saqlab qolish.



**3-MAVZU. Stomatologik kasalliklarda uchraydigan shoshilinch xolatlar profilaktikasi. Stomatologiya kasalliklarini davolash jarayonida uchraydigan gemostaz, qandli diabet, anafilaktik shok, xushidan ketish, nafas olish yo'lida yod jism tushishi, o'tkir allergik, sinkope jarayonlarini profilaktikasini olib borish.**

Tibbiyotda stomatologik materiallarga (shu jumladan implantlar, braketlar va protez materiallariga) nisbatan muhosasizlikni aniqlashga javob berish uchun ko'plab imkoniyatlar mavjud. Biz tish shifokori (bemor) tomonidan tanlangan anestetik yoki stomatologik materialga - IgE panelidan foydalanishni afzal ko'ramiz. Shaxsiy anesteziyani o'rnatishda va ijobiy reaksiyani aniqlaganda, biz salbiy natija olinmaguncha kerakli anesteziyani alohida tanlaymiz.

Tish materiallariga reaksiya bayonoti bevosita ushbu bemorda ishlatiladigan materiallar bilan amalga oshiriladi. Muayyan bemor tomonidan olib kelingan qimmatbaho stomatologik materiallarga reaksiya o'tkazilganda, reaksiyani o'tkazgandan so'ng, namunalar bemorga qaytariladi.

Zamonaviy og'riq qoldiruvchi vositalar va stomatologik materiallardan foydalanganda allergik reaksiyalar paydo bo'lishi mumkin, bu har bir kishi uchun individualdir. Bu shok, konvulsiyalar, astma xurujlari, Quincke shishi, hushidan ketish, ertiker, ekzema bo'lishi mumkin. Og'izda metall ta'mi, tilning yonishi, shish va tomoq og'rig'i bor. Qorin og'rig'i, oshqozon va ichak yaralari kabi asoratlar mumkin. Ushbu hodisalar tish aralashuvidan keyin ham, davolanishdan bir yoki ikki yil o'tgach ham paydo bo'lishi mumkin. Tibbiyotda stomatologik materiallarga (jumladan, implantlar, qavslar va protezlar) nisbatan muhosasizlikni aniqlashga reaksiya berishning ko'plab variantlari mavjud. Biz IgE paneli yordamida tish shifokori (bemor) tomonidan tanlangan anestetik yoki stomatologik materialni qo'llashni afzal ko'ramiz. Individual anesteziyani qo'llash va ijobiy reaksiyani aniqlashda biz salbiy natija olinmaguncha kerakli anesteziyani individual ravishda tanlaymiz. Biz stomatologik materiallarga reaksiyani to'g'ridan-to'g'ri bemorda ishlatiladigan materiallar bilan aniqlaymiz. Bemor tomonidan olib kelingan qimmatbaho stomatologik materiallarga reaksiya aniqlanganda, reaksiya aniqlangandan keyin namunalar bemorga qaytariladi.

Stomatologik materiallar uchun allergiya testi uchun ko'rsatmalar: allergologiya

Anamnezda har qanday stomatologik materialga nisbatan muhosasizlik reaksiyalarining ko'rsatilishi;

Allergik kasalliklar, ayniqsa bronxial astma, atopik dermatit, ertiker;

Turli materiallar, ayniqsa metallar (ko'zoynak, uzuklar, soatlar va boshqalar) bilan aloqa qilganda noqulaylik hissi;

Surunkali yallig'lanishli periodontal kasalliklar va og'iz bo'shlig'i shilliq qavatining surunkali kasalliklari;

Oshqozon-ichak trakti, jigar, o't pufagi, oshqozon osti bezi patologiyasi;

Neoplazmalarning mavjudligi yoki ularning paydo bo'lish xavfi.

To'g'ri laboratoriya ma'lumotlarini olish uchun siz tekshiruvga tayyorgarlik ko'rish bo'yicha shifokor tavsiyalariga amal qilishingiz kerak.

#### **Anestetiklar uchun allergik tekshiruvlarga ko'rsatmalar:**

- allergik kasalliklar tarixi,
- pichan isitmasi (polen allergiyasi),
- tez-tez uchraydigan "shamollash" kasalliklari,
- bronxial astma,
- atopik dermatit,
- surunkali rinosinuitis,
- oziq-ovqat va giyohvand moddalarga toqat qilmaslik,
- doimiy qon yeozinofili.

#### **Allergik sinovga stomatologiya materiallariga kursatma:**

- har qanday stomatologik materialga allergik reaksiyalari
- tarixining ko'rsatkichi;
- allergik kasalliklar,
- bronxial astma, atopik dermatit,
- turli xil materiallar ayniqsa metallar (ko'zoynaklar, uzuklar, soatlar va boshqalar) bilan aloqa qilishda noqulaylik hissi;
- surunkali yallig'lanishli periodontal kasalliklar
- og'iz mukozasining surunkali kasalliklari;
- oshqozon-ichak trakti, jigar, o't pufagi, oshqozon osti bezi patologiyasi;

-neoplazmalar mavjudligi yoki ularning paydo bo'lishi xavfi.

To'g'ri laboratoriya ma'lumotlarini olish uchun testlarni topshirishga tayyorgarlik ko'rish bo'yicha shifokor tavsiyalariga amal qilish kerak.

Allergik sinovlar - bu odamning chang, o'simliklar, hayvonlar, oziq-ovqat mahsulotlariga allergik reaksiyasi borligini aniqlashga imkon beradigan diagnostika usuli. Reaksiyalarni keltirib chiqaradigan allergenlarni aniqlash turli usullar bilan amalga oshirilishi mumkin. Allergiya sinovlari ikki xil: teri sinovlari, qon bilan immunoglobulin E ni aniqlash yordamida testlar. Teri sinovlari-Prik sinovlari

-Qarshi sinovlari

-Teri sinovlari bilan bog'liqlik

-Autoimmun zardob terisini sinash 2. Qon testini qo'llagan holda namunalari

Teri sinovlari

Terining allergik tekshiruvi - bu teri orqali allerji kiritish va terining reaksiyasini baholash orqali organizmning o'ziga xos sezgirligini aniqlashning diagnostik usuli.

Prik testlari

Teri ustida mayda tirnalar hosil bo'ladi, so'ngra diagnostikum (allergen) tomchisi teriga surtiladi va terining reaksiyasi baholanadi. Baholash 30-40 daqiqa ichida amalga oshiriladi.

Allergen tomchisi tushgan joyda terining qizarishi yoki shishishi paydo bo'lganda, reaksiya ijobiy hisoblanadi. Reaksiya yarim soat ichida sodir bo'ladi.

Ushbu usul maishiy, epidermal va oziq-ovqat allergiyasini tekshirish uchun ishlatilishi mumkin.

Uning afzalliklari: tez va oson bajariladigan, juda ishonchli, yolg'on ijobiy foizlarning kam foizini beradi, 3 yoshdagi bolalarda ishlatilishi mumkin.

Teri sinovlari uchun ko'rsatmalar ma'lum bir allergen yoki allergen guruhining sabab omilining rolini ko'rsatuvchi tarixiy ma'lumotlardir.

Terini tekshirishga qarshi ko'rsatmalar:

- allergiyaning kuchayishi
- gullash mavsumi
- dori-darmonlarni qabul qilish

- hamrohlik qiladigan kasalliklar

Terini sinash natijalari individual ravishda yo'q qilish sxemalarini ishlab chiqishga, shuningdek allergik tarix ma'lumotlari bilan birga allergenga xos immunoterapiya (AXIT) ning maqsadga muvofiqligini aniqlashga imkon beradi.

Terini tekshirishdan oldin 5-7 kun davomida antigistaminlarni qabul qilishni to'xtatishingiz kerak.

In'eksiya yo'li bilan terining sinovlari

Allergen ingichka igna bilan teri ostiga yuboriladi. Usul kamdan-kam qo'llaniladi, asosan usul changga reaksiyani tekshirish uchun ishlatiladi. Ushbu usulning bunday qo'llanilishi allergenlarni tashxislash uchun ancha "agressiv" usul yekanligi bilan bog'liq.

Kontakt teri sinovlari (dastur)

Odatda, ushbu uslub dori-darmonlarga, kimyoviy alleriyalarga, metall ionlarga allergik reaksiya mavjudligini aniqlash uchun ishlatiladi.

stomatologik materiallar.

Standartlashtirilgan allergenlarning eritmaları maxsus aplikatorga qo'llaniladi. Aplikator teriga surtiladi va 48 soatga qoldiriladi. Sinovlar bilan, qo'l terisida o'tkaziladi.

Keyin allergist teri reaksiyasini baholaydi.

javob quyidagicha baholanadi:

eritema va shish shaklida - bitta +,

papules va pufakchalar shaklida - ikkitadan ++,

katta pufakcha bilan - uchta +++ da.

Autoimmun zardob terisini sinash

Bu autoimmun shubha qilingan taqdirda amalga oshiriladigan teri testidir. Bu bemorning qon zardobini intradermal yuborishdan iborat.

Tananing ijobiy reaksiyasi bilan, in'eksiya joyida qichiydigan eritema va pufakchalar mavjud.

2.Allergenlarni qon bilan aniqlash

Agar biron bir sababga ko'ra teri sinovlarini o'tkazish imkonsiz bo'lsa,

qon diagnostikasidan foydalaning. Bemorning qoni tomirdan olinadi va tadqiqot uchun laboratoriyaga yuboriladi.

Ushbu usul gullash davrida ishlatilishi mumkin, ammo bu usulning ishonchliligi teri sinovlaridan pastroq.

Ye sinfidagi immunoglobulinni qon bilan aniqlashning yangi zamonaviy usuli Immunokap usuli hisoblanadi.

#### Kvinke shishi

Kvinke shishi. Kasallik kokaiston yoki sekin – asta boshlanishi mumkin. Yuzning turli kismilarida, ogiz bushligi shillik kavati va tananing biror kismida chegaralangan shish paydo buladi. Shishni koplav turuvchi teri yoki shillik pardaning rangi uzgarmaydi. Kupincha Kvinke shishi pastki labda, kuz kovogida, tilda, lunjda va xalkumda kuzatiladi. Til va xalkumning shishi asfiksiyani keltirib chikarishi mumkin, bu esa xayot uchun juda xavfli. Davolash uchun organizmga allergenni kiritish tuxtatiladi, antigistamin va kortikosteroidlar yuboriladi .

Ogiz bushligi shillik pardasining ekzogen intoksikatsiyalardagi uzgarishlari

Og‘iz bo‘shlig‘i shilliq pardasiga yoqimsiz faktorlarning ta‘sir qilishi oqibatida kelib chiqadi. Ko‘pincha bu faktorlar insonning professional mashg‘uloti bilan bog‘liq bo‘ladi. Yuqori konsentratsiyaga yega bo‘lmagan kimyoviy moddalarni uzoq muddat mobaynida organizmga qilgan ta‘siri surunkali intoksikatsiyaga olib keladi. Surunkali intoksikatsiyaning rivojlanishida og‘ir metallar alohida o‘rin tutadi. Qo‘rg‘oshin, simob, vismut va boshqa metallar bilan ishlaydigan insonlarda vaqt o‘tishi bilan surunkali intoksikatsiya kelib chiqishi mumkin. Har bir metall og‘iz bo‘shlig‘ida o‘ziga hos klinik ko‘rinish hosil qiladi. Stomatit turlari va allergik stomatit alomatlari

Allergik stomatit kattalar va yosh bemorlarning hayot sifatini sezilarli darajada pasaytiradi, chunki hatto odatiy ovqatlanish va ushbu kasallik bilan gaplashish ham qattiq og‘riq bilan kechishi mumkin. Ba‘zida kasallik og‘iz shikastlanishlari yoki gigiena fonida yuzaga keladi. Ammo ko‘pincha stomatit giyohvandlik, kontakt yoki mikroblarga qarshi allergiya shaklidir yoki terining, autoimmun va boshqa kasalliklarning namoyon bo‘lishi mumkin.

Mutaxassislar kasallikning tabiati va uning klinik ko‘rinishiga qarab kataral, kataral-

gemorragik, shuningdek bullyozli, yeroziv, yarali-nekrotik va allergik stomatitni ajratadilar. Stomatitlar o‘z navbatida, quyidagi turlarga bo‘linadi:

kataral;

kataral-gemorragik;

yarali nekrotik;

eroziv.

Etiologiya va patogenez nuqtai nazaridan allergik stomatitga dori, kontakt (shu jumladan protez), toksik-allergik, autoimmun dermatostomatit, surunkali takroriy aftoz kiradi.

Reaksiya rivojlanish tezligiga qarab, shifokorlar allergik stomatitning tez va kechiktirilgan turlarini ajratadilar. Birinchi holda, Kvinkening kechiktirilgan turi bilan u yoki bu stimulgacha reaksiya, qoida tariqasida, allergiya bilan aloqa qilgandan bir necha kun o‘tgach o‘zini namoyon qiladi.

Kamdan kam hollarda allergik stomatit tish protezlarini kiyish paytida rivojlanadi. Ba’zida reaksiya ularni kiyib yurgan 5-10 yildan keyin ham, uzoq asemptomatik davrdan keyin ham sodir bo‘ladi.

Kasallikning nomi shuni anglatadiki, organizmning salbiy reaksiyasi turli xil allergenlar bilan aloqa qilgandan keyin rivojlanadi. Ko‘pincha allergik stomatit o‘simlik polenasi yoki mog‘or sporalari bilan aloqa qilgandan keyin o‘zini namoyon qiladi. Kasallik fonda ham o‘zini namoyon qilishi mumkin:

past sifatli materiallardan koronkalar, plombalarning, protezlarning o‘rnatilishi;

ba’zi turdagi oziq-ovqatlarni iste’mol qilish (ayniqsa bolalarda);

immunitetning pasayishi;

antibakterial dorilar yoki sulfanilamidlar bilan davolash kursi;

rivojlangan karies;

qon ketishi;

og‘iz bo‘shlig‘ining yallig‘lanishi;

og‘iz bo‘shlig‘ida patogen mikroorganizmlarning ko‘payishi.

Ba’zida allergik stomatit o‘zini Layme kasalligi, tizimli qizil yuguruk, aftoz stomatit, gemorragik diatez va Stivens-Jonson sindromining asoratlari sifatida namoyon qiladi.

## Alomatlari

Kasallik umumiy va mahalliy alomatlar bilan tavsiflanadi. Yengil allergik stomatitning birinchi alomatlari:

- gigiena protseduralari va ovqatlanish paytida og'iz bo'shlig'ida ozgina noqulaylik;
- to'qimalarning yallig'lanishi va shishishi;
- shilliq qavatning ta'sirlangan joylarining qizarishi va qichishi;
- ortiqcha tuprik.

Agar ba'zi dorilarni qabul qilish paytida allergik stomatit boshlasa, bemor suyuqlik bilan to'ldirilgan og'riqli pufakchalardan shikoyat qiladi. Shillik kavatning qizarish, shilliq qavatdagi pufakchalar, shuningdek qon ketish eroziyasi va yaralar bilan kechadi. Tegishli davolashsiz allergik stomatit juda tez rivojlanadi: bemorning tana harorati ko'tarilib, terida, ko'zning shilliq pardalarida va jinsiy a'zolarida pufakchalar va pufakchalar paydo bo'ladi.

Agar kasallik Layme kasalligi bilan qo'zg'atilgan bo'lsa, chegarasi bo'lgan qizil dog'lar paydo bo'ladi tananing turli qismlari, juda og'riqli. Ba'zida bemorlar og'riyotgan og'riqlar haqida shikoyat qiladilar.

Tish materiallari va lokal anesteziyalarga nisbatan muhosasizlikni o'rganish.

Stomatologik materiallar va lokal anesteziyalar bo'yicha tadqiqotlar olib borilganda, qon namunasi kunning istalgan vaqtida, antiallergik terapiya fonida o'tkazilishi mumkin. Tadqiqot uchun material sarum hisoblanadi. Tadqiqot usuli - Bilvosita mast hujayra degranulyatsiya reaksiyasi, Elishay yoki kimilyuminesans (ImmunoCAP). Antikor sintezini inhibe qilish sababli immunosupressiv terapiya (sitostatiklar, glyukokortikoidlar, radiatsiya terapiyasi) fonida tadqiqotlar o'tkazish tavsiya etilmaydi, umumiy IgE darajasini aniqlash tavsiya etiladi. Tish implantlari, protezlar, braketlar, stomatologik materiallarga allergiya

Allergik reaksiyalar ma'lum bir metallga ham, sintetik materialga ham (polimer va boshqalar) bo'lishi mumkin. Tish materiallariga allergiya quyidagicha namoyon bo'lishi mumkin: Og'iz bo'shlig'i shilliq qavatida toshmalar, masalan: stomatit, gingivit, og'iz shilliq qavatining liken planusi va boshqalar. Dudoqlar qizil chegarasining quruqligi, yoriqlari, qizarishi va shishishi (cheilitis). Yuz va tananing terisida toshmalar

(dermatit, ekzema va boshqalar). Ko'pincha stomatologik materiallarga allergiya allergik kasalliklarga moyil bo'lgan odamlarda kuzatiladi (masalan, metallarga, konservantlarga, xushbo'y moddalarga, gulchaglarga va boshqalarga allergiya), shuning uchun bunday odamlarni alohida ehtiyotkorlik bilan tekshirish kerak. PATCH testi yuqoridagi belgilarning sababini aniqlashga va allergik reaksiyalarning oldini olishga yordam beradi. Bu PATCH testi, Evropa va Amerika protokollariga ko'ra, kontakt dermatitni tashxislashning №1 tanlovi va eng samarali usuli hisoblanadi. Bu kontakt allergiyasining rivojlanish mexanizmining asosi bo'lgan kechiktirilgan turdagi yuqori sezuvchanlik reaksiyasini (IV) iloji boricha aniqroq ko'paytirishga imkon beradigan yagona usul. PATCH testi kontakt dermatit bo'yicha yetakchi xalqaro tadqiqot guruhlari (Amerika kontakt dermatitlari jamiyati (ACDS), Yevropa kontakt dermatitlari jamiyati (ESCD), xalqaro kontakt dermatitlari bo'yicha ko'p yillik tadqiqotlar va tavsiyalar asosida tanlangan allergenli maxsus yamoqlarni qo'llash orqali amalga oshiriladi. Dermatit tadqiqot guruhi (ICDRG) va boshqalar). Tadqiqotda foydalanilgan materiallar Chemotechnique Diagnostics (Shvetsiya) tomonidan farmatsevtika sifat kafolati tizimi (GMP) nazorati ostida ishlab chiqarilgan. Tish skrininglarida kimyoviy moddalar va birikmalarning allergenlari, xususan, stomatologik yordam ko'rsatishda ishlatiladigan metallar (titan, alyuminiy, volfram, oltin, nikel, kobalt, simob va boshqalar), akrilatlar, konservantlar va boshqalar mavjud. Biz stomatologik implantlar, protezlar, protezlar va boshqa materiallardan foydalanganda davolash jarayonini yaxshilashga intilamiz. Bizning Dermatologiya va Allergologiya MC bemorni stomatologik va ortopedik materiallar bilan davolashni rejalashtirishda yuqori sezuvchanlik uchun PATCH testini o'tkazish qobiliyatiga ega.



**4-mavzu: Bolalar yoshida uchraydigan og‘iz bo‘shlig‘i shilliq qavatining kasalliklari profilaktikasi va zamonaviy diagnostika va davolash yo‘llari. O‘tkir gerpetik stomatitda bola ko‘rigi va og‘iz shillik qavatining kasallikka xos klinik belgilari, o‘tkir gerpetik stomatit turlari.**

Bolalar yoshida uchraydigan ogiz bushligi shillik kavatining kasalliklari profilaktikasi va zamonaviy diagnostika va davolash yullari

Bolalarda ogiz bushligining shillik pardasida katta yoshdagi kishilardagidek kator, rang-barang kasalliklar uchraydi. Bu kasalliklarni barchasi kupchilik hollarda umumlashgan «stomatit» termini bilan ifodaladi. Bolalar yoshida ogiz bo‘shlig‘i shilliq qavatida uchraydigan kasalliklarni ma‘lum turlarga, guruxlarga bulishda. Uni tasnif kilish jarayonida ularni keltirib chikaruvchi sabablarga tayanib ish tutish maqsadga muvoffiqdir. Og‘iz bo‘shligi kasalliklari tasnifi qabul qilingan va ular quydagi guruxlarga bo‘linadi:

1. Travmalar natijasida yuzaga keladigan ogiz bushligi shilik kavatining jaroxatlar.
2. Infeksiya (mikroblar, zamburuglar, viruslar) ta’sirida yuzaga keladigan ogiz bushligi shillik kavati kasalliklari.
3. Alohida (spesifik) infeksiyalar ta’sirida yuzaga keladigan kasalliklari.
4. Organizmning o‘ta sezuvchanlik (alergiya) xususiyatlari bilan boqlik o‘zgarishlar.
5. Og‘iz bo‘shlig‘ida dori-darmonlarni qabul qilinishi bilan bog‘liq bo‘lgan jaroxatli o‘zgarishlar.
6. Og‘iz bo‘shlig‘i shilliq qavatida Organizmning ba’zi-bir a’zosi yoki sistemalardagi kasalliklari bilan bog‘lik bo‘lgan o‘zgarishlar.
7. Til kasalliklari.
8. Lablar sohasida sodir bo‘ladigan kasalliklar.

Mexanik travmalar. Kupchilik hollarda yangi tug‘ilgan va bir yoshgacha bo‘lgan bolalarda muddatidan oldin chikkan yoki turilganda chiqqan pastki jar kurak tishlarining, bola ona ko‘kragini yoki surgich surish jarayonida muttasil ravishda til osti shilliq pardasini jaroxatlanishi oqibatida yaralar xosil buladi. Mexanik travmalar natijasida sodir bo‘ladigan yaralar dekubital yaralar deb xam ataladi. Utkir tish kirralari shillik pardada eroziya yoki dekubital -yaralarini sodir qiladi. Tish almashnuvi davrida

surilib tushib ketmagan sut tishlarining ildizlari til, lab va lunj sohasida ham yaralar xosil qiladi. Ko'krak emuvchi bolalarda ko'krak surgichining dagalligi, sunniy emizydarning me'yoridan uzun va dagal xillari bolaning qattiq va yumshok tanglayi sohasida Bednar yarasini sodir qilishi mumkin. Tanglayga yopishib qolgan sabzavot va meva uruglarining po'stloqlari uzoq muddat tanglay sohasda yopishib turib qolishi oqibatida ham shilliq qavatda yaralar hosil bo'lishi mumkin. Noxush kiliklar: til so'rish, lab va lunj so'rish oqibatida ham shilliq qavatda jaroxatli yaralar xosil bo'ladi.

OBSHK kasalliklarining klinikasi, diagnostikasi, qiyosiy tashxisi. Klinikasi: bolalarning umumiy ahvoli deyarli o'zgarmagan, tana xarorati meyyorda. Kupchilik hollarda bolalar ovqatlanishidan, ko'krak surishdan bezillashadi - u og'rik xosil qiladi. Shikastlangan joylarda qizarish, notekis chegarali erroziya yoki yaralar ko'ramiz. Paypaslaganda kuchli og'riq va infiltratsiya borligi ma'mul bo'ladi. Davosi:

1. Sabablarni yo'kotish.
2. Og'riqsizlantirish.
3. Antiseptik ishlov berish.
4. Epitelizatsiyani kuchaytiruvchi vositalar qo'llash.

Termik jaroxatlar- bol al ar da kam uchraydi. Issiq ovqatni ayniqsa, sut, sho'rva kabi suyuq ovqatlar lablar, tanglay, til satxi shilliq pardasini kuydirishi oqibatida qizarish, shishish, ba'zan pafakchalar hosil bo'ladi. Pufakchalar yorilib og'rikli erroziyalar vujudga keladi.

Davosi:

1. og'riksizlantirish.
2. antiseptik ishlov berish.
3. keratoplastik moddalar surish.

Kimyoviy travmalar (jaroxatlar). Ko'pchilik hollarda 1-3 yoshli bolalar o'rtasida sodir bo'ladi. Bolalar ro'zg'orga ishlatiladigan uksus, ishkori kabi vositalarni ogziga olish oqibatida kelib chikadi. Jaroxatlarning ogir yengilligi kimyoviy modda konsentratsiyasiga bog'lik. Og'iz bo'shlig'i shilliq pardasi jaroxatli sohalarida keskin qizaradi, shishadi, nekrotik massa ajralib tushadi, oqibatda yaralar vujudga keladi. Bolalar kuchli og'riqqa shikoya qilishadi.

Davosi:

1. Kimyoviy tasirni neytrallash.
2. Og'riksizlantirish.
3. Antiseptiklar bilan yuvish.
4. Epitelizatsiyani kuchaytiruvchi vositalar qo'llash Infeksiya okibatida yuzaga keladigan uzgarishlar.

Qizamik o'tkir infeksiyon kasallik bo'lib, filtranuvchi viruslar qo'zg'atadi: inkubatsiya davri 7-14 kun. Klinikasi- terida toshmalar paydo bo'lishidan 1-2 kun oldin og'iz bo'shlig'ida o'zgarish sodir bo'ladi. Yumshok kisman qattiq tanglay shilliq pardasida qizil dog'lar -enantemalar ko'rinadi.1,2 Lunjning chaynov tishlar sohasida Filatov dorlari ko'rinadi. Bir nechtadan bir necha yuzgacha o'lchamlari 1-2mm.dan oshmaydi Skarlatina qo'zg'atuvchisi gemolitik streptokok. Inkubatsion davri 3-7 kun. Kupincha 2-7 yoshli bolalar urtasida uchraydi. Kuchli zaxarlanish alomatlar yuzaga keladi Klinik belgilari:

Yuqori xarorat-39-40 gradus, bolaning umumiy axvoli yomonlashgan. Yutinganda kuchli og'riq. Tanglay murtaklari, yumshoq tanglay keskin qizarib sog' to'qimadan ajralib turadi. 2 sutkadan boshlab qizargan shilliq parda satxida nuqtali enantemalar paydo bo'ladi. Toshmalar tezda lunj, milk, shilliq qavatlariga tarqalib terida ham paydo bo'ladi.

O'ziga hos belgilari :

- 1 . shilliq qavat, lablar tuk qizil olcha rangida til satxi tuk qizil malina mevasini eslatadi, qalin karash bilan qopldanadi. Keyinchalik qarashlar ketib, silliq «laklangan» holga keladi.
- 3 . Limfa tugunlar shishadi, og'riqli
4. Og'izdan badbo'y xid taraladi, so'lak quyuklajadi Difteriya- utkir infeksiyon kasallik. Leffler taekchalari chaqiradi. Inkubatsiey davri 3-10 kun Ko'pchilik hollarda 1-5 yoshli bolalar og'riydi.

Klinik belgilari:

Yuqori xarorat 39 gr. Bolalar yutinganda sodir bo'ladigan og'riqqa shikoyat qilishadi. Ovqatlanishdan bosh tortishadi. Murtaklar, tanglay pardalari, tilchada keskin qizarish

va shish aniqlanadi va juda nozik to'rchalardan iborat qarash ko'rinadi. Keyinchalik karash qalinlashib qalin parda-plenkaga aylanib kupaya boshlaydi, sariq va kulrang tus oladi. Sekin asta til, milk shillik pardasiga ham tarqaladi. Limfa tugunlar shishib, paypaslaganda ogrik paydo bo'la boshlaydi, kuchli otyok shish aniqlanadi<sup>1,2</sup>.

3.4. OBSHK kasalliklarini davolash.

1. OBSHQ antiseptiklar bilan yuviladi
2. Proteolitik fermentlar bilan ishlov beriladi
3. Mikroflora aniklanib tegishli antibiotiklar bilan ishlov berish yaxshi natija beradi.
4. Antigistamin preparatlari.
5. Dieta.
6. Difteriyada-antitoksin kiritiladi, bu asosiy muolajadir.
7. U mumiy davo UGS- O'tkir gerpetik stomatit Asosan 3 yoshgacha bulgan bolalar kasal buladi.

Kuzgatuvchisi: Herpes simplex - oddiy virus. Tarkalishi: xavo-tomchi yo'li bilan, kontakt, o'yinchoklar, idish-tovoq. Inkubatsion davri: 2-6 kundan 17 kungacha.

Sabab bo'luvchi omillar:

1. Ona suti orqali o'tgan immun vositalar tugaydi.
2. Bolalarda mastaqil immun organlar, xujayralar yetilmagan, shakillanib ulgurmagan.
3. Sunniy emizikli bolalar.
4. Infeksiya uchun ochik darvozalar- tishlarning yorib chiqishi.

Klinik formasi:

1. Yengil shaklli
2. O'rta-orir shakilli
3. Og'ir shakilli

Taraqqiyot davri:

- 1-prodremal boshlanish davri
- 2-toshmalar toshish davri
- 3-kasallikni avj olgan davri
- 4-tuzalish davri.

Klinikasi: Yengil shaklida: Birinchi belgisi- ovqatlanishda og'rik. Bolaning umumiy

axvoli kam o'zgargan bola injiq, subfebril xarorat, prodremal davri aniklanmaydi. Og'iz bo'shlig'ida: milklar qizarishi, kataral gingivit, shilliq qavatlar qizargan, yengil shish, milk, til shilliq pardasida ulchamlari 1-5 mm. li yakkam-dukam eroziya yoki aftalar fibrinli qarash bilan koplangan. Kasallik 4-5 kun davom etadi<sup>2</sup>. O'rta og'ir va og'ir shaklida: Klinik manzara o'tkir boshlanib tana xarorati 38gr. va yukori bo'ladi. Kuchli zaxarlanish alomatlari sodir buladi: bolaning umumiy axvoli yomonlashadi, bo'shshadi, kuchsizlanish, injiklanish hollari, uykusi buziladi, bosh og'rig'iga shikoyat qiladi, qusish, ich buzilish hollari ro'y beradi. Bularga kataral yalliklanish belgilari ( yo'tal, burun oqish, konyuktivit) kushiladi. Limfa tugunlar yalliglanib shishadi, paypaslaganda og'rikli<sup>1,2</sup>. Og'iz bo'shligida kasallikning boshlanishda kataral gingivit, ogiz dan sulak oqish alomatlari aniqlanadi. 2-3 kun dan keyin shilliq pardalarda, lablar qizil xoshiyasida, yuz terisida guruxlashgan pufakchalar, terida papulalar paydo bulib tezda yoriladi, oqibatda bir-biriga kushilgan eroziya, afta-yaralar yuzaga keladi. Shilliq parda butunligi katta satxda buziladi ikkilamchi infeksiya aktivlanadi. Yaralar shilinishlar, til, milk, lablar, lunjlar, tanglay soxasida joylashib okish- kulrang qarashlar bilan koplanadi. Shilliq pardalar keskin qizargan bo'ladi. Sulak oqish kuchayadi, sulak kovushkok kulansa xidga ega buladi. Toshmalar toshish davri 2-4 sutka davom etadi. Kasallikning ogir shaklida chukur nekrozli yaralar vujudga keladi va kasallik 15-18 kungacha chuziladi. Davosi: Kompleks tarzda. 1. Umumii davo choralari 2. Virusga qarshi davo choralari 3. Maxalliy davo choralari

Umumiy:

1. organizmni sezgirligini pasaytirish ( 1 -natriy silitsanat, 2- glyukonat kalsiya, 3- suprastin, 4-dimedrol);
2. organizmni umumii kuvvatini oshirish ( vitaminlar);
3. umumii zaxarlanishga karshi choralar, suyaklik kiritish-yuvish;

Virusga karshi dori-darmonlar:

1. ichish uchun
2. maxalliy surgi sifatida, Burunga tomizish uchun a,(3,u- inter feron).

Bolalar stomatologi ogiz shillik pardasida kuydagicha davo kilish mumkish:

- 1.og'riksizlantirish: anestizinli surgi, peromekainli surgi. 2.. Antiseptik ishlov 3. Tish

milk chuntaklarini antiseptiklar bilan yuvish. 4. Proteolitik fermentlarni chaplash (tripsin, ximotripsin, ximopsin) 5. Virusga karshi preparatlar surish. 6. Toshmalar toshishi tuxtatishi bilan- keraatoplastik moddalar: va boshqalar surish. Og'iz bo'shlig'i shilliq pardasi o'z faoliyati davomida doim mexanik, ximik, fizik ta'sirlovchilar bilan ta'sirlanib turadi. Shilliq qavatni bexosdan shikastlanishi, odatda davolanmagan xollarda ham tez bitadi. Lekin katta shikastlar natijasida vujudga kelgan shillik qavat zararlanishi bemorni shifokorga murojat qilishga majbur qiladi. Shillik qavat regeneratsiyasi-ta'sirlovchining qanday turda, qancha vaqt va qanday kuch bilan ta'sir kiganligiga, bemorning yoshi va turmush tarziga bog'liq bo'ladi. Xamma travmatik jaroxatlar yallig'lanish jarayoniga olib keladi. Travma joyida epiteliy butunligi buzilgan bo'lsa, infeksiya uchun kirish darvozasi bo'lib xizmat qiladi. Surunkali ravishda yallig'lanib turgan shilliq qavatda o'smali (onkologik) jarayonlar rivojlanishi mumkin. Travmalar mexanik, kimyoviy, fizik, nurli, va aralash bo'lishi mumkin. Mexanik travmalar ikki xilda bo'ladi: o'tkir va surunkali. O'tkir travmalar kam kuzatiladi. Asosan bolalarda utkir uchli jismlar ta'siri natijasida shillik parda travmasi kuzatiladi. Travma ta'sir kilish vakti va kuchiga karab zararlangan soxada kizarish, shish, epiteliy deskvomatsiyasi, shilliq pardada eroziya yoki yaralar paydo bulishi mumkin. Travmatik jaroxatlanish kuprok dekubital yara deb ataladi. Dekubital eroziya va yaralarni paydo bo'lishiga bola umrining birinchi xaftasida yoki oylarida vaktidan oldin yorib chikkan tishlar yoki bitta tish sabab bo'ladi. 5. OBSHK kasalliklarini oldini olish chora tadgirlari. Ko'proq vaqtidan oldin pastki jag'da markaziy ko'rak tishlari yorib chiqadi. Bu tishlarning emal va dentin qavati yaxshi rivojlanmagan bulib, kesuvchi kirrasi yupkalashgan, shuning uchun bola ona kukragini surganda, bola tilning pastki yuzasini shikastlaydi. Natijada xususiy shilliq qavat va epiteliy butunligi buzulib yallig'lanishga olib keladi. Bunday shikastlanish shakli-eroziya deyiladi. Katta yoshdagi bolalarda kuk yutal yoki surunkali bronxidlarda til yuganchasining shikastlanishi xurujli yutal xisobiga, tilning kup chikishK natijasida olding pastki tishlarning kesuvchi yuzalari ta'sirida vujudga keladi (Rigi kasalligi). Lunj yoki lab dekubital eroziya va yaralari kuprok tishlarning almashinuv davrida sut tishi ildizi surilmasdan doimiy tish chikib, atrof tukimani doimiy shikastlab turishi

okibatida sodir buladi. 1 yoshdan 2-3 yoshgacha bulgan bolalarda kuprok tanglayga yopishib qolgan mayda yot jismlar shillik pardani jaroxatlashi mumkin. Mexanik travmalar kuprok utkir, toj kismining butunligi buzilgan tishlari bor yoki zararli odatlar mavjud ( lab, lunj tilni tishlab surishi) bolalarda kuproq uchraydi. Klinik ko‘rinishi: og‘iz bo‘shlig‘i shilliq qavatimexanik travmalarida bolaning umumiy ahvoli uzgarmagan uykusi tinch, tana harorati normada bo‘ladi. Shillik qavatni tishlab yurgani doimiy bulgani uchun, ya’ni bola bu zararli odatga urganib kolgani uchun ovkat qabul qilishi og‘riqsiz bo‘lishi mumkin. Shuning uchun shifokorga murojaat qilinmaydi. Bunday jaroxatlarni vrach rejali sanatsiya vaktida ogiz bushligini shillik kavatini kuzdan kechirib topishi mumkin. Shillik kavat rangi o‘zgarmagan, lekin tishlar doimo shikastlovchi soxada uning yuzasi tekismas, oq epiteliy bo‘laklar ko‘rinadi. Ayrim hollarda uncha katta bo‘lmagan kontalashlar ko‘rinadi. Bunday bolalarda shillik kavat paypaslanganida kupincha ogrik bulmaydi. Tanglayga yopishib kolgan yot moddalarning ustki qarash bilan koplanadi, atrofdagi shillik parda kizargan, shishgan bo‘ladi1 . Travmatik eroziyalar notug‘ri shaklli bo‘lib, yuzasi yupqa fibroz qarash bilan koplangan oq-sariq rangda, atrofidagi shillq parda qizargan bo‘ladi. Dekubital yaralar xar xil shaklda va chukurlikda bo‘lib, chetlari atrofidagi shillik pardadan kutarilib turadi. Yara karash bilan koplangan, atrofdagi shillik parda kizargan, shishgan bo‘ladi. Emizikli bolalar kukrakni emolmaydi, kup yiglaydigan bo‘lib qoladi. Maktabgacha va maktab yoshidagi zararli odatlari bo‘lgan bolalarda eroziya yoki yarali, ta’sirlovchining shu soxadagi nerv oxirlariga doimiy ravishda ta’sir kilib turishi natijasida kam og‘rikli bo‘lib, bolalar shifokorga jaraen o‘tkirlashib. ikkilamchi infeksiya ta’siri natijasida atrof tukimaning yalliglanishi, shish, limfodenit va boshka uzgarishlar vujudga kelgandagina murojaat qilishadi2 .

Travmatik jaroxatlarni qiyosiy tashxisini shillik qavatni boshka surunkali kasalliklari bilan o‘tkaziladi. Travmatik jaroxatlarda dekubital eroziya tishlash mumkin bulgan soxalardagina kuzatiladi. Tanglay, yumshok tanglay utuvchi burmalarda, tilning markaziy bel qismlarida kuzatilmaydi. Anamnezidan bunday bolalar sog‘lom, ayrimlarida psixoemotsional o‘zgarishlar bo‘lishi mumkin. Nimjon, immuniteti

pasaygan, sun'iy ovkatlanuvchi, tugma yurak poroklari bor, umrining birinchi oylarida xar xil kasalliklarni boshidan kechirgan bolalarda shillik kavatning uziga xos zararlanishi ya'ni Bednar aftalari kuzatilishi mumkin.

Bednar aftalar kattik; tanglayni yumshok tanglayga utipi soxasida, ponasimon suyakning kanotsimon usiklari proeksiyasida simmetrik joylashgan buladi. Zararlanish bir tomonlama bo'lishi xam mumkin. Eroziya shakli dumalok yoki ovalsimon, chegarasi anik, atrofdagi shilliq parda ozgina qizargan giperamiya xolati kuzatiladi. Eroziya yuzasi fibroz karash bilan koplangan yoki toza, tanglay shillik kavatidan kizilrok buladi. Eroziya kattaligi bir necha mm.dan bir necha sm.gacha bulib, uzaro birikib noto'g'ri shaklni xamolishi mumkin. Kukrak bilan emizganda xam bednar aftalari kuzatilishi mumkin. Bunga ona kukragi uchi dagalligi va uzunligi sabab buladi. Bu xollarda eroziya tanglayning urta chizigida joylashadi. Bola bezovta bo'ladi. Bola faol emishni boshlab, bir necha soniyadan sungisi bilan emishdan tuxtaydi. Shunday murojaat bilan ona shifokorga murojaat kiladi. Davolash: OBSHK travmatik zararlanishi davolash uchun kasallikni chaqiruvchi sababni yuqotish lozim. Vaktidan avval chikkan sut tishlarni oldirib tashlash kerak, chunki ularni strukturasi to'liq rivojlanmagan bo'lib, tez yemiriladi, nafakat shilliq parda travmasini, balki odontogen infeksiya sababchisi xam bo'lish mumkin. Tanglaydagi yot narsalarni stomatologik shpatel bilan olsa buladi. Yangi tugilgan chakaloklar aftasida birinchi bulib bolaning ovkatlanishini yuliga kuyish lozim. Sun'iy ovkatlanuvchi bolalarning surgichini kichikrogiga almashtirish lozim. Afta va yaralarni ogriksizlanitirish kerak.

Bolalarda og'iz bo'shlig'iga ishlov berish uchun, kuchsizrok antiseptiklardan (0.5% vodorod perioksidi, moychechak, shalfey barglari) foydalanish katgik kuch bilan karashlarni kuchirib artish, kuydiruvchi moddalarni ishlatish katiyan man etiladi. Shuni aytib utish kerakki, Bednar yarasi juda sekin bir necha xaftalardan bir necha oygacha bitadi. Kattarok yoshdagi bolalarda shikastlanayotgan tishning o'tkir qirralari charxlanadi, og'iz bo'shligi sanatsiya qilinadi. Pediater bilan maslaxatlashib, yutul markazi faoliyatini susaytiruvchi dorilar beriladi. Bola va otaonasiga zararli odatni asoratlari xaqida tushuncha beriladi. Agar bola zararli odatni tashlamasa, bolani psixonevrolog maslaxatiga yuboriladi. Ayrim bolalarda lunj shillik kavatini chandikli



deformatsiyalarida shilliq qavatini ximoyalovchi vertikal usimtali ortodontik apparat takish tavsiya etiladi. Dekubital yaralar antiseptik ishlovdan tashqari shilliq pardaning bitini tezlashtiruvchi aralashmalar bilan applikasiya qilish maqsadga muvoffikdir. Termik: travmalar bolalarda kam uchraydigan holat bo'lib. asosan issik ovkat, sut,choyni sovutmay ichish natijasida vujudga keladi. Bunda lab, til uchi, tanglayning shillik kavati shikastlanadi. Shillik kavak kizarib, shishadi, paypaslaganda og'rikli bo'ladi. Kuchlirok ko'yish natijasida shilliq qavatda epiteliy ichi pufakchalari xosil bulib, ular tez yorilib ketadi. Og'iz bo'shlig'i kuzdan kechirganda gipermiyalangan yuzada ok rangli epiteliyning laxtaklari kurinadi. Antiseptiklar bilan ishlov bersh shart emas, chunki epiteliy kavatida chukur uzgarishlar kuzatilmaydi, demak ikkilamchi infeksiyaning rivojlanishi uchun sharoit yo'k. Og'rik, bo'lganda og'riqsizlantiruvchi dori vositalar ko'llash mumkin: novakainli 0.5 % eritma, 5-10% li anestizinning yogli aralashmasidan aplekatsiya qilish mumkin. Agar kuyish darajasi kuchliroq bo'lib, pufakchalar xosil bulsa, ular yorilsa eroziyalar xosil bo'ladi. Atrof shilliq parda qizargan, shishgan epiteliyning oq rangli laxtaklari xususiy qavatdan ajralib qolishi kuzatiladi. Paypaslaganda kuchli og'rik bo'ladi. So'ng ikkilamchi infeksiya kushilishi natijasida yaralar xosil bo'lishi mumkin. Bundam jaroxatlarni davolashda antiseptikli, keratoplastik, dori vositalardan foydalanish mumkin. Yumshok leykoplatsiya. Bog'cha bolalarnng tayerlov guruxlari va maktab ukuvchilarida ogiz bushligi shillik kavatining surunkali yalliglanishi leykoplatsiya ko'rinishida ketishi mumkin. Kuproq bolalarda kasallik yumshoq leykoplatsiya ko'rinishida kechadi.. Klinik ko'rinishi: og'iz bo'shlig'ining lab-lunj shilliq qavatida, ya'ni tishlarning jiplashish chizig'ida yoki og'iz burchaklarida oqimtir kulrang yoki ok rangli kitiklanuvchi giperkeratos kuzatiladi. Bunday kipiklangan o'choqlar oson kuchib sezilarli darajada o'zgarishlar bermaydi. Yumshok leykoplatsiya: tarqalishi va siptomlarining namoyon bulish darajasiga karab atipik va atepik shakllarga bulinadi. Atipik shaklda kipiklanish bulmaydi, balki shillik kavat u yoki bu joyda xiralashadi. Morfologik tekshiruvlar o'tkazganda, leykoplatsiya bilan zararlangan qavatda epiteliyning giper terakozi va okantozi kuzatiladi hamda buyalmagan tiniq yoki yadrosiz vakkumlanmagan epiteliy xujayralarning distrofik uzgarishlari kuzatiladi. Biriktiruvchi tukimalar kapilyar tip va

venulalarning kengayishi hamda kollagen tolalarning shishishi va elastik tolalarning fragmentlanishi kuzatiladi. Diaqnoz kuyganda har doim bolalarda travmalovchi faktorlarni aniklanadi. Bolada stresslar kuchli asabiylashish, xayajonlanish vaktida jarayn utekirlashuvi kuzatiladi. ( Masalan, nazorat ishlar, imtixonlar, sport musobakalari oldidan). Bu sabablar yumshok leykoplatsiyani kizil yassi temiretka bilan solishtirma tashxis kilganda yordam beradi. Davolash: Asosiy qilinadigan ishlardan biri bu zararli odatni yuqotish va giz bo'shligini sanatsiya qilishga qaratiladi. Asab sistemasi taranglashganda bemorlarni asablarini tinglantiruvchi sedativ dorila, polivitaminlar, askortin yoshiga nisbatan belgilangan dozalarda beriladi. Maxalliy davolashda vitamin A ni moyli eritmasi yoki boshka usimlik moylaridan aplikatsiya kurinishda foydalanish mumkin. Kimyoviy travmalar: Bunday travmalar asosan 1-yoshli bolalarda kuprok uchrab, uy sharoitida ishlatiladigan kislota va ishkornlarni bexosdan yutib yuborishi natijasida vujudga keladi. Zararlanish darajasi xar xil bulib, ogiz, tomok, kizilungach shillik kavatlarida kuyish kuzatiladi. Kimyoviy travmalarning shikastlanish darajasi kabul kilingan kislota yoki ishkorning konsentratsiyasiga va ta'sir kilish vaktining davomiyligiga bog'liq bo'ladi.

Shilliq qavat kuchli giperemiyalangan sungra bir necha soatdan bir necha sutkagacha bo'lgan davr ichida nekrozga uchragan buladi. Kuprok bunday tukima tastki labida kuchlirok namoen buladi. Nekrotik tukimalar fibrinoz eksudatni uziga shimib olib, kalin shillik kavat xosil bulishiga sabab bo'ladi. Aste-sekin kuyishning 7-8 chi xaftasida nekrotik tukimalar kucha boshlaydi. Bunday asoratlangan jaraenlarda shillik osti parda tukimaning chandiklanishi va deffekt epitelizatsiya kuzatiladi. Kimyoviy qo'yishni ko'pincha dori moddalar xam ketirib chiqaradi. Bunda stomatologiyada tishlarni davolashda ishlatiladigan: fenol, formalin, antiformalin, kislota, spitr, efir va boshkalash sababchi bulishi mumkin. Shuning uchun shifokor - stomatolog bu vositalardan extiyotkorlik bilan foydalanishi zarur, chunki bolalarda ogiz bushlig'i shilliq qavati juda nozik bo'lib, tez shikastlanadi va shikastga javoban yosh organizmdagi javob reaksiyasi kuchli bulishi mumkin. Davolash: Kimyoviy kuyishda birinchi dakikalarda va soatlarda kilinadigan ushbu kimyoviy ta'sirlovchi ogiz bushligi shillik kavatiga ta'sirini yukotishdan iboratdir. Buning uchun kandy kimyoviy xolda

ta'sir kilinganligini bilish zarur. Agar kislota ta'sirida kuygan bulsa, natriygidrokarbonatni 1-2% li eritmasi bilan yoki ishkorklar bilan kuygan bulsa, limon kislotani % li eritmasi bilan neytralizatsiya kilish zarur. Keyingi katorda kilinadigan ishlardan biri bu ikkilamchi infeksiya ni zararlanish uchogiga tushib, xar xil asoratlarni vujudga keltirishini oldini olish va ogriksizlantirishdir. LOR- bulimiga yotkizib davolash zarur.

#### Gerpetik stomatitning sabablari

Kasallikning asosiy manbai herpes simplex virusidir. Inson tanasiga kirgach, ular uzoq vaqt davomida o'zlarini hech qanday tarzda namoyon qilmasligi mumkin. Biroq, umumiy zaiflashuv fonida, herpesga qarshi immunitet faollashadi. Bu o'ziga xos virusli tabiatga ega bo'lgan virus. Onaning tanaga kirishining to'rtta usuli bor:

havo orqali;

aloqada;

materialdan bolaga (ovqatlanayotganda);

qon quyish bilan.

#### Klinik ko'rinishlar

Herpetik stomatitning belgilari kasallikning rivojlanish shakli va bosqichiga qarab o'zgaradi. Virusli shikastlanishning umumiy sabablari orasida:

bo'yinning shishishi, submaxillary limfa tizimi;

tana haroratida sakrash;

yonoqlarning, tilning, tanglayning shilliq qavatidagi pufakchalar, ular rivojlanadi va qon ketish yaralari va eroziv shakllanishlarga aylanadi;

noqulaylik, og'riq, karincalanma, qichishish;

ko'ngil aynishi, migren.

Voyaga etgan virusli herpetik stomatitda kurs yanada murakkablashadi. Shu bilan birga, kasallikning og'ir shakli ko'pincha og'riqning o'tkir bosqichi bolalik davrida paydo bo'lgan odamlarda rivojlanadi va hozirgi vaqtda tana og'ir hipotermiya, qon kasalliklari, saraton va boshqalar tufayli zaiflashadi.

#### Diagnostika choralari

Herpetik stomatitning diagnostikasi klinik simptomlarni, anamnezni va laboratoriya

tekshiruvlarini tahlil qilishni o'z ichiga oladi. Virusni aniqlash uchun og'izning shilliq qavatidan qon zardobi, tupurik, tamponlar va qirib tashlashlardan foydalaning.

Kasallik boshqa turdagi lezyonlarning yallig'lanishi (kandida, allergik), herpes tomoq og'rig'i va boshqa infeksiyalar (varikella, difteriya, rinit) bilan tavsiflanadi.

### **Nazorat savollari:**

1. Asosiy gigienik vositalarini sanang.
2. Yordamchi gigiyenik vositalarini sanang.
3. Tish pastalari turlari.
4. Tish pastalarining asosiy tarkibi.
  5. Yeleksir, gel va flosslarning turlari va tarkibi.
6. Zamonaviy davolash dori vositalari
7. Xeylit davolash usullari
8. Glossit davolash usullari

### Foydalanilgan adabiyotlar:

1. David A.Mitchell An Introduction to Oral and Maxillofacial Surgery, second edition (2015), bet 278
2. Pediatric dentistry- Richard Welbury, Monty Duggal. 2014., S. 457-468, 37-45
3. Dentistry of child and adolescent Ralph McDonald, Jeffry A. Dean, 2014., S. 453-460

#### **IV. AMALIY MASHG'ULOT MATERIALLARI**

##### **1-mavzu: amaliy mashg'ulot: Stomatologiya fanini o'qitishda zamonaviy kompyuter diagnostika**

Ishdan maqsad: tinglovchilarga stomatologiya fanida zamonaviy kompyuter diagnostika: kompyuter tomografiya, mskt usullari tekshirish , davolashning samarali rejasini tuzish, zarur holatlarda tor mutaxassislar(pediatr, endokrinolog, dermatolog, gematolog) nazoratiga yo'llanma berish va ular bilan xamkorlikda faoliyat yurita oladigan amaliyot shifokor-stomatologlarini shakllantirishdir.

Masalaning qo'yilishi: Tinglovchilar guruhlarda topshiriqni yechishadi (Har bir mavzu bo'yicha topshiriqlar keyingi bo'limda keltirilgan).

Ishni bajarish uchun namuna:

Tishlarning kompyuter tomografiyasi eng to'g'ri diagnostika usullaridan biri bo'lib xisoblanadi xozirgi kunda stomatologiyaning barcha soxasida ko'llaniladi. Uning yordamida butin og'iz bo'shlig'i o'rganiladi.

KT ni tekshirish bu rentgen nurlardan foydalangan xolda yuz jag' sistemasida uch o'lchamli suratini oladi.Bu anik tashxis ko'yish imkoni beradi. Uch o'lchamli surat tish va tish milk kasalliklarda eng anik ma'lumotlarni beradi chunki o'rganyotgan soxaning istalgan burchak ostida o'rganish imkon beradi.

KT suyak to'kimalarning xolatini o'rganish usullardan biridir.Ortopantogramma va rentgenografiya bilan birga u stomatologiya va otorinologiyada faol ko'llaniladi.Oddiy rentgen tasviri malumotlarning atiga 30-40% Tamografik malumotlar 100% aniklikda beradi.

X-ray tekshiruvlari jaroxatlar, yallig'lanish, o'sma kasalliklarda xal kiluvchi rol o'ynaydi. Kolgan oddiy rentgenologik tekshiruvlar xar doim xam anik tasvir bermidi.Ko'pincha og'iz

bo'shlig'i tomonida yoki ildiz bifurkatsiya soxasida joylashgan patologik o'zgarishlar tishlarning soyalari orkasida ko'rinmaydi orka yuzada joylashgan ildiz yoriklari aniklanmaydi. Yuz jag' bo'shlig'i va pastki jag' kannallarining maydonlari xar doim xam bir xil uzunlikda emas. Yassi panoramali tasvirdan farkli o'larok tamografiya deyarli barcha

katlamni olishga imkon beradi. Suyak to'kimalarning kalinligi va balandligi ko'yilyotgan implantning pastki jag' nervidan masofasi milimetr o'lcham bilan aniklanadi. Bundan tashkari yangi diagnostika usuli implantning turi va xajmini anik bemorning induvdal xususiyatlarga mos ravishda tanlashga imkon beradi.

Rlanmeca promax 3D bilan bemorga tasir kilish minimal va odatiy panoramali tasvir bilan takkoslanadi Rlanmeca dental va volometrik tomogafiyalari rentgen nurlarini xosil kilish uchun konisning nurlari texnologiyasi asosida yaratilgan bu yesa bemorning sog'ligi to'g'risida minimal nurlanish dozalarda to'lik malumot olish imkoni beradi. Tadkikot natijalari uch o'lchovli tasvirga asoslangan xolda davolash rejasini samarali tuzish shuningdek implantatsiya va ortopedik davolanishning bevosita va uzok muddatli natijalarni aniklanadi shuning uchun yetakchi stomatologik klinikalar KT sini afzal ko'rishadi.

Tasvir paytida tomograf 300 xil proeksiyada tasvirlarni kayd etadi keyin kompyuter tasvirlarni kayta ishlaydi. Tish jag' sistemasining 3D modelini yaratadi. Natijalarni malumotlar bazasida saklaydi. Bemor uchun CD da yoziladi. Natijilar bilan ishlash xar kanday kompyutirda mavjud. Disk ishga tushirilganda dastur avtomatik ravishta ishga tushadi. Minimal nurlanish tasiri; tez kurish vakti –atigi 14 soniya olingan tasvirning yukori sifati ushbu kuydagi ixtisosligdagi vrachlar uchun katta diagnostika imkonyatlarinini beradi.

- Yuz-jag jarroxi .
- Stomatolog

- Otorinolarinolog

KT uchun kursatmalar:

\*Implantatsiyani rejalashtirish

\*tish ildiz soxasidagi suyakning yalig‘lanish jarayonlari ni baxolash

\* Ildiz kanallarni baxolash

\*ChPJB ni baxolashda.

\*Yuz suyaklarning sinishini baxolashda.

\* Yukori jag‘ bo‘shlig‘ini baxolashda

\* Tish-jag‘ sistemasi anomaliyalarda

MSKTning stomatologiyada o‘rni.

Stomatologiyada MSKTdan foydalanish ko‘lami keng xilma xil tug‘ma deformatsilarda to‘g‘ri tashxis ko‘yishda operatsiyadan keyingi natijalarni bilishda jag‘larning o‘sma kasalliklarda tashxis ko‘yishda yukori jag‘ bo‘shliklarni baxolashda tishlarni endodontik va ortodontik davolashda keng ko‘lanniladi.

Tasvir paytida tomograf 300 xil proeksiyada tasvirlarni kayd etadi keyin kompyuter tasvirlarni kayta ishlaydi. Tish jag‘ sistemasining 3D modelini yaratadi. Natijalarni malumotlar bazasida saklaydi. Bemor uchun CD da yoziladi. Natijalar bilan ishlash xar kandy kompyutirda mavjud. Disk ishga tushirilganda dastur avtomatik ravishta ishga tushadi. Minimal nurlanish tasiri; tez kurish vakti –atigi 14 soniya olingan tasvirning yukori sifati ushbu kuydagi ixtisosligdagi vrachlar uchun katta diagnostika imkonyatlarinini beradi.

MSKTning an’anaviy kompyuter tomografiyasidan afzalliklari:

Tasvir sifati ritmik takomillashgan.

Ko‘rish tezligini oshirish, va natijada, o‘rganish vaqtini kamaytirish.

Kontrast nur har xil takomillashgan.

Shovqin nisbati past.

Anatomik qamrovning katta maydonga yegaligi.

Bemorga nurlanish yukining kamligi.

Bu omillarning barchasi tadqiqotlarning tezligi va axborot mazmunini sezilarli darajada oshiradi. Tadqiqot qismi sifatida, agar kontrast nurni boshqarish talab qilinishi mumkin. Kontrastni oshirish metodlari aniqlangan o'zgarishlarning xususiyatini aniqlash va farqlash imkonini beradi

Nazorat savollari

1. ChPJB tomografiyasi kandy ma'lumotni beradi?
2. Yuz-jag sistemasining uch o'lchovli tekshirish usuli?
3. Kamp'yuter tamografiya kandy tekislikda suratga oladi?
4. Kompyuter tamografiya nurlanish vakti?
5. Yukori jag' bo'shlig'i xajmining milimetrda ifodalanishi kaysi diagnostika ifodalanadi?
6. Kompyuter tamografiya kancha proeksiyada tasvirga oladi?
7. MSKTning salbiy tomonlari?
8. MSKTkimlarga ko'llanilmaydi?



**2-amaliy mashg'ulot: Ortodontik bemorlarni maxsus tekshirish usullari: rentgenografik, telerentgenografik, antropometrik. Zamonaviy diagnostika va davolash usullari. Ortodontik tashxislashda rentgenologik usullar. Jag'larning va og'izning kattalashtirilgan rentgenografiyasi. Jag'larning panoram rentgenografiyasi.**

Ortodontik bemorlarni maxsus tekshirish usullari: rentgenografik, telerentgenografik, antropometrik. Zamonaviy diagnostika va davolash usullari.

Ishdan maqsad: tinglovchilarni ortodontik bemorlarni rentgenografik tekshiruvning intra-va ekstraoral usullari bilan tanishtirish: tish rentgenografiyasi, panoramik, ortopantomografiya, temporomandibulyar bo'g'imlarning tomografiyasi, teleradiografiya, shuningdek antropometrik tadqiqot usullari: Pona, Ton, Yekel va boshqalar. Masalaning qo'yilishi: Tinglovchilar guruhlarda topshiriqni yechishadi (Har bir mavzu bo'yicha topshiriqlar keyingi bo'limda keltirilgan).

Ishni bajarish uchun namuna:

1. Ortodontik bemorlarni rentgenologik tekshirish usullariga umumiy tavsifnoma berish.

Og'iz ichi rentgenografiyasi

Dental renten apparatlari bilan olinadi.

- So'rilayotgan tish ildizini yo'nalishi va joylashishi
- Periodont to'qimasining xolatini aniqlash uchun
- Sut tishlarining so'rilish darajasini aniqlash uchun
- Retenirlangan yoki ortiq sonli tishlar, adentiya borligiga gumon qilinganda

Og'iz tashqarisi rentgenografiyasiga kiradi:

- Panoram tasvir
- Ortopantomografiya

- Telerentgenografiya

2. Dental, panoram rentgenografiya, ortopantomografiya usullari. Panoram rentgenografiyasi yoki yuqori yoki pastki tish yoyini, jag‘ suyagini yoyilgan xolda tasvirlab beradi.

Usulni asosiy xususiyati:

- Katta ulchamli plyonka 12x30 sm
- Kattalashgan tasvir 1,8-2 marta
- Plenka tashkaridan qimirlamaydi
- Maxsus rentgen - apparatlar: «Panoreks» yoki «Panoramiks»

Ortopantomografiya - Paatero (Finlyandiya) tomondan 1958 yil ishlab chiqilgan.

- Maxsus rentgen aparat - ortopantomograf
- Rentgen plenka tekshirilgan bemorning kallasi atrofida aylanadi
- Kalla sefalostatda qimirlamasdan maxkamlanadi

Rentgen surati o‘tkaziladi:

- Tishning toj qismi va ildizi, ikkala jag‘larning mineralizatsiya darajasini aniqlash uchun
- Sut tish ildizining so‘rilish darajasi va ularning doimiy tish murtagiga munosabatini bilish uchun
- Retenirlangan va noto‘g‘ri yorib chiquvchi tishlarni aniqlash uchun
- Jag‘ning oldingi va yon qismlarida tish alveolyar balandlikni aniqlash uchun
- Tishlarining paralelligini kuzatish uchun

Chakka pastki jag‘ bo‘g‘imi rentgenografiyasi o‘tkaziladi sagital yoki transverzal yunalishda. Parm usuli –bu yaqin fokusli rentgenografiya (og‘iz keng ochilgan xolda

va tishlar jipslashgan xolda qo‘llaniladi)

3. Chakka-pastki jag‘ bo‘g‘im tomografiyasi asoslarini bayon qilish va ko‘rsatish.

Chakka pastki jag‘ bo‘g‘imi tomografiyasi — bu qavatma-qavat rentgenografiya, (boshni tashqi yuzasidan 2 sm chuq urlikdagi kesimda tasvir olinadi).

ChPJB o‘rganganda diqqatni jalb qiladi:

- Bo‘g‘im chuqurligining shakli, uni kengligi, chuqurligi
- Bo‘g‘im do‘mbog‘ining o‘ta rivojlanganligi
- Bo‘g‘im boshchasining shakli, bo‘g‘im yorikligining xajmi, bo‘g‘im boshchasining va chuqurligining oraligi

4. Telerentgenografiya usuli asoslarini bayon qilish.

Telerentgenografiya - bu masofadagi maxsus rentgen usul, 90 sm dan - 4-5 m bo‘lgan oraliqda tasvir olinadi.

Qo‘llaniladi

- Yuz suyagini tuzilishi, uning usishini o‘rganish uchun
- Tashxisni tasdiqlash va ortodontik davolash natijasini aniqlash uchun
- Davolash davrida bo‘ladigan uzgarishni aniqlash uchun
- Jag‘larning kalla suyagida joylashishini aniqlash uchun
- Jag‘ suyaklari o‘lchamini va ularning o‘zaro munosabatini aniqlash uchun
- Frontal tishlarning protruziya va retruziya xolatlarini jag‘ tanasiga nisbataning aniqlash uchun

Profil telerentgenografiya - bu rentgen tasvir kalla suyagining profilda, yuz-jag‘ suyagini va yumshoq to‘qima chetini yorituvchi rentgen tasvirdir. V.Yu.Kurlyandskiy, A.El-Nofeli fokus oraliq masofani 150-200 sm da yetarli deb xisoblashgan (proeksion tarqalishi bunda 5-7%, 4m oraliqda - 2-3%).

Markaziy rentgen - nurni ko'p mualliflar tashqi eshituv yo'liga yunaltiradi. Kalla Frankfurt gorizontliga moslashtiriladi va 3 ta nuqtada qotiriladi.

Yon telarentgenografiya uchun ekspozitsiya kuchi 200 mA, vaqt 1/30 sekund kerak bo'ladi. Ma'ruzachi ta'kidlab o'tadiki yon telarentgenografiyani analiz qilish uchun kup avtorlar Shvars usulini avzalrok kuradi. Kalla asosini asosiy orientir qilib olingan holda.

5. A.M.Schwarz bo'yicha telarentgenografik usullarni taxlil qilish.

Shvars gorizont tekislikdan foydalanishni tavsiya etadi.

- KranialN - Se
- Frankfurt FH
- Spinal SNA - SNP
- Okklyuzion OsR
- Mandibulyar MP

SpP va MP oraligida tish-jag kompleksi joylashgan. U kalla suyagiga nisbatan individual turli burchak ostida joylashishi mumkin. Tish-jag kompleksining egilish burchagi yoki inklinatsiya burchagi (I). SpP va burun vertikal Rp uchrashgan joyda. Urtacha kiymati burchagini  $85^{\circ}$  ( $82+3^{\circ}$ )ga teng. Ma'ruzachi diqqatni tinglovchiga qaratib, 1965 yildan telarentgenogrammada teridagi nuqtalar, kichik lotin xarflari bilan, suyaklarni katta xarflar bilan belgilash kabul kilingan. Yukori jagning o'ta o'sib ketishi yuz burchagining F kattalashishi bilan xarakterlanadi xamdayuqorigi jag ulchamining kattalashishiga olib keladi. Yukori jag kalla suyagida oldinda joylashsa yuz burchagi F kattalashadi, lekin jag' o'lchami o'zgarmaydi. Yuz burchagi F normadan kam bulsa retrognatiya, normadan kup bulsa prognatiya kuzatiladi. Agarda inklinatsiya burchagi I urta xajmdan kup bulsa, oldinga "anteinklinatsiya", urta xajmdan kam bo'lsa, "retroinklinatsiya". Shvars gnatometrik ulchamlarni asosiylari: Gonil burchak Go yoki pastki jag burchagi  $123+10^{\circ}$  gradus. Bazal burchak, hosil bo'ladi SpP Mr, urtacha  $20\pm 5$ . Tishlar burchagining egilishi jaglarning bazal

yuzalariga nisbatan ulchanadi. Kura'k tishlararo burchak o'rtacha  $-140+5$ . Markaziy yuqori va pastki kurak tishlar egilishi burchagi tashqaridan o'lchanadi, anikrogi vestibulyar tomondan. Agarda yuqori kurak tishning egilish burchagi  $65^\circ$  dan kam bo'lsa, ular protruziya xolatida, 75 dan kup bo'lsa retruziya holatida bo'ladi. Jaglar munosabatini o'rganish uchun maksilla-mandibulnr burchak o'lchanadi. Yukori jag uzunligi SpP tekislikda aniqlanadi. SNA SNP nuqtalar orasidagi masofa normada 50,3 mm ga teng. Pastki jag tanasining uzunligi uning pastki qirrasidan perpendukulyar tushirilgan uzunligiga 0.7mm kushiladi (N – Sc), pastki jag tanasining uzunligi (N-Se 21 20) ni tashkil qiladi. Pastki jag tanasining uzunligi shoxini uzunligiga 7:5 yoki pastki jag ning tanasi uzunligiga nisbati 5/7 teng. Ortodontik tashxis uchun jag larning aniq qolipi va modellari talab qilinadi. Modellarni artikulyatorga diagnostik maqsad uchun o'rnatish hozirgi paytda muammoli masala xisoblanadi. Modellarni artikulyatorga o'rnatishning 2 ta sababi bor. Birinchisi - tish qatorlarining xar qanday okklyuzion noanikliklarini markaziy okklyuziya yoki odatiy okklyuziyalarda xujjatlashirish va maxkamlash (fix) uchun. Ikkinchisi - bu pastki jag ning yon xarakterlarini yozish va o'rganish davomida tishlarning munosabatlarini o'zgarishlari yaqqol namoyon bo'ladi. Agar markaziy okklyuziya (MO) va markaziy munosabat (MM) orasida katta noaniqlik bo'lsa, ortodontik tashxis uchun markaziy okklyuziyada okklyuzion munosabatlarni pastki jag bo'g'im boshchasi "me'yoriy " xolatida o'rganish kerak. Afsuski bu munosabat, ya'ni markaziy okklyuziyaning "me'yoriy" xolati mavjud bo'lmasa, bu xolatga mushaklar yordamida erishiladi va bu holat ortodontik davolashda muxim xisoblanadi. Ko'pchilik bemorlarda bo'g'im boshchasining bu neyro-muskulyar xolati bo'g'im boshchasining distal holatidan biroz oldinda bo'ladi. Jag modellarining bu xolatini artikulyatorlar yordamida yuzaga chiqarish mumkin. Modellarni artikulyatorlarda o'rnatishning ikkinchi sababi pastki jag siljish yo'nalishlarini yozib borish bo'lib, bu restavratsiyani rejalashtirishda muxim xisoblanib, tiklanayotgan tish shakli siljish yo'nalishiga mos bo'lishi kerak. Bu ortodontik davolanayotgan bemorlarda jag lar munosabati va tishlar xolati o'zgarishida juda muximdir. Modellarni artikulyatorlarga o'rnatish o'smirlikdan keyin, ya'ni aktiv o'sish jarayoni kamayganda o'tkaziladi, chunki asosiy skeletal o'sish davrida

bo'g'imlar va okklyuzion munosabatlar tez o'zgaradi va ortodontik davoning natijasini rejalashtiribbo'lmaydi. Ortodontik bemorni tekshirish asosan jag'larning diagnostik modellarida o'tkaziladi. Unda tishlar o'lchami, tish qatorlari, jag'larning apikal bazislari o'rganiladi. Jag'larning diagnostik modeli yuridik xujjat xisoblanib, ular ortodontik davo samarasini ifodalaydi.

tanishtirish: Pon, Tonn va Yekkel, Korkxauz. Antropometrik tekshiruv usullari Pont (Fransiya), ortognatik prikusda yuqorigi 4 ta kurak tishlarning kundalang kesimi yig'indisi, tish yoyini kichik oziq tishlararo va katta oziq tishlar soxasidagi kenglikga proporsionalligini topdi. Indekslar: 64 - kichik oziq tishlar uchun, 80 katta oziq tishlar uchun. Ponn indeksleri kasalning jag'larida torayish borligini aniqlashda ishlatiladi. Linder va Harth (Avstriya) Pon usuli indekslariga qo'shimcha kiritishdi. Ularning indeksleri 85 va 65 deb belgiladi. Amaliyotda bu indekslarni almashinuv va doimiy tishlar vaqtida ishlatish mumkin. Agar yuqori jag'dagi ikkala bir xil kurak tishlar bo'lmasa (adentiya yoki retensiya) o'4ta kurak tishlar kundalang kesimining yig'indisini Tonn yoki Yekel usullari bilan aniqlash mumkin. Korkgauz yukori jag' 4 kurak tishlarni ko'ndalang kesimi yig'indisi orqali tish

yoyining oldingi bo'lagini uzunligi orasida bog'liqlik borligini aniqladi. Korkxauz bo'yicha o'lchovlar jag' suyaklarini old qismining rivojlanmay qolgan yoki o'ta o'sib ketgan vaqtlarida, oldingi tishlarning tanglay yoki og'iz daxlizi tomon qiyshaygan anomaliyalarida qo'llaniladi. Korkxauz o'z izlanishlari natijasida, Pon usuliga o'xshash matematik

mikdorlarini topib, yukori jag tish yoyining oldingi kismi uzunligi bilan 4ta kesuvchi tishlarning kundalang ulchovi yigindisi o'rtasida bog'liqlik borligini aniqladi. Bu ishni u markaziy kesuvchi tishlarning o'rtasi lab tomonidan to kichik oziq tishlarning distal yuzalaridan bir-biriga tomon tutashtirilgan chiziqqacha bo'lgan masofani o'lchami tasdiqlanadi va topilgan yukori jagning oldingi qismi uzunligining taxminiy o'lchamlarini jadvalga soldi. Pastki jag uchun esa topilgan ulchanlarini 2-3 mm ga kamaytirib (yuqori jag' kesuvchilarning kengligi xisobiga) belgilashni tavsiya etdi.

Tish va jag'ning panoramali fotosurati (OPTG, ortopantomogramma)

Ortopantomogramma (OPTG, tish va jag'ning panoramik fotosurati) - barcha

tishlarning tasviri, yuqori va pastki jag'ning suyak to'qimalari, maksiller sinus tuzilishi va temporomandibular bo'g'imning tuzilishi. Bu tasvir tishlarning panoramik rentgenogrammasi yoki jag'ning panoramik rentgenogrammasi deb ham ataladi.

Filmdagi tishlarning yuqori sifatli panoramali fotosurati

Klinikamizda zamonaviy ortopantomograf qo'llaniladi, bu bizga tish va jag'ning yuqori sifatli panoramali tasvirini olish imkonini beradi. Olingan ortopantomogrammani (tishlarning panoramik tasvirini) siz uchun plyonkada bepul chop etamiz va raqamli tasvirni diskka yozib olamiz. Zamonaviy ortopantomograf yuqori aniqlikdagi panoramali tasvirlarni olish imkonini beradi. Tishlaringizni boshqa stomatologiya klinikasida davolayotgan bo'lsangiz ham, siz bizga kelib, faqat ortopantomogramma (tishlarning panoramik surati) olishingiz va plyonkaga bosilgan va diskda yozilgan rasmni olishingiz mumkin.

Nazorat savollari

1. Rentgen usullarining qaysi biri ortodontiyada qo'llaniladi?
2. Og'izdan tashqari rentgen usullarini qaysi biri ortodontiyada qo'llaniladi?
3. Panaram rentgenografiyani xususiyatlari nimadan iborat. Ularni qo'llashga ko'rsatmalar.?
4. ChPJB da nima maqsadda va qanday rentgenologik tekshirish usullari o'tkaziladi?
5. Telerentgenografiya nima? Uni o'tkazish uchun qanday texnik holatlar kerak?
6. Shvars usuli bo'yicha TRG o'rganish nimaga asoslangan? TRG da qanday kraniometrik o'lchamlar o'tkaziladi?
7. Anomaliyalarni tashxislash uchun Korkxauz usuli qanday yo'nalishda qo'llaniladi va nima uchun?
8. Amaliyotda undan qanday foydalaniladi?
9. Izar antropometrik usuli boshqa antropometrik usullardan farqi va u nima uchun qo'llaniladi?
10. Izar bo'yicha yuz indeksi qanday aniqlanadi?
11. Izarda yuz indeksleri qanday baholanadi?

### **3-Amaliy mashg‘ulot: Stomatologik kasalliklarda urchaydigan shoshilinch xolatlar profilaktikasi.**

Stomatologik kasalliklarda urchaydigan shoshilinch xolatlar profilaktikasi maksadi - tinglovchilarni Stomatologik kasalliklarda urchaydigan shoshilinch xolatlar profilaktikasini usullarnini o‘rgatishdan iborat

Kvinke shishi. Kasallik kokkistan yoki sekin – asta boshlanishi mumkin. Yuzning turli kismilarida, ogiz bushligi shillik kavati va tananing biror kismida chegaralangan shish paydo buladi. Shishni koplal turuvchi teri yoki shillik pardaning rangi uzgarmaydi. Kupincha Kvinke shishi pastki labda, kuz kovogida, tilda, lunjda va xalkumda kuzatiladi. Til va xalkumning shishi asfiksiyani keltirib chikarishi mumkin, bu esa xayot uchun juda xavfli. Davolash uchun organizmga allergenni kiritish tuxtatiladi, antigistamin va kortikosteroidlar yuboriladi .

#### **OG‘IZ BO‘SHLIG‘I SHILLIQ PARDASINING EKZOGEN**

#### **INTOKSIKASIYALARDAGI O‘ZGARISHLARI**

Og‘iz bo‘shlig‘i shilliq pardasiga yoqimsiz faktorlarning ta’sir qilishi oqibatida kelib chiqadi. Ko‘pincha bu faktorlar insonning professional mashg‘uloti bilan bog‘liq bo‘ladi. Yuqori konsentratsiyaga yega bo‘lmagan kimyoviy moddalarni uzoq muddat mobaynida organizmga qilgan ta’siri surunkali intoksikatsiyaga olib keladi. Surunkali intoksikatsiyaning rivojlanishida og‘ir metallar alohida o‘rin tutadi. Qo‘rg‘oshin, simob, vismut va boshqa metallar bilan ishlaydigan insonlarda vaqt o‘tishi bilan surunkali intoksikatsiya kelib chiqishi mumkin.

Har bir metall og‘iz bo‘shlig‘ida o‘ziga hos klinik ko‘rinish hosil qiladi.

Allergik stomatit kattalar va yosh bemorlarning hayot sifatini sezilarli darajada pasaytiradi, chunki hatto odatiy ovqatlanish va ushbu kasallik bilan gaplashish ham qattiq og‘riq bilan kechishi mumkin. Ba’zida kasallik og‘iz shikastlanishlari yoki gigiena fonida yuzaga keladi. Ammo ko‘pincha stomatit giyohvandlik, kontakt yoki mikroblarga qarshi allergiya shaklidir yoki terining, autoimmun va boshqa kasalliklarning namoyon bo‘lishi mumkin.



## STOMATITNING TURLARI

Mutaxassislar kasallikning tabiati va uning klinik ko‘rinishiga qarab kataral, kataral-gemorragik, shuningdek bullyozli, yeroziv, yarali-nekrotik va allergik stomatitni ajratadilar. Stomatitlar o‘z navbatida, quyidagi turlarga bo‘linadi:

kataral;

kataral-gemorragik;

yarali nekrotik;

eroziv.

Etiologiya va patogenez nuqtai nazaridan allergik stomatitga dori, kontakt (shu jumladan protez), toksik-allergik, otoimmun dermatostomatit, surunkali takroriy aftoz kiradi.

Reaksiya rivojlanish tezligiga qarab, shifokorlar allergik stomatitning tez va kechiktirilgan turlarini ajratadilar. Birinchi holda, Kvinkening kechiktirilgan turi bilan u yoki bu stimulgacha reaksiya, qoida tariqasida, allergiya bilan aloqa qilgandan bir necha kun o‘tgach o‘zini namoyon qiladi.

Kamdan kamhollarda allergik stomatit tish protezlarini kiyish paytida rivojlanadi. Ba’zida reaksiya ularni kiyib yurgan 5-10 yildan keyin ham, uzoq asemptomatik davrdan keyin ham sodir bo‘ladi.

Kasallikning nomi shuni anglatadiki, organizmning salbiy reaksiyasi turli xil allergenlar bilan aloqa qilgandan keyin rivojlanadi. Ko‘pincha allergik stomatit o‘simlik polenasi yoki mog‘or sporalari bilan aloqa qilgandan keyin o‘zini namoyon qiladi. Kasallik fonda ham o‘zini namoyon qilishi mumkin:

past sifatli materiallardan koronkalar, plombalarning, protezlarning o‘rnatilishi;

ba’zi turdagi oziq-ovqatlarni iste’mol qilish (ayniqsa bolalarda);

immunitetning pasayishi;

antibakterial dorilar yoki sulfanilamidlar bilan davolash kursi;

rivojlangan karies;

qon ketishi;

og‘iz bo‘shlig‘ining yallig‘lanishi;

og‘iz bo‘shlig‘ida patogen mikroorganizmlarning ko‘payishi.

Ba'zida allergik stomatit o'zini Layme kasalligi, tizimli qizil yuguruk, aftoz stomatit, gemorragik diatez va Stivens-Jonson sindromining asoratlari sifatida namoyon qiladi.

#### ALOMATLAR

Kasallik umumiy va mahalliy alomatlar bilan tavsiflanadi. Yengil allergik stomatitning birinchi alomatlari:

- gigiena protseduralari va ovqatlanish paytida og'iz bo'shlig'ida ozgina noqulaylik;
- to'qimalarning yallig'lanishi va shishishi;
- shilliq qavatning ta'sirlangan joylarining qizarishi va qichishi;
- ortiqcha tuprik.

Agar ba'zi dorilarni qabul qilish paytida allergik stomatit boshlasa, bemor suyuqlik bilan to'ldirilgan og'riqli pufakchalardan shikoyat qiladi. Shillik kavatning qizarish, shilliq qavatdagi pufakchalar, shuningdek qon ketish eroziyasi va yaralar bilan kechadi. Tegishli davolashsiz allergik stomatit juda tez rivojlanadi: bemorning tana harorati ko'tarilib, terida, ko'zning shilliq pardalarida va jinsiy a'zolarida pufakchalar va pufakchalar paydo bo'ladi.

Agar kasallik Layme kasalligi bilan qo'zg'atilgan bo'lsa, chegarasi bo'lgan qizil dog'lar paydo bo'ladi tananing turli qismlari, juda

4-Amaliy mashg'ulot: Bolalar yoshida uchraydigan og'iz bo'shlig'i shilliq qavatining kasalliklari profilaktikasi va zamonaviy diagnostika va davolash yo'llari

Bolalar og'iz bo'shlig'i tibbiyoti moduli o'qitishdan maqsad - zamonaviy texnologiyalarni o'qish jarayoniga jalb qilib, talabani shilliq qavat kasalliklari haqida olgan nazariy ma'lumotidan boshlang'ich amaliy ko'nikmalarni xosil qilish, shilliq qavat kasalliklarini davolashda zamonaviy dori darmonlarni to'g'ri tanlash, ishlatish usullarnini o'rgatishdan iborat

#### O'TKIR GERPETIK STOMATIT

Bu kasallik 1 yoshdan 3 yoshgacha bo'lgan bolalar orik bo'shligi shillik pardasi xastaliklarining 70-80 foizini tashkil kiladi. Kasallik ko'zratuvchisi oddiy herpes (toshma) virusi xisoblanadi. Bu virus axol» orasida keng tarkalgan viruslardan xisoblanadi. Kasallik tarkatuvchi mavba bo'lib, xastalikka uchragan bolalar yoki kishilar xisoblanadi. Kattalarda kasallikning engil, kaytalanuvchi turlari kayd kilynadi.

Ogiz shillik pardasi bu xil virus ta'sirida yalliglanishining yosh bolalarda ogir kechishiga (1-3 yoshgacha), xomila paytida yoki ko'krak suti orkali ona organizmidan bolaga o'tgan sust (tayyor antitela shaklidagi) immunitetning yukolishi, bu yoshda organizm ximoya vositalarining to'lik shakllanmaganligi, bolaning tez-tez kasallanishi natijasida organizmning kuchsizlanishi, tez- tez shamollashlar sabab bo'ladi. Kasallik xavo-tomchi (vozdušno-kapelnny) yuli orkali, xastalikka uchragan bolaning uyinchoklaridan, idish-tovoklaridan foy-dalanilganda yukadi. O'tkir gerpetik stomatit kasal-ligining yashirin davri virus organizmga yukkanidan keyin 3 kundan 6 kungacha davom etishi mumkin.

Xastalik klinik kechishiga karab, uch xil shaklda kayd etiladi:

- 1) engil shakl;
- 2) o'rtacha ogirlashgan shakl;
- 3) ogir kechuvchi shakl.

Kasallikning xar bir shaklida to'rtta rivojlanish boskichi kuzatiladi:

- 1) prodromal-kataral yalliglanish boskichi;
- 2) toshmalar paydo bulish boskichi;
- 3) klinik belgilarning kuchayish boskichi (razgar);
- 4) to'zalish boskichi.

Xastalikning o'rtacha ogirlashgan va ogirlashgan shakllari bolaning umumiy axvolida o'zgarish paydo bo'lishi bilan boshlanadi. Tana xarorati  $38-40^{\circ}$  S gacha kutariladi, umumiy zaxarlanish belgilari paydo bo'ladi, bolaning ishtaxasi yomonlashadi, u ovkat eyishdan bosh tortadi. Prodromal boskich 1-4 kun mobaynida davom etadi. Bu boskich davomida milk shillik pardasi kizaradi, shishinkiraydi, paypaslab kurulganda jag osti limfa tugunlarining kattalashgani aniklanadi. Keyingi boskichda ogiz shillik pardasining ko'prok oldingi kismida: tanglayda, milklarda, lunj, lablar soxasida, yukori, pastki lablarning kizil xoshiyasida va ayniksa yuz satxining atrofidagi teri kismida toshmalar paydo bo'ladi.

Lablarning kizil xoshiyasi va yuzning teri kismida pufakchalarni anik kurish mumkin. Pufakchalar ichidagi suyuk ekssudat tinik seroz yoki kon aralashgan xolda bo'lib, keyinchalik ularning kurishi natijasida o'rnida okish-rangsiz yoki tuk kizil pustlok

xosil bo‘ladi. Toshmalar kasallikning o‘rtacha ogir shaklida 2-3 kun, ogir shaklida esa 4-5 kun mobaynida paydo bo‘lib turadi. Ba’zi bir xollarda uzokrok davom etishi xam mumkin.

#### O‘TKIR GERPETIK STOMATITNI DAVOLASH

Kasallikning dastlabki prodremal boskichida, ya’ni shillik pardada birinchi toshma belgilari paydo bulgunga kadar, maxsus viruslarga karshi preparatlar maxalliy tarzda shillik pardaga surtiladi. Bunday malxam (maz) dorilar katoriga 0,5-1% li tebrofen, 0,5 li oksalin, 0,25% li alpizarin kiradi.

Stomatologik poliklinikalarda o‘tkir gerpetik stomatitlarni davolashda dori-darmonlarni ishlatish kuyidagicha amalga oshiriladi:

1. Jaroxatlangan shillik kavat satxiga 2-3 minut vakt mobaynida 5-10% li anesteziinning biror o‘simlik moyidagi emulsiyasi surtiladi.
2. Jaroxat yuzasi 0,5-1% li etoniy eritmasi yoki natriy mefaminat eritmasi bilan oxista yuviladi.
3. Yumshok paxta turunda yoki shprintslar yordamida yukorida ko‘rsatilgan antiseptik eritmalar yoki lizotsim eritmasi bilan tish-milk chuntaklariga ishlov beriladi.
4. Jaroxatlangan shillik kavat yuzasi 0,01% li kaliy permanganat (och pushti rangli) eritmasi bilan bal-lonchalar yordamida chayiladi.
5. Jaroxatlangan yuza 3-4 minut vakt mobaynida proteolitik (oksil parchalovchi) fermentlar - ximotripsin, ximopsinlarning eritmasi (1 mg - 1 ml erituvchi) shimdirilgan tamponlar bilan namlanadi.
6. Mabodo tish milklarining chetlarida shilinish (eroziya) jaroxatlari bo‘lsa, milk-chuntaklariga neomitsin yoki ta’sir doirasi keng bo‘lgan antibiotikli malxamlar kiritiladi.
7. Kasallikning dastlabki kunlarida jaroxatlangan shillik kavat yuzasiga yukorida ko‘rsatilgan virusga karshi, kechikib murojaat kilinganida esa karotolin, vinilin, solkoseril, na’matak, chakanda moyi, aekol kabi malxamlar surtiladi. Ularni surtishdan oldin jaroxatlarni ultraviolet, geliy neon lazer nurlari bilan nurlantirish maksadga muvofik bo‘lib, ular jaroxatlarning bitishini anchagina tezlashtiradi. Uy sharoitida xastalikning birinchi kunlarida 5-6 marta, jaroxatlarning bitish davrida esa kuniga 3-4

marta kuyidagicha muolaja utkazish maksadga muvofikdir:

1) Jaroxatlangan shillik kavat yuzasiga 5-10% li anesteziinning moyli eritmasini 2-3 minutga surtish;

2) Jaroxatlangan yuzani 0,5-1% li vodorod peroksidi yoki kuchsiz kaliy permanganat eritmasi bilan yuvish.

To'kimalarning tiklanish davrida shalfey, romashka, zveroboy, kalendulz damlamalari bilan ogiz chayiladi. Kasallikning dastlabki kunlarida bu muolaja Jaroxatlangan yuzaga virusga karshi ta'sir kursatadigan xamda to'kimani tiklashda yordam beradigan (keratoplastik) malxamlar surtish bilan tugallanadi. Xastalikka chalingan bolalarning umumiy axvolini yaxshilash maksadida ichish uchun:

1) 0,025 g bonafton preparati (kuniga 3-4 marta-dan, 3-4 kun mobaynida);

2) tana xaroratini pasaytirish maksadida bir yosh-gacha bo'lgan bolalarga 1 osh koshirida 1 % li, 2 yoshgacha bo'lgan bolalarga 2% li, 5 yoshlilarga 5% li salitsilat natriy eritmasi kuniga uch maxal ichiriladi;

3) organizmining sezgirligini pasaytirii uchun antigistamin preparatlaridan (suprastin, dimedrol, diprazin va boshkalar) bolaning yoshiga mo'likdorlarda ichish uchun buyuriladi.

Xastalikka uchragan bolalarni davolash jarayonida parxez muolajasi xam muxim ahamiyat kasb etadi. Bolalar ovkati suyuk va ilik xolda bo'lishi kerak: ularga to'zi pastrok gushtli shurva, kefir (katik), tvorog, so'zma), shakar solingan tuxum oki kabi maxsulotlarni berish maksadga muvofikdir. Ovkatlanishdan oldin ogiz bo'shligi shillik kavatiga ogriksizlantiruvchi malxamlar surtish ancha yordam beradi. Ich yurishi bo'zilganida (kabziyat) moyli klizmalar buyuriladi. O'tkir gerpetik stomatitning o'rtacha ogir va ogir shakllarida bolalar kasalxonalariga yotkizilib davolanadi.

#### **SURUNKALI KAYTALOVCHI GERPETIK STOMATIT**

Xastalikning bu turi bolalarda katta yoshdagi kishilarga nisbatal kamrok uchraydi. Ba'zi bir xollarda bolalar orasida herpes virusning organizmda saklanib kolish xollari xam kayd etiladi. Tez-tez shamollashlar, yukumli kasalliklar va boshka organizmni zaiflashtiruvchi omillar bunday bolalarda gerpetik stomatit xastaligining kaytalanishiga sabab bo'ladi.

Bunday xollarda bolaning umumiy axvoli deyarli o'zgarmaydi. Ba'zan bola umumiy axvolining yomonlashuviga gripp, upka yalliglanishi (pnevmoniya) kabi kasalliklarning kushilishi sabab bo'lishi mumkin.

Xastalikning bunday kaytalanuvchi turida pufakchali toshmalar asosan lablarning kizil xoshiyasi, tanglay shillik pardasida, milkning alveolyar kismi kamdan kam xollarda til shillik pardasida yalliglanadi. Pufakchalarning tezda yorilishi natijasida shillik pardalarda biz ko'pincha yuzasi och kul rang karash (plyonua) bilan koplangan eroziya-shilinish belgilarini ko'ramiz. Ularning o'lchamlari 0,2-0,4 mm bo'lib, atrofi kizil xoshiya bilan o'ralgan bo'ladi. O'zaro kushilish xollari kamdan-kam kuzatiladi. Kayd kilingan eroziya-shilinishlar natijasida xosil bo'lgan jaroxatlar tezda (3-5 kunda) sorlom epiteliy bilan koplanib bitadi. Ikkilamchi infeksiya ta'siridagina jaroxatlarning bitishi ancha sekinlashishi mumkin. Ba'zan bu xastalik uchlamchi (troynichnyy) nerv tarmori buylab ogrik paydo bo'lishi bilan kechnshi mumkin. Surunkali kaytalovchi gerpetik stomatitda davolash chora-tadbirlari aynan o'tkir gerpetik stomatitdagidek amalga oshiriladi.

### **Masalaning qo'yilishi:**

“Aylana stol” usulini qo'llanilishi

Ish uchun muxim:

1. Alohida varaqlarga yozilgan savol va vaziyatni masalalar to'plami.
2. Guruhdagi tinglovchilar soniga ko'ra tashlash uchun sonlar.
3. Toza varaq, ruchka.

### **Ish yo'llari**

1. Barcha guruxdagi tinglovchilar 3 ta guruhchaga bo'linadi.
2. Har bir guruhga alohida stolcha bo'linadi, toza qog'oz va ruchka tayyorlaydi.
3. Varaqqa sana, guruh nomeri, fakulteti, F.I. yoziladi.
4. Har bir guruhdagi bir qatnashuvchi konvertdan savollarni oladi. Vazifa qiyinligini darajasi barcha guruhlar uchun bir xil.
5. Tinglovchilar varaqqa vazifani yozadi.
6. Bu varaq aylantiriladi.
7. Har bir tinglovchi o'zini javob variantini yozadi va varaqni boshqa tinglovchiga

beradi.

8. Tinglovchi javobi uchun 3min beriladi.

9. Ish vaqtini o'qituvchi belgilaydi.

10. Barcha qantashchilar natijani muhokama qiladi va to'g'ri javob tanlanib unga maksimal baho qo'yiladi.

11. Muhokama 15 minut.

12. Tinglovchilar mashg'ulot teoritik qismidan reytingga ball oladi.

13. Tinglovchi olgan baholar kundalik mashg'ulotga qo'yiladi.

14. Jurnalni pastki erkin qismiga guruh sardori qo'l qo'yadi.

15. Tinglovchi ishlarini o'qtuvchi saqlab qo'yadi.

Ish o'yini o'tkazish uchun kompleks savollar:

Birinchi topshiriqqa etalon javob: Pedagogik texnika - o'qituvchi faoliyatining botiniy mazmunini hamda zohiriy ifodasining garmonik birligidan iboratdir. Pedagog mahoratining ma'naviy madaniyati hamda pedagogik jihatdan maqsadga muvofiq bo'lgan zohiriy ifodasi sintezidan iborat.

Shunday qilib texnika - usullar o'quv-uslubiy majmuasidir/ Uning vositalari esa - nutq va muloqot vositalaridir. "Pedagogik texnika" tushunchasi o'z ichiga 2 guruh tarkibiy elementlarni oladi:

1. O'qituvchining odob-axloqiy ko'nikmalari bilan bog'liq bo'lgan elementar: o'z jismini (mimika, pantomimika) boshqara bilish; his-tuyg'u, hayajon, ta'bini boshqara bilish (ortiqcha ruhiy zo'riqishlardan osonlik bilan xalos bo'la olish, ijobiy muhitni to'g'richa bilish); diqqat qila bilish, kuzatuvchanlik, tasavvurning kengligi; nutq texnikasi (nafas, ovozni boshqarish, diksiya, nutq tezligi (tempi)).

2. Shaxs va jamoaga ta'sir ko'rsata bilish texnikasi ta'lim-tarbiyaning texnologik tomoni bilan bog'liq bo'lib, bularda: didaktik, tashkiliy, ijodiylik, muomala ko'nikmalari; talab qila bilish, pedagogik muloqotni boshqara bilish, jamoatchilik ijodiy faoliyatini tashkil eta bilish va boshqalar kiradi.

Ikkinchi topshiriqqa etalon javob: Pedagogik mahoratning oshishi o'qituvchining texnikasi rivojlanishiga bog'liqdir. Uning texnikasi esa, pedagogik mahoratni egallash jarayonida rivojlana boradi.

Uchinchi topshiriqqa etalon javob: Pedagogik texnika – mustaqil mashq qilish, ta’lim olish, pedagogika taraqqiyotini kuzatib borish, o’tmish tajribasini o’zlashtirish jarayonida hamda ta’limning yetti turi hajmida egallanadi.

Tavsiya etilgan adabiyotlarni sinchiklab o’rganib, pedagogik texnika tushunchasi va uning tuzilishi, pedagogik mahorat va texnikaning bir-biriga munosabati, pedagogik texnikani egallash yo’llarini quyidagi topshiriqlar asosida bajaring.

### **Nazorat savollari:**

1. Og‘iz bo‘shlig‘i malakali gigienasi nimadan iborat?
2. Xeylit ztiologik faktorlari.
3. Metereologik xeyliti epidemiologiyasi
4. Metereologik xeyliti i klinik xususiyatlari
5. Kiyosiy tashxis utkazing.
6. Xeylit ni davolash rejasini tuzing.
7. Metereologik xeyliti ni profilaktikasi
8. Kontrol tish tozalash usuli qanday o‘tkaziladi?
9. Profilaktikaning qaysi turi malakali gigienaga kiradi? 10. Professional gigiena yetaplari qanday qanday o‘tkaziladi?

### **Foydalanilgan adabiyotlar:**

1. Stomatologiyada qo‘llaniluvchi dori vositalari. Rizaev J.A. – T.: “Vorish-nashriyot”, 2012
2. Bolalar og‘iz bo‘shlig‘i shilliq qavati kasalliklari atlas - Murtazaev S.S., Maxsumova S.S., Abduazimova L.A., Ishanova M.K. T.: “Tafakkur - bo‘stoni” nashriyoti, 2019
3. Fakultetskaya detskaya terapevticheskaya stomatologiya. Daminova Sh.B., Xalilov I.X., Mirsalixova F.L., Maxsumova S.S., Murtazaev S.S. –T.: “Tafakkur bo‘stoni” nashriyoti, 2015



## V.KOCHMA MASHG'ULOT MATERIALLARI

**1-Mavzu: Stomatologiya yo'nalishida uchraydigan shoshilinch holatlarda tez tibbiy yordam ko'rsatish. Stomatologik kasalliklar davolash jarayonida yeng ko'p uchraydigan shoshilin xolatlarni ko'rib chiqish. Tez tibbiy yordam strategiyasi**

Shokning sabablari

Shok organizmning holatidan yuzaga kelishi mumkin. Ushbu holat qon aylanishi vaqtida, qon aynalinishi qisqaradi va yurak qon-tomir kasalliklari (infarkt yoki yurak kasalliklari), ko'p qon yo'qotilganda (kuchli qon ketishi), qon zaharlanishi yoki allergik kasalliklar vaqtida yuzaga kelishi mumkin.

Shok qo'yidagi tasniflarga ega: kardiogen shoki (yurak-qon tomir kasalliklari muammolari bilan bog'liq), gipovolem shoki (qonning o'ta pastligi), anafilaktik shok(allergik reaksiyalar yuzaga kelganda), septik shok (infeksiyalar tushganda), neyrogen shok (asab tizimlarining noto'g'ri faoliyati).

Shok holatida bemorning ahvoli yomonlashadi va bunday holatda birinchi reanimatsiya holatlari amalga oshirilishi lozim.

Shok o'ta hayotiy xavfli holat hisoblanib, tibbiy davolash jarayonlarini tezroq amalga oshirilishini talab qiladi. Ushbu tez yordam iloji boricha tezroq ko'rsatilishi kerak.

Belgilari

Shok belgilari o'z ichiga qo'rquv, o'ta qattiq hayajonlanish, lablarning ko'karishi, tirnoqlarning qorayishi yoki ko'karishi, ko'krakdagi og'riqlar, dezoriyentlar, sovuq nam teri va siydik chiqishining qisqarishi, bosh aylanishi, arterial bosimining pastligi, o'ta ko'p darajada terining ajralib chiqishi, yurakning tez urishi, tez-tez nafas olish, xotiraning yo'qolishi va kuchsizlik hisoblanadi.

Siz nima qila olasiz

Shok davrida birinchi yordam ko'rsatish

Shok holatiga tushgan bemorning nafas yo'llarini tekshirib ko'rish va zaruriyat to'g'ilganda ularga sun'iy nafas berish zarur hisoblanadi. Agar bemor hushida bo'lsa, uning boshida hech qanday jarohat bo'lmasa, uni orqa yelkasi bilan yotqizib oyog'ini

30 sm balandlikda saqlashingiz kerak bo‘ladi. Boshini hech qachon ko‘tarish kerak emas. Agar bemor jarohatlangan bo‘lsa, bunday holatda bemor oyog‘ini ko‘tarish unda kuchli og‘riqni keltirib chiqaradi. Agar bemor qovurg‘asidan qattiq jarohat olgan bo‘lsa, bunday holatda uni qanday holatda uchratgan bo‘lsangiz, shunday holatda birinchi yordam ko‘rsatishingiz kerak bo‘ldi.

Inson issiqda saqlanishi kerak bo‘ldi, siqib turuvchi kiyimlarni yeching, bemorga iste‘mol qilish va ichish uchun hech narsa bermang. Agar bemor qaytarsa, uni boshini yon tomonga o‘giring (faqatgina orqa miya jarohatlanmaganiga ishonch hosil qilgan bo‘lsangiz). Agar miyada jarohat bor,- deya taxmin qilsangiz, yoki qandaydir shubhangiz bo‘lsa, bo‘yin va orqa yelkasini to‘g‘irlagan holda ag‘darishingiz kerak bo‘ldi. Tezda tez yordam mashinasini chaqirib, hayotiy faoliyat ko‘rsatkichlari asosida nazoratni davom ettiring (harorati, puls, nafas olish tezligi, arterial bosim va boshqalar).

Profilaktik chora tadbirlar

Shok holati bo‘yicha ogohlantirish ishlari boshqa holatlarga nisbatan osonroq hisoblanadi. Tez va o‘z vaqtida davolash shokning og‘ir shaklini rivojlantirish tahlikasini pasaytirish muhim hisoblanadi.

Birinchi yordam ko‘rsatishdagi 5 xato

Shifokor ko‘rigiga qadar birinchi tibbiy yordam ko‘rsatish — bu jabrlanuvchining hayoti va sog‘lig‘ini saqlash hamda tiklashga yo‘naltirilgan chora-tadbirlar kompleksi. Bunday birinchi yordam jabrlanuvchi o‘zini yomon his qila boshlaganida uning yonida bo‘lgan kishilar tomonidan ko‘rsatiladi. "Layfxaker" M.Sechenov nomli "MGMU" klinik markazining fojialar travmatologiyasi, ortopediya va jarrohligi kafedrasini mudiri Aleksey Lichagin bergan ma‘lumotlarga asoslanib, shifokor kelguniga qadar ko‘rsatiladigan birinchi yordam haqidagi ma‘lumotlar bilan bo‘lishdi.

1. Jgutni zarurat bo‘lsa-bo‘lmasa bog‘lash

Taom tayyorlash, qaychi bilan ishlash, tomorqa ishlari — jarohat olish uchun sabablar talaygina, biroq har qanday holatda ham jgut bog‘lashga shoshish kerak emas. Uni faqat arterial qon oqimi kuzatilgandagina bog‘lashadi. Bunda qon rangi alvon qizil rangda bo‘ladi. To‘q rangdagi qon venadan chiqayotgan bo‘ladi, bunda qonni bandaj

bilan to'xtatish kerak.

## 2. Burundan qon ketganda boshni orqaga qilish

Burun haddan tashqari isish hamda me'yordan o'tuvchi jismoniy faollik natijasida qonashi mumkin. Bunday holatlarda aslo boshni orqaga qila ko'rmang. Jabrlanuvchini o'tkazib, uning boshini biroz pastga qarating va yig'ilib qolgan qonning oqishiga imkon bering. Shundan so'ng burunning yuqori qismini 10 daqiqaga siqib turish kerak. Agar bu yordam bermasa, burun teshigiga 15 daqiqaga doka yoki paxtali tampon joylash va burunning ustidan muz qo'yish kerak. Agar bu usul ham yordam bermasa, yaqin oradagi tibbiyot muassasasiga yo'l olish kerak bo'ladi.

## 3. Termik yoki quyoshdan kuyishda qatiq surish

Ziyon yetgan teriga plynka hosil qiluvchi moddalarni surmang. Qatiq, smetana, yog', tish pastasi, kartoshka va asal shular jumlasidandir. Kuyish holatlarida jabrlangan joyni ilk soniyalardanoq sovuq suvga qo'yish kerak. Dorixonadan sotib olingan maxsus kuyish preparatini qo'llash - eng maqbul yo'l.

## 4. Suyak chiqib ketishini mustaqil to'g'irlashga urinish

Suyak chiqib ketishini zarur ko'nikma va og'riqsizlantirish muolajalarisiz to'g'irlashga harakat qilmang — bunday urinishlar faqat jarohatning yomonlashishiga va og'riqning kuchayishiga olib keldi. Suyak chiqishini to'g'irlash uchun shifokorga murojaat qiling, bugunga kelib hatto eng og'ir holatlarni ham "yopiq" og'riqsiz operatsiya orqali tuzatilmoqda.

Suyak chiqishi va sinishida tananing o'sha qismini immobilizatsiya qilish, ya'ni shifokor kelgunga qadar jarohat yetgan joyning harakatsizligini ta'minlash kerak. Jabrlanuvchini shifoxonaga yetkazish kerak bo'lsa, jarohat yetgan joyga qo'l ostidagi vositalardan shina qilish mumkin. Jarohat yetgan joy harakatsiz holatda qolishi kerak. Suyak chiqqan yo chiqmaganini qanday aniqlash mumkin? Buni tibbiy ma'lumotsiz ham aniqlash mumkin. Jarohat yetgan joyda bo'g'inlar deformatsiyasi kuzatiladi, chunki suyak chiqishi natijasida nafaqat tana qismining o'lchamlari, balki shakli ham o'zgaradi. Shu bilan birga, o'sha joy shishadi. Jabrlanuvchi kuchli og'riq sabab ham uni aniqlashi mumkin.

## 5. Issiqlik zarbi xavfini yetarlicha baholamaslik

Issiqlik (jumladan, quyosh) zarbi xavfiga ko‘pincha yetarlicha e‘tibor berilmaydi. U eng yomon holatlarda hushni yo‘qotish va komaga olib kelishi mumkin.

Issiqlik urishi belgilari:

- chakka sohasida pulsatsiyani sezish;
- terining, ayniqsa yuzning qizarishi;
- puls chastotasining daqiqasiga 100 va undan ko‘p marta urishi;
- uyqu kelishi;
- bosh aylanishi;
- ko‘ngil aynishi;
- quloqlarda jarang turishi;
- qayt qilish.

Issiqlik zarbi xavfiga duch kelgan bo‘lsangiz, imkon paydo bo‘lishi bilanoq quyoshli joyni tark etib, soya-salqin joyga o‘tish kerak. Jabrlanuvchi gorizontal holatda va oyoqlar ko‘tarilgan bo‘lishi lozim. Kiyimni yechish va imkon qadar tana bo‘ylab havo harakatini ta‘minlash kerak. Shundan so‘ng teriga muzlatuvchi kompresslar qo‘yish, bemorga sovuq suv berish kerak. Og‘ir holatlarda issiq urishi natijasida bemorda bezgak, hushni yo‘qotish, gallyutsinatsiyalar kuzatilishi mumkin. Bunday belgilar bo‘lgan taqdirda zudlik bilan tez tibbiy yordamni chaqiring!

O‘zingiz jabrlangan bo‘lsangiz-chi?

O‘zidan o‘zi o‘tib ketishiga umid qilish - eng keng tarqalgan xato.

Jarohat olganda jarohat holati, umumiy holat, harakat qilish imkonini to‘g‘ri baholash muhim. Mustaqil harakatlanish imkoni bo‘lmagan taqdirda maxsus xizmatlar (FVV, tez tibbiy yordam) telefonlaridan foydalaning.

Atrofdagilardan yordam so‘rashga uyalmang!

Yurak kasalligi bilan og‘rigan bemorlarda o‘tkir klinik holatlar bemorning og‘riqni kutish bilan bog‘liq hissiy reaksiyasi va paydo bo‘lishi bilan bog‘liq bo‘lishi mumkin. refleks effektlari bilan davolash paytida, behushlik uchun ishlatiladigan dori-darmonlarni to‘g‘ri tanlamaslik, ularning aksariyati vazospazmni qo‘zg‘atishi va ishemiyani kuchaytirishi mumkin. miokard. Yurak kasalliklari bilan og‘rigan bemorlarni boshqarishning yana bir xususiyati qon ketish kabi tish asoratlarining

yuqori ehtimoli; Bu nafaqat qon bosimining (BP) keskin oshishi, balki bunday bemorlar tomonidan bir qator dori-darmonlarni uzoq muddat qo'llash orqali ham yordam berishi mumkin.

dorilar, birinchi navbatda og'iz antikoagulyantlari va antiplatelet agentlari [1, 4].

Barcha yurak-qon tomir kasalliklari orasida eng keng tarqalgani arterial gipertenziya bo'lib, u statistik ma'lumotlarga ko'ra, o'rtacha, har 3-4 kattalar. Yaxshi ma'lumki, bunday bemorlarning deyarli yarmi yuqori qon bosimi borligini bilishmaydi, chunki kasallik rivojlanishi mumkin asemptomatik va noqulaylik tug'dirmaydi. Kimdan kasallik haqida biladigan bemorlar ham bemorlarning deyarli yarmi umuman davolanmaydi, va antihipertenziv terapiya olgan bemorlarning faqat 50% hollarda qon bosimi kerakli darajaga tushadi. Umuman olganda, bu bemorlarning atigi 15-30 foizida gipertenziyani samarali nazorat qilishiga olib keladi. Bemorlar. Shu munosabat bilan, bularning aksariyati bemorlar stomatologik qabulga kelishadi yuqori qon bosimi, bu mumkin aralashuv fonida keskin oshadi va eng ko'p bu bemorlarda mumkin bo'lgan favqulodda holat gipertenziv inqirozning rivojlanishidir.

Tish shifokori qabulida gipertenziv inqiroz rivojlanishining oldini olish choralari aniqlik bilan to'g'ri to'plangan anamnezdir. arterial gipertenziya mavjudligi, muntazamlilik antihipertenziv dorilarni qabul qilish va ularning samaradorligi, gipertenziv inqirozlarning chastotasi; aralashuvdan oldin qon bosimining dastlabki darajasini baholash, agar kerak bo'lsa, premedikatsiyadan foydalanish. Bunday bemorlar uchun adrenalinni o'z ichiga olmaydigan yoki uning past konsentratsiyasi bilan anestezikani tanlash bilan etarli darajada behushlik muhimdir. Gipertenziv inqiroz rivojlanishi bilan qon bosimining keskin o'sishi normadan yuqori bo'ladi. berilgan bemor darajasi, bu inqirozning klinik belgilari bilan birga keladi. Noto'g'ri bilan Gipertenziv inqirozli bemorlarda qon bosimining o'z vaqtida pasaymasligi, maqsadli organlardan, birinchi navbatda yurak va miyadan asoratlar xavfi rivojlanadi va shuning uchun birinchi yordamni tish shifokori ko'rsatishi kerak. Gipertenziv inqirozlar quyidagilarga bo'linadi murakkab va murakkab bo'lmagan, boshqaruv taktikasi Ushbu inqiroz davridagi bemorlar har xil. Asoratlanmagan gipertonik inqiroz ko'pincha bosh og'rig'i, bosh aylanishi, ko'zlar oldida "chivinlar" ning mitillashi,

ko'ngil aynishi. Tinnitus, yurak urishi va yurak sohasidagi og'riqli og'riqlar, titroq, bir martalik qusish. Qon bosimi darajasi yuqoriroq 140/90 mmHg, lekin raqamlar har xil bo'lishi mumkin, ma'lum bir bemor uchun individual ravishda yuqori. Da asoratlanmagan inqirozda kamaytirish tavsiya etiladi qon bosimi darajasi bir soat ichida dastlabki qiymatdan 15-20% gacha. Qon bosimining keskin o'zgarishi xavfli, chunki yurak va miyaning qon ta'minotining kamayishiga olib kelishi va jiddiy asoratlarni keltirib chiqarishi mumkin. Asoratlanmagan gipertonik inqirozni bartaraf etish uchun uni asosan ishlatish tavsiya etiladi KTZ 2016 yil, 4-son 37 Qrim terapevtik jurnali asosan og'iz orqali qabul qilinadigan dorilar.

## **2-Mavzu: Ortodontik bemorlarni maxsus tekshirish usullari: rentgenografik, telerentgenografik, antropometrik. Zamonaviy diagnostika va davolash usullari**

Ortodontik tashxislashda rentgenologik usullar. Jagʻlarning va ogʻizning kattalashtirilgan rentgenografiyasi. Jagʻlarning panoram rentgenografiyasi. Chakka-pastki jagʻ boʻgʻimi rentgenografiyasi va tomografiyasi. Jagʻlarning ortopantomografiyasi. Yuz suyagini telerentgenografik tekshirish. Jagʻlarning tashxislovchi modellarini biometrik oʻrganish. Antropometrik tekshirish usullari. Bosh oʻlchami, yuz va uning ayrim qismlari. Yuz suyagini oʻlchami bilan tish - alveolyar yoyini bir-biriga bogʻliqligi.

Ortodontik bemorlarni rentgenologik tekshirish usullariga umumiy tavsifnoma berish. Ogʻiz ichi rentgenografiyasi

Dental renten apparatlari bilan olinadi.

- Soʻrilayotgan tish ildizini yoʻnalishi va joylashishi
- Periodont toʻqimasining xolatini aniqlash uchun
- Sut tishlarining soʻrilish darajasini aniqlash uchun
- Retenirlangan yoki ortiq sonli tishlar, adentiya borligiga gumon qilinganda

Ogʻiz tashqarisi rentgenografiyasiga kiradi:

- Panoram tasvir
- Ortopantomografiya
- Telerentgenografiya

Dental, panoram rentgenografiya, ortopantomografiya usullari.

Panoram rentgenografiyasi yoki yuqori yoki pastki tish yoyini, jagʻsuyagini yoyilgan xolda tasvirlab beradi.

Usulni asosiy xususiyati:

- Katta ulchamli plyonka 12x30 sm
- Kattalashgan tasvir 1,8-2 marta
- Plenka tashkaridan qimirlamaydi
- Maxsus rentgen - apparatlar: «Panoreks» yoki «Panoramiks»

Ortopantomografiya - Paatero (Finlyandiya) tomondan 1958 yil ishlab chiqilgan.

- Maxsus rentgen aparat - ortopantomograf

- Rentgen plenkasi tekshirilgan bemorning kallasi atrofida aylanadi
- Kalla sefalostatda qimirlamasdan maxkamlanadi

Rentgen surati o'tkaziladi:

- Tishning toj qismi va ildizi, ikkala jag'larning mineralizatsiya darajasini aniqlash uchun
- Sut tish ildizining so'rilish darajasi va ularning doimiy tish murtagiga munosabatini bilish uchun
- Retenirlangan va noto'g'ri yorib chiquvchi tishlarni aniqlash uchun
- Jag'ning oldingi va yon qismlarida tish alveolyar balandlikni aniqlash uchun
- Tishlarining paralelligini kuzatish uchun

Chakka pastki jag' bo'g'imi rentgenografiyasi o'tkaziladi sagital yoki transverzal yunalishda.

Parm usuli –bu yaqin fokusli rentgenografiya (og'iz keng ochilgan xolda va tishlar jipslashgan xolda qo'llaniladi)Chakka-pastki jag' bo'g'im tomografiyasi asoslarini bayon qilish va ko'rsatish.Chakka pastki jag' bo'g'imi tomografiyasi — bu qavatma-qavat rentgenografiya, (boshni tashqi yuzasidan 2 sm chuq urlikdagi kesimda tasvir olinadi).

CHPJB o'rganganda diqqatni jalb qiladi:

- Bo'g'im chuqurligining shakli, uni kengligi, chuqurligi
- Bo'g'im do'mbog'ining o'ta rivojlanganligi
- Bo'g'im boshchasining shakli, bo'g'im yorikligining xajmi, bo'g'im boshchasining va chuqurligining oraligi

Telerentgenografiya usuli asoslarini bayon qilish.

Telerentgenografiya - bu masofadagi maxsus rentgen usul, 90 sm dan - 4-5 m bo'lgan oraliqda tasvir olinadi.

Qo'llaniladi

- Yuz suyagini tuzilishi, uning usishini o'rganish uchun
- Tashxisni tasdiqlash va ortodontik davolash natijasini aniqlash uchun
- Davolash davrida bo'ladigan uzgarishni aniqlash uchun
- Jag'larning kalla suyagida joylashishini aniqlash uchun



- Jagʻ suyaklari oʻlchamini va ularning oʻzaro munosabatini aniqlash uchun
- Frontal tishlarning protruziya va retruziya xolatlarini jagʻtanasiq nisbataning aniqlash uchun

Profil telerentgenografiya - bu rentgen tasvir kalla suyagining profilda, yuz-jagʻ suyagini va yumshoq toʻqima chetini yorituvchi rentgen tasvirdir. V.Yu.Kurlyandskiy, A.El-Nofeli fokus oraliq masofani 150-200 sm da yetarli deb xisoblashgan (proyeksion tarqalishi bunda 5-7%, 4m oraliqda - 2-3%)

Markaziy rentgen - nurni koʻp mualliflar tashqi eshituv yoʻliga yunaltiradi. Kalla Frankfurt gorizontaliq moslashtiriladi va 3 ta nuqtada qotiriladi. Yon telerentgenografiya uchun ekspozitsiya kuchi 200 mA, vaqt 1/30 sekund kerak boʻladi. Maʼruzachi taʼkidlab oʻtadiki yon telerentgenografiyani analiz qilish uchun kup avtorlar Shvars usulini avzalkok kuradi. Kalla asosini asosiy oriyentir qilib olingan holda.

A.M.Schwarz boʻyicha telerentgenografik usullarni taxlil qilish. Shvars gorizontalk tekislikdan foydalanishni tavsiya etadi.

- Kranial N - Se
- Frankfurt FH
- Spinal SNA - SNP
- Okklyuzion OsR
- Mandibulyar MP

SpP va MP oraligida tish-jag kompleksi joylashgan. U kalla suyagiga nisbatan individual turli burchak ostida joylashishi mumkin. Tish-jag kompleksining egilish burchagi yoki inklinatsiya burchagi (I). SpP va burun vertikal Rp uchrashgan joyda. Urtacha kiymati burchagini  $85^{\circ}$  ( $82+3^{\circ}$ ) ga teng. telerentgenogrammada teridagi nuktalar, kichik lotin xarflari bilan, suyaklarni katta xarflar bilan belgilash kabul kilingan

Talabalarni antropometrik tekshirish usullari bilan tanishtirish: Pon, Tonn va Yekkel, Korkxauz.

Antropometrik tekshiruv usullari Pont (Fransiya), ortognatik prikusda yuqorigi 4 ta kurak tishlarning kundalang kesimi yigʻindisi, tish yoyini kichik oziq tishlararo va katta

oziq tishlar soxasidagi kenglikga proporsionalligini topdi. Indekslar: 64 - kichik oziq tishlar uchun, 80 katta oziq tishlar uchun. Ponn indeksleri kasalning jag'larida torayish borligini aniqlashda ishlatiladi. Linder va Harth (Avstriya) Pon usuli indekslariga qo'shimcha kiritishdi. Ularning indeksleri 85 va 65 deb belgiladi. Amaliyotda bu indekslarni almashinuv va doimiy tishlar vaqtida ishlatish mumkin. Agar yuqori jag'dagi ikkala bir xil kurak tishlar bo'lmasa (adentiya yoki retensiya) o'4ta kurak tishlar kundalang kesimining yig'indisini Tonn yoki Yekel usullari bilan aniqlash mumkin. Korkgauz yukori jag' 4 kurak tishlarni ko'ndalang kesimi yig'indisi orqali tish yoyining oldingi bo'lagini uzunligi orasida bog'liqlik borligini aniqladi.

Korkxauz bo'yicha o'lchovlar jag' suyaklarini old qismining rivojlanmay qolgan yoki o'ta o'sib ketgan vaqtlarida, oldingi tishlarning tanglay yoki og'iz daxlizi tomon qiyshaygan anomaliyalarida qo'llaniladi. Korkxauz o'z izlanishlari natijasida, Pon usuliga o'xshash matematik miqdorlarini topib, yukori jag' tish yoyining oldingi kismi uzunligi bilan 4ta kesuvchi tishlarning kundalang ulchovi yigindisi o'rtasida bog'liqlik borligini aniqladi. Bu ishni u markaziy kesuvchi tishlarning o'rtasi lab tomonidan to kichik oziq tishlarning distal yuzalaridan bir-biriga tomon tutashtirilgan chiziqqacha bo'lgan masofani o'lchami tasdiqlanadi va topilgan yukori jag'ning oldingi qismi uzunligining taxminiy o'lchamlarini jadvalga soldi. Pastki jag' uchun esa topilgan ulchanlarini 2-3 mm ga kamaytirib (yuqori jag' kesuvchilarning kengligi xisobiga) belgilashni tavsiya etdi

Tashxis modellar

- Ulcham asboblari: sirkul, chizgich, ortometr va boshkalar.

Bosh o'lchami, yuz va uning ayrim qismlari. Yuz suyagini o'lchami bilan tish - alveolyar yoyini bir-biriga bog'liqligi. Yuqori qismning premaksiller jarayonining og'ish xususiyatlari tug'ma bolalarda jarrohlik davolashning asosiy bosqichlaridan keyin jag'lar ikki tomonlama to'liq lab va tanglay yorig'i, uch darajaga bo'lingan transvers tekislikdagi og'ishlar (ratsionalizatorlik taklifi № 7 dan 7 22.01.2018), bu ortodontik apparatni tanlashni asoslashga yordam beradi. Davolash. Ikki tomonlama yoriqlari bo'lgan bolalarda tish yoyi shaklini aniqlash yuqori lab va tanglay, geometrik-

grafik reproduksiyaning qurish metodologiyasi o'zgartirildi (ratsionalizatorlik taklifi 2018 yil 22 yanvardagi 8-son). O'zgartirilgan olinadigan plastinka apparatini qo'llash Bargli okklyuzion davrida bu patologiyaga ega bo'lgan bolalar uchun yuqori jag' tishlar yuqori jag'ni kengaytirish va pozitsiyani normallashtirish imkonini beradi premaksiller jarayon (2017131628-sonli ixtiro uchun ustuvorlik), takomillashtirish bolalar uchun ortodontik davolash natijalari. Tug'ma ikki tomonlama to'liq yoriqli bolalarni davolashni optimallashtirish yuqori lab va tanglay asosiy qadamlar orqali erishiladi yoshgacha bo'lgan jarrohlik davolash (birlamchi cheiloplastika, veloplastika va uranoplastika). uch yil va undan keyin o'zgartirilgan olinadigan foydalanish yuqori jag'dagi plastinka apparati. Insonning go'zalligi nafaqat uning tanasining, balki alohida qismlarining ham uyg'un rivojlanishini birlashtirishi kerak: bosh, yuz, torso va uchlari. Yuzning shakli va uning xususiyatlarining uyg'unligi tekshirish va ob'ektiv tadqiqot usullarini qo'llashda baholanadi, ular orasida klinik ko'rik, antropometrik va fotometrik tekshiruv, yuz niqoblarini o'rganish, boshning teleroentgenogrammasi (lateral va to'g'ridan-to'g'ri proektsiyalarda) amalga oshiriladi. ). Yuzning o'lchami va shakliga nafaqat yuz skeletining tuzilishi, balki yumshoq to'qimalarning ekspressivligi ham ta'sir qiladi: mushaklar, fastsiya, biriktiruvchi to'qima, teri osti yog'i, teri. Shaxsning individualligi uning rivojlanish darajasiga, shuningdek, salomatlik holatiga, irqiy xususiyatlariga, konstitutsiyaviy xususiyatlariga, yoshi va jinsiga bog'liq. Suyak reliefi qanchalik aniq bo'lsa, yumshoq to'qimalar shunchalik qalin bo'ladi va aksincha, yuz mushaklari qalinroq bo'lsa, suyak reliefi shunchalik aniq bo'ladi, ya'ni ular o'rtasida to'g'ridan-to'g'ri proporsional bog'liqlik mavjud. Antropometrik tadqiqot usuli bosh suyagining yuz va miya qismlari tuzilishining muntazamligiga, boshning uch qismi o'rtasidagi munosabatlarning mutanosibligiga va ularning ma'lum tekisliklarga bo'lgan munosabatiga asoslanadi. Tadqiqotlar jag'larning gnatostatik modellarida, bemorning yuzida, yuzning fotosuratlarida va teleroentgenogrammalarda o'tkaziladi. Boshning antropometrik tekshiruvini uning o'lchamini, yuzning o'lchami va shaklini va uning alohida qismlarini, shuningdek, bosh suyagining yuz qismi va dentoalveolyar yoylarning o'lchami va shakli o'rtasidagi bog'liqlikni o'rganishdan iborat. Bosh suyagi va yuzning antropologik nuqtalari va o'lchovlari. Inson boshi ikki qismdan - miya va

yuzdan iborat. Bosh va yuzning shakli asosan yoshga qarab o'zgarib turadigan skelet tuzilishining individualligini aniqlaydi. Yuz kattalar konturini oladi. Bosh va yuzning nisbati, ayniqsa jag'ning faol o'sishi davrida o'zgaradi. Boshni o'rganishda Simon (1923) bo'yicha 3 ta yo'naltirilgan tekislik qo'llaniladi: midsagittal, quloq-orbital va frontal. Bu tekisliklar bir-biriga o'zaro perpendikulyar joylashgan. Ularga kelsak, yuz tuzilishidagi og'ishlar, shuningdek, transversal, sagittal va vertikal yo'nalishdagi noto'g'ri okklyuzionlar o'rganiladi. Boshsuyagi miyani o'z ichiga oladi. U frontal, temporal, parietal va oksipital sohalarni, shuningdek, bosh suyagining asosini ajratib turadi. Ortodontistlar ortodontik davolanish vaqtida bu suyaklarning rivojlanishiga ta'sir qilmaydi. Yuzning chegaralari haqidagi fikrlar turlicha. Ba'zi mualliflar uning chegaralarini bosh terisidan jag'ning eng ko'zga ko'ringan nuqtasiga qadar belgilaydilar; boshqalar - qoshlarning yuqori chetiga chizilgan tangensdan burun ko'prigining eng orqada joylashgan nuqtasiga qadar. Bemorning yuzini o'rganish va unda turli o'lchovlarni olish uchun bosh suyagi (kraniometrik) va yuzidagi (sefalometrik) asosiy antropologik nuqtalarning joylashishini bilish kerak.

#### IV. KEYSLAR BANKI

<i>№1 mavzu, minut</i>	O'rganuvchilar soni: 10 ta odamdan
<i>Mavzu</i>	Og'iz bo'shlig'i shilliq qavati kasalliklari. Diagnostikasi, differensial dignostikasi. Terapevtik va xirurgik davolash usullari.
<i>Amaliy mashg'ulot rejasi</i>	<ol style="list-style-type: none"> <li>1. 1. Keysga kirish</li> <li>2. Blis - savollar orqali bilimlarni aktallashtirish</li> <li>3. Eng yaxshi strategiyani tanlash va uni baxolash va muxokama qilish</li> <li>4. Gruppa bilan "Keys – stadi" ni yechish.</li> <li>5. Natijalarni namoyish qilish</li> <li>6. "T-sxemy" yordamida shu muammolarni muxokama qilish</li> <li>7. Xulosa</li> </ol>
O'quv mashg'ulotini maqsadi: tinlovchilarni og'iz bo'shlig'i shilliq qavati kasalliklarini diagnostika qilish, terapevtik va jarroxlilik usuli yordamida davolashni o'rgatish.	
<i>O'qituvchining vazifalari:</i>	<i>O'quv faoliyatini natijasi:</i>
<p>Mavzu bo'yicha bilimlarni chuqurlashtirish</p> <p>-tinglovchilarga OBSHQ kasalliklari etiopatogenezi, terapevtik va xirurgik davolash usuli bo'yicha bilimlarni mustaxkamlash.</p> <p>-muammoli vaziyatlarni analiz qilishni, muammolarni yechimini topishni va vazifalarni tushuntira olish;</p> <p>- muammoli vaziyatda tinglovchilarga vaziyatni yechimini topishni o'rgata olish.</p> <p>-fandagi nuqtai nazarini tinglovchilarga tushuntira olish</p>	<p>OBSHQ kasalliklari etiopatogenezi xarakterlash, klassifikatsiyalash, tushuntirish va taqqoslash</p> <p>Kasallikni etiologik sabablarini va rivojlanishini va jarroxlilik usullari yordamida davolashni bilishi.</p> <p>Muommoli vaziyatni ko'rsata va yechim topa olishi.</p> <p>Analizlar asosida muommoga to'liq yechim topa olishi.</p> <p>Oxirgi xulosani chiqara olishi</p>
<i>O'qitish usullari va texnikasi</i>	"Keys – stadi", "Blis-so'roq", "muommoli vaziyat", "T-sxema", "Diskussiya"
<i>O'qitish vositalari</i>	Markerlar, qog'ozlar, doska, mel
<i>O'qitish shakllari</i>	Individual va gruppa bilan ishlash
<i>O'qitish sharoitlari</i>	Auditoriyaning gruppa uchun moslashtirish
<i>Baxolash va monitoring</i>	kuzatish, blis-so'roq, prezentatsiya, o'z – o'zigni va boshqalarni baxolash

#### Mashg'ulotning universal texnologik xaritasi

<i>Bosqichlar, vaqt, minut</i>	Faoliyat	
	<i>O'qituvchi</i>	<i>Tinglovchi</i>

Tayyorlanuv bosqichi (10 min)	Keys materiallarini tinglovchilarga berish, material bilan tanishtirish va tushuntirish. Vaziyatni analizi bilan tanishtiradi. Vaziyatni analiz qilish uchun tinglovchilarga mustaqil ishlashi uchun topshiriqlar beradi. Mustaqil tayyorlanishi uchun maslaxatlar (adabiyotlarni nomini) beradi.	Eshitadi
<b>I-bosqich. O‘quv mashg‘ulotiga kirish</b> (15 minut)	1.1. mavzu nomini, rejani, maqsadni, topshiriqlarni va keyingi rejalananayotgan natijalarni aytadi 1.2. mashg‘ulotdagi ish tartibi va natijalarni baholash me‘zonlari bilan tanishtiradi. Tinglovchilarga keys materiallarini tanishib chiqish va ishlash uchun tarqatadi.	Eshitadi Tanishib chiqadi
<b>II-bosqich. Asosiy qism</b> (80 minut)	2.1. muammo qo‘yilishi va vaziyat tanlovining aktualigini asoslaydi. Mavzu bo‘yicha tinglovchilarning bilim olishini faollash maqsadida blis-so‘rov o‘tkazadi (Ilova №1)	Muhokama qilinadi.
	2.2 Individual ish natijalarini: vaziyat tahlili varoqlarini baholaydi.	Muhokama qilinadi, individual muammoning birgalikda tahlili o‘tkaziladi, vaziyatning muhim jihatlari, asosiy muammolar va ularning hal etish yo‘llari aniqlanadi, yechim natijalari rasmiylashtiriladi.
	2.3. Tinglovchilarni guruhlarga ajratadi. Keys tarkibi va vazifalarini eslatadi. Guruhda ishlash va munozara qoidalari bilan tanishtiradi (eslatib o‘tadi) (Ilova №1).	Guruhlarga bo‘linadilar
	2.4. Topshiriq beradi, topshiriqning to‘g‘ri tushunilganini aniqlashtiradi. O‘quv faoliyatini muvofiqlashtiradi, maslahat beradi, yo‘naltiradi.	Faol ishtirok etadilar

	2.5. keys yechimi bo'yicha qilingan ishlar yakuni bo'yicha prezentatsiya tayyorlash, muhokama. Muhokama tashkilotchisi: savollar beradi, gap qistiradi, nazariy materialni eslatadi.	Muhokama qilinadi, individual muammoning birgalikda tahlili o'tkaziladi, vaziyatning muhim jihatlari, asosiy muammolar va ularning hal etish yo'llari aniqlanadi, yechim natijalari rasmiylashtiriladi.
	2.6. Izoh beradi, paradontning xirurgik davo choralari tahlil jarayonida e'tibor qaratadi, tinglovchilarning e'tiborini "yondosh kasalliklar bo'lganda paradont kasalliklarida qanday mahalliy xirurgik usullarini qo'llash" haqidagi muammoga qaratadi. Bu muammoni yechish uchun "T-sxema" qo'llashni tavsiya etadi va 2 ta savol beradi "paradont kasalliklari etiopatogenezini tushuntiring", "xirurgik kasallik tanlash asoslarini tushuntiradi".(2-ilova)	Eshitadi. Muammoni yechish variantlarini taqdim etadi. 10-15 min prezentatsiya yakunlangach savollar beriladi, optimal variant tanlaydi.
	2.6. tinglovchilarning prezentatsiyani o'tkazadi va natijalarini muhokama qiladi, xulosalaydi.	Eshitadilar
<b>III mashg'ulot yakunlarini o'tkazish, tahlil va baholash 10 min</b>	3.1. o'quv faoliyati natijalarini umumlashtiradi, birgalikdagi hamda individual baholarni e'lon qiladi. Guruhni tahlil qiladi va baholaydi, ijobiy va salbiy holatlarni aytib o'tadi.. 3.2. keys-stadining ahamiyatini va uning bo'lajak mutaxassis rivojiga ta'sirini e'tirof etadi.	Eshitadilar O'z-o'zini baholash va o'zaro baholash o'tkazishlari mumkin.  O'z fikrlarini bildiradilar.

### 1 - topshiriq

#### Gruppa ishlashi uchun ekspert listi

##### 1-gruppa.

1.OBShQ kasalliklari etiopatogenetik rivojlanish mexanizmini

tushuntiribbering. OBSHK kasalliklarida qanday umumiy belgilar bor? Ularni tushuntiribbering.

2. Gingivitlarni differensial diagnostikasini o'tkazish.

### “Muommoli vaziyat” jadvalini tasvirlang

Tur	OBSHQ etiopatogenezi va differensial diagnostikasi	Muommoni yechimi

#### 2- grupp.

1. Belgilangan tashxisni terapevtik davo yo'lini tanlang va tushuntirib bering.

2. Xirurgik davo yo'lini tushuntirib bering

3. Xirurgik davolash usuli qanday komponentlardan tuzulgan?

### “Muommoli vaziyat” jadvalini tasvirlang

Turi	Xirurgik davo usulini aniqlash va tushuntirish	Muommoni yechimi

#### 2 - topshiriq

### “T-sxema” jadvalini tasvirlang

OBSHQ etiopatogenetik mexanizmini tushuntirib bering.	kasalliklarini rivojlanish	Terapevtik davo usulini aniqlash va tushuntiring

#### 1- grupp

### Grafik organayzer - balik skeleti.

Bir qator muommalarini tasvirlash va uni yechish imqonini beradi. Tizimli fikrlash, tuzilmaga kiritish va taxlil qilish kunikmalarini rivojlantiradi.

Kadamlar:


1. Chizmani tuzish qoidasi bilan tanishtiradilar.

2. Alohida guruhlarda «suyagida»kichik muammoni ifodalaydi, pastda esa, ushbu kichik muommolar mavjudligini tasdiqlovchi dallillar yozadi.

3. Kichik guruhlarga birlashadilar, taqqoslaydilar, o'zlarining chizmalarini to'ldiradilar. Umumiy chizmaga keltiradilar

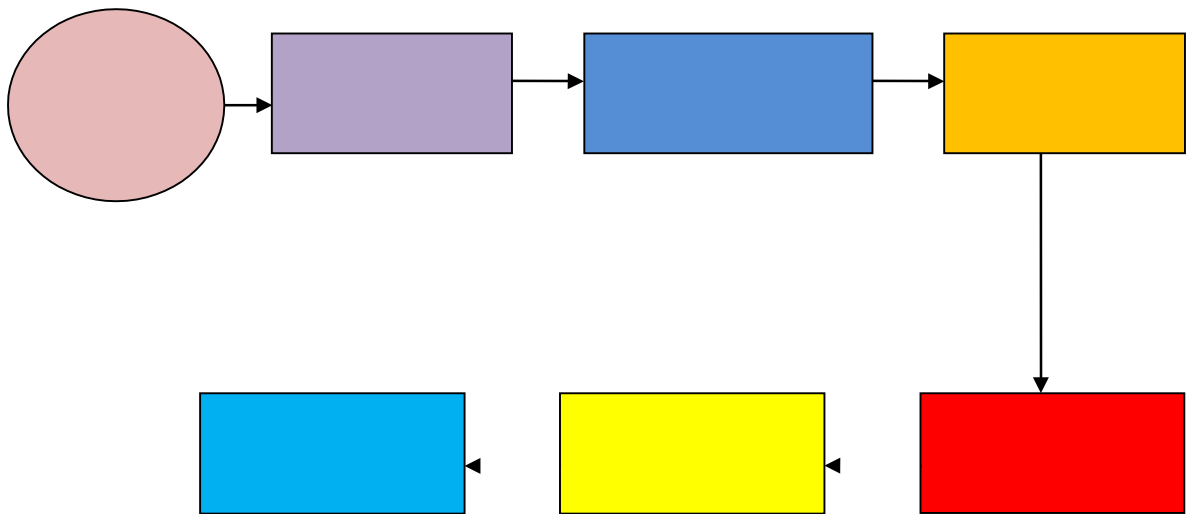
4. Ish natijalarni taqdimoti.





**2-gruppa**

**Chizma bilan ishlash «Nimaga?» «jarrohlik usullari bilan davolash usulini topish va asoslash» muammoga javob topish**



**Keys- topshiriqni baholashni bajarish mezonlari**

Gruppalar ro'yxati	Gruppa aktivligi mak. 10 b	Prezentatsiya ni namoyishini yaqolligimak . 30 b	To'liq va orginal javob mak. 10 b	Yig'indi mak. 50 b
1				
2				

## V. GLOSSARIY

Termin	O'zbek tilidagi sharhi	Ingliz tilidagi sharhi
Antimikrob rezistentlik	Mikroblarga qarshi yuborilgan dorilarga nisbatan qarshilak	antimicrobial resistance
Anamnez	Anamnez, kasallik tarixi	Medical history
Kompazit	Tish kattik tukimasi nuksonini tiklovchi xom ashyo	appearance of plastic with a high content of inorganic filler. dental composite
Rubberdam	Tishlar aro plastinkali moslama, tish kovagi tiklanishda kullaniladi	special latex plate for isolation from the rest of the tooth mouth and the saliva.
Valeologiya	Soglom turmush tarzi va uning konuniyatlari yunalishi	the interscientific and interdisciplinary direction studying regularities, ways and mechanisms of formation and ensuring health and a healthy lifestyle
AS	Yurak aortal klapani stenoz. Revmatik isitma va endokarditning asoratiga kiradi	Stenosis of the aortic heart valve. It is a complication of rheumatic fever or endocarditis
Bilirubin	Gemoglobinning parchalanishidan hosil bo'ladigan sariq rangli pigment. Bilirubin o't bilan ichakka ajraladi. Turlari : umumiy, bog'langan, bog'lanmagan. Mexanik va parenximatoz sariqlikda bilirubinni barcha fraksiyalarining miqdori oshadi, gemolitik sariqlikda esa faqat bog'lanmagan bilirubinning miqdori oshadi.	Pigment yellow. Formed as a result of destruction of hemoglobin. There are direct, indirect and total bilirubin. Changes to the composition of bile into the intestine.

Gipodinamiya	Kam xarakatlanuchi xaet tarzi. Insonning gipokineziya xolati	the complex of violations in activity of an organism which is a gipokineziya consequence; changes cover practically all functional systems (the musculoskeletal device,
Gipokineziya	Xarakat kamligidan kelib chikadigan xolat. Kam xarakatli turmush tarzida uchraydigan organizmning fiziologik yetilmaganligi.	decrease in any movements and their volume, the lowered physical activity; develops at an inactive way of life, physiological immaturity of an organism; it is shown by a bradikineziya (slowness of movements), an oligokineziya (the complicated start of motion, fast fatigue, impossibility of any variation of force, amplitude and speed of the movement)
Ortopantomogramm a	rentgenologik tekshirish usuli.	panoramic radiograph of dentition, which gives a picture of the status of temporary and permanent teeth located in the jaw, temporomandibular joints, sinuses. Necessary for diagnosis and treatment planning.
Dekompensatsiya	Organizmning strukuraviy defektlarining funksional va organik buzilishlarini kompensatsiyalashning ishdan chikishi.	insufficiency or failure of adaptive mechanisms of restoration of the functional and structural defects of an organism providing compensation caused by an illness or a condition of violations
Diagnoz	Organizmni xar tomonlama tibbiy va biologik tekshiruvdan keyingi uning sog'ligi yeki kasalligi xaqidagi xulosa	the conclusion about a state of health and the nature of an illness of the person on the basis of his comprehensive medical biological inspection; distinguish preliminary, exact, early, final, clinical, complex, differential, etc. Diagnoses
Diareya	suvsizlanishga olib	Severe diarrhea, which

	keluvchi ich ketishi	leads to dehydration
Diagnostika	Insonni tekshiruv jarayonida uning tibbiy biologik va ijtimoiy xolatini aniqlab beruvchi tekshiruvlar majmuasi	process of research of the person, supervision and analytical estimates for determination of specific medical biological and social features, his states;
Kasallanish	Axoli va uning aloxida guruxlarining sog'lig'i, kasallanishining ko'rsatkichi	indicator of a state of health of the population in general and in separate groups (age, professional); characterizes prevalence, structure and dynamics of diseases in a percentage ratio of number of the diseased to the total number of the population for the concrete period of time
Ankiloz	Chakka pastki jag bugimini og'ir disfunktsiyasi, bugimning xarakatlanmay kolishi	ankylosis of the temporomandibular joint are characterized by partial or complete immobility of the lower jaw due to pathological changes in the joint.
Kontrol gurux	Farq lash guruxi	control group
Monitoring	kuzatuv	Monitoring
Bruksizm	Doyimiy tishlarni ishkalanishi. Neyro gumoral kassalik	involuntary, uncontrolled contraction of consciousness and teeth grinding at night (and sometimes during the day). Most often accompanied by increased abrasion and gradual loss of enamel from the chewing surface.
Anasteziya	Maxalliy in'eksion ogrigsizlantirish	anesthesia prior to treatment.
Ob'ektiv tekshiruv	Ob'ektiv tekshiruv(tana vazni, buyi, teri rangi, tizimlar buyicha tekshiruv)	Objective measurement
Obstruksiya	Kovak a'zolar, bronx, qon yoki limfa tomirlari yuzasini bekilib qolishi va o'tkazuvchanligini buzilishi	Violation of the conductivity in the lumen of the bronchus, the vessel or hollow organ
Alviolit	jag suyakning tish	hole in the alveolar bone of the

	katakchanning yalliglanishi	jaw, in which the tooth.
gingivit	Milk kasalligi.	gingivitis, localized together at the interdental papillae, gingival edge and attached gingiva.
Demineralizatsiya	Tish kattik tukimasi kasalligi.	washout (decrease) of the mineral components of the hard tissues of the tooth.
Diagnostik asl nusxalar	Gipsdan kuyilgan modellar. Tashxis kuyish uchun ishlatiladi.	plaster models of the teeth, cast by individual casts. They are needed for accurate measurements and selection of elements of medical equipment.
Ochik tishlov	tishlov anomaliyasi. Frontal tishlar jipslashuvi bo'lmashligi.	an abnormality characterized by absence of closure between the upper and the lower teeth (mostly in front section)
Pulpit	Tish pulpasi yalliglanishi	a malady of dental pulp (dental nerve). It has inflammatory origin combined with a great amount of microorganisms and waste products or as a result of trauma
Radioviziograf	Rentgenologik tekshirish usuli	A special system for dental X-ray image. As the device receiving X-rays from the X-ray apparatus uses an electronic sensor or a matrix with subsequent conversion to the computer monitor image. Allows up to 10 times to reduce the dose to the patient and make the X-ray examination is practically safe

## • VII . ADABIYOTLAR RO‘YXATI

### **Maxsus adabiyotlar:**

1. Stomatologiyada qo‘llaniluvchi dori vositalari. Rizaev J.A. – T.: “Vorish-nashriyot”, 2012
2. Bolalar og‘iz bo‘shlig‘i shilliq qavati kasalliklari atlası - Murtazaev S.S., Maxsumova S.S., Abduazimova L.A., Ishanova M.K. T.: “Tafakkur - bo‘stoni” nashriyoti, 2019
3. Fakultetskaya detskaya terapevticheskaya stomatologiya. Daminova Sh.B., Xalilov I.X., Mirsalixova F.L., Maxsumova S.S., Murtazaev S.S. –T.: “Tafakkur bo‘stoni” nashriyoti, 2015
4. Xalilov I.X., Yuldoshxonova O.S., Raxmonov X.Sh. «Bolalar terapevtik stomatologiyasi va stomatologik kasalliklar profilaktikasi» 2006
5. David A. Mitchell. Anastasios N. Kanatas  
An\_Introduction\_to\_Oral\_and\_Maxillo 2015,bet 209-226
6. Pediatric dentistry- Richard Welbury, Monty Duggal.2014.,S. 457-468,37-45
7. Dentistry of child and adolescent Ralph McDonald, Jeffry A. Dean,2014.,S.453-460

### **Internet resurslar:**

1. www. Ziyonet. uz
2. www. edu. uz
3. Infocom.uz elektron jurnali: [www.infocom.uz](http://www.infocom.uz)
4. Axborot-kommunikatsiya texnologiyalari izohli lug'ati, 2004, UNDP DDI:Programme [www.lugat.uz](http://www.lugat.uz), [www.glossaiy.uz](http://www.glossaiy.uz)
5. O‘zbek internet resurslarining katalogi: [www.uz6.Axborot.resurs](http://www.uz6.Axborot.resurs) markazi <http://www.assc.uz/>