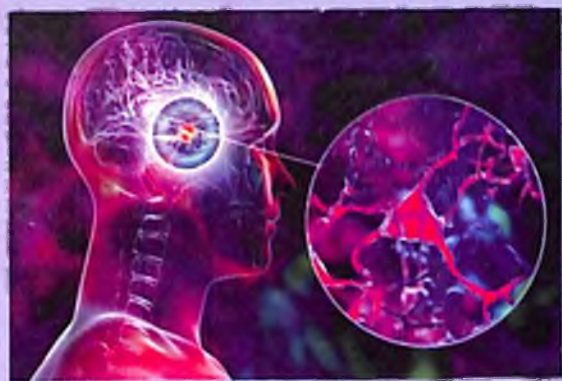
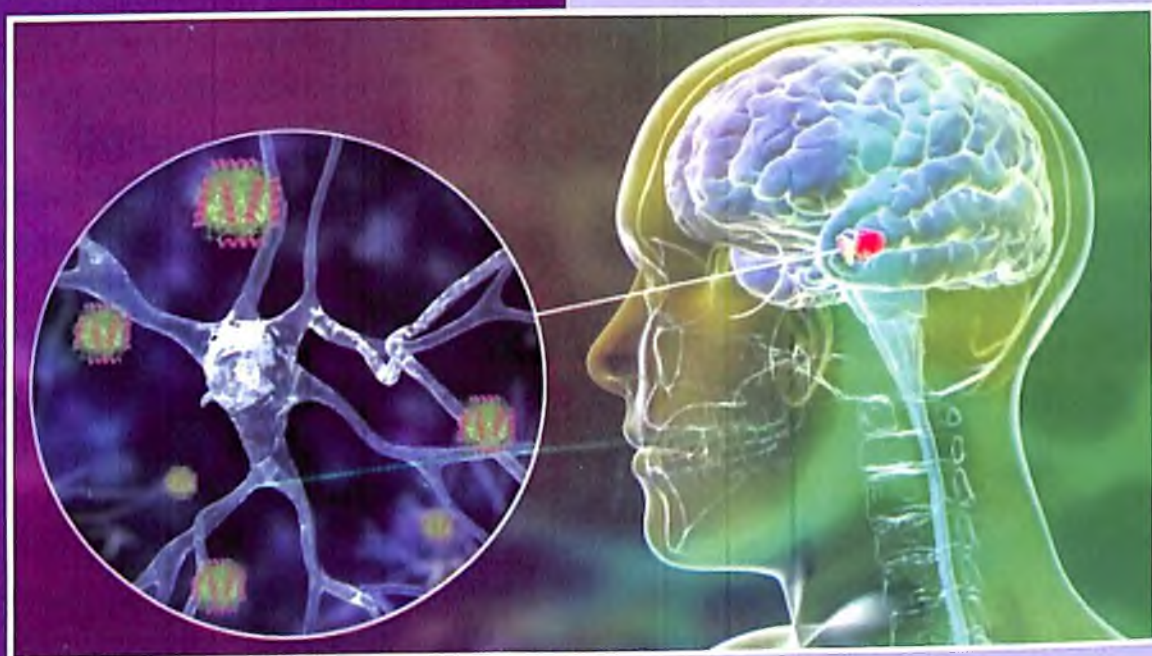
**Q.R.TO'XTAYEV
F.X.AZIZOVA
M.A.ABDURAHMONOV
E.A.TURSUNOV
K.I.RASULEV
M.X.RAHMATOVA**



GISTOLOGIIYA, SITOLOGIIYA VA EMBRIOLOGIIYA



O'ZBEKISTON RESPUBLIKASI OLIY VA
O'RTA MAXSUS TA'LIM VAZIRLIGI

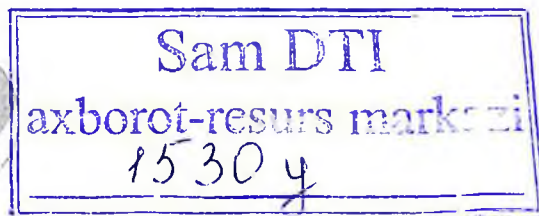
Q.R.TO'XTAYEV, F.X.AZIZOVA,
M.A.ABDURAHMONOV, E.A.TURSUNOV,
K.I.RASULEV, M.X.RAHMATOVA

GISTOLOGIYA, SITOLOGIYA VA EMBRIOLOGIYA

tibbiyot oliy ta'lim muassasalarining
barcha yo'nalish talabalari uchun

DARSLIK

Professor Q.R.To'xtayev tahriri ostida



«HILOL MEDIA» NASHRIYOTI
TOSHKENT - 2022

616-018
28.706я73
G 52

Gistologiya, sitologiya va embriologiya [Matn] : darslik / Q.R.To'xtayev [va boshq.] .
- Toshkent : HILOL MEDIA, 2022. - 528 b.

Darslikda gistologiya, sitologiya va embriologiyaning asoslari bo'yicha zamonaviy ma'lumotlar keltirilgan. Unda ma'lum ketma-ketlikda hujayra biologiyasi, umumiy va xususiy gistologiya hamda odam embrional taraqqiyotining asoslari yoritilgan. Amaliy tibbiyot vazifalaridan kelib chiqqan holda darslikning barcha bo'limlarida o'rganiladigan strukturalarga funksional yondashishga va ularning tibbiyot uchun ahamiyatiga alohida e'tibor qaratilgan. Darslik berilgan nazariy materialni o'zlashtirishni ancha yengillashtiruvchi rasmlar va sxemalar bilan to'ldirilgan.

Darslikning mazmuni O'zbekiston Respublikasi sog'liqni saqlash vazirligi tomonidan umumiy amaliyot shifokorlari uchun gistologiya, sitologiya va embriologiya fanidan tasdiqlangan fan dasturiga to'la mos keladi. Darslik tibbiyot oliy ta'lim muassasalari talabalariga mo'ljallangan.

Mualliflar:

Q.R.To'xtayev – t.f.d., professor, TTA Gistologiya va tibbiy biologiya kafedrası,

F.X.Azizova – t.f.d., professor, TTA Gistologiya va tibbiy biologiya kafedrası,

M.Abdurahmanov – t.f.d., professor, TTA Gistologiya va tibbiy biologiya kafedrası,

E.A.Tursunov – t.f.d., professor, TPTI Gistologiya va patologik anatomiya kafedrası,

Q.I.Rasulev – t.f.d., professor, TTA Gistologiya va tibbiy biologiya kafedrası,

M.X.Rahmatova – t.f.d., professor, TDSI Gistologiya va tibbiy biologiya kafedrası,

Taqrizchilar:

A.Yu.Yuldashev – tibbiyot fanlari doktori, professor, Toshkent Davlat stomatologiya instituti Gistologiya va tibbiy biologiya kafedrası professori,

F.S.Oripov – tibbiyot fanlari doktori, dotsent, Samarqand davlat tibbiyot instituti Gistologiya kafedrası mudiri.

UO'K 616-018
KBK 28.706я73

ISBN 978-9943-5890-4-9

© Q.R.To'xtayev va boshqalar, 2022 y.
© «HILOL MEDIA», 2022 y.

MUNDARIJA

SO'Z BOSHI.....	6
I BOB. GISTOLOGIYA, SITOLOGIYA VA EMBRIOLOGIYA FANIGA KIRISH.....	8
GISTOLOGIYA, SITOLOGIYA VA EMBRIOLOGIYA FANI.....	8
GISTOLOGIYA, SITOLOGIYA VA EMBRIOLOGIYANING QISQACHA TARIXI.....	10
GISTOLOGIYADA QO'LLANILADIGAN ASOSIY TADQIQOT USULLARI.....	16
II BOB. SITOLOGIYA	21
HUJAYRA NAZARIYASI.....	22
HUJAYRANING TARKIBIY QISMLARI.....	26
SITOPLAZMANING UMUMIY TUZILISHI.....	26
BIOLOGIK MEMBRANALAR HAQIDA TUSHUNCHA.....	28
PLAZMOLEMMANING TUZILISHI VA FUNKSIYASI.....	29
HUJAYRA YUZASINING MAXSUS TUZILMALARI.....	37
HUJAYRA ORGANELLALARI.....	40
SITOPLAZMA KIRITMALARI.....	59
HUJAYRA YADROSI.....	59
HUJAYRALARNING BO'LINISHI.....	63
HUJAYRA FIZIOLOGIYASI.....	68
III BOB. TO'QIMALARNING UMUMIY TASNIFI	72
TO'QIMALARNING FIZIOLOGIK VA REPARATIV REGENERATSIYASI.....	72
EPITELIY TO'QIMASI.....	73
EPITELIY TO'QIMASINING TURLARI.....	75
BEZLI EPITELIY.....	80
IV BOB. BIRIKTIRUVCHI TO'QIMALAR. QON, LIMFA VA GEMOPOEZ.....	83
BIRIKTIRUVCHI TO'QIMALAR.....	83
QON.....	84
QON PLAZMASI.....	84
QONNING SHAKLLI ELEMENTLARI.....	85
LIMFA.....	101
QON YARATILISHI (GEMOPOEZ).....	102
V BOB. BIRIKTIRUVCHI TO'QIMALAR. TOLALI VA MAXSUS TO'QIMALAR.....	116
ASL BIRIKTIRUVCHI TO'QIMA.....	117
SIYRAK TOLALI SHAKLLANMAGAN BIRIKTIRUVCHI TO'QIMA.....	117
SIYRAK BIRIKTIRUVCHI TO'QIMANING HUJAYRALARARO MODDASI.....	131
SIYRAK BIRIKTIRUVCHI TO'QIMA TOLALARI.....	132
ZICH TOLALI BIRIKTIRUVCHI TO'QIMA.....	135
MAXSUS XUSUSIYATGA EGA BO'LGAN BIRIKTIRUVCHI TO'QIMALAR.....	137
BIRIKTIRUVCHI TO'QIMANING YOSHGA QARAB O'ZGARISHI.....	139
QON VA BIRIKTIRUVCHI TO'QIMA HUJAYRALARINING O'ZARO MUNOSABATI.....	139

VI BOB. BIRIKTIRUVCHI TO'QIMALAR. TOG'AY VA SUYAK TO'QIMASI	141
TOG'AY TO'QIMASI.....	141
TOG'AY TO'QIMASINING TARAQQIYOTI (XONDRIOGISTOGENEZ) VA REGENERATSIYASI.....	145
SUYAK TO'QIMASI (TEXTUS OSSEUS).....	147
VII BOB. MUSHAK TO'QIMASI	161
KO'NDALANG-TARG'IL MUSHAK TO'QIMASI.....	162
SILLIQ MUSHAK TO'QIMASI.....	168
YURAKNING KO'NDALANG-TARG'IL MUSHAK TO'QIMASI.....	170
VIII BOB. NERV TO'QIMASI	172
NEYRONLAR.....	176
NERV TOLALARI.....	190
REFLEKTOR YOYI.....	209
IX BOB. NERV TIZIMI	211
SEZUVCHI NERV TUGUNLARI.....	212
ORQA MIYA.....	215
BOSH MIYA.....	220
VEGETATIV NERV TIZIMI.....	231
NERV TIZIMINING YOSHGA QARAB O'ZGARISHLARI.....	236
MARKAZIY NERV TIZIMINING QON BILAN TA'MINLANISHI.....	237
X BOB. ENDOKRIN TIZIM	241
ENDOKRIN TIZIMNING MARKAZIY A'ZOLARI.....	243
PERIFERIK ENDOKRIN BEZLAR.....	252
DIFFUZ ENDOKRIN TIZIM.....	264
XI BOB. SEZGI A'ZOLARI (ORGANA SENSUUM)	266
KO'RUV A'ZOSI (ORGANUM VISUS).....	267
HIDLOV A'ZOSI.....	289
TA'M BILISH A'ZOSI.....	293
ESHITUV VA MUVOZANAT A'ZOLARI.....	296
XII BOB. YURAK VA QON TOMIRLARI TIZIMI	312
QON TOMIRLARI.....	313
LIMFA TOMIRLARI.....	325
YURAK.....	328
XIII BOB. IMMUN VA GEMOPOETIK TIZIM	336
SUYAK KO'MIGI.....	336
TIMUS (AYRISIMON BEZ, BO'QOQ BEZI).....	339
LIMFA TUGUNLARI.....	346
TALOQ.....	351
IMMUN JARAYONLARINING MORFOLOGIK ASOSLARI.....	355
XIV BOB. NAFAS OLISH TIZIMI	366
HAVO O'TKAZUVCHI YO'LLAR.....	367

O'PKALAR.....	372
PLEVRA.....	378
XV BOB. TERI VA UNING HOSILALARI.....	380
TERINING TUZILISHI.....	381
TERI HOSILALARI.....	387
SOCHLAR.....	390
TIRNOQ.....	395
XVI BOB. OVQAT HAZM QILISH TIZIMI.....	397
HAZM NAYINING UMUMIY TUZILISHI.....	397
OG'IZ BO'SHLIG'I.....	398
SO'LAK BEZLARI.....	406
TISHLAR.....	409
YUTQIN.....	416
QIZILO'NGACH.....	417
HAZM NAYINING O'RTA BO'LAGI.....	419
XVII BOB. SIYDIK AYIRUV TIZIMI.....	446
BUYRAK.....	446
SIYDIK CHIQRUV YO'LLARI.....	457
XVIII BOB. ERKAKLAR REPRODUKTIV TIZIMI.....	460
URUG'DON.....	461
URUG' OLIB CHIQUVCHI YO'LLAR VA URUG'DON ORTIG'I.....	467
URUG' PUFAKCHALARI.....	469
PROSTATA BEZI.....	470
BULBOURETAL BEZLAR.....	472
JINSIY OLAT.....	472
XIX BOB. AYOLLAR REPRODUKTIV TIZIMI.....	473
TUXUMDON.....	474
TUXUM YO'LLARI (BACHADON NAYI).....	481
BACHADON.....	482
QIN.....	485
MENSTRUAL YOKI JINSIY SIKL.....	486
AYOLLARNING TASHQI JINSIY A'ZOLARI.....	491
SUT BEZLARI.....	491
XX BOB. EMBRIOLOGIYA ASOSLARI.....	496
JINSIY HUYAYRALAR.....	498
URUG'LANISH.....	501
MAYDALANISH.....	504
IMPLANTATSIYA.....	506
GASTRULYATSIYA VA ORGANOGENEZ.....	508
HOMILADAN TASHQARI (PROVIZOR) A'ZOLAR.....	513
FOYDALANILGAN ADABIYOTLAR.....	527

Kitob ustozimiz, O'zbekiston Respublikasi
Fanlar Akademiyasi akademigi
Komiljon Axmadjonovich Zufarovning
yorqin xotirasiga bag'ishlanadi.

SO'Z BOSHI

Gistologiya, sitologiya va embriologiya fundamental tibbiyotning eng muhim fanlaridan biri hisoblanadi. Tibbiyotning fundamental fanlaridan, xususan, gistologiya va embriologiyadan chuqur bilimga ega bo'lmay turib, zamon talablariga javob beruvchi umumiy amaliyot shifokori bo'lib yetishishni tasavvur ham qilish qiyin.

Ustozimiz, akademik K.A.Zufarov tayyorlagan "Gistologiya" darsligining oxirgi nashri (1991-yil) chiqqanidan buyon oradan chorak asrdan oshiqroq vaqt o'tdi. Dinamik rivojlanuvchi fan bo'lgan gistologiya va embriologiya shu davr mobaynida ko'pgina yangi dalillar bilan boyidi. Zamonaviy tibbiyotning oxirgi o'n yilliklarda erishgan muvaffaqiyatlari (o'zak hujayralarni ajratib olish va amaliyotda qo'llash, transplantatsiya uchun to'qimalar yetishtirish, ekstrakorporal urug'lantirish usullarini takomillashtirish, o'smalarni immunogistokimyoviy tashxislash usullari va hokazolar) ko'p jihatdan, gistologiya, sitologiya va embriologiya fani yutuqlarining mahsulidir.

Bularning bari gistologiya, sitologiya va embriologiya faninnig oxirgi yutuqlarini o'zida mujassamlashtirgan hamda umumiy amaliyot shifokori tayyorlash bo'yicha qabul qilingan dastur talablariga to'la mos keluvchi yangi darslik yaratishni taqazo qildi. Toshkent tibbiyot akademiyasi va tibbiyot institutlarining gistologiya va embriologiya sohasida ko'p yillik ilmiy-pedagogik tajribaga ega bo'lgan bir guruh olimlari shu mas'uliyatli vazifani bajarishga kirishdilar. Mazkur darslikda gistologiya, sitologiya va embriologiyaning asoslari bo'yicha zamonaviy ma'lumotlar keltirilgan. Unda ma'lum ketma-ketlikda hujayra biologiyasi, umumiy va xususiy gistologiya hamda odam embrional taraqqiyotining asoslari yoritilgan. Amaliy tibbiyot vazifalaridan kelib chiqqan holda, darslikning barcha bo'limlarida o'rganiladigan strukturalarga funksional yondoshishga va ularning tibbiyot uchun ahamiyatiga alohida e'tibor qaratilgan. Darslik berilgan nazariy materialni o'zlashtirishni ancha o'ng'aylashtiruvchi rasmlar va sxemalar bilan boyitilgan.

Darslikning mazmuni O'zbekiston Respublikasi Sog'liqni saqlash vazirligi tomonidan umumiy amaliyot shifokorlari uchun gistologiya, sitologiya va embriologiya fanidan tasdiqlangan dasturga to'la mos keladi.

Tabiiyki, darslik ayrim nuqson va kamchiliklardan xoli bo'lmasligi mumkin. Shu tufayli, barcha taklif va mulohazalar mualliflar tomonidan minnatdorchilik bilan qabul qilinadi.

Ushbu darslik 20 ta bobni o'z ichiga oladi.

- "Gistologiya, sitologiya va embriologiya faniga kirish" bobi Q.R.To'xtayev, F.X.Azizova va E.A.Tursunov tomonidan;
- "Sitologiya" bobi Q.R.To'xtayev va F.X.Azizova tomonidan;
- "To'qimalar haqidagi ta'limot. Epiteliy to'qimasi va bezlar" bobi M.X.Rahmatova va Q.I.Rasulev tomonidan;
- "Biriktiruvchi to'qimalar: Qon, limfa va gemopoez" bobi Q.R.To'xtayev, F.X.Azizova va N.Q.To'xtayev tomonidan;
- "Biriktiruvchi to'qimalar: Tolali va maxsus to'qimalar" bobi M.Abdurahmonov, Q.R.To'xtayev va G.S.Jumaniyozova tomonidan;
- "Biriktiruvchi to'qimalar: Tog'ay va suyak to'qimalari" bobi E.A.Tursunov va A.N.Otajonova tomonidan;
- "Mushak to'qimasi" bobi M.X.Rahmatova va Q.I.Rasulev tomonidan;
- "Nerv to'qimasi" va "Nerv tizimi" boblari M.Abdurahmonov, E.A.Tursunov va A.N.Otajonova tomonidan;
- "Endokrin tizimi" bobi F.X.Azizova, N.B.Zokirova va G.S.Jumaniyozova tomonidan;
- "Sezgi a'zolari. Ko'z va quloq" bobi M.Abdurahmonov va A.N.Otajonova tomonidan;
- "Yurak-qon tomirlari tizimi" bobi M.X.Rahmatova va M.Abdurahmonov tomonidan;
- "Immun va gemopoetik tizim" bobi Q.R.To'xtayev, F.X.Azizova va N.Q.To'xtayev tomonidan;
- "Nafas olish tizimi" bobi E.A.Tursunov, M.X.Rahmatova tomonidan;
- "Teri va uning hosilalari" bobi E.A.Tursunov va A.N.Otajonova tomonidan;
- "Ovqat hazm qilish tizimi" bobi M.Abdurahmonov, M.X.Rahmatova, Q.I.Rasulev tomonidan;
- "Siydik ajratish tizimi" bobi M.X.Rahmatova va A.N.Otajonova tomonidan;
- "Erkaklar reproduktiv tizimi" bobi F.X.Azizova va Q.R.To'xtayev tomonidan;
- "Ayollar reproduktiv tizimi" bobi F.X.Azizova va G.S.Jumaniyozova tomonidan;
- "Embriologiya asoslari" bobi Q.R.To'xtayev, F.X.Azizova va S.K.Tulemetov tomonidan nashrga tayyorlandi.

I BOB.

GISTOLOGIYA, SITOLOGIYA VA EMBRIOLOGIYA FANIGA KIRISH

GISTOLOGIYA, SITOLOGIYA VA EMBRIOLOGIYA FANI

Gistologiya (yunoncha *"histos"* – *"to'qima"*, *"logos"* – *"ta'limot"*, *"fan"*) fani hujayra, to'qima va a'zo (organ)larning taraqqiyoti, tuzilishi hamda ularning hayot faoliyatlarini o'rganuvchi ta'limotdir. U boshqa fanlarning so'nggi yutuqlaridan foydalanib, o'ta tez rivojlanib bormoqda. Gistologiya anatomiya, fiziologiya, bioximiya, patologik anatomiya kabi tibbiyot fanlari va biologiyaning turli sohalari bilan uzviy bog'langan. Hozirgi paytda gistologiya, sitologiya va embriologiya fani umumiy va xususiy gistologiyani o'z ichiga oladi. Sitologiya hujayralarning taraqqiyoti, tuzilishi va faoliyatini o'rgansa, embriologiya (yunoncha *qo'shma so'z bo'lib, "em" – "ichida", "brio" – "qobiq"*, birgalikda esa *"embrio" – "pusht", "o'suvchi"*) odam va hayvonlar taraqqiyot qonuniyatlarini o'rganadi.

Umumiy gistologiya, ya'ni to'qimalar haqidagi ta'limot turli a'zo to'qimalarining taraqqiyoti, tuzilishi hamda vazifalarini chuqur talqin qiladi. Xususiy gistologiya esa odam va hayvonlarning ma'lum bir a'zolari va ular tashkil etgan tizimlarning taraqqiyoti, tuzilishi va hayot faoliyatini o'rganadi.

Gistologiya fanini bunday alohida kurslarga bo'lib o'rganish shartli hisoblanadi. Chunki organizm bir butun bo'lib, uning barcha qismlari bir-biri bilan o'zaro uzviy bog'langan. Hujayralar va hujayralararo modda to'qimalarni tashkil etsa, bir necha to'qimalar majmuasi ma'lum bir a'zoni hosil qiladi, o'z navbatida, a'zolar kelib chiqishi, tuzilishi va vazifasiga qarab ma'lum bir tizimlarga kiritiladi.

Gistologiyani o'rganishda, asosan, mikroskopik usuldan foydalaniladi. Elektron mikroskopning yaratilishi to'qima va a'zolarining nozik tuzilishini o'rganish uchun keng yo'l ochib berdi. Oxirgi yillarda fan va texnologiyalarning rivojlanishi hujayra va to'qimalarda kechadigan jarayonlarni molekulyar-genetik darajada o'rganish imkoniyatlarini yaratdi.

To'qimalarning tuzilishi va taraqqiyotini o'rganish Ch.Darvinning evolyutsiya ta'limotiga asoslanib olib boriladi. Odam tanasini hosil qiluvchi hujayra, to'qima va a'zolar tarixiy taraqqiyot natijasida oddiylikdan murakkablikka – oliy shakl ifodasiga yetishgan, organik tabiat yaratgan evolyutsiya jarayonning mahsuli deb qaraladi.

To'qimalarni o'rganish tashqi muhit bilan uzviy bog'liq bo'lgan organizmning bir butunligi nuqtai-nazaridan olib boriladi. Organizmning yaxlitligi esa barcha a'zo va tizimlar faoliyatining uyg'unligi hamda neyro-endokrin tizimlarning asosiy yetakchilik roli bilan belgilanadi.

To'qimalarni funksional tomondan yondoshib o'rganish zamonaviy gistologiyaga xosdir. Hujayra, to'qima va a'zolar tuzilishining ular faoliyatiga bog'liq tomonini

yorituvchi gistologiyadagi bu yo'nalish *gistofiziologiya* yoki *funksional gistologiya* deb ataladi. Struktura (tuzilma) va funktsiya (faoliyat)ning chambars bog'liqligi qonuniyati gistologiyada yaqqol namoyondir. Tuzilma (struktura) – har qanday faoliyat (funktsiya)ning material asosini (substratini) tashkil etadi. Masalan, nerv hujayralari va to'qimasidan tashkil topgan bosh miya inson tafakkurining moddiy substrati hisoblanadi. Hujayralar yadrosi va organellalari organizmda kechadigan turli xil moddalar almashinuvi jarayonining struktur asosini tashkil etadi. Zamonaviy gistologiya, sitologiya va embriologiyada qo'llaniladigan gistokimyoviy, molekulyar-genetik va immuno-gistokimyoviy usullar faqatgina hujayra, to'qima va a'zolarining tuzilishini, ular faoliyati darajasini ko'rsatibgina qolmay, balki ro'y berayotgan jarayonlar qonuniyatlarini ochib berish va ularni boshqarish imkoniyatlarini yaratadi. Gistologiya, sitologiya va embriologiya fani hal qilayotgan ilmiy muammolar nazariy va amaliy tibbiyotning ravnaqi uchun muhim ahamiyatga ega.

Gistologiya, sitologiya va embriologiya fani oldiga qo'yilgan muhim va hal etilishi lozim bo'lgan vazifalar quyidagilardir:

- odam va hayvonlar hujayra, to'qima va a'zolarining taraqqiyoti, differentsiallashtirish, tuzilishi va faoliyatining umumiy qonuniyatlarini ochib berish;
- yaxlit organizm miqyosida to'qima va a'zolar hayot faoliyatini boshqaruvchi mexanizmlarning struktur-funksional asoslarini o'rganish;
- turli xil to'qimalarning fiziologik va patologik holatlarda qayta tiklanish yoki regeneratsiya qilish qonuniyatlarini o'rganish hamda regeneratsiya jarayonlarining boshqarilish mexanizmlarini ochib berish;
- odam to'qimalari va a'zolarining yoshga qarab va turli sharoitlarga moslashuvda kuzatiladigan xususiyatlarini aniqlash;
- odam hujayralari, to'qimalari va a'zolarining embrional taraqqiyoti qonuniyatlarini va rivojlanish nuqsonlari kelib chiqishining struktur-funksional mexanizmlarini o'rganish;
- tashqi muhitdagi turli biologik, fizik va kimyoviy omillarining hujayra, to'qima va a'zolarga ta'sirini o'rganish.

Gistologiya, sitologiya va embriologiya fani, anatomiya, fiziologiya va biokimyo fanlari bilan bir qatorda, nazariy tibbiyotning asoslaridan biri bo'lib xizmat qiladi. Zamonaviy tibbiyotning aksariyat yutuqlari (o'zak hujayralarni ajratib olish va tibbiyotda qo'llash, turli xil o'smalarni tashxislash va davolash, ekstrakorporal urug'lantirish va boshqalar), ko'p jihatdan, ushbu fanda ochib berilgan yangiliklar bilan bog'liqligi bu fanning shifokor uchun naqadar muhim ekanligini tasdiqlaydi. Hozirgi kunda gistologik tekshirish usullari klinik tibbiyotda keng ko'lamda qo'llaniladi. Har xil klinik usullar bilan bir qatorda, turli morfologik usullar – qon va suyak ko'migi hujayralarini, me'da-ichak shilliq pardasi, jigar, taloq va boshqa a'zoldan olingan bioptatlarni o'rganish – bemorga aniq va to'g'ri tashxis qo'yishda o'ta muhim ahamiyatga ega.

Klinik amaliyotda so'nggi yillarda me'da, ingichka va yo'g'on ichak shilliq par-

dasining turli o'zgarishlarini aniqlashda morfologik va sitologik diagnostika o'z o'rnini topdi. Turli egiluvchan fibroskoplarning paydo bo'lishi va ularning keng ko'lamda ishlatilishi har xil patologik holatlarning o'z vaqtida aniqlanishiga imkoniyat beradi. Jarohat ustidan olingan surtmalarni tekshirish jarohat bitayotganda hosil bo'layotgan granulyatsion to'qima hujayralari va bu yerdagi mikroblar holatlarini ko'rsatib beradi. Bu usulning qo'llanilishi jarohat regeneratsion holatini aniqlash, organizmning qarshilik kuchini belgilab olish va yarani davolash omillarini hal qilishda muhim ahamiyat kasb etadi.

Hujayralarda ro'y beradigan murakkab kimyoviy, fizik jarayonlarning o'rganilishi gistologiyaning kimyo va fizika fanlari bilan ham bevosita bog'liq ekanini ko'rsatadi. Shunday qilib, gistologiya, sitologiya va embriologiya sog'lom va kasal odam organizmining hayot faoliyatining morfofunktsional holatlarini chuqur ilmiy o'rganib, tibbiyot fanida muhim o'rin tutadi.

GISTOLOGIYA, SITOLOGIYA VA EMBRIOLOGIYANING QISQACHA TARIXI

Tana to'qimalarining klassifikatsiyasini tuzish uchun qadimgi tabiatshunoslar: Aristotel (m.a. IV asr), Galen (m.a. III asr), Abu Ali ibn Sino (Avitsenna, X asr) va boshqa ko'pgina olimlar urinib ko'rganlar. Lekin to'qimalarning nisbatan to'la klassifikatsiyasi fransuz anatomi Ksave Bish asarlarida keltirilgan. K.Bish 1801-yilda 21 xil mikroskopik to'qimalarni tafovut qilgan va hayvon a'zolari ana shu har xil to'qimalarning murakkab uyg'unligidan hosil bo'ladi, deb hisoblagan. Shunday qilib, gistologiya fani mikroskop kashf etilmasdan ancha ilgari yuzaga kelgan hamda ichki a'zolar, to'qimalar va hujayralar tuzilishini o'rganib rivojlangan. «Gistologiya» termini esa fanga K.Bishning shogirdi Mayer tomonidan 1819-yili kiritilgan. Gistologiyaning fan sifatida rivojlanishida mikroskopning yaratilishi va uning a'zolar tuzilishini o'rganishda qo'llanilishi muhim rol o'ynadi. Faqat mikroskop tuzilishining takomillashishi tufayligina gistologiya fani rivojlanishi mumkin. G.Galiley tomonidan XVII asr boshlarida teleskop (ko'rish nayi) yaratildi. 1609-yilda esa u ushbu teleskop asosida, juda sodda bo'lsa ham, mikroskop konstruksiyasini yaratdi. Mikroskopni ilmiy tekshirish ishlarida qo'llashda London qirollik jamiyatining a'zosi – fizik, astronom, geolog va biolog Robert Guk (1635–1703) katta rol o'ynadi. U mikroskopning konstruksiyasini o'zgartirib, texnik jihatdan ancha murakkablashtirdi. A'zolarning mikroskopik tuzilishini o'rganishda Marchello Malpigi (1628–1694), Neemiya Gryular (1641–1712) ham o'zlarining klassik asarlari bilan katta hissa qo'shdilar. Ular tomonidan bir qator kashfiyotlar qilindi. Xususan, Malpigi teri, taloq, buyrak va boshqa a'zolarning mikroskopik tuzilishini tasvirlab berdi. Hozir ham bir qancha mikroskopik strukturalar uning nomi bilan yuritiladi. To'qima tushunchasini ilk bor M.Malpigi taklif etgan. Uning fikricha, to'qima o'z tuzilishi bilan «pufakcha» yoki «qopchalar» yig'indisini eslatadi.

Havaskor mikroskopchi, gollandiyalik Anton van Levenguk (1632–1723)

o'zining mikroskopik tekshirishlari bilan bir qator katta va sezilarli kashfiyotlar qildi, bu bilan mikroskopik anatomiyaning rivojlanishiga sezilarli hissa qo'shdi. Levengukning ishlari mikroskopik strukturalar haqidagi fanga asos bo'lib xizmat qiladi. O'zining ko'p yillik ilmiy ishlari tufayli u 1680-yilda Britaniya qirollik jamiyatiga a'zo qilib saylandi.

Gistologiyaning fan sifatida shakllanayotgan davrida rus olimlari ham uning rivojiga o'zlarining katta hissalarini qo'shdilar. M.Terexovskiy (1740–1796) birinchi bo'lib mikroskop yordamida biologik temada eksperimental tekshirishlar o'tkazib, tirik mikroorganizmlar jonsiz organik moddalar yig'indisidan paydo bo'ladi, degan idealistik qarashlarga zarba beradi. Birinchi rus gistologiyasining asoschilaridan A.M.Shumlyanskiy (1782) esa mikroskop yordamida ko'pgina a'zolarining tuzilishini o'rgandi. U buyrak nefronining to'g'ri va egri-bugri kanalchalari, tomirli koptokchalari tuzilishini to'la tasvirlab berdi. XIX asr o'rtalarida to'qimalar va a'zolar tuzilishini o'rganishda mikroskopik tekshirishlarning qo'llanishi gistologiya fanining gurrak rivojlanishiga olib keldi. Bu davrga kelib, mikroskopik anatomiya, asosan, yaratilgan edi. Bularning hammasi o'sha davrda Gassal, Kelliker, Leydig va boshqalar tomonidan yaratilgan bir qator gistologiya darsliklarida o'z ifodasini topdi. Kelliker va Leydig o'z qo'llanmalarida to'qimalarning 4 xilini, ya'ni epiteliy, biriktiruvchi, mushak va nerv to'qimalarini farqlab berganlar. XIX asr oxirlarida sitologiya mustaqil fan sifatida shakllana boshladi. Hujayra bo'linishi tasvirlangan ilmiy ishlar ana shu davrga tegishlidir. I.D.Chistyakov (1874) kariokinez bo'linishining ayrim tomonlarini tekshirdi, lekin ularni bir umumiy jarayonga tegishli ekanligini aniqlay olmadi.

Kariokinez bo'linish jarayonining asosiy bosqichlarini birinchi marta E.Strasburger o'zining «Hujayralar hosil bo'lishi va hujayralar bo'linishi to'g'risida» degan asarida (1875-yil) to'la tasvirlab berdi. U shuni aniqladiki, hujayralar bo'linish vaqtida yadro yo'qolmaydi, balki o'zgaradi va, natijada, ikkita «qiz» yadro hosil bo'ladi. Lekin E.Strasburger ishlarida ham mitoz fazalarining aniq ketma-ketligi berilmagan.

Hayvon organizmlarida somatik hujayra yadrolarining bo'linish jarayoni kiyevlik gistolog P.I.Peremejko tomonidan (1878-yil) triton terisining epiteliysi misolida tasvir etilgan. U ham bo'linish jarayonida fazalarning ketma-ketligini aniqlay olmadi. Shuni aytib o'tish kerakki, «kariokinez» termini fanga 1879-yilda V.Shleyxer tomonidan kiritildi. Kariokinez bo'linish fazalarining ketma-ketligini 1879-yilda V.Flemming tasvirlab berdi. Hujayralar bo'linishining yanada to'laroq ta'rifi XIX asrning yirik olimlaridan Oskar Gertvig (1849–1922) tomonidan berilgan. U kariokinez bo'linish paytida hujayra yadrosi moddasining tuzilishida o'ziga xos o'zgarishlar bo'lib o'tishini ko'rsatadi. Gertvig va Strasburger yadroning irsiy belgilarini avloddan-avlodga o'tishidagi rolini aniq ta'riflay oldilar. Hujayralarning, o'z navbatida, juda ko'p mayda komponentlardan tuzilganligi to'g'risidagi fikrni O.Gertvig olg'a surdi.

Sitologiyaning fan sifatida rivojlanishida hujayra nazariyasining yaratilishi

hal qiluvchi qadam bo'ldi. Hujayra nazariyasini yaratishda Guk, Gryu, Malpigi va Levenjuk tomonidan o'simliklar hujayralari tuzilishining ochilishi asos bo'ldi. «Hujayra» terminini birinchi marta fanga Guk kiritgan. Mikroskopning takomillashuvi hujayra nazariyasini rivojlantirishda katta ahamiyat kasb etdi. Hayvon to'qimalarini o'rganish esa hujayra nazariyasining shakllanishida katta rol o'ynaydi. Bunda buyuk chex olimi Ya.Purkinye (1787–1869) va shogirdlarining xizmatlari katta bo'ldi. Uning shogirdlari orasida har xil hayvon to'qimalarini o'rgangan G.Valentinni (1810–1883) alohida ko'rsatib o'tish kerak. Ya.Purkinyening o'zi mikroskopik anatomiya va mikroskop texnikasining asoschisi hisoblanadi. Ammo Purkinye va uning shogirdlari T.Shvann tomonidan dadillik bilan olg'a surilgan hamda tadqiq qilingan o'simlik va hayvon hujayralarining elementar strukturasi orasidagi o'xshashlikni ularning o'zlari ishlab chiqishga jur'at eta olmadilar. Matias Shleyden (1804–1881) tomonidan yaratilgan hujayralarning paydo bo'lish nazariyasi ham hujayra nazariyasini yaratishda katta rol o'ynaydi. Bu nazariya, keyinchalik, *sitogenezis nazariyasi* deb ataldi. Shleydenning ta'rificha, yangi hujayralar faqat mavjud hujayralar asosida paydo bo'ladi. Hujayra nazariyasini Teodor Shvann (1810–1882) yaratishga muvassar bo'ldi («*Sitologiya*» bobiga qarang).

XIX asrning ikkinchi yarmida hujayra nazariyasining yaratilishi, mikroskop texnikasining takomillashishi, biologiya, kimyo va boshqa fanlardagi yirik kashfiyotlar gistologiya fanining gurrak rivojlanishiga olib keldi. Chunonchi, XIX asr o'rtalarida Peterburg tibbiyot akademiyasida, Moskva, Qozon, Kiyev, Xarkov va boshqa shahar universitetlarida mustaqil gistologiya kafedralari vujudga keldi. Bularning tashkilotchilari va rahbarlari A.I.Babuxin, F.V.Ovsiyannikov, F.N.Zavarzin, K.A.Arnshteyn, P.I.Peremejko, I.A.Xrjonshevskiy bo'ldilar. Pirovardida, I.P.Pavlov va I.M.Sechenovlarning ta'limotlari gistologik va, asosan, neyrogistologik tadqiqotlarni rivojlantirishda katta rol o'ynadi. Bu davrga kelib, Rossiyada o'zining original yo'nalishi bilan farq qiladigan bir qancha yirik gistologiya maktablari vujudga keldi. Bular orasida Moskvada A.I.Babuxin (1827–1891) tashkil etgan gistologiya maktabining materialistik dunyoqarashlari yaqqol ko'zga tashlanib turadi. Bu maktabning ilmiy yo'nalishlari asosida nerv va mushak to'qimasining gistofiziologiyasi yotadi.

A.A.Zavarzin (1886–1945) gistologiya fanida yangi yo'nalish – evolyutsion gistologiya yo'nalishini ochib berdi. U har xil hayvonlardagi bir-biriga o'xshash funksiyani bajaruvchi to'qimalar bir-biri bilan o'xshash tuzilishiga ega degan xulosaga keldi. A.A.Zavarzin yaratgan to'qimalar klassifikatsiyasi asosida funksional prinsip yotadi. Muhitning bir-biriga monand faktorlar ta'siri, bir tomondan, har xil hayvonlarning kelib chiqishiga sababchi bo'lsa, ikkinchi tomondan, ular to'qima tuzilishining bir xilligini ta'min etadi. A.A.Zavarzin filogenetik jihatdan bir-biridan juda uzoqda turuvchi hayvonlar tuzilishlarining o'xshashlik hodisasini «to'qimalar evolyutsiyasining parallel qatori nazariyasi» deb atadi. N.G.Xlopin (1897–1962) evolyutsiya asosida to'qimalarning tabiiy klassifikatsiyasini ishlab chiqdi. U muayyan to'qimalar o'ziga xos xususiyatlarini doimo saqlash xususiyatiga ega ekan-

ligini ko'rsatadi. Xlopinning divergent evolyutsiya nazariyasi bo'yicha to'qimalar o'zining evolyutsiya va ontogenezida organning rivojlanishidan ajralmagan holda divergent rivojlanadi, ya'ni belgilarning ajralishi kuzatiladi.

O'zbekistonda gistologiya fanining rivojlanishi Toshkent shahrida O'rta Osiyoda birinchi ilm o'chog'i – O'rta Osiyo davlat universiteti tashkil etilishi bilan bog'liqdir. Universitet qoshidagi tibbiyot fakultetining birinchi gistologiya kafedrasini Moskva universitetining professori E.M.Shlyaxtin tashkil etdi va unga boshchilik qildi (1920–1939). O'zbekistonda va umuman O'rta Osiyoda gistologiya fanining paydo bo'lishi va rivojlanishi universitet tibbiyot fakulteti bilan bog'liqdir. Respublikamizda gistologiya fanining gurrkirab rivojlanishi va bu sohada olib borilayotgan ilmiy-pedagogik ishlarning jahon miqyosida tan olinishi professor, O'zbekiston FA akademigi Komiljon Ahmadjonovich Zufarov nomi bilan bog'liqdir (1.1-rasm). U 1963 yildan to umrining oxirigacha (2002-yil) Toshkent tibbiyot instituti Gistologiya, sitologiya va embriologiya kafedrasiga rahbarlik qilib keldi. 1965–1970-yillarda K.A.Zufarovning yuksak ilmiy va tashkilotchilik qobiliyatlari bois gistologiya kafedrasida eng zamonaviy elektron mikroskoplar, ultramikrotomlar, ultrasentrifugal bilan jihozlangan klinik-eksperimental ilmiy tekshirish laboratoriyasi tashkil etildi. Tez orada laboratoriya sobiq Ittifoq respublikalari va xorijiy davlatlar uchun *elektron mikroskopiya bo'yicha ilmiy markaz* maqomini oldi.

Akademik K.A.Zufarov respublikamizda ilk bor yirik morfologlar maktabini yaratdi, birinchi bo'lib gistologiyada yangi istiqbolli yo'nalishni – funksional morfologiyani va hujayra darajasidagi moslashuv jarayonlarini tibbiyot amaliyotiga samarali tatbiq etdi.

O'zbekiston gistologlarining asosiy ilmiy yo'nalishi ichki a'zoldagi jarayonlarning morfologik asoslarini o'rganish, hujayralardagi moddalar transportining va sekret hosil bo'lish jarayonining funksional morfologiyasini o'rganishga bag'ishlangan. Toshkent Davlat tibbiyot instituti olimlari akademik K.A.Zufarov, professor V.M.Gontmaxer, professor A.Yu.Yo'ldoshevlar samarali ilmiy tekshirish ishlari olib borib, 1987-yili yangi kashfiyot qildilar. Ular dunyoda birinchi bor go'dak bolalarda ichak orqali so'rilgan oqsil moddalari buyrakda parchalanishini isbotladilar va pediatriya, diyetologiya fanlarining rivoj topishiga salmoqli hissa qo'shdilar.

Sitologiya fani sohasida O'zbekiston Biokimyoy instituti elektron mikroskopiya bo'limida akademik J.H.Hamidov (1.2-rasm) rahbarligida sitologik va sitogenetik ishlar molekulyar darajalarida olib borildi, birinchi marta transgen hayvonlar



1.1-rasm. K.A.Zufarov



1.2-rasm. J.H.Hamidov

olindi, hujayralardan nervlarni o'stiruvchi omillar ajratilib, ular turli sharoitlarda o'rganildi, nur ta'sirida filo-ontogenezda gemopoez, immunopoez va endokrin a'zolar o'rganildi. Sitologiya sohasida yaratilgan bu ilmiy maktab ham katta shuhrat qozondi. Bu maktabning iste'dodli olimlari O.T.Oqilov, K.N.Nishonboyev va boshqalar sitologiya sohasida Respublika Davlat mukofotiga sazovor bo'ldilar.

Elektron mikroskopning yaratilishi va uning biologiya va tibbiyotga tatbiq qilinishi jahon gistologlari tadqiqotlarida olamshumul burilish yasadi. Elektron mikroskop 1928–1931-yillarda yaratildi. Ultramikrotomning yaratilishi, fiksatsiya, quyish, bo'yash usullarining yanada rivojlanishi esa elektron mikroskop-

ning biologik tadqiqotlarda keng qo'llanilishiga imkon yaratdi. Uning gistologik tekshirishlarda ishlatilishi bilan hujayraning membranalar tizimidan tuzilganligi, hujayra ichida ribosomalar kabi nozik strukturalar borligi aniqlandi. Morfologiyada elektron mikroskopiya, elektron mikroskopik radioavtografiya, sitoximiya va immunositoximiya kabi zamonaviy tekshirish usullarining qo'llanilishi gistologiyada yangi yo'nalish – hujayraning funksional morfologiyasini vujudga keltirdi.

Embriologiyaning fan sifatida shakllanishi ham bevosita mikroskopik tekshirishlarning takomillashuvi, gistologiya va sitologiyaning yutuqlari bilan bog'liqdir. Tug'ilish, rivojlanish va tarraqqiyotning turli tirik mavjudotlarining siri, jaryonlar namoyon bo'lishi uchun sharoit (hech bo'lmaganda, qushlarda) yaratilish ehtimolligi qadimda yuzaga kelgan. Sun'iy sharoitlarda (inkubatorlarda) jo'jalarni ochirish haqidagi ma'lumotlar qadimgi yunon, misr, keyinroq esa hind va xitoy faylasuflari ishlarida mavjuddir. Eramizdan ancha ilgari bola tug'ilishi munosabati bilan yo'ldosh haqida bir qancha ma'lumotlar paydo bo'lgan. Biroq dastlabki embriologik kuzatuvlar va muhim embriologik tasavvurlarning shakllanishi, aftidan, Gippokrat (eramizgacha 460–377-yillar) va uning izdoshlariga mansubdir. Uning "Ayollar tabiati haqida", "Yetti oylik homila", "Urug' haqida", "Urug'lanish haqida" va boshqa kitoblarida bayon etilgan aksariyat fikrlari, ko'pincha, taxminiy xulosalar bo'lishiga qaramasdan, haqiqatga ancha yaqin edi.

Gippokratning zamondoshi Aristotel (m.o. 384–322-yillar) o'zining "Hayvonlarning paydo bo'lishi" va boshqa asarlarida aslida umumiy va qiyosiy embriologiyaga asos soldi. Ta'kidlash joizki, o'sha davrdayoq Aristotel tomonidan rivojlanish mexanizmi haqidagi masala ko'tarilgan va epigenez haqidagi qarashlar (yunonchadan "epi" – ustida, "genesis" – kelib chiqish) shakllantirilgan edi. Aristotel ilgari surgan – embrion erkak shahvati faollashtirilganidan keyin menstrual qondan hosil bo'lgan shaklsiz massadan rivojlanadi, degan g'oya noto'g'ri bo'lishiga qaramasdan, u embriologiyaning asoschisi hisoblanadi. Yunon shifokori va olimi Klavdiy Galen (m.o. 130–201-yillar) homila shakllanishi haqida kitob yozdi va unda

homilaning rivojlanishi, oziqlanishi hamda tuzilishini bayon qilib berdi. Bugungi kunda bu tushunchalar *allantois*, *amnion* va *yo'ldosh* sifatida ma'lum.

Uyg'onish davrida qon aylanishini ixtiro etgan birinchi olim V.Garvey embriologiya taraqqiyotiga ko'p hissa qo'shdi. U o'zining 1651-yilda chop etgan "Hayvonlarning tuzilishi" kitobida qator to'g'ri va ilg'or g'oyalarni ilgari surdi. Uning "Tiriklik tuxum hujayrasidandir", "Qon avval homilada hosil bo'ladi", "Qon homilani taraqqiy ettiradi" kabi tezislari tibbiyotdagi o'lmas g'oyalar bo'lib qolgan. U homilaga turli omillar ta'siri haqida turli fikrlar bildiradi. XVII asrning ikkinchi yarmiga kelib, embriologiyada katta burilish bo'ladi. Sankt-Peterburgda ishlagan nemis olimi K.Volf (1733–1794) o'zining "Tug'ilish nazariyasi" (1759-yil) nomli buyuk asarida epigenez nazariyasini rivojlantirdi, preformistlar (animalkulistlar) va shu kabi nazariyalarini inkor etdi. Preformistlar fikricha, jinsiy hujayralarda tayyor odamchalar bo'ladi. K.Volf birinchi marta homila varaqlari (ekto-, mezo-, entoderma) va ularning homila rivojidagi rolini ko'rsatdi, ko'p azolar, to'qimalarning rivojlanishi-gistogenezini yozib qoldirdi. K.F.Volf, X.I.Pandera va K.E.Ber tadqiqotlarida zamonaviy embriologiyaga asos solingan edi.

Mikroskopning paydo bo'lishi embriologiya taraqqiyotiga ham katta ta'sir ko'rsatdi. 1670-yilda R.Graaf tomonidan tuxumdonda tuxum hujayrasi joylashgan Graaf pufagini, 1677-yilda A.Levenguk va talaba Gammlar spermatozoidlarni yozib qoldirishdi. Lekin bu davrlarda qarama-qarshi g'oyalar hali ko'p edi. I.I.Mechnikov (1845–1916) va A.O.Kovalevskiy (1840–1901) tomonidan umurtqasizlar va quyi umurtqalilarni qiyosiy o'rganish yuzasidan olib borilgan an'anaviy tadqiqotlar natijasida turli sinflar va tiplarga mansub hayvonlar o'rtasida ko'pgina umumiylik mavjudligi, ularning barchasi o'z rivojlanishida o'xshash bosqichlarni, xususan, homila kurtaklari paydo bo'lish bosqichidan o'tishi aniqlandi. Bu bilan hayvonot olamining birligi uzil-kesil isbotlandi. Shuningdek, XIX asr oxiri – XX asr boshlarida embriologiya sohasida homila rivojlanishining tashkil topishi, neyroqumoral boshqaruv va embriogenez jarayoniga tashqi muhit omillarining ta'siri haqidagi tasavvurlarga aniqlik kiritish imkonini beruvchi eksperimental usullar qo'llanila boshlandi. P.P.Ivanov (1872–1942) embrional rivojlanish va regeneratsiyaning o'zaro ta'siri, to'qima nishonalarning differensiallashuviga muhit omillarining ta'siri kabi qator muhim embriologik muammoni o'rganishga hissa qo'shdi. U organogenezini stimullovchi bosh va tanadan iborat ikkita boshqaruvchi mavjudligini ko'rsatib berdi, segmentlangan hayvonlar rivojlanishi nazariyasini yaratdi. P.P.Ivanovning shogirdi P.G.Svetlov (1902–1974) embriogenez kechishida qator ekologik omillarning (harorat, ochlik, ionlovchi radiatsiya va boshqalar) o'rnini o'rganishga diqqat-e'tiborini qaratdi. U barcha hayvonlar rivojlanishidagi (jumladan, sut emizuvchilar) kritik davrlarni aniqlab berdi. P.G.Svetlov tomonidan ishlab chiqilgan kritik davrlar nazariyasi biologiya va tibbiyot uchun muhim ahamiyatga ega, chunki rivojlanishdagi patologiyalar va nuqsonlar paydo bo'lishi ehtimolligini oldindan aniqlash imkonini beradi. Embriolog A.G.Knorre (1914–1981) embriologiya darsligi yaratdi va embrional gistogenez haqidagi ta'limotga bebaho hissa

qo'shdi. Embriologiyaning taraqqiyoti umumiy va tibbiy genetika yutuqlari bilan chambarchas bog'liqdir. Hozirgi zamon embriologiyasi sitologiya, tibbiy genetika va ultratovush diagnostikasi usullaridan samarali foydalangan holda homila taraqqiyotida ehtimolligi yuqori bo'lgan tug'ma nuqsonlarning oldini olish uchun xizmat qilmoqda.

GISTOLOGIYADA QO'LLANILADIGAN ASOSIY TADQIQOT USULLARI

Gistologiyada qo'llanadigan tadqiqot usullari bir necha xil. Ular haqida maxsus qo'llanmalarda batafsil keltirilgan. Zamonaviy tadqiqot usullari tirik va fiksatsiya qilingan tuzilmalarni o'rganish imkonini beradi. Gistologik preparatlar juda yupqa (5 mikrometrdan 50 mikrometrgacha), tiniq va yorug'lik nurini yaxshi o'tkazishi kerak. Gistologik preparat sifatida a'zolarining yupqa kesmalari yoki total (butun) preparat (miyaning yumshoq pardasi), surtma (qon yoki suyak ko'migi surtmasi) qo'llanilishi mumkin. Gistologik preparatlarni o'rganishning asosiy usuli uni mikroskop ostida ko'rishdir. Zamonaviy mikroskoplar hujayra va to'qimalarning nozik tuzilishlarini o'rganish imkonini beradi. Preparatlar, ko'pincha, yorug'lik mikroskopi ostida ko'riladi (1.3-rasm). Elektron mikroskop keng qo'llanilayotgan hozirgi davrda ham yorug'lik mikroskopiyasi o'z ahamiyatini hecham yo'qotgani yo'q.

Optik tizimlarning eng mayda zarrachalarini ko'rsatish (hal qilish) qobiliyatini oshirish va preparatlarni aniq ko'rish uchun oddiy mikroskoplar takomillashtirildi va yangi mikroskoplar ixtiro qilindi.

Hozirgi davrda oddiy yorug'lik mikroskopidan tashqari quyidagi mikroskoplar va ularda ko'rish usullari mavjud.

Qorong'i maydonli mikroskopda ko'rish. Bu mikroskop oddiy mikroskop bo'lib, ko'rish maydoni markaziga nur tushirmaydigan maxsus qorong'i kondensor bilan ta'minlangan. Obyekt qiya tushayotgan nur bilan yoritiladi. Bu mikroskop tirik hujayra tuzilmalarini, bo'yalmagan tirik hujayralarni, bakteriyalarni kuzatishga imkon beradi.

Ultrabinafsha nurli mikroskop bilan ko'rish. Bu mikroskop linzalari kvars (oqtosh, chaqmoqtosh)dan yasalgan bo'lib, u faqat ultrabinafsha nurlarni o'tkazadi. Bunday mikroskopda ko'rish uchun tayyorlangan preparatlar kvarsdan qilingan buyum oynalariga olinadi va kvarsdan tayyorlangan yopqich oyna bilan yopiladi. Bu mikroskop biologik tuzilmalarning tuzilishini chuqurroq o'rganishga sharoit yaratadi.



1.3-rasm. "Mikmed-5" rusumli yorug'lik mikroskopi.

Lyuminessent yoki flyuoressent mikroskopiya. Obyektning nurlanishiga *lyuminessensiya* deyiladi. Yorug'lik manbai bo'lib ultrabinafsha nurlar yoki uzunlik to'liqini 0,27–0,4 mkm bo'lgan spektrning ko'k qismi hisoblanadi. Bu nurlarning ta'siri vaqtida nurlar energiyasi hisobiga preparat nurlanadi – *flyuoressensiya* qiladi. Birlamchi va ikkilamchi flyuoressensiya farq qilinadi. Birlamchi flyuoressensiya deb ba'zi bir moddalarning nur ta'sirida nurlanishiga aytiladi. Bu moddalarga A va B₂ vitaminlari, pigmentlar, lipidlar va boshqalar kiradi. Ikkilamchi flyuoressensiya preparatlarni maxsus nurlanuvchi moddalar (flyuoroxrom) bilan ishlanganda hosil bo'ladi. Bu moddalarga to'q sariq akridin, flyuoressin, rodamin va boshqalar kiradi.

Preparatlarni to'q sariq akridin bilan ishlanganda hujayradagi DNK yashil rangda, RNK esa qizil rangda nurlanadi.

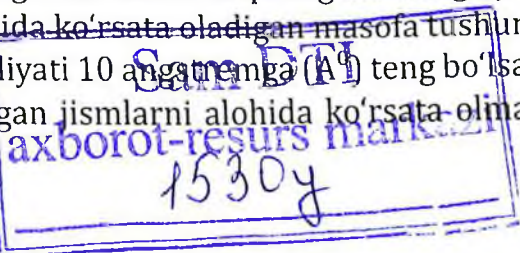
Shunday qilib, turli nurlanishlarni o'rganish tuzilmalarning kimyoviy tarkibini bilishimizga yordam beradi.

Fazokonstrast mikroskopiya – obyektlarning oq-qoraligini (kontrastini) keskin oshirishga va bo'yalmagan preparatlarni o'rganishga imkon beradi. Tabiiy holatda biologik obyektlar tiniq, rangsiz va nokonstrast bo'ladi, ya'ni tuzilmalar o'tayotgan nurni bir xil yutadi. Oddiy mikroskopda kontrastlikka preparatlarni bo'yash asosida erishiladi. Kontrastlikni oshirish bilan bo'yalmagan preparatlarining nur sindirish qobiliyati yoki zichligi asosida farqlanuvchi tuzilmalarni ko'rish mumkin. Bu mikroskoplar tirik hujayra va to'qimalarni ko'rish imkonini beradi.


Interfraksion mikroskopiya – fazokonstrast mikroskopiya nisbatan ko'proq imkoniyatga ega. Interfraksion mikroskop bilan ko'rganda hujayralarning turli komponentlari zichligi bo'yicha turli rangga ega bo'ladi. Ikkinchi tarafdin tuzilmalarning rangiga qarab o'rganilayotgan tuzilmalarning zichligi to'g'risida fikr yuritish va hujayralarning quruq og'irligini topish mumkin.

Polyarizatsion mikroskopiya – hujayra va to'qimalarning anizotrop yoki ikki xil nur sindiruvchi tuzilmalarini o'rganish uchun ishlatiladi. Bu mikroskop bilan o'rganilayotgan anizotrop tuzilmalardagi (kristall va fibrillar oqsillarda) molekularning joylashishini o'rganish mumkin. Bu mikroskop hujayra bo'linishi, xromosomalar va organellalar tuzilishini o'rganishda ham qo'l keladi.

Elektron mikroskoplarning ixtiro qilinishi mikroskopda ko'rish texnikasining rivojlanishida alohida o'rin tutadi. Bu mikroskopda elektronlarning to'liqlik xususiyatlaridan va magnit maydonida elektron nurlarini fokuslash mumkinligidan foydalaniladi (1.4-rasm). Elektronlar oqimining to'liqlik uzunligi juda kichik bo'lganligi sababli elektron mikroskopda hujayra va to'qimalarni 1 mln va undan ko'proq darajada kattalashtirib ko'rish mumkin. Ammo elektron mikroskoplarning sifati uning qancha kattalashtirib ko'rsatishi bilan emas, balki uning hal qilish qobiliyati bilan belgilanadi. Hal qilish qobiliyati deganda mikroskopning bir-biriga yaqin turgan ikki nuqtani alohida nuqtalar shaklida ko'rsata oladigan masofa tushuniladi. Masalan, mikroskopning hal qilish qobiliyati 10 angstromga (A⁰) teng bo'lsa, bu mikroskop bir-biridan 5A⁰ masofada yotgan jismlarni alohida ko'rsata olmaydi,



ular qo'shilib bitta bo'lib ko'rinadi. Demak, hal qilish qobiliyati (jismlar orasidagi masofa) qancha kichik bo'lsa, mikroskopning mayda jismlarni aniq ko'rsatish imkoniyati shunchalik darajada yuqori bo'ladi. Zamonaviy elektron mikroskoplarning hal qilish qobiliyati 0,2 dan 1 nm (2-10 angstrom)gachaadir. Eslatib o'tamiz: 1 mm = 1000 mikrometr (mkm), 1mkm = 1000 nanometr (nm), 1 nm = 10 angstrom (A^0). Elektronlar oqimi oynadan yoki shisha linzalardan o'ta olmaydi. Shu sababdan, elektron mikroskopda linzalar rolini elektromagnit g'altaklar bajaradi. G'altaklarda tok kuchini turlicha o'zgartirish unda hosil bo'lgan magnit



1.4-rasm. "JEM-1400" rusumli elektron mikroskop.

maydonini boshqarish imkonini beradi. Shunday qilib, elektromagnit linzalardagi tokni o'zgartirib, biz elektronlar oqimini boshqarish, ko'rinadigan obyektning kattalashtirish, tasvirni aniq, ravshan qilish imkoniga ega bo'lamiz. Bu mikroskoplarda ko'rish uchun o'ta yupqa (ultrayupqa), qalinligi 20-40 nm dan oshmaydigan kesmalar ishlatiladi. Kesmalar maxsus ultramikrotomlarda tayyorlanadi. Elektron mikroskop hujayra ichidagi tuzilmalarning nozik tuzilishini o'rganishga imkon beradi.

Hajmiy (rastrlovchi, skanlovchi) elektron mikroskopning yaratilishi a'zolarni elektron mikroskopda o'rganishning keyingi bosqichidir. U bilan obyektning hajmiy tuzilishini o'rganish mumkin. Elektron mikroskop obyektning 100 000 marta kattalashtirib beradi va uning hal qilish qobiliyati 3-4 nm dir.

Mikroskopda tadqiqot qilish usullarining qisqacha ta'rifidan ko'rinib turibdiki, hozirgi davrda hujayralarning nozik tuzilishini ham tirik, ham fiksatsiya qilingan obyektlarda o'rganish imkoniyati mavjud.

Mikroskop ostida turli usullar bilan obyektning morfologik tuzilishi o'rganilishiga qaramasdan, bu usullarning o'ziga hujayralarning hayot kechirish jarayonining o'ziga xos tomonlarini ochib bera olmaydi. Morfologik tadqiqotlar fiziologik va bioximik ma'lumotlar bilan to'ldirilishi kerak. Bu kamchiliklarni ma'lum darajada to'qimalarni kimyoviy tahlil qilish usuli - gistoximiya to'ldiradi.

Gistoximiya va sitoximiya hujayra tuzilmalarining kimyoviy tarkibini va ularning taqsimlanishini o'rganishga imkon beradi. Bu esa, o'rganilayotgan tu-

zilmalarning funksional holati va modda almashinuvi to'g'risida to'g'ri ma'lumot olishimizga yordam beradi. Gistoximiya usullari tuzilmalardagi aminokislotalar, oqsil, nuklein kislotalar, turli uglevodlar, lipidlarni aniqlashga, fermentlarning faolligini belgilashga yordam beradi. Bu moddalarni aniqlash reaktiv bilan to'qima va hujayra tarkibiga kiruvchi substrat orasidagi o'ziga xos reaksiyaga bog'liq.

Gistologiyada immunogistoximiya usuli ham keng qo'llaniladi. Bu usul asosida to'qimalarda va hujayralarda mavjud turli xil kimyoviy xususiyatlarga ega bo'lgan moddalarni (gormonlar, retseptor va hokazo) shu moddalarga qarshi olingan monoklonal antitanalar yordamida aniqlash yotadi. Antitanalarni nishonlash maqsadida turli fermentlar (peroksidaza, ishqoriy fosfataza), elektron mikroskopiyada esa ferritin yoki kolloid oltin ishlatilishi mumkin. Immunogistoximiya usuli, ayniqsa, onkogistologiyada, turli xil o'smalarni tashxislashda keng qo'llaniladi.

Hujayraning turli tarkibiy qismlarini (yadro, mitoxondriya, mikrosoma) ajratish uchun differensial sentrifugalash usuli qo'llaniladi. Ajratish uchun supersentrifuga (daqiqasiga 20000 – 40000 marta aylanuvchi) va ultrasentrifuga (100000 – 150000 marta aylanuvchi) ishlatiladi.

Gistoximiya va sitoximiyaning zamonaviy usullaridan radioavtografiya usuli alohida o'rin tutadi. U tuzilmalardagi modda almashinuvini to'liqroq o'rganishga imkon yaratadi. Bu usul asosida radioaktiv moddalarni (fosfor P_{32} , uglerod C_{14} , og'ir vodorod – H_3) yoki ular bilan nishonlangan moddalarning biri kiritilib, ma'lum vaqt oralig'ida ularning miqdorini to'qima va a'zolarida aniqlash yotadi. Bu usul bilan nishonli aminokislotalarning oqsil tarkibiga kirishini, nuklein kislotalarning hosil bo'lishini, nishonlangan hujayralarning migratsiyasini o'rganish mumkin.

Mikroxirurgiya usuli – tirik hujayrada maxsus asbob – mikromanipulyator yordamida nozik operatsiyalar o'tkazish usuli. Mikroxirurgiya yo'li bilan hujayralardan yadroni ajratish, yadro qobig'ini yirtish yoki bo'linayotgan hujayra xromosomalarini ajratish mumkin. Bu usul yordamida hujayra tuzilmalarining fizik xususiyatlarini, hujayra yadrosi va organellalarining funksional holatlarini o'rganish mumkin. Ko'pgina olimlar bu usul yordamida hujayra yadrosini bir hujayradan ikkinchisiga o'tkazib, yadroning irsiy belgilarini avlodan-avlodga o'tkazishdagi rolini ochib berdilar.

Tirik hujayrani o'rganish usullariga yana to'qimalarni o'stirish usuli kiradi. To'qima va hujayralarni organizmdan tashqarida (in vivo) va organizm ichida (in vitro) o'stirish mumkin. To'qimalar organizmdan tashqarida o'stirilganda maxsus oziq muhitiga o'tkazilishi kerak. Bu muhitda hujayra harakatlanish, bo'linish va differentlanish qobiliyatini saqlab qoladi. To'qima bo'lakchalari steril muhitda fiziologik eritma saqlovchi Petri idishiga solib maydalanadi. So'ngra mayda bo'lakchalar oziq muhitiga o'tkazilib, termostatda 38–39°C haroratda saqlanadi. Har 3–4 kundan so'ng ularni yangi oziq muhitiga o'tkazib turish kerak. Shunday qilish bilan to'qimani yillab o'stirish mumkin.

Bundan tashqari, to'qima tuzilmalarini hayvonning hayoti davrida yoki vital (in

vivo – hayot) bo'yash mumkin. Bu usul tirik hujayra va to'qimalarning tuzilishini, ba'zi bir moddalarning hujayraga kirish va undan chiqishini kuzatishga imkon beradi. Hayot davrida bo'yash uchun kolloid bo'yoq moddalar, masalan, litiy, karmin, tripan sinkasi va boshqa zaharli bo'lmagan moddalarni ishlatish mumkin. Bu moddalar hayvon qoniga, teri osti biriktiruvchi to'qimasiga, qorin bo'shlig'iga yuboriladi. Ma'lum vaqtdan so'ng, hayvon o'ldirilib, to'qima va a'zolar mikroskop ostida ko'riladi.

Tirik obyektlar tadqiq qilinayotganda tuzilmalarni mikrosyomka qilish, ya'ni mikroskop ostida suratga olish alohida o'rin tutadi. Hayot davrida tadqiqot qilish usullaridan tashqari to'qima va a'zolarini o'tqazib o'rganish ham mumkin, ya'ni a'zolarining bir qismi yoki hammasi boshqa organizmga o'tkaziladi (transplantatsiya qilinadi) va ularning yashab ketishi kuzatiladi. Bu usulning to'qimani o'stirish usulidan afzalligi, to'qima butunligi buzilmagan holatda kuzatishdir.

Bundan tashqari, gistologiyada a'zo, to'qima, hujayralar hamda ularning tarkibiy qismlarining yuza maydonlarini, hajmini aniqlash imkonini beruvchi morfometriya usuli keng qo'llaniladi. Tasvirlarni avtomatik o'rganish tizimi ham gistologiyada keng o'rin olmoqda. Bu usul o'rganilayotgan gistologik obyektlarning hajmiy xususiyatlari to'g'risida obyektiv ma'lumot olishga yordam beradi.

Yuqorida keltirilgan fikr va dalillardan ko'rinib turibdiki, zamonaviy gistologiya ko'p va turli xil tadqiqot usullari bilan qurollangan. Ular hujayra, to'qima, a'zolarining tuzilishini har tomonlama mukammal o'rganishga yordam beradi. Matematikaning aniq tahlil usullari, miqdoriy tahlil usuli bu bilimlarimizni to'ldiradi. Elektron mikroskop ostida ko'rish, elektron sitoximiya va radioavtografiyaning qo'llanishi metabolik jarayonning kechishi to'g'risida to'liq bilim olishimizga yordam beradi. Umuman olganda, bu usullarning barchasi hujayrani, hujayra tuzilmalarini, makromolekulalarning tuzilishi to'g'risida aniq bir fikrga kelishimizga, differentlanish, regeneratsiya va irsiy belgilarning nasldan-naslga o'tishini chuqurroq o'rganishimizga yordam beradi. Ikkinchi tarafdin, bu usullar molekulyar biologiyaning rivojlanishida muhim vosita bo'la oladi.

II BOB. SITOLOGIYA

Hujayra (lotincha "cell", "cellula", yunoncha "kytos") – organizmlar tuzilishi-ning asosini tashkil etuvchi eng kichik tirik birlik. Sitologiya (ko'pincha, hujayra biologiyasi deb ham ataladi) – hujayralarning takomillashishi, tuzilishi va faoliyatini (yunoncha "kytos" – "hujayra", "logos" – "ta'limot") o'rganadigan fanidir. Bu fan alohida hujayralarning tuzilishini, ularning organizmda umumiy fiziologik jarayonlarda va ushbu jarayonlarni boshqarishda ishtirok etishini, yangi hujayralarning hosil bo'lishini (hujayralar reproduksiyasi), hujayralarning atrof-muhit sharoitlariga moslashuvini (adaptatsiya), ularning turli fiziologik va patologik omillarga nisbatan javob reaksiyasini va hujayralardagi patologik o'zgarishlarni o'rganadi. Sitologiya asoslarini bilish tibbiyot uchun juda muhim ahamiyatga ega, chunki deyarli barcha kasalliklarning asosida hujayralarning shikastlanishi va shu tufayli kelib chiqadigan to'qima va a'zolar faoliyatining buzilishi yotadi.

Hujayralarning ikki, bir-biridan tubdan farqlanuvchi, *prokariot* va *eukariot* turlari mavjud. Prokariot (yunoncha "pro" – ilgari, oldin; "karyon" – yadro) hujayralar faqat bakteriyalar va ba'zi suv o'tlari orasida topilgan. Bu hujayralar mayda (uzunligi 1–5 mkm) bo'lib, ularda genetik materialni (DNKni) hujayraning boshqa tuzilmalaridan ajratib turuvchi yadro qobig'i bo'lmaydi. Bundan tashqari, prokariot hujayralarda DNK gistonlar (maxsus asosiy oqsillar) bilan bog'lanmagan va, odatda, membranali organellalar bo'lmaydi.

Prokariotlardan farqli o'laroq, *eukariot* (yunoncha "eu" – yaxshi; "karyon" – yadro) hujayralar yirikroq bo'lib, o'zida qobiq bilan o'ralgan va aniq ifodalangan yadro saqlaydi. Hujayraning genetik materiali gistonlar bilan bog'liq bo'lib, sitoplazmasida ko'plab membrana bilan qoplangan (membranali) organellalar uchraydi. Gistologiyada «hujayra» deganda to'qimalar, a'zolar va yaxlit organizmning asosiy elementi bo'lgan faqatgina *eukariot* hujayralar nazarda tutiladi. Shunday qilib, hujayra qobiq bilan chegaralangan, sitoplazma va yadrodan iborat tirik tizim bo'lib, o'simlik va hayvonlar hayotining asosini tashkil qiladi.

Ko'p hujayrali organizm, jumladan, odam ham, tipik hujayralardan tashqari hujayra bo'lmagan tuzilmalardan iborat. Shuni ta'kidlash lozimki, barcha hujayra bo'lmagan tuzilmalar u yoki bu hujayralarning hosilasi yoki hujayra hayot faoliyatining ma'lum bir bosqichidir. Odatda, hujayra bo'lmagan tuzilmalarga *simplastlar*, *sinsitiy* va *hujayralararo modda* kiradi. *Simplastlar* yirik (100 mkmdan to bir necha santimetr gacha) sitoplazmadan va juda ko'p yadrolardan tashkil topgan tuzilmalardir. *Simplastlarga* misol qilib skelet mushak tolalarini, yo'ldosh (platsenta) trofoblastlarini va suyak to'qimasining osteoklastlarini keltirish mumkin. *Simplastlar* ikkilamchi ravishda alohida mavjud hujayralarning bir-biri bilan qo'shilishidan kelib chiqadi yoki hujayrada to'liq bo'lmagan mitoz jarayoni natijasida hosil bo'ladi. Bu jarayonda faqat yadroning bo'linishi ro'y beradi, sitoplazma esa

kattalashadi, ammo bo'linmaydi (sitotomiya bo'lmaydi). Sinsitiy ham mitoz jarayonining hali oxirigacha yetmaganligi hisobiga hosil bo'ladi. Bunda qiz hujayralar orasida ularni birlashtirib turuvchi ingichka sitoplazmatik ko'prikchalar saqlangan bo'ladi. Agar bo'linayotgan hujayralar ko'p bo'lsa, bitta sinsitiy bir necha ming hujayrani birlashtirib turishi mumkin. Odamda sinsitiy hosil bo'lishini jinsiy hujayralarning yetilish davrlarida – *ovogenez* va *spermatogenez* jarayonlarida kuza-tish mumkin. Simplast va sinsitiy pretsellyular (hujayragacha bo'lgan) tuzilmalar deb hisoblanadi. Ulardan tashqari odam organizmida differensiatsiya jarayonida rivojlanadigan postsellyular (hujayradan keyingi) tuzilmalar ham mavjud. Ularga teri, tirnoqlar, sochlarning muguz tangachalari (korneotsitlar) hamda qonning eritrotsitlari va qon plastinkalari (trombotsitlar) kiradi. Muguz tangachalar va eritrotsitlar differensiyatsiya jarayonida o'z yadrosini yo'qotgan hujayralar bo'lsa, qon plastinkalari (trombotsitlar) ulardan farqli o'laroq, suyak ko'migida joylashgan yirik hujayralar (megakariotsitlar) sitoplazmasining alohida bo'laklaridir. Garchan o'zida yadro, ba'zida esa organellalar ham tutmasa-da (masalan, eritrotsitlar), postsellyular tuzilmalar ma'lum vazifalarni bajarishga o'ta yuqori darajada ixtisoslashgan bo'ladi. Ular bu vazifalarni to hayot muddatlari tugaguncha bajaradi. Bu xususiyatlari bilan ular oddiy yemirilgan hujayralarning bo'lakchalaridan tubdan farq qiladi. Ko'p hujayrali organizmning hayot faoliyatida hujayralararo modda muhim o'rin tutadi. Bu modda, odatda, amorf moddadan va unda joylashgan kollagen va elastik tolalardan iborat. Hujayralararo moddaning miqdori va tarkibi turli to'qimalarda har xil bo'ladi. Masalan, biriktiruvchi to'qimada u juda ko'p bo'lsa, epiteliy va nerv to'qimalarida deyarli uchramaydi. Hujayralararo moddaning asosiy manbasi bo'lib maxsus ixtisoslashgan hujayralar hisoblanadi. Demak, hujayralar nafaqat boshqa hujayralar avlodini, balki ko'p hujayrali organizmning hujayra bo'lmagan tuzilmalarini ham yaratadilar.

Shunday qilib, hujayra ko'p hujayrali organizmning struktur va funksional birligidir. Shu bilan birga, hujayraning hayot faoliyati boshqa hujayralar, hujayralararo va tashqi muhitlar bilan uzviy bog'langan holda kechadi.

Hujayralar morfologiyasi, fiziologiyasi va patologiyasini o'rganish *hujayra nazariyasi* sifatida tanilgan asosiy biologik nazariyaga asoslangandir.

HUJAYRA NAZARIYASI

Hujayra nazariyasi – tiriklikning eng kichik birligi bo'lgan hujayralarning tuzilishi, ko'payishi va ularning ko'p hujayrali organizmlarni shakllantirishdagi tutgan o'rni haqidagi qonuniyatlarni umumlashtiruvchi ta'limot. Albatta, bu nazariya dab-durustdan va o'z-o'zidan paydo bo'lgan emas. Ko'p hujayrali organizmning eng kichik birligini kuzatgan birinchi olimlardan biri Robert Guk (1665) edi. Uning tekshiruvlari o'simlik va hayvonlarning tuzilishi borasida tizimli tadqiqotlar paydo bo'lishi uchun turtki bo'lib xizmat qildi. 1671-yilda M.Malpigi, N.Gryu va F.Fontanalar Robert Gukning kuzatishlarini tasdiqladilar va o'simliklarning turli

qismlari bir-biriga yaqin «pufaklar» yoki «qopchalar»dan iborat ekanligini ko'rsatdilar. Biroq bu va boshqa tadqiqotlar deyarli ikki asr davomida o'simlik va hayvon hujayralarining universal tuzilishga ega ekanligi haqidagi to'g'ri tushunchaga olib kelmadi.

Hujayra morfologiyasini o'rganishdagi yutuqlar XIX asrda mikroskopik usullarni takomillashtirish va ularni amaliyotda qo'llash bilan bog'liqdir. Bu paytga kelib, yadro va protoplazma tushunchalari paydo bo'ldi (Ya.Purkinye, R.Braun va boshqalar). Olingan juda ko'p dalillar o'simlik va hayvon hujayralarining tuzilishi haqidagi fikrni tubdan o'zgartirdi. 1839-yilda nemis zoologi Teodor Shvanning «Hayvon va o'simliklarning o'sishi va tuzilishining mutanosibligiga doir mikroskopik tadqiqot» nomli kitobi chiqdi. Bu kitobda u hujayra nazariyasining asoslarini, ya'ni to'qimalarning hujayralardan tashkil topganligini, barcha hujayralar umumiy rivojlanish qonuniyatlariga ega ekanligini, har bir hujayra mustaqil rivojlanishi mumkinligini ko'rsatib berdi. Hujayra nazariyasining rivojlanishida 1858-yilda chop etilgan, nemis patologi Rudolf Virxovning «Fiziologik va patologik gistologiyaga asoslangan hujayra patologiyasi» nomli asari ham juda muhim o'rin tutadi. R.Virxovgacha kasalliklarning kelib chiqishi organizmda mavjud suyuqliklar tarkibiy qismining o'zgarishi tufayligina bo'ladi, degan fikr hukm surardi. R.Virxov esa, patologik jarayonni tushuntirishga to'g'ri yondoshdi va kasalliklarni hujayralar tuzilishining o'zgarishi bilan bog'ladi. Bu tadqiqot yangi ta'limot – «hujayra patologiyasi» yaratilishiga asos bo'lib xizmat qildi. Bu ta'limotga asosan, barcha kasalliklar hujayralar tuzilishining o'zgarishlari bilan bog'liq deb ta'kidlanadi. Hujayra patologiyasi turli kasalliklarning kelib chiqish mexanizmlarini ochib berdi va shu bilan nazariy va klinik tibbiyotning negizini tashkil etdi. R.Virxovning yana bir buyuk xizmati shuki, u T.Shvann va M.Shleyden fikrlariga qarama-qarshi o'laroq, hujayralar qandaydir bir strukturasiy tirik tuzilmadan (sitoblastemadan) emas, balki faqat oldindan mavjud bo'lgan hujayralardan hosil bo'ladi, degan fikrni oldinga surdi. Uning "omnis cellula e cellula", ya'ni, "har bir hujayra hujayradan" degan iborasi biologiyaning keyingi rivojlanishiga turtki bo'ldi. Hozirgi vaqtda hujayralar mavjud hujayraning bo'linishi natijasida hosil bo'ladi, degan xulosa biologiyaning asosiy xulosalaridan biri hisoblanadi. R.Virxovning "hujayradan tashqarida hayot yo'q" degan iborasi hozirgi kungacha o'z qadrini yo'qotmagan.

Hujayra nazariyasining asosiy qoidalari quyidagilardan iboratdir:

1.Hujayra tirik mavjudotning eng kichik birligidir. O'zini qaytadan tiklash (reproduksiya), energiyadan foydalanish va uni transformatsiya qilish, metabolism, sezgirlik va o'zgaruvchanlik, sharoitga moslashish – bularning bari tiriklik belgilari. Ushbu belgilarni ilk bor faqatgina hujayrada ko'rish mumkin. Aynan hujayragina tiriklikning barcha xususiyatlarini o'zida mujassamlashtirgan eng kichik birligidir. Hujayraning alohida ajratilgan qismlari (komponentlari) esa, masalan, yadro yoki organellalar ushbu xususiyatlarni namoyon etishga ojizlar. Hujayradan ajratilgandan so'ng ular o'z-o'zini saqlab qolish va yangidan hosil bo'lish xususiyatlarini yo'qotadilar. Bundan farqli o'laroq, ko'pgina hujayralar, hatto ko'p hujay-

rali organizmdan ajratib olingan bo'lsa-da, tegishli muhitda o'zida modda almashinuvi, reproduksiya kabi bir qator tiriklik belgilarini saqlab qoladilar.

2. Turli organizmlar hujayralari tuzilishi bo'yicha prinsipial o'xshashlikka ega. Hujayralar eng turli shakllarga va kattalikka ega bo'lishi mumkin. Biroq o'simliklar yoki hayvonlarning turli a'zolar hujayralarini o'rganganda, ularning tuzilishi bo'yicha umumiy bir qonuniyat mavjudligi diqqatni jalb etadi. Haqiqatan ham, barcha hujayralar uch asosiy qismlarga ega: hujayrani tashqi muhitdan ajratib turuvchi qobig'i (plazmatik membrana, plazmolemma); o'zida xromosomalar tarkibida asosiy irsiy material (DNK) saqlovchi yadro; sitozol, organellalar va kiritmalar tutuvchi sitoplazma. Hujayralar tuzilishidagi bu o'xshashlik tirik tizimning o'z ehtiyoji uchun zarur bo'lgan vazifalarning umumiyligi (nuklein kislotalar va oqsillar sintezi, hujayra bioenergetikasi va boshqalar) bilan belgilanadi. Bir hujayradan (zigotadan) ko'p hujayrali organizm hosil bo'lish jarayonida hujayralar maxsus oqsillarni sintezlaydi, o'z shaklini va kattaligini o'zgartiradi, va shu bilan muayyan vazifalarni bajarishga ixtisoslashadi. Bu jarayon hujayra differensiyatsiyasi (*differentiation* - o'zgarish, farqlanish) deb ataladi. Masalan, mioblastlar cho'zilib, duksimon shaklga keladi, miofibrillalar oqsillarini (aktin, miozin) ishlab chiqarib, to'playdi. Aktin va miozin iplari boshqa hujayralarda ham bor, ammo faqatgina mushak hujayralari bu oqsillardan kimyoviy energiyani qisqarish kuchiga aylantirishga ixtisoslashtirilgan bo'ladi. Xuddi shuningdek, biriktiruvchi to'qimadagi fibroblastlar hujayralararo moddani sintezlash va sekret qilishga, nerv hujayralari fizik va kimyoviy signallarni harakat potensialiga aylantirishga, buyrakusti bezi, tuxumdon, urug'donning ba'zi hujayralari steroid gormonlar sintezi va sekretsiyasiga, ovqat hazm qilish tizimi bez hujayralari fermentlar ishlab chiqarishga, ichak va buyrak hujayralari moddalarni so'rishga ixtisoslashadi va hokazo. Tuzilishi va funksiyasi jihatdan turlicha bo'lgan hujayralar hosil bo'lishining molekulyar-genetik mexanizmlari hali oxirigacha o'rganilmagan. Shu narsa ayonki, differensiyatsiya turli hujayralarda har xil genlarning ketma-ketlikda va tanlab faollashuvi natijasidir. Shubhasiz, bu jarayonda signal molekulari va retseptorlar yordamida amalga oshiriladigan hujayralararo o'zaro ta'sirlar muhim o'rin tutadi. Bularning bari maxsus tuzilmalar va maxsus (spetsifik) xususiyatlarga ega bo'lgan hujayralar paydo bo'lishiga olib keladi. Differensiyatsiya jarayonida maxsus hujayralarning bir yoki bir necha vazifalarni bajarish imkoniyatlari oshadi. Organizm tashqi muhit ta'sirlariga sezuvchan bo'lib, normal va patologik holatlarda bir hujayra shart-sharoitlariga ko'ra o'zini turlicha namoyon qilishi mumkin. Tuzilishi bo'yicha o'xshash hujayralar ta'sirga bir xilda sezgir bo'lmaydi, chunki ularning yuzasida joylashgan gormon va hujayradan tashqari matriks signallarini qabul qiluvchi retseptorlar turlicha bo'ladi. Masalan, sut bezidagi fibroblastlar va bachadonning silliq mushaklari jinsiy gormonlarga nisbatan yuqori sezgirlikka ega bo'lib, ular ta'sirida kuchli javob reaksiyasini beradi. Shu bilan birga, boshqa a'zodagi fibroblastlar va silliq mushak hujayralari jinsiy gormonlarga sezgir bo'lmaydi va gormonlar ta'siriga javob bermaydi.

Shunday qilib, turli organizmdagi hujayralarning tuzilishidagi o'xshashlik bu hujayraning hayoti va ko'payishi uchun lozim bo'lgan vazifalarning umumiylik bilan belgilanadi. Turli xil tuzilishga ega bo'lgan hujayralarning kelib chiqishi ularning differentsiatsiyasi va funksional ixtisoslashishining natijasidir.

3.Hujayralarning ko'payishi faqat mavjud hujayralarning bo'linishi natijasida amalga oshadi. Hujayralarning ko'payishi faqat mavjud ona hujayralarning bo'linishi natijasida amalga oshib, bu jarayondan oldin ona hujayrada genetik materialning ikki karra ortishi (DNK reproduksiyasi) ro'y beradi. Hayvon va o'simliklarning eukariot hujayralarida to'laqon bo'linishning yagona usuli bo'lib mitoz (noto'g'ri bo'linish) hisoblanadi. Bunda hujayra bo'linishining maxsus tuzilmasi – bo'linish dukchasi yoki hujayra dukchasi hosil bo'ladi. Shu dukcha yordamida oldindan ikki karra ko'paygan xromosomalar tekis va aniq ikki bo'lg'usi yangi hujayralarga (ular odatda qiz hujayralar deb ataladi) taqsimlanadi. Odam organizmida 200 ga yaqin hujayra turlari mavjud bo'lib, ularning soni taxminan 10^{13} – 10^{14} tani tashkil etadi. Shularning barchasi tuxum hujayraning spermatozoid bilan urug'lanishidan hosil bo'lgan yagona hujayra – zigotadan kelib chiqadi. Deyarli barcha to'qimalarda, nerv va yurak mushak to'qimasidan tashqari, butun hayot davomida hujayralar muntazam ravishda yangilanib turadi. Yetilish jarayonida ko'p hujayralar bo'linish qobiliyatini yo'qotadi va hayot siklini o'tab bo'lgach, halok bo'ladi. Ularning o'rniga yangi hujayralar keladi. Biroq yangi hujayralarning hosil bo'lish imkoniyati faqat bo'linish va o'ziga o'xshash hujayralar avlodini berish qobiliyatiga ega bo'lgan hujayralar mavjud bo'lgandagina amalga oshadi. Bunday hujayralar *o'zak hujayralar* deb ataladi hamda turli to'qimalar va hujayralarning muntazam yangilanishi uchun manba bo'lib hisoblanadi. Uzoq vaqtlardan beri jonsiz materialdan sun'iy tirik hujayralar hosil qilishga urinishgan va bu urinishlar hozir ham davom etayapti. Zamonaviy hujayra texnologiyalarining gurrakib rivojlanishi ma'lum maxsus vazifalarni bajarishga (masalan, monoklonal antitana-lar ishlab chiqarishga) ixtisoslashgan gibrud hujayralar klonini yaratish imkonini berdi. Zigota yadrosini klonlanadigan hayvon somatik hujayrasining yadrosi bilan almashtirish yo'li bilan butun boshli organizmning klonini yaratish mumkinligi tasdiqlandi (masalan, klon usuli bilan yaratilgan mashhur qo'ycha Dolli). Hujayralar hayot faoliyatini va bo'linishini sun'iy sharoitda ta'minlash usullari batafsil ishlab chiqildi. Ma'lum irsiy kasalliklarni davolashda gen injenerlik usullari tibbiyot amaliyotiga tobora chuqurroq kirib bormoqda. Biroq, shuni esda tutish kerakki, bu ishlarning barchasi tabiiy tirik hujayralarda yoki ularning ma'lum qismlarida bajarilmoqda. Hujayra biologiyasining ulkan muvaffaqiyatlariga qaramasdan, jonsiz, hujayra bo'lmagan materialdan tirik hujayra yaratish yo'lidagi barcha urinishlar hozircha samarasiz qolmoqda. Bularning bari mashhur R.Virxov tomonidan hujayra nazariyasiga kiritilgan "*Omnis cellula e cellula*", ya'ni, har qanday hujayra faqat hujayradan hosil bo'ladi, degan xulosasi batamom haq ekanligini tasdiqlaydi.

4.Hujayra yaxlit organizmning bir qismidir. Ko'p hujayrali organizmlar to'qima va a'zolar tizimlarini hosil qiluvchi hujayralar va ular hosilalarining murakkab

ansamblidir. Bu ansamblida hujayralar bir-biri bilan nerv, gumoral va boshqa omillar orqali uzviy bog'langan bo'lib, o'zaro hamkorlikda faoliyat ko'rsatadi. Hujayralararo o'zaro ta'sir hujayralar takomili va differensiyatsiyasi jarayonlarining asosiy shartlaridan biridir. U yoki bu ixtisoslashgan hujayraning shakllanishi uchun hujayraga kiritilgan genetik dasturdan tashqari, boshqa hujayralar va hujayralararo moddaning ta'siri talab qilinadi. Ular shakllanayotgan hujayra uchun o'ziga xos mikromuhit yaratadilar va shu bilan hujayraning spetsifik struktur va funksional ixtisoslanishini ta'minlaydilar. Shunday qilib, ko'p hujayrali organizmlarda hujayra tiriklikning elementar birligi bo'lib, u turli maxsus vazifalarni bajarishga ixtisoslashgan. Bu vazifalarni u yaxlit organizm tarkibiga kiruvchi boshqa hujayralar va hujayralararo modda majmuasida amalga oshiradi.

Shunday qilib, hujayra nazariyasi biologiya va tibbiyotning rivojlanishiga katta ta'sir ko'rsatdi hamda gistologiya va embriologiya fanlarining shakllanishi uchun asos bo'lib xizmat qildi. Organizmning hujayra tuzilishi tamoyilini qabul qilishi uning faoliyatini funksional birliklar bo'lgan hujayralar darajasida o'rganishni taqozo etib, shu bilan fiziologiya fanining rivojlanishiga ham chuqur ijobiy ta'sir ko'rsatdi. Ushbu nazariya hayotni ilmiy tushunish asoslarini berdi hamda organizmlarning individual rivojlanishi va ularning evolyutsion munosabatlarini tushunishga imkon yaratdi. Oradan o'tgan qariyb ikki asr mobaynida hujayra tuzilishi va faoliyati to'g'risida ko'pdan-ko'p yangi ma'lumotlar to'plangan bo'lsa-da, hujayra nazariyasining asosiy qoidalari o'z qadri-qiyamatini hozirgi kungacha saqlab qolgan.

HUJAYRANING TARKIBIY QISMLARI

Har bir hujayra uch asosiy tarkibiy qismdan: 1) *hujayra qobig'idan* (hujayra membranasi); 2) o'zida subhujayraviy birliklar saqlovchi *sitoplazmadan*; 3) *yadro*dan iborat. Hujayra tashqi muhitdan yoki qo'shni hujayralardan hujayra membranasi (*plazmolemma*, yoki *plazmatik membrana*, yoki *sitolemma* ham deb ataladi) yordamida ajratilgan. Sitoplazma sitoplazma matriksidan yoki sitozoldan (avval gialoplazma deb atalgan) va unda joylashgan sitoskeletdan, hujayra organellalari va kiritmalardan iborat. Yadroda yadro qobig'i (kariolemma yoki nukleolemma), nukleoplazma (karioplazma), xromatin (xromosomalar), yadrocha va yadroning oqsilli asosi (yadro matriksi) tafovut qilinadi.

SITOPLAZMANING UMUMIY TUZILISHI

Sitoplazma sitoplazma matriksidan yoki *sitozoldan* va unda joylashgan *sitoskeletdan*, hujayra *organellalari* va *kiritmalardan* iborat.

Sitoplazma matriksi (sitozol, eski nomi gialoplazma) umumiy hujayra hajmining qariyb yarmini tashkil qiladi. Sitozol, asosan, suv va unda erigan turli moddalardan tashkil topgan murakkab kolloid tizimdir. Bu tizimda hujayra organellalari va kiritmalar muallaq suzib yuradi. Sitozolda noorganik ionlar (Na^+ , K^+ ,

Ca²⁺) va oraliq metabolitlar, uglevodlar, lipidlar, oqsillar va RNK kabi organik molekulalar bo'ladi. Ushbu tizim suyuq (zol) holatidan gel holatiga va, aksincha, geldan zol holatiga o'tib turish qobiliyatiga ega. Hujayralar sitozoli membranalar yordamida bir necha aniq ifodalangan bo'limlarga (kompartimentlarga) bo'linadi. Bu kompartimentlar hujayra ichida ionlar va molekulalar oqimini boshqaradi. Bundan tashqari, ular fermentlarni va tegishli substratlarni yig'ib, hujayra faoliyatining samaradorligini oshiradi. Ko'p komponentli bo'lgan sitozolda uning alohida qismlari sharoitga va bajaradigan vazifalariga qarab, o'z agregat holatini o'zgartirishi mumkin. Garchan sitozol strukturasis bo'lsa-da, unda turli xil fibrillyar oqsillarning hosil bo'lishi va yemirilishi doimiy ravishda kechadi. Sitoplazmatik matriks, asosan, globulyar oqsillar bo'lib, ular umumiy hujayra oqsillarining 20–25 foizini tashkil qiladi. Sitozol organellalarning hujayra ichidagi harakatini boshqaradi va sitoplazmaning yopishqoqligini ta'minlaydi. Membrana bilan bog'lanmagan (eruvchan) fermentlar ma'lum bir tartibda joylashgandagina eng samarali faoliyat ko'rsatadi. Aynan sitozol fermentlarning substrat bilan ta'siri ketma-ketligining strukturasis bo'lib xizmat qiladi. Sitozol yuzlab fermentlar saqlaydi. Bu fermentlar maxsus "qurilish bloklari" hosil qilib, ular yirikroq molekulalarni yig'ishda va mayda molekulalarni parchalashda ishtirok etadi. Sitozolda oqsil sintezi mexanizmining barcha elementlari (r-RNK, i-RNK, tRNK, fermentlar va boshqa omillar) mujasamlashtirilgan. Ular yordamida sitozolda hujayraning o'z ehtiyojlari uchun zarur bo'lgan oqsillar sintezlanadi. Hujayraning osmotik va bufer xususiyatlari ko'p jihatdan sitozol tarkibiga bog'liq. Aynan ana shu yarim suyuq muhit hujayraning barcha tuzilmalarini birlashtiradi va ularning o'zaro kimyoviy ta'sirini ta'minlaydi. Sitozol orqali aminokislotalar, yog' kislotalari, nukleotidlar va karbonsuvlarning hujayra ichi transporti amalga oshadi. Sitozol orqali doimiy ravishda ionlar oqimi plazmolemmaga va undan mitoxondriylarga, yadroga va pufaklarga qarab harakat qiladi. Sitozol ATF saqlanadigan asosiy joy hisoblanib, bu yerda ATF molekulas massalarining bir joydan ikkinchi joyga ko'chish jarayonlari amalga oshadi.

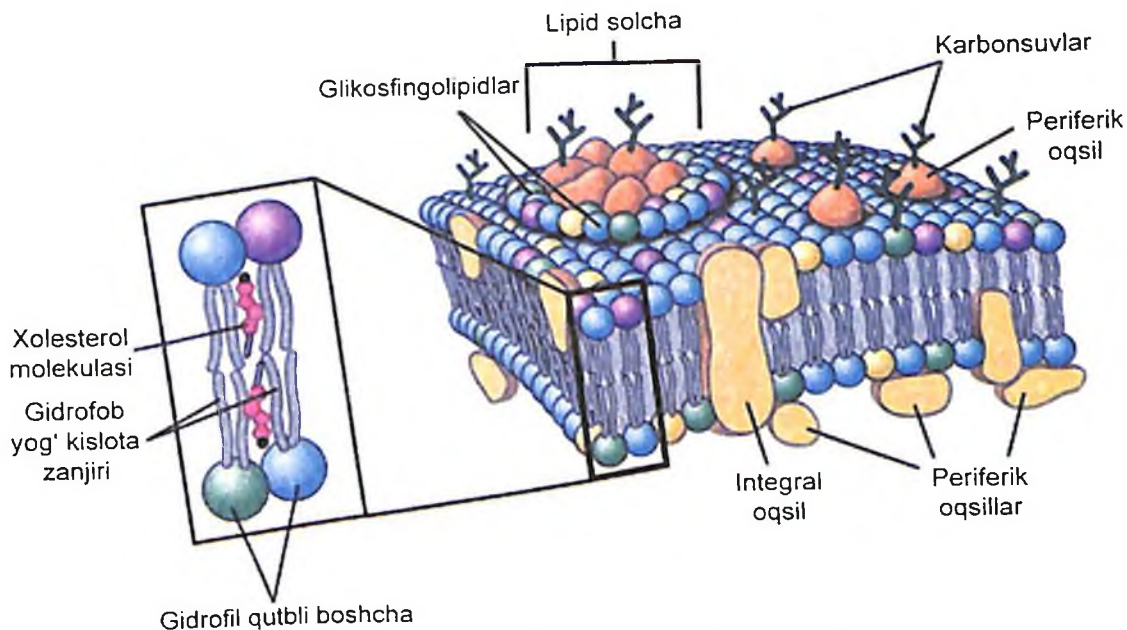
Sit os ke let sitoplazmaning struktur komponenti bo'lib hisoblanadi. Sitoskelet hujayrada, asosan, membranasis organellalar – mikronaychalar, aktin va oraliq filamentlardan iborat murakkab to'r hosil qilib joylashadi. Sitoskelet tarkibiga kiruvchi struktur oqsillar hujayraning shaklini saqlab turishni ta'minlaydi hamda organellalar va sitoplazmatik pufakchalarning harakatida muhim rol o'ynaydi. Ushbu oqsillar yaxlit hujayraning harakatida ham faol ishtirok etadi.

Sitozol sitoskelet bilan birgalikda sitoplazmaning asosini tashkil etib, ushbu asosda *organellalar va kiritmalar* joylashadi. Kiritmalar, odatda, hujayraning muvaqqat komponentlari bo'lib, karbonsuv, yog', oqsil va pigment birikmalarining to'plamlaridir. Hujayrada ular lipid tomchilari, glikogen, oqsil yoki pigment donachalari shaklida ko'rinadi. Ular hujayraning doimiy bo'lmagan tuzilmalari bo'lib, odatda, membrana bilan qoplanmagan. Kiritmalar yo'qolib ketishi va yana yangidan paydo bo'lishi mumkin, ularning miqdori va tuzilishi hujayraning funksional holatiga qarab turlicha bo'ladi. Kiritmalardan farqli o'laroq organellalar ("jajji

yoki miniatyur a'zolar", oldingi nomi organoid – "organga o'xshash") hujayralarining doimiy komponentlari bo'lib, uning hayot faoliyatida juda muhim o'rin tutadi. Haqiqatan ham, agar biz hujayrani yaxlit organizm sifatida qabul qilsak, organellalarni uning miniatyur a'zolari deb hisoblash mumkin. Joylashishi va funksional xususiyatlariga ko'ra *umumiy* va *maxsus* organellalar ajratiladi. Umumiy organellalar deyarli barcha hujayralarda bo'ladi. Maxsus organellalar esa faqat ma'lum turdagi hujayralarda uchrab, ularda spetsifik funksiyani bajaradi. Masalan, mushak to'llaridagi miofibrillar, nafas yo'li hujayralaridagi kiprikchalar, spermatozoidlardagi xivchin va hokazo. Biroq, shuni nazarda tutish kerakki, barcha maxsus organellalarning asosini kimyoviy tarkibi, soni, tuzilishi va joylashishi bo'yicha o'ziga xos xususiyatlarga ega bo'lgan umumiy organellalar (mikronaychalar, mikrofilamentlar) tashkil etadi.

BIOLOGIK MEMBRANALAR HAQIDA TUSHUNCHA

O'tgan asrning 50-yillarida olib borilgan elektron-mikroskopik tadqiqotlar eritrotsitlar hujayra membranalarining (plazmolemmasining) uch qavatli tuzilishga ega ekanligini ko'rsatdi. Osmiy bilan fiksatsiya qilingandan so'ng membranada ikki (tashqi va ichki) qoramtir bo'yalgan qavatlar mavjudligi va ular oqishroq bo'yalgan (o'rta) qavat bilan bir-biridan ajralib turishi aniqlandi. Aynan shunday uch qavatli tuzilishga ega membranalar nafaqat plazmolemmada, balki hujayraning boshqa tuzilmalarida, masalan, membranali organellalarda, yadro qobig'ida ham topildi. Demak, «elementar biologik membrana» deb atalmisli uch qavatli tuzilishga ega bo'lgan membranalar hujayraning universal tuzilmalari hisoblanadi. Hujayraning barcha membranali tuzilmalari, shu jumladan, plazmolemma ham, tuzilish jihatdan bir-biriga tubdan o'xshashdir. Membranalarda elektron mikroskop ostida ko'rinadigan uch qavat fiksatsiya uchun ishlatilgan osmiyning metall shaklida ikki qavatli lipidlarning gidrofil guruhlari joylashgan qismiga cho'kishi natijasida paydo bo'ladi deb hisoblanadi. Biroq bunday aniq ifodalangan uch qavat faqatgina fiksatsiya qilingan, ya'ni o'lik biologik membranalar uchun xarakterlidir. Tirik biologik membranalar esa, ularda juda ko'p turdagi jarayonlar kechishi tufayli, ancha murakkab tuzilishga egadir. Hozirgi paytda biologik membranalar tuzilishining eng keng tarqalgan modeli bo'lib G.Nikolson va S.Singer tomonidan taklif etilgan «suyuqlik-mozaika» modeli hisoblanadi. Bu modelga ko'ra, biologik membrana oqsil, lipidlar va ularga birlashtirilgan karbonsuv zanjirlar mozaik tartibda joylashgan suyuq dinamik tizim hisoblanadi. Har bir membrananing asosini ikki qavat hosil qiluvchi lipidlar (bilipid qavatlar yoki lipidlar qo'shqavati) va ular orasida joylashgan oqsillar (integral yoki transmembran va yarim integral oqsillar) hamda membrananing ichki yoki tashqi yuzasiga birikkan oqsillar (periferik oqsillar) tashkil qiladi. Ba'zi oqsillar (glikoproteinlar) va lipidlar (glikolipidlar) membrananing tashqi sirtiga bo'rtib turuvchi karbonsuv zanjirlarini tutishi mumkin (2.1-rasm). Bu model hujayradagi barcha membranali strukturalarning,



2.1-rasm. Biologik membrananing "suyuqlik-mozaik" modeli

shu jumladan, plazmolemmaning asosiy tuzilish prinsiplarini aks ettiradi. Biroq turli joylarda joylashgan membranalar o'zining kimyoviy tarkibi (lipidlar, oqsillar, karbonsuvlar) bo'yicha farqlanishi mumkin. Bu ularning o'ziga xos xususiyatlari va bajaradigan vazifalarining xilma-xilligi bilan bog'liq bo'ladi. Bu borada plazmolemma hujayradagi barcha biologik membranalarining tuzilishi va funksiyasini o'rganish uchun o'ziga xos etalon bo'lib xizmat qiladi.

PLAZMOLEMMANING TUZILISHI VA FUNKSIYASI

Hujayra qobig'i (hujayra membranasi, plazmolemma, plazmatik membrana) hujayrani mustaqil yashash birligi sifatida belgilaydigan asosiy tarkibiy qismlaridan biri hisoblanadi. Plazmolemma garchi hujayraning tashqi chegaralarini ifodalasa-da, u hujayraning ichki muhiti bilan tashqaridagi hujayralararo moddaning makromolekulalari orasidagi bog'lanishni amalga oshiradi. Hujayra membranasida maxsus *integrin* oqsillari mavjud bo'lib, ular ham sitoplazmaning sitoskelet tuzilmalari bilan, ham hujayralararo moddaning molekullari bilan bog'langan bo'ladi. Ushbu bog'lanish tufayli sitoplazma va hujayralararo modda orasida doimiy ravishda ikki tomonlama o'zaro munosabat amalga oshadi. Hujayra membranasi ba'zi moddalarning hujayra ichiga va, aksincha, undan tashqariga harakatlanishini boshqarib, muayyan molekullarning undan o'tishini yengillashtiradi va o'ziga xos tanlab o'tqazuvchi to'siq vazifasini bajaradi. Hujayra membranasining eng muhim vazifalaridan biri bo'lib uning hujayra ichidagi muhitning doimiyligini saqlab turishidir, chunki bu muhit hujayradan tashqaridagi suyuqlikdan keskin farq qiladi. Hujayra membranasi vazifalarining xilma-xilligi uning tuzilishi va fi-

zik-kimyoviy xossalari o'ziga xos xususiyatlari bilan bog'liqdir.

Hujayrani tashqi tarafdin o'rab turuvchi qobig'i faqatgina biologik membrananing o'zidagina iborat bo'lishi mumkin. Lekin, ko'pincha, hujayra murakkab tuzilgan 3 zonadan: *tashqi*, *o'rta* va *ichki* zonalardan tashkil topgan hujayra qobig'i bilan o'ralgan. Tashqi zona *glikokaliks* deb nomlanib, oqsil va unga yopishgan karbonsuv zanjirlaridan hosil bo'lgan. U elektron mikroskop ostida uzluksiz struktura holida ko'rinadi. Glikokaliks hujayraning tashqi muhit bilan aloqasida muhim o'rin tutadi. Glikokaliks zonasining kimyoviy tarkibi turli hujayralarda farqlanadi. Ba'zi bir hujayralarda glikokaliks moddalarni parchalovchi fermentlarga boy bo'lsa, boshqa hujayralardagi glikokaliksni hosil qiluvchi glikoproteidlar retseptor (turli xil spetsifik signallarni qabul qilish, yot yoki o'ziga tegishli hujayralarni tanib olish va boshqalar) xususiyatiga ega. Ichki epiteliyal hujayrasining (enterotsit) mikrovor-sinkalari ustidagi glikokaliks oziq moddalar parchalanishida, so'rilishida muhim rol o'ynaydi. U hujayra mikrovor-sinkalarini apikal qismining mustahkamligini belgilab, kimyoviy moddalar va ba'zi bir mikroblar ta'siridan enterotsit hujayralarini saqlaydi. O'rta zonani esa yuqorida ta'riflab o'tilgan tipik biologik membrana hosil qiladi. Hujayra qobig'ining biologik membranasini hujayrani boshqa membranalari tuzilmalariga nisbatan biroz qalinroq bo'lib, 7,5 - 10 nm ni tashkil etadi. Ichki zona (*kortikal qavat*, *korteks*) sitoplazmaning biologik membranasiga tegib yotuvchi yuqori qismidan iborat. Bu yerda organellalar bo'lmay, sitoplazmadan mikrofilamentlar (asosan, aktin iplari) kelib tugaydi. Bu qavat plazmolemma periferik oqsillari hamda hujayraning sitoskeleti bilan tutashgan. Mikrofilamentlar qisqaruvchi oqsillar ushlagani uchun ichki zona hujayra membranasining harakatida muhim rol o'ynaydi. Bu harakat psevdopodiyalar hosil qilish va fagotsitoz, pinotsitoz jarayonlarida botiqliklar hosil qilish bilan belgilanadi.

Plazmolemma tarkibida lipidlar (42-45%), oqsillar (50%dan ortiq) va karbonsuvlar (5-10%) bo'ladi. Lipidlar, asosan, fosfolipidlar, sfingolipidlar, glikolipidlar va xolesterin bo'lib, ular membrananing asosi bo'lgan bilipid qo'shqavatni hosil qiladi. Xolesterindan tashqari barcha lipidlar amfifillik yoki amfipatik (yunoncha "*amphi*" - "*ikkiyuzlama*") xususiyatga ega. Har bir lipid molekulasini qarama-qarshi xususiyatlarga ega ikki qismdan iborat. Uning boshchasi yoki polyar qismi gidrofil bo'lib, nopolyar qismi (dumi) gidrofobdir. Suvli muhitda ushbu molekullar bilipid qo'shqavat hosil qiladi. Bunda ularning gidrofob dumlari ichkariga, bir-biriga qarab joylashsa, gidrofil boshchalari esa suvli muhitlarga (hujayra tashqarisiga va sitoplazmaga) qarab yotadi. Qo'shqavatning ayrim joylarida, faqat gidrofob dumlar joylashgan sohalarda xolesterin molekullari yotadi. Xolesterin molekullari «lipid solchalari»ni hosil qiladi. Odatda, bu sohalarda membrana biroz qattiqlashib, elastikligi pasayadi. Shu tufayli bu zonalarda endo-ekzotsitoz jarayonlari bo'lmaydi. Shu bilan birga, xolesterin membrana oquvchanligini boshqarishda ishtirok etib, hujayra gomeostazini ta'minlashda muhim rol o'ynaydi. Membrananing tashqi qavatida joylashgan ba'zi lipid molekullari karbonsuv zanjirlari bilan

bog'langan bo'lib (glikolipidlar), bu zanjirlar glikokaliksqa o'tib ketadi. Glikolipidlar tashqi qavat barcha lipidlarining taxminan 5 %ini tashkil etadi.

Plazmolemma oqsillari bajaradigan vazifalariga ko'ra struktur (hujayraning shaklini, mexanik xususiyatlarini belgilovchi), transport (moddalarni tashuvchi), hujayralararo aloqalarni ta'minlovchi va signallarni o'tkazuvchi oqsillar bo'lishi mumkin. Joylashishiga qarab *integral yoki transmembran, yarim integral va periferik* oqsillar ajratiladi. Integral oqsillar, odatda, bilipid qavatlariga mustahkam yopishgan bo'lib, periferik oqsillar esa membrana yuzasi bilan sustroq boylangan bo'ladi. Oqsillarning ba'zilari bilipid qavatlarini to'la qamrab olgan bo'lishi mumkin (transmembran oqsillar), boshqalari esa yo tashqi, yoki ichki lipid qavatlarida joylashadi (yarim integral oqsillar). Integral oqsillar o'zlarining lipofil qismlari bilan bilipid qavatga botib kiradi, ularning tashqi gidrofil oxirlari esa glikokaliks karbonsuvlari va periferik oqsillar bilan bog'lanadi. Barcha oqsil molekulalari membranada mozaika shaklida joylashgan bo'lib, sitoskelet elementlari yordamida membrana bo'ylab yengil ko'chib yurishi mumkin. Periferik oqsillar (fibrillyar va globulyar) membrananing yo tashqi, yoxud ichki yuzasida joylashadi va integral oqsillar bilan nokovalent bog'langan bo'ladi. Tashqi yuzada joylashgan periferik oqsillarga retseptor va adgeziv oqsillar, ichki yuzadagilariga esa sitoskelet bilan bog'langan oqsillar misol bo'ladi.

Karbonsuvlar, odatda, membranada sof holda uchramaydi, ular lipidlar (glikolipidlar) va oqsillar (glikoproteinlar) bilan birikkan holda joylashadi. Glikolipidlar va glikoproteinlar bilan kovalent yopishgan oligosaxarid zanjirlari plazmolemmaning faqat tashqi yuzasida bo'ladi va glikokaliks hosil qilishda ishtirok etadi. Shu bilan plazmolemma hujayraning boshqa membranalaridan tubdan farq qiladi.

Tirik organizmning o'ta muhim xususiyatlaridan biri uning genetik (irsiy) jihatdan individualligidir. Plazmolemmaning tarkibida bir organizm hujayralarining boshqa organizmdan genetik farqlanishini ta'minlovchi (faqat monozigot egizaklarga bundan mustasno) *unikal glikoprotein molekulalar* borligi biologik individuallikni belgilovchi asosiy omildir. Ushbu molekulalarning sintezi bosh gistologik muvofiqlik (moslik) kompleksi (BGK, inglizcha "*major histocompatibility complex* – MHC") genlari tomonidan boshqariladi. BGK molekularining ikki sinfi mavjud bo'lib, shulardan I sinfi shu individning barcha hujayralarida uchraydi. BGK molekularining II sinfi esa antigenlarni (begona molekulalarni) limfotsitlarga yetkazib berishda va ularning faollashuvida muhim o'rin tutadi. Har bir BGK molekulasiga glikokaliksqa chiqib turuvchi integral oqsil va uning sirtmoqlaridan, kichik molekulyar massali periferik oqsildan va, nihoyat, sirtmoqlar bilan nokovalent bog'langan kichik oqsil molekulasidan iborat. Aynan ana shu kichkina oqsil (odatda, u 9 aminokislotalardan iborat peptid) ushbu individga tegishli bo'lgan normal oqsilning bo'lakchasi bo'lib, immun hujayralar tomonidan "o'ziniki" sifatida tanib olinadi. Turli patologik holatlarda (begona to'qima transplantatsiya qilinganda, saraton kasalligida, virusli infeksiyada) plazmolemmada strukturasi o'zgargan oqsil paydo bo'lsa, organizmda bunday "begona" hujayralarni yo'q qilishga qaratilgan im-

mun reaksiya rivojlanadi. Shu bilan hujayralarning, demakki, butun organizmning irsiy individualligi saqlanib qoladi.

Hujayralararo informatsion aloqalar

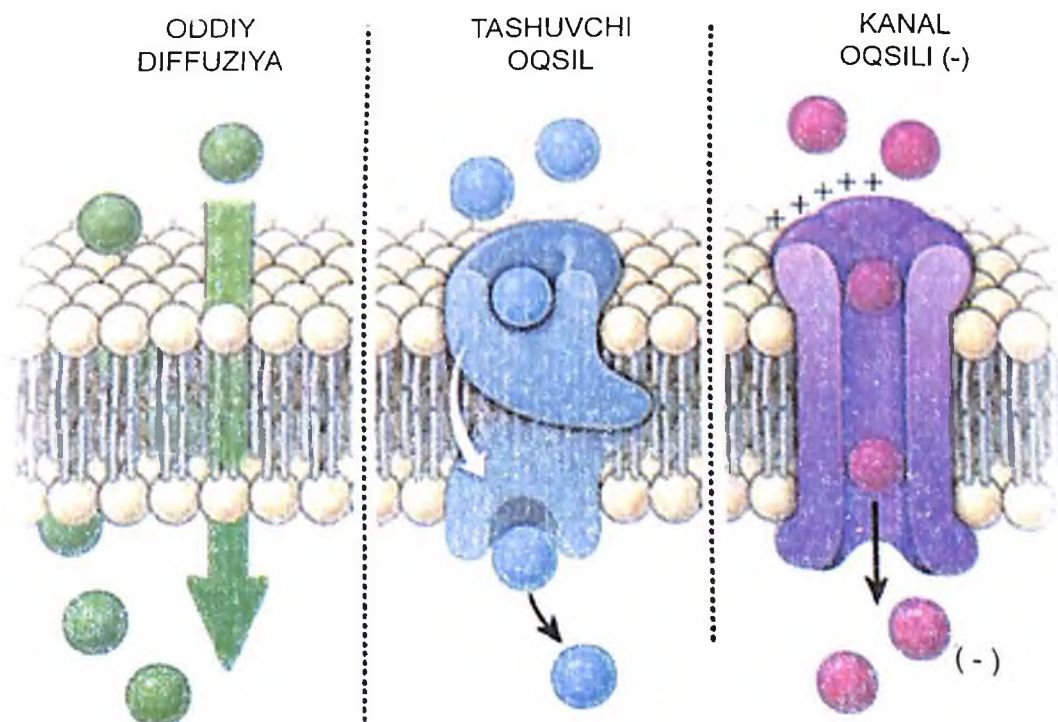
Plazmolemma hujayraga tashqi va ichki muhitdan keluvchi turli xil (fizik, kimyoviy, mexanik va hokazo) signallarni qabul qiluvchi, ularni o'zgartiruvchi (transformatsiyalovchi) va hujayraning tegishli javob reaksiyasini boshlab beruvchi asosiy bo'limdir. Umumlashtirib olganda bu jarayon *signal transduksiyasi* deb atalib, quyidagi ketma-ketlikda amalga oshadi: signal (birinchi vositachi) – retseptor – (ikkinchi vositachi) – effektor – javob reaksiyasi. Bir hujayrada ishlab chiqarilgan signalni ikkinchisiga maxsus signal molekulalari yoki *ligandlar* o'tqazadi. Ikkinchi hujayrada, u «nishon-hujayra» bo'lib xizmat qiladi, aynan shu signalni qabul qilishga ixtisoslashgan (spetsifik) retseptorlar mavjud bo'lishi lozim. Retseptorlarning membrana va sitoplazmatik (yadro) turlari farqlanadi. Funktsional jihatdan membrana retseptorlarining katalitik, ion kanallari bilan bog'liq va G-oqsil orqali faoliyat ko'rsatuvchi turlari ajratiladi. Retseptorlar faqatgina o'ziga tegishli signalni qabul qiladi va uni hujayra ichi signal molekulalariga (ikkinchi vositachiga) uzatadi. Ikkinchi vositachi sifatida turli-tuman kimyoviy moddalar, jumladan siklik nukleotidlar (AMF va GMF), inozitoltrifosfat, diatsilglitserol, Ca^{2+} xizmat qilishi mumkin. Ular esa o'z navbatida informatsiyani javob reaksiyasini amalga oshiruvchi molekulalarga (effektorlarga) yetkazadi. Barcha signal molekulalari (ligandlar) fizik-kimyoviy xossalriga ko'ra *qutblangan* (gidrofil) va *quth'lanmagan* (lipofil yoki yog'da eruvchi) bo'lishi mumkin. *Qutblangan* moddalar (masalan, oqsillar, ionlar) to'g'ridan-to'g'ri membranadan o'ta olmaydi, shuning uchun ularning retseptorlari plazmolemma glikokaliksida joylashgan. Aynan shu uchun ham bu moddalarning membrana orqali (transmembran) o'tishi maxsus membrana pufakchalari yordamida amalga oshadi (endotsitoz va ekzotsitoz). Membrana retseptorlari glikoproteinlar bo'lib, ular plazmolemmaning o'tkazuvchanligini boshqaradi, turli molekulalarning hujayra ichiga kirishini va informatsion signallarni qayd qiladi va hujayra ichidagi kimyoviy birikmalarga uzatadi. *Qutblanmagan* moddalar (asosan, xolesterin va uning hosilalari) membranadan bemalol o'ta oladi, shu tufayli ularning retseptorlari hujayra ichida, aniqrog'i, yadroda joylashgan. Yadro retseptorlari asosan steroid gormonlar, retinoidlar, tiroid gormonlar, o't kislotalari va boshqalarni tanib olish uchun xizmat qilib, oqsil tabiatga ega. Har bir yadro retseptori ikki qismga ega bo'lib, birinchisi ligand bilan yopishsa, ikkinchi qismi yadroning DNK molekulari bilan bog'langan. Boshqacha qilib aytganda, yadro retseptorlari – bular ligand tomonidan faollashtiriluvchi transkripsiya omillaridir. Ba'zi kichik molekulari signallar (masalan, azot oksidi – NO, uglerod monooksidi – CO) hujayralarga hech qanday retseptorsiz bevosita ta'sir ko'rsatishi mumkin. Ushbu molekulalar to'qimalar gomeostazini ta'minlashda muhim rol o'ynaydi. Azot oksidi to'qimalarda NO-sintaza fermenti yordamida hosil bo'lib,

nishon-hujayralarda (odatda, bu tomirlar devorining silliq mushak hujayralari) ikkinchi vositachi (siklik guanidin monofosfat, s-GMF) miqdorini oshiradi. Natijada, mushak hujayra bo'shshadi, shu bilan qon tomiri devorining tonusi ma'lum me'yorda saqlab turiladi.

Plazmolemma orqali moddalar transporti

Plazmatik membrana biologik membrana orqali harakatlanadigan ko'p miqdordagi molekullarning hujayra va tashqi muhit o'rtasidagi almashinuvini amalga oshiruvchi joy bo'lib hisoblanadi. Ionlar va makromolekulyar birikmalarning plazmolemma orqali ko'chib o'tishi turli yo'llar bilan amalga oshadi. Shartli ravishda ularni ikki guruhga bo'lish mumkin – *transmembranal diffuziya* va *vezikulyar transport*.

Transmembranal diffuziya, o'z navbatida, *oddiy* (passiv), *yengillashirilgan* va *faol* shakllarda amalga oshirilishi mumkin. Oddiy diffuziyada kichik molekullar plazmolemma oqsillari hosil qilgan maxsus kanallar orqali bevosita, hech qanday energiya sarflanmasdan o'tadi. Masalan, suv molekullari passiv harakatlanib, akvaporinlar deb nomlanuvchi transmembranal oqsillar orqali ko'p marotaba o'tadi. Ammo aksariyat moddalarning plazmolemma orqali o'tishi maxsus tashuvchi oqsillar (yuk oqsillari) yordamida amalga oshiriladi (2.2-rasm). Ushbu oqsillar yoki ularning lipoproteid komplekslari substrat bilan yopishib, uning

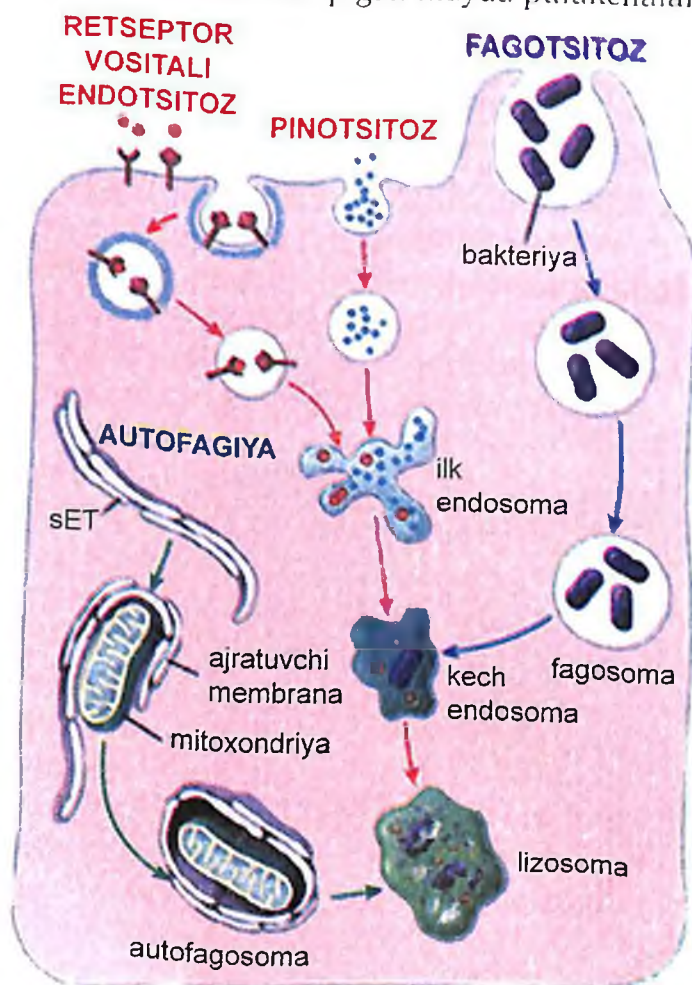


2.2-rasm. Transmembranal diffuziyaning asosiy ko'rinislari.

plazmolemma orqali o'tishini yengillashtiradi (yengillashtirilgan diffuziya). Odatda, oddiy va yengillashtirilgan diffuziya kichik molekulari birikmalarning konsentratsiya gradiyenti yo'nalishida bo'lib, bunda energiya sarflanishi talab qilinmaydi. Aktiv, ya'ni, konsentratsiya gradiyentiga qarama-qarshi yo'nalishdagi (konsentratsiya past joydan konsentratsiya yuqori bo'lgan joyga) transportni amalga oshirish uchun energiya talab qilinadi. Ba'zi ionlar, Na^+ , K^+ va Ca^{2+} integral oqsillar orqali hujayra membranasidan ion kanallari yoki ion nasoslari orqali o'tadi. Bu kanallarda ionlar (Na^+ , K^+) yordamida faollashuvchi ATF-aza fermenti mavjud bo'lib, u ATFni parchalaydi. Ajralib chiqqan energiya moddalarning faol transporti uchun sarflanadi.

Aktiv transport yordamida bir moddani ma'lum bir yo'nalishda o'tkazish yoki ikki moddani bir xil yoki ikki bir-biriga qarama-qarshi bo'lgan yo'nalishlarda o'tkazish mumkin (birlashtirilgan faol transport).

Vezikulyar transport kichik molekulari moddalarni o'tkazuvchi transmembran diffuziyadan farq qilib, asosan yirik, makromolekulyar birikmalarni plazmolemma hosil qilgan mayda pufakchalar (vezikulalar) yordamida o'tkazadi.



U endotsitoz (hujayraga kirish), ekzotsitoz (hujayradan chiqish), va transsitoz (hujayraning bir yuzasidan kirib, qarama-qarshi yuzasidan chiqib ketish) kabi jarayonlarni o'z ichiga oladi.

Endotsitoz - suv, makromolekulyar moddalar, zarrachalar va mikroorganizmlarning hujayra tomonidan yutilish jarayoni (internalizatsiyasi) bo'lib, quyidagi ketma-ketlikda amalga oshadi: moddalarning plazmolemmaga yopishishi (adgeziya) - plazmolemmada botiqlik (chuqurcha, invaginatsiya) hosil bo'lishi - botiqlik chekkalarining bir-biriga ulanishi - hosil bo'lgan pufakchanning (ilk endosoma) plazmolemmadan ajralishi va sitoplazma tomon siljishi. Endotsitoz jarayoni plazmolemmadagi retseptor oqsillarning ishtirokida kechganda bu spetsifik endotsitoz deyiladi, retseptorlar ishtirokisiz esa nospetsifik endotsitoz deb

2.3-rasm. Endotsitoz jarayonlarining asosiy ko'rinishlari

ataladi. Shuningdek, endotsitoz pufakchalari hosil bo'lishida maxsus klatrin oqsili bo'lishi yoki bo'lmasligiga qarab endotsitozning klatringa bog'liq va klatringa bog'liq bo'lmagan turlari ajratiladi. Endotsitozning keng tarqalgan ko'rinishlaridan bo'lib pinotsitoz, fagotsitoz va retseptor vositachiligidagi endotsitoz hisoblanadi (2.3-rasm).

Pinotsitoz – suyuqlik va unda erigan moddalarning plazmolemma hosil qilgan mayda pufakchalar (diametri 150 nmdan kichik) yordamida yutilishidir. Pinotsitozga hujayradan tashqaridagi suyuqlikni va undagi moddalarni so'rish uchun mo'ljallangan nospetsifik endotsitoz sifatida qaraladi. Bu jarayon barcha hujayralar uchun xos bo'lib, konstitutiv dinamika, ya'ni, pufakchalarning uzluksiz ravishda hosil bo'lishi bilan xarakterlanadi. Mayda pinotsitoz pufakchalarining hosil bo'lishi uchun klatrin oqsili talab qilinmaydi, shuning uchun pinotsitozni endotsitozning klatringa bog'liq bo'lmagan turi deb hisoblash mumkin. Pinotsitoz pufakchalarning hosil bo'lish mexanizmi kaveolin, ba'zi hollarda esa flotillin oqsillariga bog'liqdir.

Fagotsitoz – yirik, ma'lum bir qattqlikka ega bo'lgan zarrachalarning (bakteriyalar, o'lgan hujayra qoldiqlari va boshqalar) maxsus fagotsitlar (neytrofil leykotsitlar, makrofaglar) psevdopodiylari tomonidan qamrab olinishi va yutilishidir. Fagotsitoz jarayonida yirik endotsitoz pufaklari – *fagosomalar* hosil bo'ladi va birlamchi lizosomalar bilan qo'shib fagolizosomalariga aylanadi. Pinotsitozdan farqli o'laroq, fagotsitoz jarayonini fagotsitlar plazmolemmasidagi maxsus retseptorlarga ta'sir etuvchi signal molekullari boshlab beradi. Bunday signal molekullari bo'lib yutiladigan zarrachani qoplab olgan (opsonizatsiya qilgan) oqsillar (antitanalar) xizmat qiladi.

Retseptor vositachiligidagi endotsitoz – plazmolemmadagi retseptor oqsillarning ishtirokida kechadigan spetsifik endotsitozdir. Ko'pgina moddalarning retseptorlari (masalan, oqsil tabiatli gormonlar) plazmolemma yuzasi bo'ylab tarqoq yoki ba'zan, chuqurchalar hosil qilib to'planib joylashadi. Ligandani o'z retseptori bilan bog'lanishi tarqoq retseptorlarni chuqurchalar atrofida yig'ilishiga olib keladi. Vezikulyar chuqurchalarni hosil qilishda maxsus klatrin qobiq oqsili muhim o'rin tutadi. Klatrin polipeptidlari besh va olti burchakli elementlardan iborat to'rsimon savatchani hosil qilib, chuqurcha membranasini qoplaydi. Klatrin bilan qoplangan chuqurcha pastga tobora botib kirib, nihoyat plazmolemmadan pufakcha shaklida ajraladi. Klatrin qobig'i borligi uchun bu pufakchalar qoplangan (jiyakli, hoshiyali) pufakchalar deb yuritiladi. Jiyakli pufakchanning plazmatik membranadan ajralib chiqishida GTF-aza fermenti saqlovchi dinamin oqsili asosiy rol o'ynaydi. U plazmolemmaning pufakchaga yopishib turgan joyida o'ziga xos molekulyar prujina hosil qiladi. GTFning parchalanishidan hosil bo'lgan energiya hisobiga bu prujina kengayib, pufakchani plazmolemmadan uzib chiqaradi. Pufakcha plazmolemmadan ajralgandan so'ng qobiq hosil qiluvchi klatrin molekullari pufakchalarni tark etib, yana hujayra membranasiga qaytadi va yangi jiyakli chuqurchalar hosil bo'lishida ishtirok etadi.

Barcha endotsitoz jarayonlarida pufakchalar juda tez hosil bo'lib, endosomal bo'lma (kompartiment) tomon suriladi. Hujayra yuzasiga yaqin joylashishi (ilk endosoma) yoki sitozolda chuqurroq joylashishiga (kech endosoma) qarab transport pufakchalarining dinamikadagi turli o'lchamlari, shakli va tarkibi yuzaga keladi. Barcha endosomalarning membranasi ATF energiyasini saqlaydi. Endosomal ichidagi molekulalar (ligand-retseptor komplekslari) taqdiri turlicha bo'lishi mumkin. Retseptor va ligandlar avval kechki endosomalarga, so'ng parchalanish uchun lizosomalarga o'tishi mumkin. Endosomadagi retseptor o'z ligandidan ajralgandan so'ng, yana hujayra membranasi qaytib kelishi va qaytadan ishlatilishi mumkin (retsirkulyatsiya). Masalan, past zichlikdagi lipoproteinlarning retseptorlari bir necha marotaba ishlatilishi mumkin. Ligandlar ham hujayrada o'z vazifasini o'tagach, yana tashqi muhitga qaytib, qayta ishlatilishi mumkin. Ilk endosomalarning asosiy vazifasi endotsitoz yo'li bilan kirgan oqsillarni saralash va qayta ishlash hisoblanadi. Endotsitoz pufakchalarining, ya'ni ilk endosomalarning, ko'pchiligi retseptorlar va liganddan ozod bo'lgach, yana hujayra membranasi qaytib, plazmolemma bilan birlashib ketishi mumkin. Ammo ularning anchagina qismi hujayra sitoplazmasiga yanada chuqurroq botib kirib, Golji kompleksi va endoplazmatik to'r komponentlari bilan aloqa qiladi. Natijada, endosomaning kimyoviy tarkibi o'zgaradi, ichki muhiti sust kislotali ($\text{pH} < 6.0$) bo'ladi. Bunday endosomal kech endosomal deb ataladi va ularga lizosoma hosil bo'lishining ilk bosqichi (prelizosoma) sifatida ham qaraladi. Kech endosomal Golji kompleksiga o'tib, fermentlar bilan boyishi va haqiqiy lizosomalarga aylanishi yoki shu yerdagi yangi hosil bo'lgan lizosomal bilan birlashishi mumkin.

Ko'pgina moddalar va makromolekulalar (o'sish omillari, ba'zi toksinlar va viruslar) klatringa bog'liq bo'lmagan endotsitoz yordamida yutilishi mumkin. Bunda plazmolemma kaveolalar deb ataluvchi mayda (diametri 50-80 nm) pufakchalar hosil qilib, ular yordamida moddalarni yutadi. Kaveolalar hosil bo'lish mexanizmi kaveolin, ba'zi hollarda esa flotillin oqsillariga bog'liq bo'lib, kaveola orqali endotsitoz ko'pchilik hujayralar uchun xosdir. Ular ayniqsa endotel hujayralarida juda ko'p uchraydi va bu yerda yirik makromolekulalarni tashish uchun xizmat qiladi.

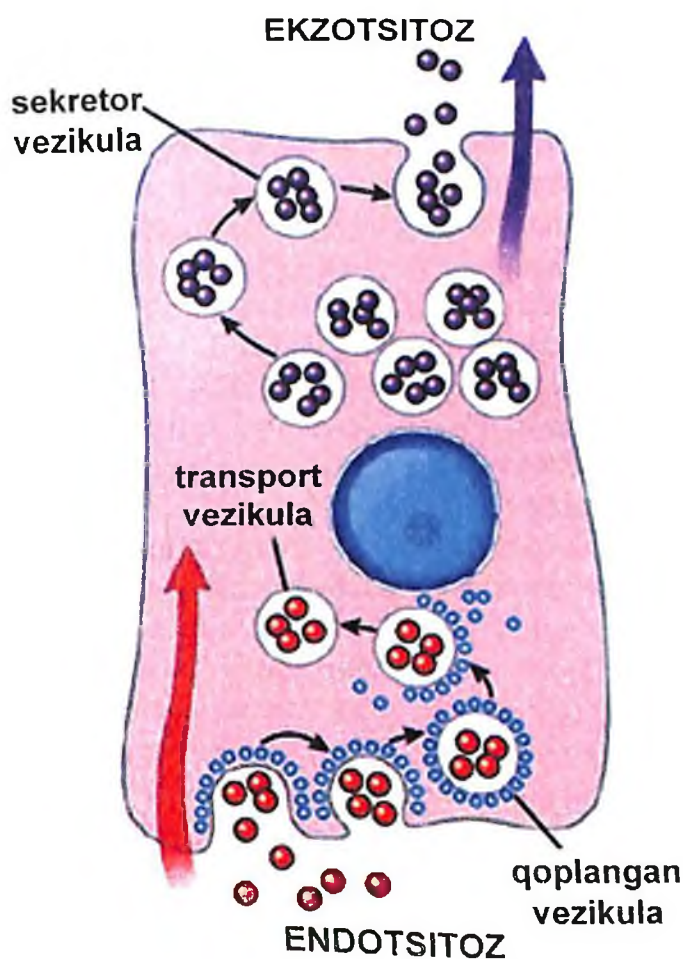
Ekzotsitoz (sekretsiya) - hujayra ichidagi sekretor vezikulalardan (masalan, sinaptik pufakchalardan) yoki sekretor donachalardan (granuladan) moddalarning hujayradan tashqariga chiqarish jarayonidir. Dastavval pufakcha yoki donacha plazmolemma ostiga qarab suriladi. So'ngra vezikula membranasi plazmolemmaga yopishadi va u bilan qo'shiladi ("doking" ro'y beradi, ingl. "dock" - qo'shilish, joylashish). Pufakcha (granula) mahsuloti tashqariga chiqadi va uning membranasi esa qayta tiklanib, plazmolemmaning tarkibiy qismiga aylanadi. Ekzotsitoz natijasida membranalarning birlashishi qiyin jarayon. Hujayra membranasi manfiy zaryadlanganligi uchun membranalari tuzilmalar u bilan birlashmasdan, balki bir-biridan itariladi. Shuning uchun ekzotsitoz membrana oqsillarning

birlashishini ta'minlovchi maxsus fuzogen oqsillar yordamida kechadi. Sekretsia jarayoni konstitutiv (o'z-o'zidan) va ma'lum bir tartibli bo'lishi mumkin. Konstitutiv sekretsiyada pufakchalar hech qanday qo'shimcha signalsiz, o'z-o'zidan mun-tazam ravishda plazmolemma bilan qo'shilib, mahsulotni tashqariga chiqaradi. Boshqariladigan yoki tartibli sekretsiyada esa pufakchalar plazmolemma ostida to'planib turadi, ammo ular membranalarining bir-biri bilan qo'shilishi va ekzot-sitoz ro'y berishi uchun albatta qo'shimcha signal talab qilinadi. Aksariyat hollar-da, sitozolda Ca^{2+} ionlari konsentratsiyasining oshishi ana shunday signal bo'lib xizmat qiladi.

Transsitoz – makromolekulalarning hujayra orqali transporti bo'lib, bunda endotsitoz jarayonining tezkor va samarador ekzotsitoz jarayoni bilan almashi-nishi kuzatiladi. Transsitoz odatda kaveolalar ishtirokida kechadi. Kaveolalar hujayraning apikal va bazal qismlari orasida qatnovchi transport pufakchalarini hosil qiladi. Bu pufakchalar har bir transport siklida apikal plazmolemmadan ajraladi (endotsitoz) va bazal plazmolemma bilan qo'shila-di (ekzotsitoz). Shunday qilib, transsitoz jarayonida apikal plazmolemmada endotsitoz yo'li bilan yutilgan makromolekulalar biror-bir o'zgarishsiz ekzotsitoz mexanizmi orqali hujayraning bazal yoki yon qis-midan tashqariga chiqariladi. Transsitoz, ayniqsa, endoteliy hujayralari uchun xos bo'lib, u orqali makromolekulalar qon tomirlaridan to'qimalarga va, aksincha, to'qimalardan qonga transport qilinadi.

HUJAYRA YUZASINING MAXSUS TUZILMALARI

Plazmatik membrana nafaqat turli xil hujayralardagina, balki bir hujayraning o'zida ham mu-rakkab tuzilishga ega bo'lishi mumkin. Hujayra qobig'ida joy-lashgan tuzilmalar shu hujayra-ni qaysi vazifani bajarishga ixtisoslashganligi bilan bevosita



2.4-rasm. Ekzotsitoz va endotsitoz jarayonlarining sxematik tarzda ko'rinishi.

bog'liqdir. Ular hujayraning qaysi qismida joylashganiga qarab hujayraning ustki (apikal) yuzasida, yon yuzasida va pastki (bazal) qismida joylashgan maxsus tuzilmalarga bo'linadi.

Hujayra ustki yuzasining maxsus tuzilmalari. Ko'pgina hujayralarning ustki yuzasida apikal plazmolemmaning mayda o'simalari bo'lgan *mikrovorsinkalar* ko'rinadi. Ko'pincha, mikrovorsinkalar kam miqdorda, kichik o'lchamli va betartib joylashgan bo'ladi. Ammo moddalarni so'rishga ixtisoslashgan hujayralarda, masalan, ichak enterotsitlari, buyrak nefronining proksimal naychalari hujayralarining apikal qismida mikrovorsinkalar uzun (1 mkm gacha) bo'lib, bir biriga yaqin va tartibli joylashgan. Oddiy mikroskopda mikrovorsinkalar jiyaklar holida ko'rinadi. Har bir enterotsitda 1000 dan ortiq mikrovorsinkalar bo'lib, ular hisobiga hujayra apikal qismining so'rish yuzasi 20 barobar kattalashadi. Mikrovorsinkalarda barcha hujayra qobig'i uchun xos bo'lgan uch zonani (glikokaliks, biologik membrana va ichki zona) farqlash mumkin. Glikokaliks zonasi nozik ipsimon va donador elementlardan tashkil topgan bo'lib, u glikoproteid va glikolipidlardan iborat. Membrana tarkibida juda ko'p gidrolitik va transport ferment tizimlari joylashgan. Bu fermentlar glikokaliks fermentlari bilan bir qatorda moddalarning hujayra ichiga o'tishida (so'rish jarayonida) muhim o'rin tutadi. Ichki zona (matriks yoki membrana osti qavati) donachalar, markazda joylashgan 20-40 parallel mikrofilamentlardan (asosan, aktin ipchalaridan) va ularni bir biri bilan bog'lab turuvchi fimbrin, espin va fassin oqsillaridan iborat. Mikrovorsinkalar ichidagi donachalarda miozin I, terminal to'rda esa miozin II oqsili bo'lib, ular aktin ipchalari bilan birgalikda harakatchanlikni ta'minlaydi. Mikrofilamentlarning yuqori uchi mikrovorsinkalar uchidagi zich donachada tugab, ikkinchi, pastki uchi esa terminal to'rni hosil qiladi. Terminal to'r sohasida spektrin oqsili aktin ipchalarining stabilligini ta'minlaydi va ularni apikal plazmolemmaning bilan birlashtirib turadi.

Ba'zi a'zolarida (urug'don ortig'i, urug' chiqaruvchi yo'llar, eshituv va muvozanat a'zolarining tukli hujayralari) mikrovorsinkalarga o'xshash tuzilishga ega uzun *stereotsiliyalar* uchraydi. Ularning vazifalari xilma-xil bo'lib, shu a'zolarining faoliyatini to'laqon ta'minlashga ixtisoslashgan bo'ladi.

Nafas o'tkazish yo'llari (burun bo'shlig'i, traxeya, bronxlar) va boshqa ba'zi bir a'zolar (bachadon naylari) hujayralarining apikal qismida uzunligi 5-10 mkm, kengligi 0,2 mkm bo'lgan maxsus tuzilmalar – *kiprikchalar* joylashgan. Kiprikchalarning ichki zonasida 9 juft periferik va 1 juft markaziy *mikronaychalardan* iborat bo'lgan aksonema bo'lib, ular o'zlarida tubulin-dinein va tubulin-kinezin oqsillari majmualarini saqlaydi. *Aksonemaning* borligi bilan kiprikchalar tuzilish jihatdan mikrovorsinkalardan tubdan farq qiladi. Dinein va kinezin oqsilida ATF-aza faolligi bo'lganligi tufayli energiya ajratib chiqariladi va kiprikchalar faqat ma'lum bir yo'nalishda harakat qilish qobiliyatiga ega bo'ladi. Odatda, kiprikchalarning tebranishi hujayra yuzasidagi suyuqlikni, u bilan birga esa yot zarrachalarni tashqi muhit tomon harakatga keltiradi. Kiprikcha aksonemasining tub qismida bazal tanacha joylashgan bo'lib, u 9 dona tripletlardan, ya'ni har biri uchtdan mikronaycha

tutuvchi majmuadan iborat. Barcha tripletlar aylana shaklda, tanachaning faqat periferiyasida joylashadi, markazida esa mikronaychalar bo'lmaydi. Bazal tanacha yangi mikronaychalar yig'iladigan markaz hisoblanadi. Muvozanat a'zosining sezuvchi tukli hujayralarida kiprikchalarga o'xshash tuzilishga ega bo'lgan (mikronaychalari bor) maxsus tuzilmalar – *kinotsiliya* mavjud. Markazida mikronaychalardan iborat aksonema tutuvchi yana bir noyob tuzilma – spermatozoidlarning xivchin qismidir. Odam spermatozoidi xivchinining uzunligi 50–55 mkm, yo'g'onligi 0,2–0,5 mkm bo'lib, u hujayraning faol harakatchanligini ta'minlaydi.

Qo'shni hujayralar yon yuzasidagi maxsus tuzilmalar. Har xil hujayralar yon qismlarida moddalarni diffuziya qilishga to'sqinlik beruvchi maxsus tuzilmalar joylashadi. Bu tuzilmalar bir necha turga farqlanadi:

1. Oddiy birikish. Hujayra plazmatik membranalari bir-biriga parallel yotib, ular orasida taxminan 20 nm kenglikdagi hujayra oraliq moddasi joylashadi. Ana shu modda ikki plazmatik membrananing bog'lanishini ta'minlaydi.

2. Zich birikish yoki membranalarning zich jipslashgan zonasi. Bu birlashish epiteliy to'qimasiga xos bo'lib, u hujayrani har tarafdan o'rab turadi. Bu birlashish sohasida umuman hujayra oraliq moddasi bo'lmay, qo'shni membranalarning oqsil molekulalari o'zaro qo'shib ketadi. Bu birlashish ichak epiteliy hujayralari sohasida turli moddalarning ichak bo'shlig'idan ichki muhitga o'tishiga to'sqinlik qiladi. Natijada, zaharli moddalar ichak bo'shlig'idan ichki muhitga o'ta olmaydi. Moddalar faqat epiteliy hujayralariga so'rilish yo'li bilangina ichki muhitga o'tishi mumkin. Oddiy birikish va zich birlashish hujayralarni hamma tarafdan o'rab turadi va natijada o'ziga xos belbog'ni hosil qiladi.

3. Epiteliy hujayralarida desmosomalar orqali birlashish ham farqlanadi. Elektron mikroskopda ko'rilganda desmosoma sohasida qo'shni hujayralar sitoplazmalarining bir-biriga tomon yo'nalgan bo'rtmalari ko'zga tashlanadi. Bu bo'rtmalar plazmolemma bilan qoplangan bo'lib, elektron zich hujayralararo joylashgan sementlovchi modda yordamida o'zaro birlashadi. Plazmolemmaning ichki tarafida elektron zich disk shaklidagi tuzilmalar joylashib, ular *birlashtiruvchi plastinka* deyiladi. Sitoplazma ichidagi mikrofilamentlar shu plastinkaga yopishadi.

4. Tirqishli tutashish (*neksus*) – bu tutashishda ikki qo'shni hujayralar plazmatik membranalari orasida 2-3 nm kenglikda oraliq (tirqish) qoladi. Ikki qo'shni hujayra plazmatik membranalarining oqsillari birgalikda silindr shaklidagi tuzilmalar (konneksonlar) hosil qilib joylashadi. Har bir konneksonda ikki hujayrani bir-biriga bog'lovchi kanalchalar mavjud bo'lib, ular orqali ionlar va kichik molekuli birikmalar bir hujayradan ikkinchi hujayraga o'tadi. Ikkala hujayradagi konnekson oqsillarining teshigi bir-biriga to'g'ri kelganda kanal ochiq bo'ladi, oqsillar o'z holatini o'zgartirsa kanal yopiladi. Shunday qilib, tirqishli tutashish hujayralararo ionlar va turli molekular almashinuvida muhim o'rin tutadi. Undan tashqari, bu tutashish orqali bir hujayradan ikkinchi hujayraga qo'zg'atuvchi impulslar tarqalishi mumkin (masalan, yurak mushak hujayralarida).

5. Hujayra yon yuzasidagi interdigitatsiyalar tez o'zgaruvchan tuzilma bo'lib, bunda bir hujayraning barmoqsimon sitoplazmatik o'siqchalari qo'shni hujayraning xuddi shunday o'siqchalari orasiga kirib birlashadi.

6. Sinapslar va sinaptik birikish. Bu bog'lanish nerv hujayralari uchun xos. Sinaps ikki nerv hujayrasi orasida - neyronlararo sinaps yoki nerv va nerv bo'lmagan tuzilmalar (retseptor va effektorlar) orasida bo'lishi mumkin («Nerv to'qimasi» bobiga qarang).

Bazal plazmatik membrananing maxsus tuzilmalari. Ko'pchilik epiteliy hujayralarning bazal plazmatik membranasi tekis. Lekin suv va ionlarning transportida ishtirok etuvchi hujayralarning bazal plazmatik membranalari tekis bo'lmay, ko'pgina burmalar hosil qiladi. Burmalarning kattaligi turli hujayralarda turlicha bo'ladi. Masalan, ko'zning oldingi kamerasi hujayralari, miyaning xorioidal chigali hujayralaridagi burmalar son jihatidan kam va yuza joylashgan bo'ladi. Lekin buyrak nefronining proksimal, distal qismlaridagi, bezlarning so'lak chiqaruv naylaridagi hujayralar natriy ionini konsentratsiyasi yuqori bo'lgan muhitga haydagani uchun bazal plazmatik membrana burmasi kuchli rivojlangan. Bazal plazmatik membrana burmasi orasida yirik mitoxondriyalar bor. Bunday bazal plazmolem-mada ionlarning faol transportida ishtirok etuvchi natriy va kaliy bilan faollanuvchi adenozintrifosfatazaning ($\text{Na}^+, \text{K}^+/\text{ATF-aza}$) yuqori faolligi kuzatiladi. Ferment tizimining mitoxondriyalar bilan yaqin joylashishiga qarab, bu ikki tizimni morfolo-gik jihatdan plazmolemma-mitoxondrial nasos deb atash mumkin.

Bazal plazmatik membranada *gemidesmosomalar* (yarim desmosomalar) ham uchraydi. Ular yordamida epiteliy hujayralari bazal membrana (plastinka) bilan birlashadi. Yarim desmosomalar desmosomalarning yarmini eslatib, bir hujayra sitoplazmasining bo'rtmasidan va shu bo'rtma sohasida joylashgan zich disksi-mon tuzilmadan (birlashtiruvchi plastinkadan) iborat.

HUJAYRA ORGANELLALARI

Organellalar - hujayraning doimiy tarkibiy qismlari bo'lib, ma'lum bir tuzi-lishga ega va maxsus vazifalarni bajarishga ixtisoslashgan bo'ladi. Hozirgi kunda organellalarning barcha tomonidan tan olingan morfolo-gik klassifikatsiyasi qo'lla-niladi. Bunga, asosan, organellalar ikki guruhga - *membranali* va *membranasiz* or-ganellalarga bo'linadi. Membranali organellalar o'z tarkibida biologik membrana tutib, u organellaning ichki muhitini sitozoldan ajratib turadi.

Membranasiz organellalarda esa biologik membrana bo'lmaydi va ular, aso-san, strukturlangan oqsillardan iborat. Organellalarni u yoki bu guruhga bo'lish ma'lum darajada shartlidir, chunki ular bir-birlari bilan o'zaro uzviy bog'lanish-ga ega. Hujayraning to'laqon hayot faoliyati faqat organellalarning o'zaro, plaz-molemma, sitozol va yadro bilan struktur va funksional hamkorligi natijasidagina amalga oshadi.

Membranali organellalar:

- mitoxondriyalar – boshqa membranali organellalardan o'zida ikki (ichki va tashqi) membranalari borligi bilan ajralib turadi. Oksidlanish fosforlanish jarayonida ATF ishlab chiqarib, hujayrani energiya bilan ta'minlaydi;

- endoplazmatik to'r (endoplazmatik retikulum). Uning donador (DET, membranasi ribosomalar bog'langan) va silliq (SET, silliq membranasi ribosomalar yo'q) turlari ajratiladi. DET oqsil sintezi va sintezlangan oqsilning modifikatsiyasi kechadigan asosiy joy hisoblanadi. SET esa fosfolipidlar, steroidlar va glikogen sintezida hamda mushaklarda Ca^{2+} ionlarining almashinuvida ishtirok etadi;

- Golji kompleksi (apparati) – yassi sisternalar, vezikulalar va vakuolardan iborat. Unda oqsil va lipidlarni hujayra ichiga yoki hujayradan tashqariga transport qilish uchun tayyorlash, saralash va qadoqlash jarayonlari kechadi;

- lizosomalar – membrana oqsillari va gidrolitik fermentlar yordamida ekzogen ili endogen moddalarning hujayra ichida parchalanib, hazm bo'lishini ta'minlaydi;

- peroksisomalar – mayda organellalar bo'lib, H_2O_2 ajralishida va parchalanishida, yog' kislotalarni parchalashda hamda o't kislotalari va xolesterin sintezida ishtirok etadi.

Yuqorida keltirilgan organellalar *klassik membranali organellalarga* kiradi. Mitoxondriyalardan tashqari ularning bari hujayra vakuolyar tizimiga birlashtiriladi.

Hujayra biologiyasining oxirgi o'n yilliklarda qo'lga kiritgan yutuqlari hujayraning membranali tuzilmalarini yanada chuqurroq o'rganishga imkon berdi. U yoki bu vakuolyar membran tuzilmalar haqida yangi dalillar paydo bo'ldi. Garchan bu tuzilmalar kelib chiqishi, tuzilishi va funksiyasiga ko'ra plazmolemma va klassik membranali organellalar bilan chambarchas bog'liq bo'lsa-da, ko'p hollarda ularga hujayraning mustaqil strukturalari deb qaraladi:

- transport pufakchalari – o'z ichiga pinotsitoz, endotsitoz va qoplangan (hoshiyalangan) pufakchalarni olib, ham endotsitoz, ham ekzotsitoz jarayonlarida ishtirok etadi. Pufakchalar bir-biridan transport qilish usullari va tashiladigan moddaning turlariga qarab ajralib turadi;

- endosomalar – endotsitoz pufakchalarida kelgan oqsillarni saralash va ularni hujayraning turli kompartmentlariga yetkazib berish vazifasini bajaradi. Endosomalarning ilk va kech turlari farqlanib, ular birgalikda endosomal kompartmentni tashkil qiladi. Kech endosomalarga lizosomalar hosil bo'lishining ilk bosqichi deb qaraladi.

Membranasiz organellalar:

- ribosomalar – oqsil sintezi kechadigan tuzilmalar bo'lib, ribosomal RNK (r-RNK) va ribosomal oqsillardan iborat;

- mikronaychalar va ularning hosilalari – tubulin oqsilidan iborat naychalar bo'lib, aktin va oraliq mikrofilamentlar bilan birgalikda sitoskeletning asosini tashkil qiladi; mikronaychalarning hosilalari bo'lib sentriolalar va bazal tanachalar hisoblanadi; sentriolalar – mikronaychalar hosil qiluvchi markazning

yoki sentrosomaning bir juft silindrsimon tuzilmalari bo'lib, mitoz jarayonida bo'linish dukchasini hosil qiladi, shu bilan xromosomalarning qiz hujayralarga bir tekis taqsimlanishini ta'minlaydi; bazal tanachalar - aksonemalar yoki kiprikchalar va xivchinlarning o'q iplari hosil bo'lishini boshqaradi;

- mikrofilamentlar - asosan uch xil: ingichka (diametri 5-7 nm), oraliq (10-12 nm) va yo'g'on (14-16 nm) iplarni o'z ichiga oladi; ingichka iplarda, asosan, aktin oqsili mavjud va ular aktin mikrofilamentlari deyiladi; oraliq mikrofilamentlar turli to'qimalarda har xil oqsillar saqlaydi; yo'g'on iplar qisqarish oqsili bo'lgan miozin saqlaydi; aktin va oraliq mikrofilamentlar mikronaychalar bilan birgalikda sitoskeletning asosini tashkil qiladi; aktin va miozin mikrofilamentlari hujayraning qisqaruvchi tuzilmalari bo'lgan miofibrilla va miofilamentlarning asosini tashkil etadi.

Oxirgi o'n yilliklarda hujayralarda membrana bilan bog'liq bo'lmagan oqsil majmualari topildi. Ularning kattaligi taxminan ribosomalarning kichik subbirliklariga teng bo'lib, *proteasomalar* deb ataladi:

- proteasomalar - asosan proteaza fermentlaridan iborat membranasiz oqsil komplekslaridir; ular ubikvitin oqsil vositachiligida hujayraga ortiq keraksiz yoki u uchun zararli bo'lgan oqsillarni olib tashlaydi; lizosomalardan farqli o'laroq, ular oqsillarga alohida olingan molekulalar darajasida ta'sir ko'rsatadi, lizosomalar esa yirik massalarni (masalan, viruslar, bakteriyalar) parchalaydi.

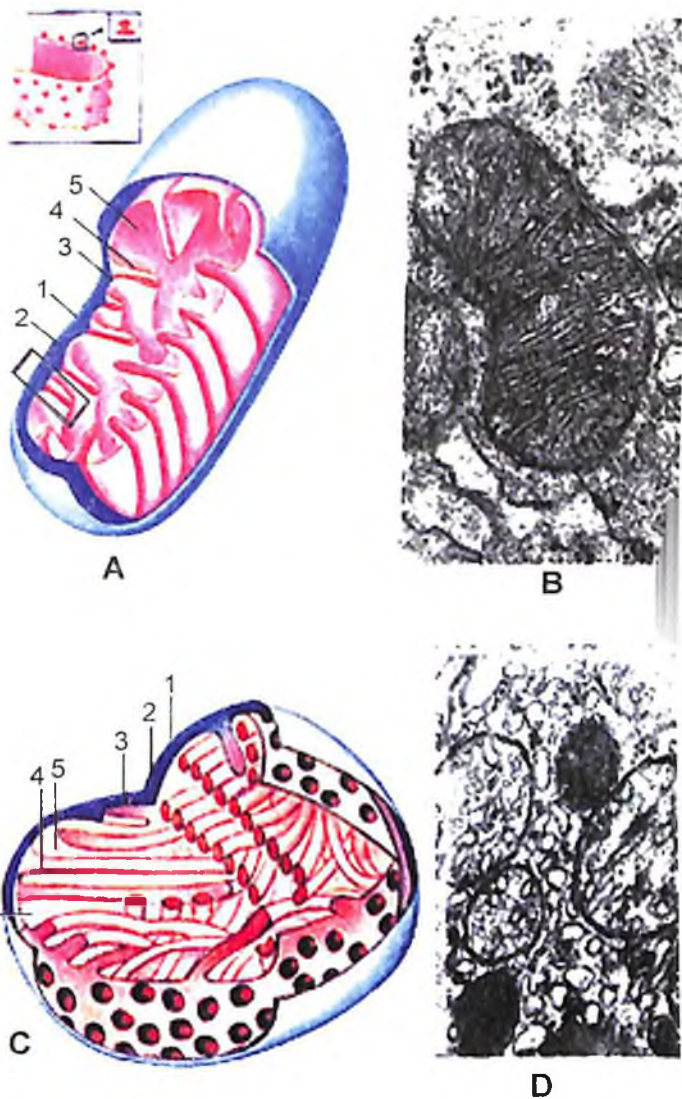
Mitoxondriya

Mitoxondriya (yunon. "*mitos*" - "ip", "*chondros*" - "donacha") sferik yoki ipsimon, qo'shmembranali organella bo'lib, o'zida aerob parchalanishning maxsus fermentlarini va adenzin trifosfat (ATF) mahsulotini saqlaydi (2.5-rasm). Mitoxondriyalar har bir hayvon hujayralarida uchraydigan organellalardir. Mitoxondriya nomi birinchi marta 1898-yilda Benda tomonidan berilgan bo'lsa-da, Flemming (1882) va Altman (1890) boshqa nom bilan bu organellani undan ilgariroq ta'riflab berganlar. Mitoxondriya, odatda, cho'zinchoq shaklda bo'lib, diametri 0,5-1 mkm, uzunligi 7 mkmgacha bo'ladi (o'rtacha 2 mkm). Ular ko'proq hujayra sitoplazmasining energiya sarfi yuqori bo'ladigan yerlarida to'planadi. Masalan, kiprikli hujayralarning apikal qismida, spermatozoidlarning o'rta segmentida, ko'z to'r pardasining tayoqcha va kolbachasimon hujayralarida esa ichki bo'g'imning bir qismiga yig'iladi. Aktiv ionlar tashuvchi buyrak kanalchalari hujayralarida mitoxondriyalar bazal plazmatik membrana burmalarida to'planadi.

Hujayralardagi mitoxondriyalarning soni hujayra tipiga va funksional holatiga bog'liq. Elektron mikroskopda mitoxondriyaning har birining qalinligi taxminan 6 nm bo'lgan ikki biologik membrana bilan o'ralganligi, ular orasida esa membranalararo bo'shliq borligi ko'rinadi. *Tashqi membrana* nisbatan tekis bo'lib, o'zida ko'p miqdorda kanalchali transmembran oqsillar (porinlar) saqlaydi. Bu oqsillar membrananing kichik molekulalar uchun yuqori o'tkazuvchanlik xususiyatini bel-

gilaydi, shuning uchun ham ko'p olimlar tashqi membranani "g'alvir"ga qiyoslashadi. Membranalararo bo'shliqda mitoxondrial matriksdan ajralib chiquvchi vodorod ionlari to'planadi, bu esa ichki mitoxondrial membrananing ikkala yuzasida protonlar gradiyentini hosil qiladi. Protonlar oqimi ATF sintezi jarayonida muhim o'rin tutadi. Ichki mitoxondrial membrana tashqisidan farqli o'laroq, tekis bo'lmay, ichkariga botib kiruvchi burmalar (krista)larni hosil qiladi. Kristalar hi-

sobiga mitoxondriyaning ichki yuzasi ancha kattalashadi. Har xil tipdagi hujayralarda kristalar soni turlicha. Buyrak hujayralarida, skelet va yurak mushagida kristalar soni ko'p va zich joylashgan. Jigar hujayralarida, spermatidlarda esa kamroq va siyrak. Bir tipdagi hujayralarda ham mitoxondriya kristalarining soni har xil bo'lishi mumkin. Ba'zi bir holatlarda (skelet mushagi mitoxondriyalari, neyron o'simtalarida va ba'zi bir organizmlarning spermatidlarida) kristalar mitoxondriya o'qiga ko'ndalang emas, balki o'q bo'yicha joylashishi mumkin. Aksariyat hujayralarda kristalar yassi, plastinkasimon tuzilishga ega. Shu bilan birga, ba'zi a'zolarida, asosan, steroid gormonlar ishlab chiqaruvchi (buyrakusti bezi va urug'don interstitsial) hujayralarida ichki membranalar naysimon kristalarga ega. Mitoxondriyalar ichki membranasi, asosan kristalar yuzasida, globulyar strukturalar joylashgan. Bu tuzilmalar kattaligi 6-10 nm bo'lgan dumaloq zarrachadan va uni krista bilan tutashtiruvchi oyoqchadan (uzunligi 3-5 nm) iborat. Globulyar strukturalar ATF sintetazasi faol bo'lgan oqsil tuzilma-



2.5-rasm. Mitoxondriyalar va ularning tuzilishi. A-B - kristalari plastinkasimon mitoxondriyalar (A - sxema, B - Transmission EM); C-D - kristalari naysimon mitoxondriyalar (C - sxema, D - Transmission EM). 1 - tashqi membrana, 2 - membranalar orasidagi bo'shliq, 3 - ichki membrana, 4 - kristalar, 5 - matriks.

lardir. Aynan shu tuzilmalarda, kimyo-osmotik nazariya bo'yicha, protonlar oqimi ta'sirida oksidlanish fosforillanish fermentlari adenozindifosfatni (ADF) fosforil-lab, ATFga aylantiradi. Shuning uchun globulyar tuzilmalar ATF-sintezi tizimining markaziy bo'g'ini hisoblanadi. Ichki mitoxondrial membrana tanlab o'tkazish xu-susiyatiga ega. U o'zida turli xil moddalarni (ADF, ATF, fosfor birikmalari, piruvat, suksinat, sitrat, guanidintrifosfat, sitidintrifosfat va boshqalar) har ikki yo'nalish-da tashuvchi transport tizimlarini mujassamlashtirgan. Bundan tashqari, ichki membranada oksidlanish-fosforillanish fermentlari va suksinatdehidrogenaza (SDG) bilan bog'liq bo'lgan elektronlar transporti zanjirlari joylashgan.

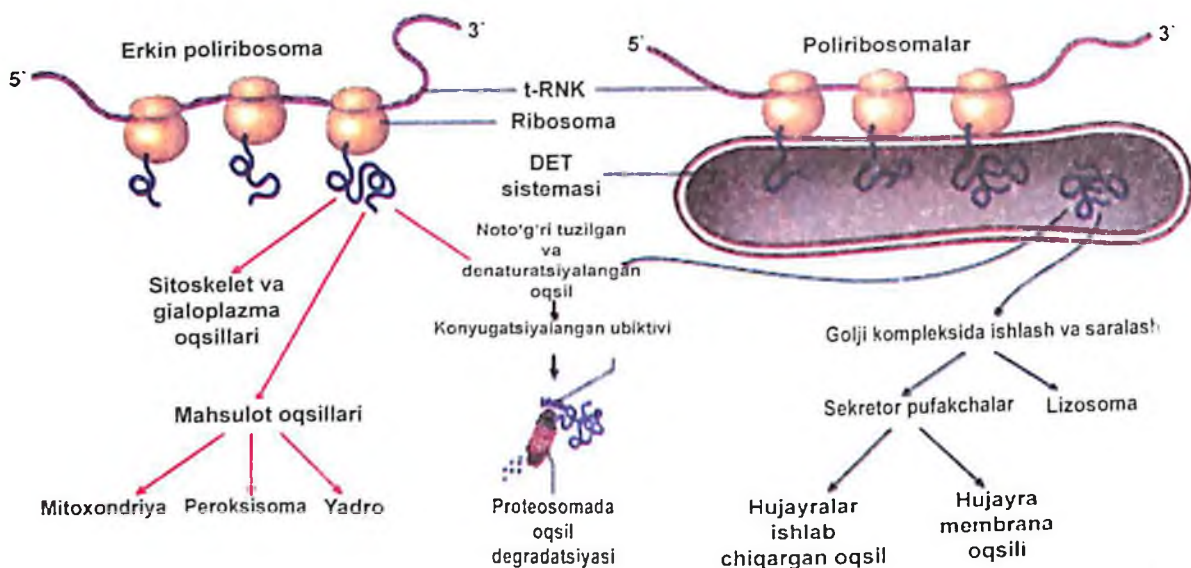
Ichki membranalar orasidagi bo'shliq mayda donador moddalar bilan to'lgan bo'lib, mitoxondriya matriksi deb ataladi. Mitoxondriya matriksida elekt-ron zich (to'q) granular bo'lib, ularning zichligi Ca^{2+} va Mg^{2+} ionlariga bog'liq. Matriksda limon kislotasi (Krebs) siklining, suksinatdehidrogenazadan tashqa-ri, barcha fermentlari, yog' kislotalarining oksidlanish fermentlari va boshqa ti-zimlarning ba'zi fermentlari aniqlangan. Bundan tashqari, mitoxondriya matrik-sida DNK va RNK topilgan. Mitoxondriyada 3 xil RNK – ribosomal, informatsion, transport RNK bo'ladi. Mitoxondrial ribosomalarning o'lchami sitoplazmatik ri-bosomalarga nisbatan kichikroq bo'ladi. Mitoxondriya matriksida o'ziga xos oqsil sintez jarayoni ham yuz beradi. Lekin bu oqsil sintezi mahsulotlari mitoxondri-ya funktsiya bajarishi uchun yetarli emas, shuning uchun ko'pchilik oqsillar mi-toxondriyaga sitoplazmadan kirib keladi. Mitoxondrial matriksdan olingan DNK halqasimon tuzilgan bo'lib, ikki zanjirlidir. U mitoxondriyaning o'zida sintezlanadi, reduplikatsiyasi ham yadrodag DNK replikatsiyasiga bog'liq bo'lmagan holda so-dir bo'ladi. Shunga va boshqa dalillarga asoslanib, mitoxondriyalar aerob proka-riotlardan hosil bo'ladi, ular eukariot hujayralarning ichiga kirib, endosimbiotik jarayonlarga moslashgan, degan fikr ko'pchilik olimlar tomonidan bildiriladi.

Mitoxondriyaning asosiy funktsiyasi ADF va noorganik fosfatdan ATF hosil qili-shi hamda Krebs sikli oraliq moddalarining aerob yo'l bilan oksidlanishini ta'min-lashdir. ATF makroergik bog'larning energiyasi mexanik (mushaklarda), elektrik (bosh miya hujayralarida, nerv hujayralari o'simtalarida, retseptorlarda va ba-liqning elektrik organida), yorug'lik va osmotik energiyalarga aylanishi mumkin. Bundan tashqari, mitoxondriya hujayra ichidagi kalsiy konsentratsiyasini boshqa-rib turishda ham ishtirok etadi. Hujayraning funksional faolligi oshsa, masalan, yurak mushagining yoki buyrak kanalchalarining gipertrofiyasida, mitoxondriya yiriklashadi, kristalar soni ortadi va matriksni zich joylashgan kristalar to'ldirib turadi. Mitoxondriya uzoq hayot kechirmaydi. Mitoxondriyaning biologik yarim hayot (bor mitoxondriya yarmining yangilanishi) davri ko'p hujayralarda o'rtac-ha 10 kunga teng. Mitoxondriya kurtak otish yo'li bilan yoki ko'ndalangiga ikki-ga bo'linishi natijasida ko'payadi. Mitoxondriyaning o'sishi va bo'linishi davrida mitoxondriya ichidagi sintetik jarayonlar mitoxondriya lipoproteid membranasini va asosiy fermentlarini hosil qiladi, ba'zi bir enzimlar esa (masalan, sitoxrom-S) ribosomalarda sintez bo'lib, mitoxondriyalarga keltiriladi. Mitoxondriyalarning

membranalararo bo'shlig'idan sitoplazmaga ajralib chiquvchi sitoxrom-S hujayralarning dasturlangan o'limi *apoptoz* jarayonida muhim rol o'ynaydi. Sitoplazmada bu oqsil hujayraviy tuzilmalarni parchalovchi kaspazlar sinfiga oid proteaza fermentlarini faollaydi. Proteazalar ta'sirida hujayra apoptoz yo'li bilan nobud bo'ladi.

Ribosoma

Garchan ribosoma membranasiz organella bo'lsa-da, u oqsil sintezi va endoplazmatik to'r bilan chambarchas bog'liq bo'lganligi uchun uni membranali organelalar bilan birgalikda ko'rib chiqish maqsadga muvofiqdir. Ma'lumki, oqsil sintezi jarayonida uch xil RNK ishtirok etadi. Matritsa yoki informatsion RNK (i-RNK yoki mRNK) o'zida yuzlab va minglab nukleotidlar tutib, genetik axborotni yadro dan sitoplazmaga yetkazib beradi (transkripsiya) va ribosomalarda polipeptid zanjirlarni yig'ishda bevosita ishtirok etadi (translyatsiya). Transport RNK (tRNK) o'zida 80ga yaqin nukleotidlar tutib, aminokislotalarni o'sayotgan polipeptid zanjirga bog'lash uchun ribosomalariga yetkazib beradi. Boshqacha qilib aytganda, tRNK nukleotidlar ketma-ketligini aminokislotalar ketma-ketligiga o'tkazib beradi. Ribosomal RNK (r-RNK) polipeptidlar zanjirini yig'ish davomida i-RNK va tRNK bilan hamkorlik qiladi va oqsillar, shu jumladan fermentlar bilan birgalikda ribosomalarni hosil qiladi. Ribosomalar (Palad donalari, ribonukleoproteid donalari) zich dumaloq shakldagi diametri 15-30 nm keladigan membranasiz tuzilmalardir. Mitoxondrial (mayda, sedimentatsiya konstantasi 60 S) va sitoplazmatik (yirik, sedimentatsiya konstantasi 80 S) ribosomalar farqlanadi. Sitoplazmatik ribosomalar *membrana bilan birikkan* (donador endoplazmatik to'r va tashqi yadro membranasini) yoki *erkin* holda joylagan bo'lishi mumkin. Har bir ribosoma ikki - katta (50 S) va kichik (30 S) subbirliklardan iborat bo'lib, orasida yoriq ko'rinadi. Har bir subbirlik bitta yuqori polimer ribosomal RNK molekulasini va oqsilni tutuvchi ribonukleotid moddasini saqlaydi. Ribosomal oqsillar tarkibiga faol bo'lmagan ribonukleaza, latent holatdagi dezoksirubnukleaza, faollashgan leytsinaminopeptidaza, β -galaktozidaza va boshqa fermentlar kiradi. Ribosoma o'zida ko'p miqdorda magniy va sezilarli oz miqdorda kalsiy tutadi. Ko'pchilik holatlarda bir necha (5-10) sitoplazmatik ribosomalar i-RNK molekulasi atrofida birlashib, ribosomalar majmuasini - *poliribosomalarni* yoki *polisomalarni* hosil qiladi. Polisomalar ham alohida ribosomalar kabi erkin yoki membrana bilan birikkan bo'lishi mumkin. Erkin polisomalar, odatda, hujayraning ichki ehtiyojlari uchun mo'ljallangan oqsillar va fermentlarni sintezlasa (konstitutiv sintez), endoplazmatik to'r membranalari bilan birikkan ribosomalar ko'proq hujayrada to'planuvchi va tashqariga chiqariluvchi oqsillarni sintezlaydi (*eksport uchun sintez*, 2.6-rasm). Ribosomalar uchun zarur bo'lgan r-RNK va ribosomal oqsillar sintezi DNK tomonidan kodlashtirilgan holda yadrochada amalga oshiriladi. Shu yerda ular qo'shib, kichik va katta subbirliklarni tashkil etadi va yadro teshiklari kompleksi orqali sitoplazmaga chiqari-



2.6-rasm. Ribosomalarning oqsil sintezida ishtirokining soddalashtirilgan sxemasi.

ladi. Ribosoma subbirliklarining birlashishi sitoplazmada ro'y beradi.

Ribosomalarning asosiy vazifasi translyatsiya, ya'ni, yadrodan informatsion RNK (i-RNK) orqali berilgan genetik axborotni o'qish va shunga asosan aminokislotalar kondensatsiyasini hamda ularning polipeptid zanjirga terilib, ma'lum bir oqsilning sintezlanishini ta'minlashdir. Bu yerda matritsa rolini i-RNK (mRNK) bajarib, u o'z navbatida, yadroda DNK matritsasida joylashgan genetik axborotning RNK nusxasi bo'lib hisoblanadi (transkripsiya). Informatsion RNK yadrodan chiqib, ribosomalarga o'tadi. Ribosoma yuzasida transport RNK (t-RNK) va aminokislotalar kompleksi bilan i-RNKning komplementar nukleotidlari o'zaro ta'sir qiladi. Shunday qilib, ribosomalar hujayra oqsillari sintezida eng muhim o'rin tutadi.

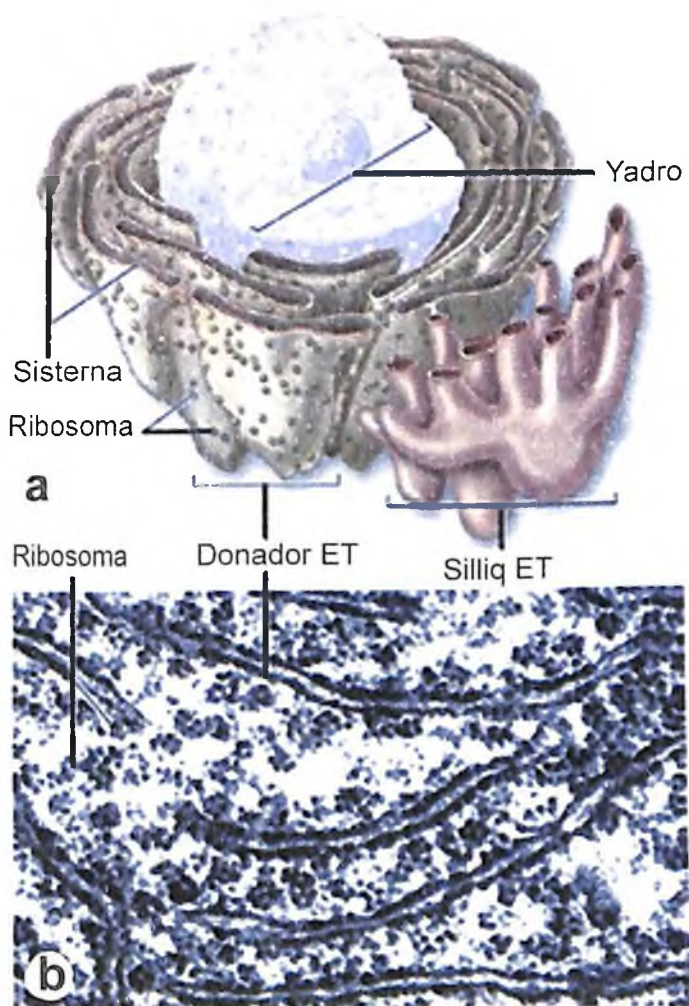
Endoplazmatik to'r

Endoplazmatik to'r (ET) elektron mikroskop yaratilgandan so'ng 1945-yilda Porter tomonidan ta'riflangan. Endoplazmatik to'rning (ET) membranasida ribosomalar bo'lishiga yoki bo'lmasligiga qarab *donador yoki granulyar* (dET) va *silliq yoki agranulyar* endoplazmatik to'r (sET) turlari farqlanadi (2.7-rasm). ET hujayra ichi kanalchalar tizimidan, vakuolalar va sisternalardan tashkil topgan bo'lib, devori elementar biologik membrana bilan o'ralgan. Ular o'zaro birlashib, murakkab to'r tizimini hosil qiladi. ET bo'shlig'i gomogen, past elektron zichlikdagi modda tutadi. ET etilgan eritrotsitlardan tashqari hamma hayvon hujayralarida topilgan. ET ning tuzidishi takomil darajasi turlicha bo'lgan hujayralarda har xil bo'ladi.

Donador ET (dET) membranasining tashqi qismida ribosomalar bo'ladi. Ribosomalar membraning tashqi, ya'ni sitozolga qaragan yuzasiga maxsus oqsillar - *riboforinlar* yordamida yopishib yotadi. Donador ET hujayra plazmolemmasi,

lizosoma va peroksisomalar uchun oqsillar, eng muhimi, hujayradan sekretsiya (eksport) qilish uchun mo'ljallangan oqsillar sintezlanadi. DET membranalari yadroning tashqi membranasi va perinuklear bo'shliq bilan bog'langan bo'ladi. Odatda, dET sisternalari Golji kompleksi va yadroga bevosita yaqin joylashadi. Donador ET ribosomalarida sintezlangan oqsillar to'r sisternalari ichiga kirib, u yerda qayta ishlanadi. Sisternalarda oqsil molekulalariga karbonsuvlar qo'shilib glikoproteinlar, yoki oqsillarning metallar bilan birikmalari hosil bo'lishi mumkin. Ko'pchilik oqsillar dET sisternalaridan hujayraning boshqa tuzilmalariga, jumladan, Golji kompleksiga o'tib, u yerda yana modifikatsiya qilinadi. Golji kompleksida oxirigacha shakllanuvchi lizosomalar, peroksisomalar, sekretor donachalarning asosiy oqsillari va fermentlari aynan dET mahsulotidir. Donador ET oqsilga boy sekret ishlab chiqaruvchi hujayralarda juda yaxshi rivojlangan, masalan, me'daosti bezi atsinar hujayralari, plazmatik hujayralar, jigar, nerv hujayralari va boshqalar. Spermatozoid, buyrak kanalchalari hujayralarida, leykotsit, ichak kriptasi epiteliy hujayralarida esa donador ET sust rivojlangan. Donador ETda sintezlangan oqsillar karbonsuv birikmalari bilan qo'shilib modifikatsiyaga uchrashi mumkin. Shu bilan birga sintezlangan oqsillar konsentratsiyalanib, yirik sekretor donachalar shakllanishi mumkin (masalan, me'daosti bezida). Donador ET hujayra membranasi shakllanishida va barcha membrana oqsillari sintezida ham ishtirok etadi. U lipoproteid to'plamlarini hosil qiladi, membranasi fosfolipid sintezida qatnashuvchi fermentlar ham bo'ladi.

Sisternalarda ishlab chiqarilgan va keyin boshqa tuzilmalarga o'tib ketuvchi oqsillardan tashqari dET kanalchalarida faqat shu organellaning faoliyati uchun ma'sul oqsillar ham bo'ladi. Bu oqsillar rezident oqsillar yoki *shaperonlar* deb atalib, ular dET sisternalarida sintezlanayotgan asosiy oqsillarning tarkibini va sifatini nazorat qiladi.



2.7-rasm. Endoplazmatik to'r. A – sxema, b – transmission elektron mikroskopda (TEM) ko'rinishi.

Shunday qilib, donador ET ribosoma va polisomal bilan birgalikda hujayrada oqsil sintezini amalga oshiruvchi asosiy organella hisoblanadi. Bunda erkin polisomal ko'proq hujayraning o'z ehtiyojlari uchun lozim bo'lgan oqsillarni ishlab chiqarsa, donador ET, asosan, hujayradan eksport (sekretsiya) qilinuvchi oqsillarni sintezlashga ixtisoslashgandir.

Silliq endoplazmatik to'r (sET) tuzilishi bo'yicha donador endoplazmatik to'rdan membranasida ribosomalar yo'qligi va shuning uchun tashqi yuzasi silliqligi bilan farqlanadi. U mayda vakuola, kanalchalar va naysimon sisternalardan iborat bo'lgan, bir-biriga o'tib turuvchi membranalar tizimidan tashkil topgan tuzilmadir. Vakuola va kanalchalar diametri 50-100 nm. Odatda, silliq ET hujayrada alohida zona yoki tutam holatida joylashadi. Ba'zan, silliq va donador ETning bir-biriga o'tish sohalari ham ko'rish mumkin. Shu bilan birga, ko'pchilikning fikricha, bu ikkala ET sisternalari va ulardagi mahsulot bir biri bilan qo'shilmaydi. Silliq ET bajaradigan vazifalar donador ET vazifalaridan tubdan farq qiladi. Silliq ET detoksikasiya (zaharsizlantirish) jarayonlarida faol ishtirok etadi. Jigar hujayralaridagi silliq ET turli tashqi ekzogen kimyoviy moddalar, dori vositalari, alkohol, barbituratlar va boshqa toksinlarni zararsizlantiradi. Zararsizlantirilgan metabolitlar so'ngra buyrak va o't orqali tashqariga chiqarib tashlanadi. Silliq ETning yana bir muhim vazifalaridan biri uning steroid gormonlar sintezida ishtirokidir. Buyrakusti bezi va jinsiy bezlarda silliq ET naysimon kristali mitoxondriyalar bilan birgalikda steroid gormonlar hosil bo'lishini ta'minlaydi. Silliq endoplazmatik to'r barcha hujayralar membranasini uchun fosfolipidlarni sintezlaydi. Silliq endoplazmatik to'rda glyukoza-6-fosfataza fermenti bo'lib, u jigarda glyukogendan glyukoza hosil bo'lishini ta'minlaydi. Va nihoyat, silliq ET ko'pgina hujayralar (neuronlar, endokrin hujayralar) uchun, ayniqsa skelet va yurak mushaklari uchun Ca^{2+} deposi bo'lib xizmat qiladi. Silliq ET sisternalarida maxsus kalsiy bog'lovchi oqsillar mavjud bo'lib, ular yordamida Ca^{2+} sET sisternalarida to'planadi. Hujayraga tegishli signal tushganda kalsiy ionlari Ca^{2+} -ATF-aza nasoslari yordamida sitozolga chiqariladi va javob reaksiyasi (masalan, mushak hujayrasining qisqarishi) amalga oshiriladi.

Endoplazmatik to'rning kelib chiqishi va yangilanishi to'g'risida turli fikrlar bor. Donador ET yadroning tashqi membranasini hisobiga hosil bo'lishi mumkin. Shuningdek, endoplazmatik to'rning yangilanishida plazmolemma hosil qilgan pufakchalar ishtirok etishi ham ta'kidlanadi.

Golji kompleksi

1898-yilda Kamillo Golji kumush tuzi bilan bo'yash usulini ishlatib, hujayra sitoplazmasida to'rsimon tuzilmani aniqladi, keyinchalik bu tuzilma Golji kompleksi deb ataldi. Golji kompleksida uch xil membranali tuzilmalar mavjud:

Yassi sisternalar tizimi – silliq membranalar bilan chegaralangan. Yassi sisternalar, ko'pincha, 5-10 ta bo'lib, bir-biriga yaqin yotadi. Sisterna membra-

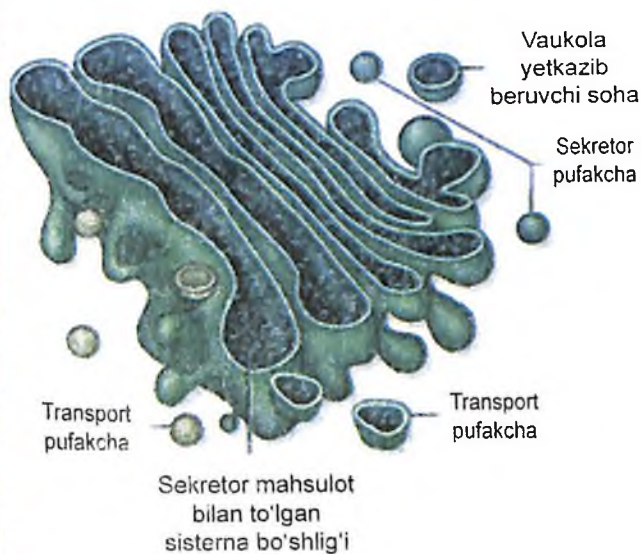
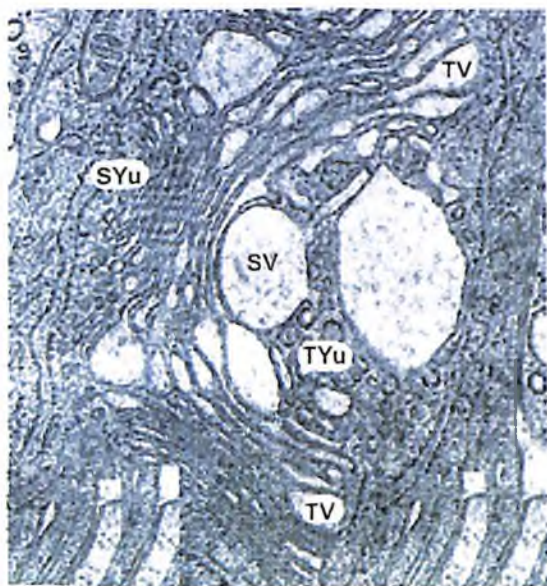
nalari markazda bir-biriga yaqin, periferik qismida esa ampulasimon kengaygan bo'ladi. Yaqin sisternalar orasidagi masofa – 140-150 A°.

Mayda mikropufakchalar – sisternalar oxirida joylashadi. Mikropufakchalarning diametri 300-500 A° bo'lib, zich granular shaklidir.

Yirik vakuolalar ham sisternalar va mikropufakchalar singari membranalardan o'ralgan. Vakuolalar kattaligi 0,2-0,3 mkm va, ko'pincha, ular yassi sisterna bog'lamlarining o'rta qismida, sisternalar orasida va tashqarisida yotadi (2.8-rasm).

Golji kompleksining asosiy elementi bo'lib *diktiosomalar* hisoblanadi. Diktiosomalar bir-biriga parallel yotgan yassi plastinka yoki sisternalardan iborat. Ular o'zaro kanalchalar bilan bog'lanadi. Diktiosomalar to'ng'irik qadah shaklida bo'lib, uning bo'rtgan tomoniga endoplazmatik to'rdan ajralgan transport pufakchalari kelib qo'shiladi. Diktiosomalarning ushbu yuzasi *sis-* shakllanuvchi yoki etilayotgan qutbi deyiladi. Unga qarama-qarshi bo'lgan botiq yuzasidan esa, ya'ni sisternalardan membrana bilan o'ralgan va turli moddalar tutgan, diametri 0,2-0,3 mkm gacha keladigan vakuolalar ajraladi. Diktiosomalarning bu yuzasi *transhakllangan* yoki *yetilgan qutbi* deyiladi. Sis- va trans- qutblarning orasida o'rta yoki oraliq qism sisternalari bo'ladi.

Golji kompleksida endoplazmatik to'rdan kelgan birlamchi mahsulot (makromolekulalar) modifikatsiyalanadi, ya'ni polisaxaridlar sintezi davom etadi, oqsillar, uglevodlar va lipidlar kompleksi hosil bo'ladi. Bunda, hosil bo'layotgan moddalar bir sisternadan ikkinchisiga o'tib, trans qutbida yig'iladi va sekretor vakuolalari shaklida gyaloplazmaga turli yo'nalishlarda ajraladi. Ularning bir qismi hujayra-



2.8-rasm. Golji kompleksining transmission elektron mikroskopda (TEM) va sxematik ko'rinishi. TSYu – sis yuzasi, TYu – trans yuzasi, SV – sekretor vakuola, TV – transport pufakcha (vezikula).

ning yuzasiga yoʻnalib, sintezlangan moddalarni tashqariga chiqaradi. Vakuolalarning boshqa bir qismi esa hujayra ichida qoladi va oʻz ehtiyoji uchun zarur boʻlgan moddalar bilan taʼminlaydi. Vakuolalarning yana bir qismi gidrolitik fermentlar tutadi va lizosomalarning boshlangʻich strukturasi boʻlib hisoblanadi.

Golji kompleksi sisternalarining trans- yuzasidan sintezlangan moddalar tutuvchi sekretor vakuolalar ajralganda sisternalarning membrana materiali sarf boʻladi. Bu yetishmovchilik albatta toʻldirilishi lozim. Membrana materialini yigʻish Golji kompleksining yana bir xususiyatiga kiradi. Bu holat endoplazmatik toʻrdan keluvchi transport pufakchalar membrana materialining sisternalar sis-yuzasiga kelib qoʻshilishi natijasida amalga oshiriladi.

Golji kompleksi va endoplazmatik toʻr orasida doimiy ravishda moddalar transporti amalga oshadi. Bu transport ham maxsus oqsil bilan kobiqlangan (jiyaklagan, hoshiyalangan) vezikulalar yordamida bajariladi. Ammo ikki yoʻnalishda harakatlanuvchi klatrin bilan qoplangan plazmolemma pufakchalardan farqli oʻlaroq, bu transportda qobiq sifatida ikki sinfga kiruvchi maxsus oqsillar yoki koatomerlar – COP I and COP II (*ingl. coating proteins or coatomers*) xizmat qiladi. Har bir oqsil moddalarni faqat birgina yoʻnalishda tashiydi. Agar COP II bilan qoplangan pufakchalar faqat *anterograd transport* uchun, yaʼni, donador ETdan sis-Golji toʻriga tashish uchun xizmat qilsa, COP I bilan kobiqlangan pufakchalar esa aksincha, faqat *retrograd transportni*, yaʼni sis-Goljidan donador endoplazmatik toʻrga oʻtishni amalga oshiradi.

Funksional faolligiga koʻra hujayra Golji kompleksining taraqqiy etganlik darajasi turli hujayralarda turlichadir. Golji kompleksi, koʻpincha, ishlamayotgan, ixtisoslashmagan hujayralarda kuchsiz rivojlangan. U yadro atrofida yoki hujayra markazi atrofida joylashadi. Endoplazmatik toʻrda sintezlangan moddalar Golji apparati boʻshligʻiga oʻtadi. Ribosomalarda sintez boʻlgan oqsil ham shu yerga kelib karbonsuvlar bilan qoʻshiladi va glikoproteid hosil boʻladi.

Golji kompleksining yogʻlar soʻrilishida ishtiroki toʻgʻrisida ham dalillar bor. Hayvonga yogʻ berilgandan soʻng 40-75 daqiqa oʻtgach, koʻpgina mayda lipid tomchilari ichak prizmatik epiteliysi Golji kompleksining kengaygan sisternalarida va vakuolalarida yigʻiladi. Shunday qilib, bu organella yogʻ soʻrilishida ham ishtirok etadi. Golji kompleksi, shuningdek lizosomalar va hujayra membranalarini hosil qilishda qatnashadi.

Xulosa qilib aytganda, Golji kompleksi hujayraning sintetik va sekretor faoliyatida muhim oʻrin tutadi. U boshqa hujayra komponentlari bilan – endosomalar, transport vezikulalari bilan uzviy ravishda bogʻlangan. Ayniqsa, Golji kompleksi donador endoplazmatik toʻr bilan chambarchas boshliq boʻlib, bu ikkala organella oʻziga xos hujayra ichi yoki Xirsh konveyerini hosil qiladi. Donador ETda ishlab chiqarilgan mahsulot Golji kompleksida modifikatsiya qilinadi, yangi birikmalar bilan boyitiladi, qadoqlanadi va ekzotsitozga tayyor sekretor donachalar koʻrinishini oladi. Birlamchi lizosomalarning kech endosomalardan va transport pufakchalaridan yetilishi Golji kompleksida amalga oshadi.

Lizosomalar

Bu organellalar De Dyuv tomonidan 1955-yilda ta'riflangan bo'lib, *l i z o s o m a* (*yunon. lisis – eritish, soma – tana*) deb ataladi. Ular kislotali sharoitda ta'sir etuvchi gidrolitik fermentlarga boy. Lizosomalar sut emizuvchilarda, qushlar, amfibiyalarda, boshqa hayvon va odam organizmi hujayralarida topilgan.

Elektron mikroskop ostida zarrachalar kattaligi o'rtacha 0,2-0,4 mkm bo'lib, dumaloq shaklga ega. Bu tanachalar qalinligi 8 nm keladigan membrana bilan o'ralgan. Lizosomalar ichki moddasi turli xil tabiatli bo'lib, ko'pincha qoramtir ko'rinishga ega. Lizosomalar qobig'i buzilganda gidrolitik fermentlar ajraladi. Lizosomalarda hozirgi davrda 50 dan ortiq ferment (kislotali fosfataza, kislotali ribonukleaza, arilsulfataza, beta-glyukuronidaza, beta-galaktozidaza, esteraza, lipaza, katepsinlar va boshqalar) aniqlangan. Lizosomal fermentlar kislotali muhitda (pH – 5,0) eng yuqori faollikka ega. Lekin lizosomalarda lipidlarni (xususan, fosfolipidlarni) parchalovchi fermentlar juda kam yoki butunlay bo'lmaydi. Shuning uchun lizosomalarda parchalanmagan qoldiq moddalardan (asosan fosfolipidlardan) tashkil topgan miyelinsimon struktura qoladi.

Lizosomalarning asosiy fiziologik faoliyati uning hujayra ichiga pinotsitoz va fagotsitoz yo'li orqali kirgan moddalarni hazm qilishidadir. Shuning uchun lizosomalar fagotsitoz qilishga ixtisoslashgan hujayralarda (neytrofillar, makrofaglar) ko'p bo'ladi. Bundan tashqari, lizosoma ba'zi hujayralarda o'ziga xos vazifalarni ham bajaradi. Masalan, qalqonsimon bez hujayralaridagi lizosoma tireoid gormonni hosil qilishda, urug'lanishda tuxum hujayraga spermatozoidni kirishi uchun tuxum hujayra qobig'ini eritishda ishtirok etadi. Ayrin hujayralarda lizosomalar o'z fermentlarini hujayralararo bo'shliqqa ajratadi. Masalan, osteoklastlar lizosomalaridan sekretiya qilingan kollagenaza ta'sirida suyak to'qimasining matriksi parchalanadi. Lizosomalarning birlamchi va ikkilamchi turlari farqlanadi.

Birlamchi lizosomalariga Golji kompleksi atrofida joylashuvchi va kislotali gidrolazalarga boy bo'lgan mayda vezikulalar (yig'uvchi granula) kiradi. Birlamchi lizosomalar ichida hali hech qanday parchalanayotgan moddalar yo'q. Lizosomal membrana fermentlarni sitozoldan ajratib, hujayra tuzilmalarini yemirilishdan asraydi.

Ikkilamchi lizosomalar fagotsitoz va pinotsitoz jarayonida hujayraga tushgan moddalarning birlamchi lizosomalar bilan qo'shilishi natijasida hosil bo'luvchi lizosomalardir.

Ikkilamchi lizosomalarning ikki turi farqlanadi: a) *fagolizosomalar* yoki getero-fagosomalar. Bu lizosomalar fagotsitoz pufakchalari orqali hujayraga tushgan yot moddalarni birlamchi lizosomalar bilan qo'shilishidan hosil bo'ladi; b) *autofagosomalar* – birlamchi lizosomalarni shu hujayraning yaroqsiz va nobud bo'layotgan mitoxondriya, ribosoma, endoplazmatik to'r komponentlarini va ba'zi boshqa tuzilmalarni qamrab olishi hisobiga hosil bo'ladi.

Qoldiq tanachalar yoki telolizosomalar. Gidrolitik parchalanish natijasida

ba'zi moddalar oxirigacha parchalanmaydi va lizosoma ichida parchalanmagan moddalar yig'iladi. Bu lizosomalarni qoldiq tanacha deb yuritiladi. Qoldiq tanachalar qavatli tuzilmalarni hosil qilishi mumkin. Bu tanachalar hujayradan chiqarib yuborilishi yoki butun hayoti davomida saqlanishi mumkin. Ba'zan, qoldiq tanacha ichida pigmentlar, asosan lipofussin yig'ilishi mumkin. Qari odamlarda miya nerv hujayralarida, jigarda, terida va mushak to'qimalarida qarilik pigmenti «lipofussin» to'planadi.

Lizosomalarning hosil bo'lishi Golji kompleksi bilan bog'liq. Birlamchi lizosomalar mayda pufakchalar yoki zich tanalar shaklida Golji sisternalari atrofida joylashadi. Kislotali fosfatazaning Golji kompleksida bo'lishi lizosomalarning hosil bo'lishida Golji kompleksining roli muhim ekanligini ko'rsatadi. Lizosoma fermentlari esa, asosan, donador endoplazmatik to'rda sintezlanadi. Lizosomalar takomilining boshqa manbai plazmolemma hisoblanadi. Endotsitoz yo'li bilan hosil bo'lgan kech endosomalarga ham lizosomalarning dastlabki bosqichi deb qaraladi. Bundan tashqari, plazmolemma hisobiga pinotsitoz va fagotsitoz vakuolalari hosil bo'ladi. Ana shu vakuolalar, birlamchi lizosomalar bilan birlashib, ikkilamchi lizosomalarning asosini tashkil etadi. Har xil patologik jarayonlarda lizosoma fermentlari sintezining buzilishi, birlamchi lizosomalar rivojlanishining kuchayishi yoki susayishi ular membranasi erishi va gidrolitik fermentlarning sitoplazmaga chiqishi kuzatiladi. Lizosomalar turli modda almashinuv jarayonlarida ham ishtirok etadi. Shuning uchun ba'zi kasalliklar lizosomal fermentlarni yetishmovchiligi tufayli yuzaga keladi. Masalan, metaxromatik leykodistrofiyada sulfatazalarining yo'qligi tufayli. Hujayraning ichida sulfatlangan serebroziular yig'iladi. Hozirgi kunga kelib lizosomal fermentlarning yetishmovchiligi yoki nafaoligi tufayli kelib chiquvchi 20 dan oshiq kasallik va sindromlar aniqlangan. Bu sindromlar umumiy qilib *to'planish kasalliklari* deb yuritiladi va hujayralarda lizosomal fermentlar defekti bilan bog'liq bo'lgan zararli moddalarning to'planib qolishi bilan ifodalanadi.

Peroksisoma

Peroksisomalar kattaligi 0,3-1,5 mkm, membrana bilan o'ralgan donachalar bo'lib, markazida elektron zich nukleoid joylashgan. Nukleoid sohasida fibrilla va naychalardan tashkil topgan kristallsimon strukturalar bo'ladi. Bu strukturalar uratoksidaza fermentini saqlaydi. Peroksisomalar, asosan, jigar va buyrak hujayralarida aniqlangan. Kalamush jigarining har bir hujayrasida taxminan 70-100 peroksisoma bor. Peroksisomalar membranasi ular uchun xos peroksin oqsillari, matriksida esa 40ga yaqin fermentlar bo'ladi. Bu fermentlar orasida vodorod peroksidi (H_2O_2) metabolizmi bilan bog'liq bo'lgan oksidaza, uratoksidaza, α -aminokislota oksidazasi bo'lib, ular N_2O_2 hosil qiladi. Peroksisomalarda H_2O_2 ni parchalovchi peroksidaza va katalaza fermentlari ham mavjud. Jigar peroksisomalari oqsilining 40% katalazadan iborat. H_2O_2 zaharli modda bo'lgani

uchun katalaza muhim himoya funksiyasini o'taydi. Peroxisomalar yog' kislotalarining biosintezida hamda turli moddalarni zararsizlantirishda (detoksikatsiyada) ishtirok etadi. Peroxisomalarning barcha oqsillari va fermentlari ularga sitozol orqali kelib tushadi. Organellaning yashash muddati 5-6 sutka bo'lib, yangi peroksisomalar oddiy bo'linish yo'li bilan hosil bo'ladi. Shuningdek, ularning endoplazmatik to'r va Golji kompleksi tuzilmalaridan yangidan hosil bo'lishi ham taxmin qilinadi.

Proteasoma

Hujayrada oqsil miqdori nafaqat oqsil sintezi tezligi, balki ularning parchalanish (degradatsiya) tezligiga ham bog'liq bo'ladi. Oqsil sintezi jarayonida ba'zan buzilgan yoki noto'g'ri tuzilgan oqsil molekulalari ham uchraydi. Mana shunday oqsil molekulalari yoki yashash muddati tugagan oqsillar maxsus membranasiz organellalar – *proteasomalar* yordamida bartaraf qilinadi. Proteasomalar o'zida nolizosomal proteinaza fermentlari saqlovchi membranasiz oqsil komplekslaridir. Ular oqsil degradatsiyasi jarayonida maxsus polipeptid – *ubikvitin* bilan hamkorlikda faoliyat ko'rsatadi. Ubikvitin organizmning barcha hujayralarida (*lot. ubique* – *hamma joyda*) bo'lib, uning asosiy vazifasi hujayraga ortiq keraksiz yoki u uchun zararli bo'lgan oqsillarni nishonlab berishdir. Ubikvitin bilan nishonlangan oqsil molekulalari osongina tanib olinadi va proteasoma fermentlari yordamida parchalanadi. Hosil bo'lgan aminokislotalar qaytadan yangi oqsillar sintezi uchun ishlatilishi mumkin. Lizosomalardan farqli o'laroq, proteasoma-ubikvitin tizimi oqsillarga alohida olingan molekulalar darajasida ta'sir ko'rsatadi, lizosomalar esa yirik massalarni (masalan, viruslar, bakteriyalar) parchalaydi. Proteasomalar hujayrada kechadigan muhim jarayonlarni, jumladan, hujayra siklini, sitokinlar ishlab chiqarishni, angiogenezni boshqarishda ishtirok etadi. Ular shikastlangan va o'sma mutant oqsillarni yo'q qiladi.

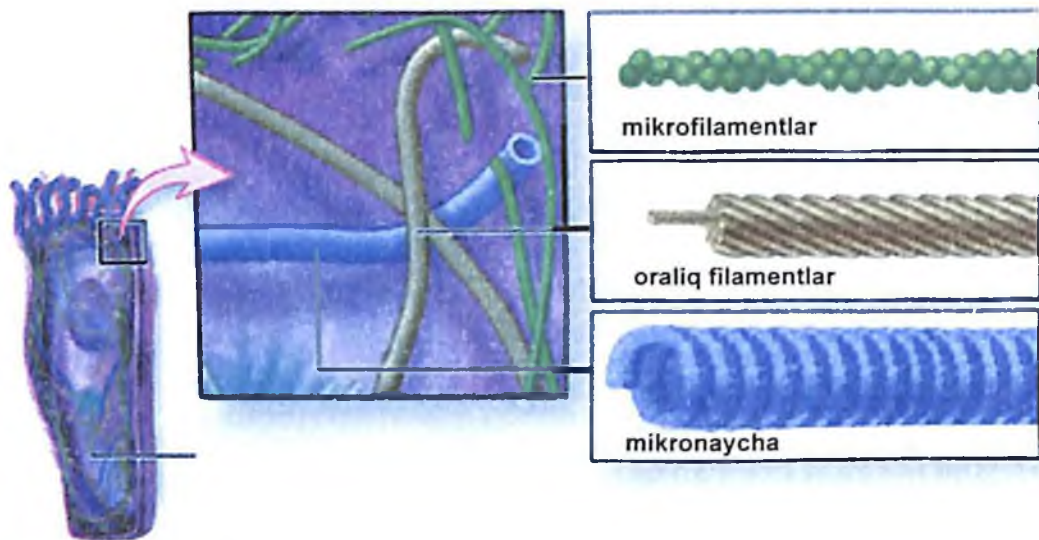
Sitoskelet

Sitoplazmaning sitoskeleti murakkab to'r bo'lib, mikronaychalar, mikrofilamentlar (aktin filamentlar) va oraliq filamentlardan iborat (*2.9-rasm*).

Sitoskelet tarkibiga kiruvchi oqsillar hujayraning shaklini ushlab turish, organellalar va sitoplazmatik pufakchalarning harakatida muhim rol o'ynaydi. Sitoskelet komponentlari o'ziga xos to'r hosil qilib, sitoplazmaning tayanch karkasini hosil qiladi, sitozolda oqim harakati va umuman hujayra harakatini, hujayra bo'linish davrida esa xromosomalarni bir tekis taqsimlanishini ta'minlaydi.

Mikronaychalar va ularning hosilalari

Mikronaychalar elektron mikroskop ostida o'tgan asrning 60-yillarida topilgan. Mikronaychalar asosan oqsildan tashkil topgan bo'lib, membrana tuzilishiga

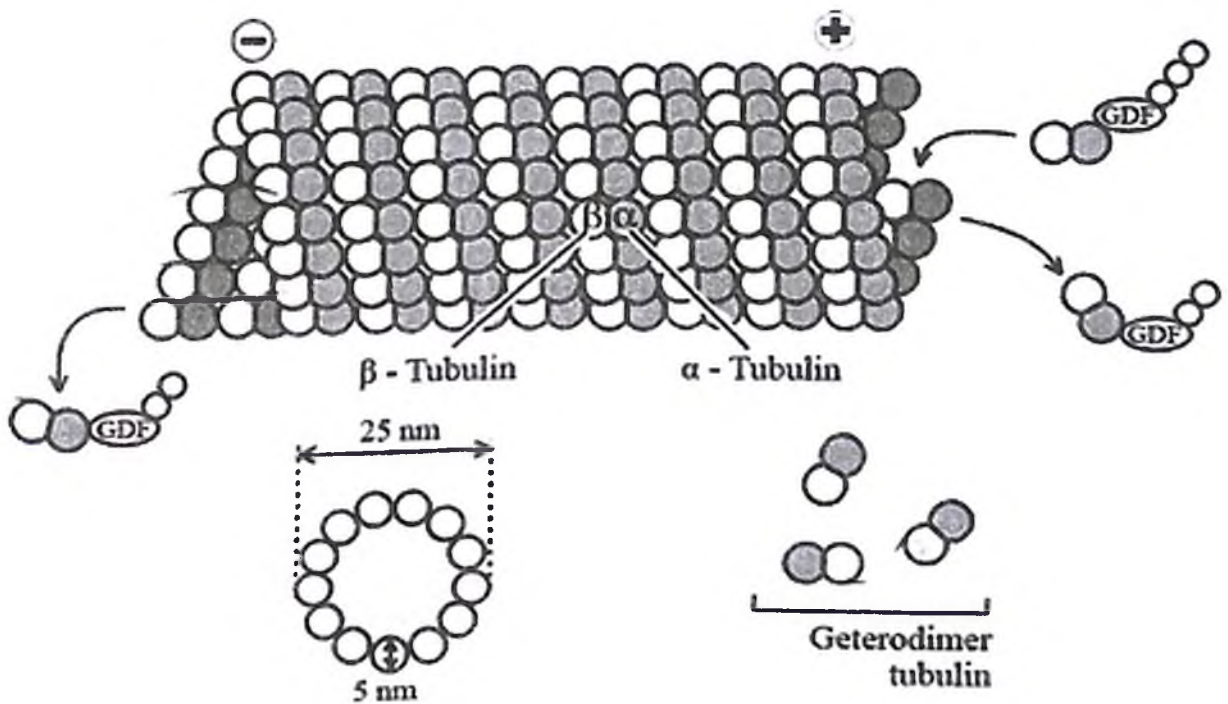


2.9-rasm. Sitoskelet va uning tarkibiy komponentlarining sxematik ko'rinishi.

ega emas. Mikronaychalar aniq tuzilishga ega bo'lgani uchun ularni hujayraning boshqa komponentlaridan ajratish oson. U eukariotik hujayralarning hammasida bo'lib, bakteriyalar va boshqa prokariotik hujayralarda uchramaydi. Mikronaychalar sitoplazmaning muvaqqat tuzilmalarini (masalan, bo'linish dukini) hosil qilishi mumkin. Mikronaychalar sentriola, bazal tanacha, xivchin va kiprikchalarning asosiy struktur birligi bo'lganligi tufayli ularni *mikronaychalarning hosilalari* deb hisoblash mumkin. Mikronaycha to'g'ri, shoxlanmaydigan, diametri 25 nm, uzunligi bir necha mikrometrgacha (mkm) bo'lgan ichi bo'sh silindrdir. Uning devorini qalinligi 5 nmga teng, bir biriga zich, parallel joylashgan tubulin protofilamentlaridan iborat *globulyar subbirliliklar* tashkil etadi (2.10-rasm).

Protofilamentlar yoki subbirliliklar α - va β -tubulin geterodimerlarining polimerizatsiyasi natijasida hosil bo'ladi. Har bir mikronaycha devorini asosan 13, ba'zilarida esa 11 tubulin protofilamentlari tashkil etadi. Mikronaychalar o'zgaruvchan, dinamik beqaror bo'lib, ularda muntazam ravishda tubulin geterodimerlarining polimerizatsiyasi (birlashishi) va depolimerizatsiyasi (tarqalib ketishi) kechadi. Tubulin molekulalarining polimerizatsiyasi hisobiga mikronaychalar uzunasiga o'sadi. Har bir mikronaychada uning musbat (+) va manfiy (-) oxirlari (qutblari) farqlanadi. Polimerizatsiya va depolimerizatsiya jarayonlari (+)-oxirda kechadi, (-)-oxirda esa (agar u stabillovchi oqsil bilan yopishmagan bo'lsa) tubulin geterodimerlari naychadan ajralib chiqadi. Mikronaychalarning barqarorligi (stabilligi) ularning qaysi tuzilmalar tarkibida bo'lishi bilan bog'liq.

Masalan, kiprikchalar, kinotsiliylar va xivchinlarda aksonema hosil qiluvchi mikronaychalar nisbatan barqaror bo'lsa, sentriolalar naychalari esa dinamik o'zgaruvchandir. Naychalarning barqarorligi sitozoldagi mikronaychalar bilan bog'liq oqsillar tomonidan boshqariladi. Mikronaychalar sentriola, bazal tanacha, xivchin



2.10-rasm. Mikronaychanning sxematik ifodalanishi.

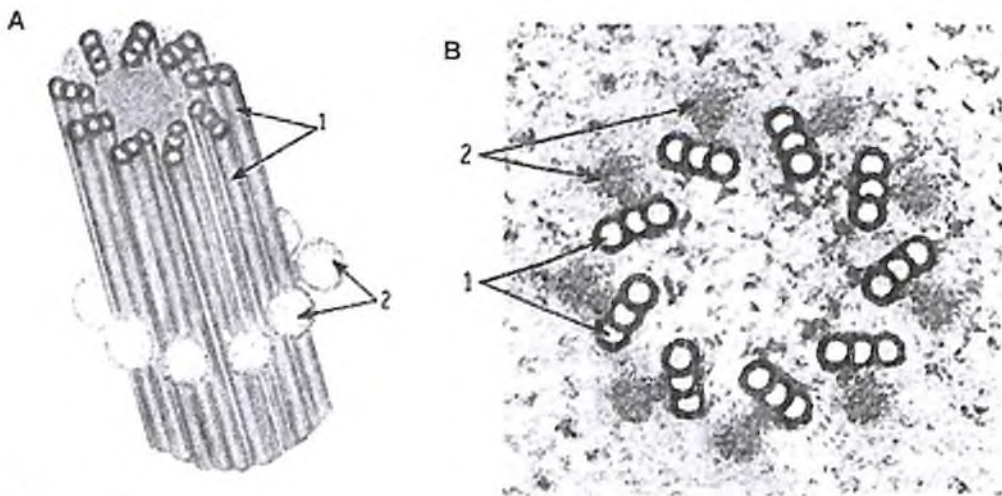
va kiprikchalarning asosini tashkil etadi, sitoskelet tarkibiga kiradi. Shu boisdan, ular bajaradigan vazifalar ham xilma-xildir. Mikronaychalar sitosket tarkibida tayanch vazifasini o'tab, hujayraning shaklini belgilaydi; makromolekulalar, organellalar, endosomalar, sekretor pufakchalarning turli yo'nalishlardagi transportida hamda fagotsitoz va lizosomal parchalanish jarayonlarida faol ishtirok etadi. Ular aksonema va bazal tanachalar hosil qilib, kiprikchalar va xivchinlarning harakatchanligini ta'minlaydi. Sentriolada esa aynan mikronaychalar bo'linish dukini hosil qilib, mitoz paytida xromosomalarning tekis taqsimlanishini ta'minlaydi. Mikronaychalarni ushbu vazifalarni bajarishida ATF-aza faolligiga ega bo'lgan *dinein* va *kinezin* oqsillari muhim rol o'ynaydi. Ular bir tomondan mikronaycha tubulini bilan, ikkinchi tomondan esa transport qilinuvchi tuzilmalar (makromolekulalar, organellalar, xromosomalar va hokazo) tutashgan. ATF parchalanishidan ajralib chiqqan energiya hisobiga oqsillar mikronaychalar bo'ylab harakat qiladi va makromolekulalar, organellalar transportini amalga oshiradi. Sentriolalarda esa ular xromosomalarning siljishini ta'minlaydi. Shunday qilib, tubulin-dinein va tubulin-kinezin tizimlari hujayra ichi transportida o'ziga xos molekulyar xemomexanik motorlar rolini o'taydi. Bunda kinezin naychanning (+)-oxiri, dinein esa aksincha, (-)-oxiri yo'nalishida harakat qiladi. Kiprikcha va spermatozoid xivchinlarining harakatchanligi ham shu oqsillarning faoliyati bilan bog'liq.

Hujayra markazi yoki sentrosoma deb nomlanuvchi tuzilmani 1875-yili Gertvig ochgan. Hujayra markazi deb u bo'linish dukining ustki qismidagi tuzilmani atagan. Hujayra markazi hamma hayvon hujayralarida topilgan bo'lib,

faqatgina tuxum hujayrasida yetilish davrida yo'qoladi. Interfaza holatidagi hujayralarda sentrosoma ikki *sentrioladan* (diplosoma) iborat bo'lib, bir biriga to'g'ri burchak ostida joylashadi. Hujayra markazi mitoz jarayonida, shu jumladan, bo'linish dukchasini hosil qilishda muhim rol o'ynaydi. Mitozda qutblanish hujayra markazi, aniqrog'i sentriolalar tomonidan bajariladi. Bo'linish davrida sentrosomaning tuzilishi murakkablashib, atrofida nurafshon zona – astrosfera hosil bo'ladi.

Sentriola silindrsimon tanacha bo'lib, uzunligi 0,3-0,6 mkm, diametri 0,1-0,15 mkm. Ba'zida, uzunligi bir necha mkm bo'lgan sentriolalar ham uchraydi. Tanachaning devori bir-biriga parallel yotgan mikronaychalardan tashkil topgan bo'lib, tanachaning ichi bo'sh. Naychalar hamma hujayralarda bir xil bo'lib, bir-biridan gomogen, zich oraliq modda bilan ajralib turuvchi 9 ta guruh bo'lib joylashadi (2.11-rasm).

Har bir guruh 3 ta (A, B, C) mikronaychadan tashkil topgan bo'lib, ular *triplet* deb yuritiladi. A-mikronaycha 13, B va C naychalar esa 11 tubulin protofilamentlaridan (globulyar subbirlikdan) tashkil topgan. Uchala mikronaycha zich yotadi. Sentriolada mikronaychadan tashqari yana qo'shimcha tuzilmalar bor. A mikronaychadan ikki o'siqcha (qo'lcha) lar chiqib, ularning biri qo'shni tripletning C mikronaychasiga, ikkinchisi esa sentriola markaziga yo'nalgan. Sentriola silindrining markazida «arava g'ildiragi» singari tuzilma bo'lib, «o'q qism» va 9 ta spitsadan tashkil topgan. Spitsaning har biri tripletning A mikronaychasiga qarab yo'nalgan. Sentriolada mikronaychalar tripletlari atrofida satellitlar (yo'ldoshlar) deb nomlangan tuzilmalar ham uchraydi. Ko'pchilikning fikricha ular yangi mikronaychalar shakllantirish markazlarining tarkibiy qismi bo'lib hisoblanadi. Hujayralar mitoz bo'linishga tayyorlanayotganda sentriolalar soni ikki hissa oshadi, ya'ni sentriolalar duplikatsiyasi ro'y beradi. Bu mavjud sentriolaning bo'linishi



2.11-rasm. Sentriola. A – umumiy sxematik ko'rinishi. B – ko'ndalang kesimining transmision elektron mikroskopda ko'rinishi. 1 – mikronaychalar tripleti. 2 – satellitlar (mikronaychalar shakllantirish markazlari)

yoki maydalanishi hisobiga emas, balki mikronaychalar shakllantirish markazlaridagi kurtakdan yangi sentriola hosil bo'lishi tufayli amalga oshadi.

Xuddi shunday markazlar kiprikchalar va xivchinlarning asos qismida joylashgan *bazal tanachalarda* ham bo'ladi. Bazal tanachalar tuzilishi bo'yicha sentriolalarga juda o'xshash. Ular silindrsimon bo'lib (uzunligi 0,5 mkm, diametri 0,1 – 0,2 mkm) sentriola singari 9 triplet dan va satellitlardan iborat. Odam embrioni yuqori nafas yo'llaridagi kiprikchalar bazal tanachadan rivojlanadi. Spermatogenez davrida yadroga nisbatan distal joylashgan sentriola bazal tanachaga aylanib, undan esa spermatozoid dumi hosil bo'ladi. Kiprikchalar va xivchinning asosini tashkil qiluvchi mikronaychalar tizimi *aksonema* deb ataladi. Aksonema bazal tanacha va sentriola mikronaychalar tizimidan farqli ravishda 9 triplet dan emas, balki aksonema devorini hosil qiluvchi 9 juft periferik va 1 juft markaziy mikronaychadan iborat. Demak, kiprikchalar va xivchinlar mikronaychalar tizimini $(9 \times 2) + 2$ deb ko'rsatish mumkin. Sentriolada va bazal tanachada esa bu tizim $(9 \times 3) + 0$ ga teng. Bazal tanacha va kiprikchalar aksonemasi bir-biriga davom etuvchi tuzilmani hosil qiladi. Bazal tanachaning A va B mikronaychalari aksonemaning A va B mikronaychalaridir. Bazal tanachalar ham sentrosoma kabi mikronaychalar shakllantiruvchi markaz hisoblanadi.

Turli hujayralardan ajratib olingan mikronaychalarning kimyoviy tarkibi bir xil bo'lib, tubulin oqsillaridan iborat. Tubulin polimerizatsiyasi mikronaychalar bilan bog'liq oqsillar (MBO) hamda Ca^{2+} konsentratsiyasi bilan nazorat qilinadi. Kolxitsin alkaloidi tubulin bilan birikib, polimerizatsiya jarayonini to'xtatadi. Depolimerizatsiya davom etadi va, natijada, mikronaychalar yemirilib, mitoz jarayoni buziladi. Klinik amaliyotda ishlatiladigan ko'pchilik o'smaga qarshi kimyoterapevtik preparatlar (vinkristin, vinblastin, taksol) aynan tubulin polimerizatsiyasi va depolimerizatsiyasiga ta'sir etib, uni izdan chiqarishga va shu bilan o'sma hujayralarining bo'linishini to'xtatishga yoki pasaytirishga qaratilgan. Afsuski, bu preparatlar sog'lom, tez ko'payuvchi (qon, ichak epiteliysi) hujayralarga ham salbiy ta'sir ko'rsatishi va noxush oqibatlarga olib kelishi mumkin.

Mikrofilamentlar

Mikrofilamentlar asosan uch xil: ingichka (diametri 5-7 nm), oraliq (10-12 nm) va yo'g'on (14-16 nm) iplarni o'z ichiga oladi. Ingichka iplarda asosan aktin oqsili mavjud va ular *aktin mikrofilamentlari* deyiladi. *Oraliq mikrofilamentlar* turli to'qimalarda har xil oqsillar saqlaydi. Yo'g'on iplar qisqarish oqsili bo'lgan miozin saqlaydi. Aktin va oraliq mikrofilamentlar mikronaychalar bilan birgalikda sitoskeletning asosini tashkil qiladi. Aktin va miozin mikrofilamentlari hujayraning qisqaruvchi tuzilmalari bo'lgan miofibrilla va miofilamentlarning asosiy tuzilmalari hisoblanadi.

Aktin filamentlari ingichka bo'lib, K^+ va Mg^{2+} ta'siri ostida fibrillyar (F-aktin) filamentlariga ikki hissa spiral kabi o'ralgan globulyar (G-aktin) monomerla-

ridan tashkil topgan. Aktin filamentlari yuqori dinamik xususiyatga ega. Mikro-naychalar kabi aktin mikrofilamentlari ham qutblangan bo'ladi. Uning (+)-oxirida polimerizatsiya, ya'ni yangi aktin molekulalarining qo'shilishi, (-)-oxirida esa aksincha, monomerlarning ajralib chiqish (depolymerizatsiya) jarayoni sodir bo'ladi. Aktin filamentlarining polimerlanishi Ca^{2+} va siklik AMF ga bog'liq. Bu jarayonlar turli xil oqsillar (gelsolin, filamin, alfa-aktinin, spektrin) tomonidan boshqariladi. Aktin mikrofilamentlari aktin-bog'lovchi oqsillar bilan hamkorlikda hujayraning turli xil tuzilmalarini hosil qiladi. Ular sitoskeletning asosiy tarkibiy qismlaridan biri bo'lib, plazmolemmaning kortikal qavatini, mikrovorsinkalar va stereotsiliylarning asosini tashkil qiladi. Miozin bilan birgalikda hujayralar harakatida, endotsitoz va ekzotsitoz, sitokinez jarayonlarida ishtirok etadi. Ba'zi zaharlar (masalan, sitoxalazin, falloidin) aktin iplarining polimerlanishini to'xtatib qo'yadi, natijada hujayraning harakatchanlik, fagotsitoz va sitokinez faoliyatlari buziladi.

Oraliq filamentlar diametri 10 - 12 nm, mikronaychalar va aktin filamentlariga nisbatan turg'unroq bo'ladi. Bu filamentlar turli hujayra tiplarida har xil oqsil subbirliklaridan tashkil topgan. Oraliq filamentlar subbirliklarining shakli va joylashgan joyi immunogistokimyoviy usulda aniqlanadi. Deyarli barcha subbirliklar halqaga o'ralgan, tayoqchasimon dimerlari qarama qarshi joylashgan tetramerlarni hosil qiladi. Oraliq filamentlar oqsillari ma'lum bir turdagi hujayralarda uchrab, shu hujayralar uchun spetsifik hisoblanadi. *Sitokeratinlar* epiteliy hujayralarida, *desmin* mushaklarda, *vimentin* embrional biriktiruvchi to'qima bo'lgan mezenximada, *glial fibrillar oqsil* nerv to'qimasining astrotsitlarida uchraydi, *neyrofilament oqsillari* esa neyronlarning asosiy oraliq filamentlarini tashkil etadi. *Lamin oqsillari* barcha hujayralar yadrosida bo'lib uning karkasini, ya'ni yadro plastinkasini hosil qiladi. Oraliq filament oqsillarining ma'lum bir turdagi hujayra uchun xosligi ba'zi o'smalarning qaysi hujayradan rivojlanganligini aniqlash imkonini beradi. Immunogistokimyoviy usul yordamida olingan axborot kasallikni to'g'ri tashxislashda va davolashda ahamiyatlidir. Keng tarqalgan bosh miya o'smasi astrotsitomaning hosil bo'lishini aniqlovchi glial fibrillar oqsil bunga misol bo'la oladi. Oraliq filamentlar hujayrada tayanch vazifasini o'taydi, boshqa sitoskelet komponentlari bilan birgalikda hujayraning shaklini va tarangligini belgilaydi. Ular hujayra komponentlarining tartibli joylashishini ta'minlaydi, hujayradan tashqaridagi moddalar bilan sitoplazma va yadro orasidagi aloqalarni boshqarib turadi.

Ilgari faqat ma'lum bir turdagi hujayralar uchungina xos bo'lgan *maxsus organellalar* mavjudligi ta'kidlanardi. Ularga epiteliy hujayralaridagi tonofibrillalar, mushak hujayralaridagi yoki tolalardagi miofibrillalar va nerv hujayralaridagi neyrofibrillalar kiritilgan. Hozirgi vaqtda maxsus organellalarni ajratishning hojati yo'q. Chunki maxsus organellalarni hosil qiluvchi tuzilmalar boshqa hujayralarda ham uchraydi. Masalan, epiteliy hujayralaridagi tonofibrillalar boshqa hujayralarda ham uchrovchi mikrofilament va oraliq filamentlarning katta bir to'plamidir. Mushak to'qimasining miofibrillalari ingichka (aktin) va yo'g'on (miozin) mikrofi-

lamentlardan hosil bo'ladi. Neyrofibrillalar asosan oraliq neyrofilamentlar va mikronaychalardan iborat.

SITOPLAZMA KIRITMALARI

Kiritmalar sitoplazmaning doimiy bo'lmagan tarkibiy qismlari hisoblanadi. Ular hujayra ichidagi modda almashinuvi, sekretiya va pigment hosil qilish jarayonlari davomida va endotsitoz yo'li bilan tashqi muhitdan hujayraga moddalar kirishidan hosil bo'ladi. Hujayraning metabolik holatiga qarab ular yo'qolib ketishi yoki qaytadan paydo bo'lishi mumkin. Bir necha guruh – trofik, sekretor, ekskretor va pigment kiritmalar farqlanadi.

Trofik kiritmalarga yog' tomchilari, oqsil donachalari, glikogen to'plamlari, vitaminlar va boshqalar kiradi. Oqsil zaxiralarining to'planishi, odatda, endoplazmatik to'r bilan bog'liq bo'ladi. Hujayraning ehtiyojlariga qarab oziqa moddalar kamayib ketishi va qaytadan to'planishi mumkin.

Sekretor kiritmalar, odatda, hujayra tomonidan ishlab chiqarilgan va sekretiya (eksport) qilish uchun tayyorlangan turli kattalikdagi dumaloq donachalardir. Masalan, bez hujayralaridagi zimogen granulalar va boshqalar.

Ekskretor kiritmalar hujayra uchun ortiqcha kerak bo'lmagan yoki zararli bo'lgan va chiqarib tashlanadigan modda almashinuvining qoldiq moddalaridir. Odatda, ularda fermentlar yoki boshqa biologik faol moddalar yo'q. (o't kislotasi, mochevina va b.)

Pigment kiritmalar endogen (gemoglobin, gemosiderin, bilirubin melanin, lipofussin) va ekzogen (karotin, chang zarrachalari, turli bo'yoqlar va boshqalar) bo'lishi mumkin. Ular to'qima va a'zolarining rangini vaqtinchalik yoki doimiy o'zgartirishi mumkin. Melanin donachalari ko'proq terida uchrab, ultrabinafsha nurlardan himoya vazifasini bajaradi. Lipofussin kiritmalari keksalarda terida, neyronlarda va yurak mushagida to'planishi mumkin. Shuning uchun bu pigmentni *qarish pigmenti* deb ham ataladi. To'qimalarda pigmentlarning g'ayri tabiiy oshib ketishi turli kasalliklar alomati yoki yosh bilan bog'liq bo'lishi mumkin.

HUJAYRA YADROSI

Yadro (*yunoncha karyon, lot. nucleus*) termini 1833-yilda Broun tarafidan kiritilgan bo'lib, u o'simlik hujayralaridagi sharsimon doimiy tuzilmalarni shu nom bilan atagan. Yadro hamma eukariot hujayralarida bo'ladi. Yadro faqat sut emizuvchilar eritrotsitlarida bo'lmaydi, chunki ular differensirovka vaqtida o'z yadrosini yo'qotadi. Yadroning shakli hujayra shaklini qaytaradi, lekin noto'g'ri formada ham bo'lishi mumkin. Sharsimon, kubsimon va ko'p qirrali hujayralarda yadro yumaloq shaklga ega. Prizmatik, silindrsimon, duksimon hujayralarda yadro uzun ellipsoid, yassi hujayralarda esa duksimon bo'ladi. Noto'g'ri shakldagi yadrolarga ba'zi bir leykotsitlarning yadrosi misol bo'ladi (taqasimon va parraksimon). Yadro hujayrada asosan bitta (bir yadroli hujayra) yoki ikkita (ikki yadroli hujayra)

bo'ladi. Ko'p yadroli hujayralar va simplastlar ham mavjuddir. Yadroning kattaligi turlicha bo'lib, 4 mkm dan (spermatozoid) 40 mkm gacha (tuxum hujayra) boradi. Yadro o'lchami sitoplazma o'lchamiga ko'pincha to'g'ri proporsional bo'ladi. Yadroning hujayrada joylashishi har xil bo'lib, hujayraning faoliyati va shakliga bog'liq bo'ladi. Bez hujayralarida yadro hujayraning bazal qismida joylashib, apikal qismi sekret bilan banddir. Differensiallashmagan hujayrada yadro geometrik markazda joylashadi.

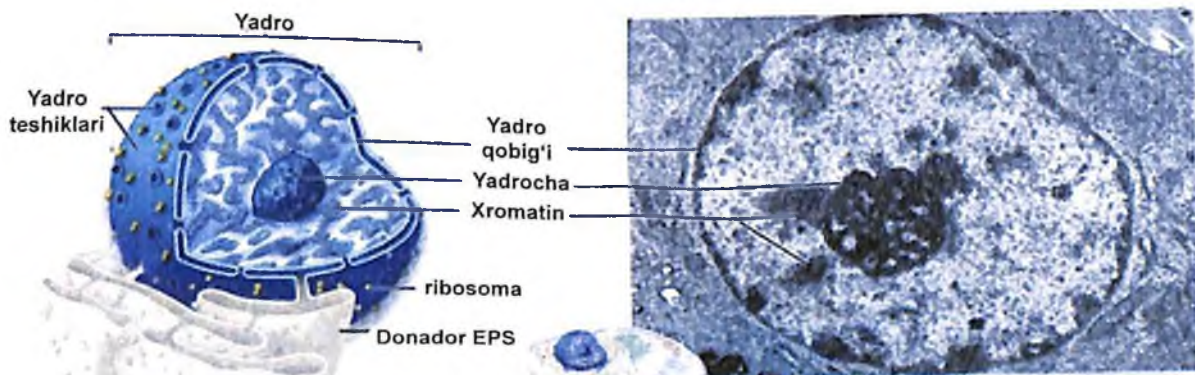
Yadro quyidagi asosiy struktur komponentlardan iborat: 1.Yadro qobig'i; 2.Xromatin strukturalar (xromatin, xromosoma); 3.Bir yoki bir necha yadrocha; 4.Karioplazma (yadro shirasi).

Yadroning asosiy komponenti xromosomalar DNKdan iborat bo'lib, o'zida genetik informatsiyani saqlaydi. DNKdan tashqari hujayra yadrosida i-RNK, r-RNK va transport tRNK ham bor. Hujayra yadrosi tarkibida yana giston tipidagi oqsillar bo'lib, DNK bilan birikmalar hosil qiladi. Shuning bilan birga nogiston tipidagi oqsillar ham mavjud. Yadroda bir qancha fermentlar – ATF-aza, glikolitik fermentlar bor, lekin oksidlanish fermentlari uchramaydi.

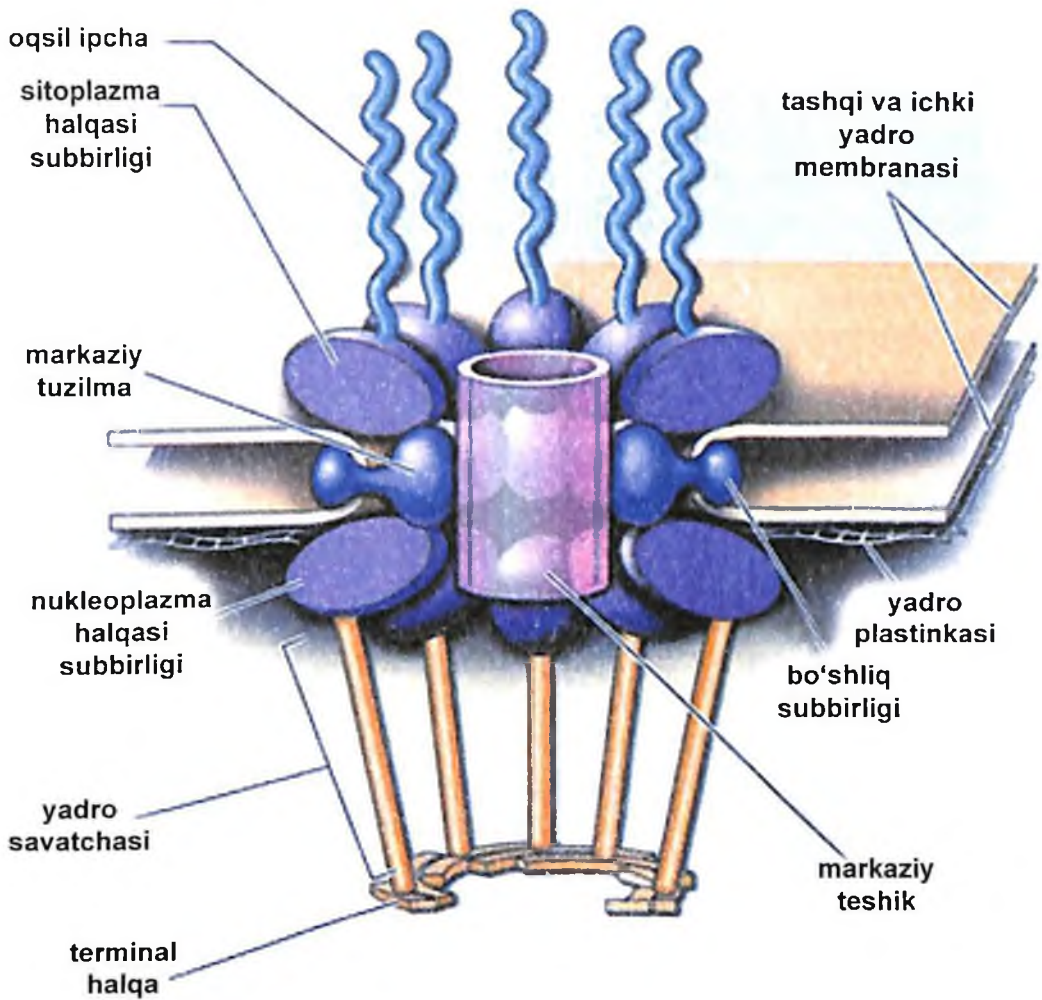
Yadro qobig'i (kariolemma). Yadro qobig'i ikki membranadan tashkil topgan bo'lib, har birining qalinligi 10 nm va aniq 3 qavatdan tuzilgan. Ichki va tashqi yadro qobig'i orasida 30-50, ba'zan 100 nm ga teng perinuklear bo'shliq bo'ladi. Yadroning tashqi qobig'i donador endoplazmatik to'r membranasi o'tadi. Ichki yadro qobig'i oqsil tabiatli struktura – o'zida lamin oqsillari tutuvchi yadro fibroz plastinkasi yoki yadro laminini bilan bog'langan bo'ladi. Interfaza davridagi hujayralarda yadro plastinkasi bilan xromosomalar bog'langan. Yadro qobig'ining ikkala membranasini ham boshqa hujayra membranalari singari oqsil va lipiddan tashkil topgan tipik biologik membranalardir

Yadro qobig'ining o'ziga xos xususiyati ko'p miqdorda yadro teshiklarining bo'lishidir. Teshiklar ichki va tashqi yadro membranalari qo'shilgan joylarda hosil bo'ladi (2.13-rasm).

Teshiklarning diametri o'rtacha 80-90 nm. Teshiklar atrofida yadro qobig'i membranalari o'zaro birlashadi. Teshiklar murakkab tuzilishga ega bo'lgan glo-



2.12-rasm. Yadroning sxematik va transmission elektron mikroskopda ko'rinishi.



2.13-rasm. Yadro teshiklari kompleksining hajmiy sxematik ifodalanishi.

bulyar va fibrillyar tuzilmalar bilan to'lgan. Yadro teshiklari bilan bu tuzilmalarni qo'shib *yadro teshiklari kompleksi* deb yuritiladi. Bu kompleks oktogonal tuzilishga ega bo'ladi. Yadro teshigi chegarasida tashqi va ichki yadro membranalarida 8 tadan oqsil subbirliklari joylashadi. Ular teshikning sitoplazma va nukleoplazma oqsil halqalarini hosil qiladi. Membranalar tutashgan joyda ham 8 dona markaziy oqsil subbirliklari bo'ladi. Ichki halqadan karioplazmaga fibrillalar chiqib, yadro savatchasini hosil qiladi. Tashqi halqadan fibrillyar oqsillar sitoplazmaga qarab yo'naladi. Oqsil subbirliklarining kattaligi 20-25 nm bo'lib, ular fibrillyar tuzilmalar orqali markaziy subbirliklar bilan tutashadi. Bir yadroda taxminan 12 000 teshik bor yoki 1 μm^2 ga 45 ta teshik to'g'ri keladi. Teshiklar soni hujayraning funksional faolligiga bog'liq bo'lib, faol sintez ketayotgan hujayralarda ularning soni oshadi. Yadro teshiklari kompleksi sitoplazma bilan yadro orasida kechadigan murakkab jarayonlarni ta'minlab beruvchi tuzilmalardir. Sitoplazma bilan yadro aloqasi oddiy emas. Hatto mayda ionlar K^+ , Na^+ , Ca^{2+} yadro qobig'idan erkin

o'tolmaydi. Yadro qobig'i ionlar, molekulalar, moddalar almashinuvi mahsulotlari o'tkazmaydi. 9 nm dan kichik bo'lgan ionlar, molekulalar yadro teshiklaridan oson, energiya sarfisiz o'tadi. 9 nm dan katta bo'lgan molekulalar yadro teshiklaridan energiya sarfi bilan o'tadi. Yadro qobig'ining endoplazmatik to'r membranalari qadar davom etishi, yadro bilan sitoplazmaning o'zaro ionlar bilan almashinishiga imkon yaratadi. Bir tomonidan, ionlarning mayda molekulalari uchun bu teshiklar o'tib bo'lmas chegara bo'lsa, ikkinchi tarafdan, katta molekulali RNK yadrodan sitoplazmaga o'ta oladi.

Sitoplazmadan yadroga sitoplazmada sintezlanuvchi va yadroni energiya bilan ta'minlashda kerak bo'lgan mononukleotid trifosfatning katta molekulalari o'tadi. Aminokislotalar, purin va pirimidin asoslar, ATF yadroga faol transport yo'li bilan o'tadi. Yadro qobig'i endoplazmatik to'r hosil bo'lishida ishtirok etadi, degan fikr isbotlangan. Profazada yadro qobig'i bo'lakchaatsiyaga uchrab, donador endoplazmatik to'r bilan birlashadi. Telofazada esa qobiqlar qaytadan endoplazmatik to'r elementlaridan hosil bo'ladi.

Xromatin strukturalar. Xromatin to'ri interfazadagi yadroning ipsimon cho'zilgan xromosomalaridan iborat. Interfazada xromatin bo'yoqni yaxshi qabul qilmaydi, yorug'lik mikroskopi ostida nozik ipcha shaklida ko'rinadi. Xromatinning asosiy sitoximik belgisi unda DNK ning bo'lishidir. Yorug'lik va elektron mikroskop yordamida ko'rilganda xromosomalarning spirallashish darajasiga ko'ra ikkita tip xromatin farqlanadi. *Geteroxromatin* xromosomalarning spirallashgan qismi bo'lib, yaxshi bo'yaladi va elektron mikroskop ostida zich donachalar shaklida ko'rinadi. *Euxromatin* xromosomalarning despiralizatsiyaga uchragan qismlaridir. Elektron mikroskop ostida euxromatin bo'limlari siyrak dispersli donador material holida, yorug'lik mikroskopida esa och bazofil bo'yalgan bo'lim holida ko'rinadi. Xromatinni struktur birligi nukleosomadir.

Xromatinni yadroda taksimlanishi hujayraning sintetik faolligiga bog'liq. Yadroda euxromatin, ya'ni xromatinni despirallashgan qismlari qanchalik ko'p bo'lsa, hujayralarda oqsil sintezi shunchalik jadal kechadi. Asosan geteroxromatin saqlovchi yadroli hujayralarda oqsil sintezi sust kechadi, chunki xromatinni spirallashgan qismidan oqsil sintezi xakida informatsiya olish qiyin. Xromosomalarning geteroxromatin bo'limlari yana *xromotsentrlar* deb nomlanib, ular yadrochaga birlashib ketganligi tufayli yadrocha xromatini deb ham ataladi. Xromatinning geteroxromatin qismlari xromosomaning telomerlar, sentromerlar sohasiga to'g'ri keladi. Geteroxromatin qismlari faol bo'lmasa ham, ular euxromatin qismlari funksiyasiga kuchli ta'sir qiladi.

Yadrocha. Sferik shakldagi tuzilma bo'lib, r-RNK va oqsillarga boydir. Yadrochani intensiv bazofil bo'yalishiga sabab undagi yuqori konsentratsiyadagi ribosomal RNK (r-RNK) bo'lishidir. Hujayralarda bitta yoki bir necha yadrocha bo'lishi mumkin. Yadrochalarning hosil bo'lishi va ularning soni xromosomalarning ikkilamchi tortma sohasida joylashgan yadrocha hosil kiluvchi qismlarning miqdori va faolligi bilan bog'liq. Xromosomalarning yadrocha hosil kiluvchi qismlaridagi

DNKdan ribosomal RNK sintezlanib, bu RNK yadrocha sohasida oqsil bilan o'raladi va ribosoma subbirliklari hosil bo'ladi. Subbirliklar birlashib ribosoma shakllanadi va u yadroda yoki sitoplazmada oqsil sintezida qatnashadi va ribosomalar hosil bo'lishida muhim rol o'ynaydi. Yadrocha strukturasi bir xil bo'lmay, unda fibrillyar va granulyar komponentlar farqlanadi. Fibrillyar komponent yadrochani markazida, granulyar komponent esa yadrochani periferiyasida joylashadi. Granulyar komponent ipsimon tuzilma nukleolonemalarni hosil qiladi. Nukleonemalar qalinligi 0,2 mkmdir.

Fibrillyar komponent ribonukleoproteid ipchalaridan iborat. Donachalardan ribosoma subbirliklari hosil bo'ladi. Shunday qilib, yadrocha ribosomalar sintezlanadigan asosiy joy hisoblanadi.

Yadro shirasi yoki karioplazma. U interfazadagi despiralizatsiya bo'lgan xromosomalari va yadrocha joylashgan muhitdir. Tirik hujayralarda yadro shirasi strukturasisiz massa hisoblanadi. Fiksatsiya qilingan preparatlarda esa kariolimfa oqsillari koagulyatsiya bo'lishi natijasida nozik to'rga o'xshab ko'rinadi. Yadroning shaklini tutib turishda ichki yadro membranasi bilan bog'langan yadro fibroz plastinkasi yoki yadro laminini ham muhim rol o'ynaydi. Yadro laminini o'ziga xos karkas bo'lib, tayanch vazifasini o'taydi.

HUJAYRALARNING BO'LINISHI

Hujayralarning ajoyib sifatlaridan biri – uning o'zidan ko'payishidir. Bu jarayon hujayra avlodlarining tugalmasligini (turg'unligini) ta'minlaydi.

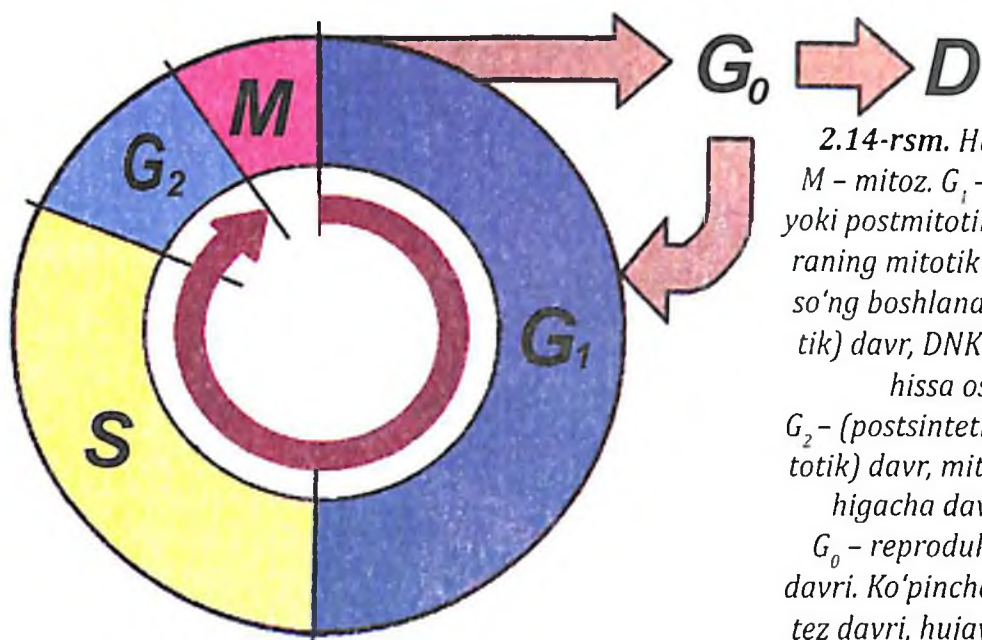
Hujayra sikli (yoki hujayraning hayot sikli) – hujayra hosil bo'lgandan to uning bo'linishi yoki nobud bo'lishigacha bo'lgan siklik davrdir (*2.14-rasm*). Ko'p hujayrali hayvonlarda hujayraning hayot sikli butun organizm hayotidan qisqa bo'ladi. Ko'p hujayrali organizmda o'layotgan hujayralar doimo yangi hujayralar bilan almashinib turadi. Hujayraning reproduksiyasi organizm o'sishi va taraqqiyotining asosi hisoblanadi.

Hujayra reproduksiyasining bir necha turlari bor: *mitoz* (noto'g'ri bo'linish), *meoz* va *poliploidiya*.

Mitoz. Mitotik bo'linish XIX asrning oxirlarida hayvon hujayralarida Flemming (1882), o'simlik hujayralarida Strasburger (1882) tomonidan ta'riflangan. Mitoz (yunoncha "*mitos*" – "*ip*") bo'linish qonuniyatlari barcha hujayralar uchun umumiydir.

Hujayra bo'linishidagi jarayonlar ma'lum qonuniyat asosida borib, ularni ketma-ket keladigan interfaza va mitozga bo'lish mumkin. Ba'zi bir hujayralar populyatsiyasi bo'linishda bo'ladi (kambial zona hujayralari). Bo'linishga tayyorgarlik vaktini: (interfaza) va mitoz bo'linishni qo'shib *mitotik sikl* deyiladi.

Interfazaning ilk davrida hujayra ichidagi strukturalarning keskin o'sishi va shakllanishi boshlanadi. Bu davrga G_1 – *sintez oldi davri* deb ataladi. Biokimyoviy tomondan bu davr oqsil va RNK intensiv sintezi bilan ifodalanadi, bu davr



2.14-rsm. Hujayra sikli.
M - mitoz. *G*₁ - (presintetik yoki postmitotik) davr hujayraning mitotik bo'linishidan so'ng boshlanadi. *S* - (sintetik) davr, DNK miqdori ikki hissa oshadi.
*G*₂ - (postsintetik yoki premitotik) davr, mitoz boshlanishigacha davom etadi.
*G*₀ - reproduktiv tinchlik davri. Ko'pincha u geterosintez davri, hujayra differentsiallashadi, o'zining spetsifik funksiyalarini bajaradi va nobud bo'ladi (*D*).

bo'linuvchi hujayralar generatsiya vaqtining 30-40% ni tashkil etadi. *G*₁ davrida uzun va o'zaro chigal hosil qilgan yadro xromatini bo'yoqlarni yomon qabul qiladi (geteroxromatin bo'limlaridan tashqari). So'ngra DNK sintezi davriga o'tadi. Bu sintetik davr - *S*. Bu davr davomida yadroda DNK sintezi kuzatiladi. Generatsiya vaqtining 30-50%ini tashkil qiluvchi bu davrda DNK ning spetsifik azot asosi timidin yadro xromatini tarkibiga kiradi. Sintetik davr natijasida DNK miqdori (xromosomalar), ya'ni hujayraning nasl materialini ikki marta ko'payadi. *S* davrdan so'ng *G*₂ - mitoz oldi davri kelib, u hujayraning spetsifik oqsillar hamda ATF sintezi va hujayraning bo'linishiga tayyorgarligi bilan ifodalanadi. Bu davr generatsiya vaqtining 10-20%ini tashkil etadi. *G*₂ - davridan so'ng, generatsiya vaqtining 5-10%ini tashkil qiluvchi *M* - mitoz davri boshlanadi.

Mitoz jarayonining o'zida 4 faza farq qilinadi.

Profazada xromosomalarning kondensatsiya bo'lishi va mitotik apparatning shakllanishi kuzatiladi. Xromosomalar kattalashadi va yo'g'onlashadi. Bu hodisa *S* davrida hosil bo'lgan xromatidalarining spirallanishi bilan tushuntiriladi. Spirallizatsiya jarayonida xromatidalarining biri ikkinchisi atrofida aylanmay, balki har biri o'zicha spiral hosil qiladi. Shuning uchun ular mitozning keyingi fazalarida yengil ajraladi. Profazaning oxirida xromosomalar juft xromatidalaridan tashkil topdi. Xromosomalarning kattalashishi va yo'g'onlashishi bilan birga xromatidalar sentromerlar deb ataluvchi ma'lum bo'lmalari bilan birlashadi. Profaza oxirida xromosomalar bo'linayotgan yadroning ekvatorial yuzasida joylashib, bo'linish

dukchasini hosil qila boshlaydi. Duk ikki tipdagi ipchalardan – qutblarni birlashtirib turuvchi markaziy va qutblarni xromosoma sentromerlari bilan birlashtirib turuvchi xromosoma ipchalaridan tashkil topgan. Elektron mikroskopiya mitotik apparat ipchalari zich devorli naychalardan tashkil topganligini ko'rsatadi. Ularning diametri 20 nm, devori qalinligi 4-5 nm.

Hayvonlarda sentriolalar orasidagi dukcha sentriolalar yadroning bir tomonida yotganda hosil bo'ladi. So'ngra, sentriolalar yadroning qarama-qarshi qutblariga qarab siljiydi. Bu vaqtda dukcha kattalashib, yadro sohasini egallab oladi. Profaza uchun yadrochaning yo'qolishi va yadro qobig'ining erishi xarakterlidir. Elektron mikroskopik kuzatishlar mitoz davrida yadro qobig'ining bo'lakchalari yo'qolmay, balki endoplazmatik to'r membranalarga aylanishini ko'rsatdi. Mitoz oxirida yadro qobig'i donador endoplazmatik to'r membranalardan qayta hosil bo'ladi.

Metafazada butunlay shakllangan xromosomalar ekvatorial yuzada joylashgan bo'ladi. Xromosomalarning dukka qarab harakat qilishi xromosoma sentromerlarining mitotik apparatning xromosoma iplarga birlashishi bilan tugaydi (ekvatorial plastinka yoki onalik yulduzi). Metakinez (xromosomalarning dukka harakati) natijasida xromosomalar duk ipchalarga nisbatan perpendikulyar yotadi, xromosomalarning bunday joylashishi ularning sonini, shaklini va kattaligini aniqlashga yordam beradi. Har bir tur mavjudotda ma'lum sondagi xromosomalar bor. Xuddi shu fazada har bir xromosoma bir xil ikki nusxadan – xromatidadan tashkil topganligi ko'riladi.

Anafaza – xromosomalar xromatidalarining bir-biridan ajralishidan boshlanadi. Bu vaqtda har bir xromosoma hosil qilgan qiz xromosomalar (xromatidalar) qarama-qarshi qutbga qarab harakat qiladi. Bu tarzda «qiz yulduzi» shakllanadi. Xromosomalarning harakati bir xilda – sinxron kechadi. Bu harakat mexanizmi hali noma'lum.

Telofaza – mitozning oxirgi davri. Uning boshlanishi xromosomalarning hujayraning qarama-qarshi qutblariga yetishiga to'g'ri keladi. Telofaza go'yo profazaning teskarisi bo'lib, hamma jarayonlar teskari tartibda ketadi. Duk yo'qoladi, buralgan xromosomalar Yoyilib, uzunlashadi. Qiz yadrolar qaytadan tiklanadi, yadrocha va yadro qobig'i hosil bo'ladi. Mitotik apparat parchalanadi va hujayra tanasining bo'linishi ro'y beradi (sitotomiya yoki sitokinez). Sitotomiya jarayoni aktin bilan bog'langan miozindan iborat mikrofilamentlar faoliyati hisobiga amalga oshadi, ular hujayra membranasi ostida o'ziga xos belbog' hosil qiladi. Belbog'ning siqilishi natijasida qiz hujayralar bir biridan ajraladi.

Xromosomalar (*yunon. "chroma" – "rang", "soma" – "tana"*) – yadro xromatidan tashkil topgan bo'lib, hujayralarning irsiy belgilarini saqlovchi substratdir. Har bir xromosoma uzunasi bo'ylab ikkita morfologik bir xil tuzilgan xromatidalaridan tashkil topgan. Har bir xromatida bir gigant dezoksiribonukleoproteid ipchadan hosil bo'lgan.

Shunday qilib, xromosoma, xromatidaning asosiy struktur birligi DNK molekulasidir. Xromosomalarda uzunligi bo'yicha bo'yaluvchi qismlar – xromomerlar

(yoki disklar) va bo'yalmaydigan - xromomerlar orasidagi qismlar farq qilinadi.

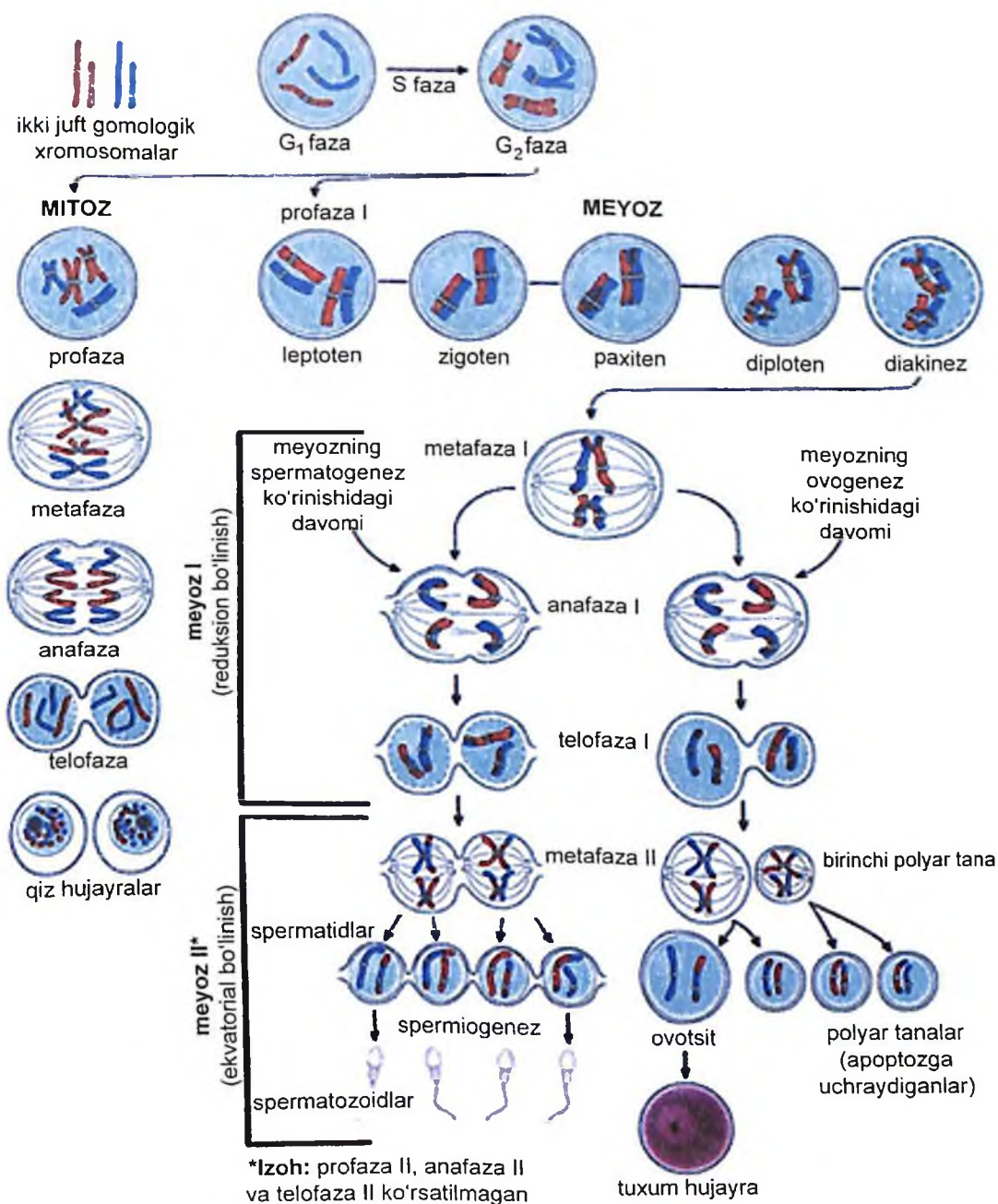
Har bir gomologik xromosomalar ma'lum bir muntazam tuzilishga ega. Xromosomalarning tuzilishi ma'lum turlar uchun doimiy. Xromosomalarning shakli birlamchi tortmaning joylashishiga, ya'ni xromosoma ikki yelkasining birlashish o'rniga bog'liq. Xromosomalarning bu yeri och bo'lib, unda ma'lum struktura - sentromera (kinetoxor yoki kinomera) joylashadi.

Xromosomalarning katta-kichikligi turli hayvonlarda keng doirada farq qiladi. Odatda, odam xromosomalarining uzunligi 4-6 mkm atrofida. Turli hujayralarda xromosomalar soni har xil bo'ladi. Odam somatik hujayralarida soni juft, ya'ni diploid 46 xromosoma bor. Jinsiy hujayralar yakka, ya'ni gaploid xromosomalar to'plamini saqlaydi (odamda 23 ta). Ikki gametaning (erkak va ayol) birlashishi natijasida gomologik xromosomalar qo'shiladi va diploid to'plam xromosomalarini hosil qiladi, ular keyingi hamma somatik hujayralarga beriladi.

Hujayraning xromosoma to'plami faqat oddiy xromosomalarni (*autosomalarni*) ushlabgina qolmay, undan morfologik jihatdan va o'z xususiyati bilan farq etadigan kamida yana bitta xromosoma ushlaydi. Bunday xromosomalar *qo'shimcha xromosoma* yoki *jinsiy xromosomalar* deyiladi. Jinsiy xromosomalar tuzilishi bo'yicha 2 turli bo'ladi. Erkaklar somatik hujayralarida X va Y xromosoma, ayol organizmida esa ikkita bir xil jinsiy xromosomalar uchraydi (XX). Spermatozoid va tuxum hujayra yadrolari birlashganda urug'langan tuxum hujayra bitta X-xromosomani spermatozoiddan, ikkinchi X-xromosomani esa tuxum hujayradan oladi. 1949-yilda Barr va Bertram urg'ochi mushukning nerv hujayralari yadrosida erkak mushuk yadrosida uchramaydigan kichik xromatin tanachalar borligini ko'rsatishdi. Keyinchalik, bunday tanachalar ayol neyetrofil hujayrasida «baraban tayoqcha» shaklida bo'lishi aniqlandi. Hozirgi davrda jinsiy xromatin ayol (X-xromatin, Barr tanachasi) organizmining deyarli hamma hujayralarida topilgan. Ma'lum bo'lishicha, ikki X-xromosoma ushlovchi ayol somatik hujayralarida ikki X-xromosomaning biri xromatin tanachalar shaklida joylashar ekan (shuning uchun bir X-xromosoma tutuvchi erkak somatik hujayralarida bu tanacha topilmaydi). X-xromosomalar soni o'zgarishi bilan bog'liq bo'lgan genetik kasalliklarda bu tanachalar soni ortadi.

Mitotik siklning boshqarilishi. Organizmda hujayra bo'linishi ko'pgina omillar yordamida boshqariladi - o'sish gormoni, o'sish omillari, jinsiy gormonlar va boshqalar). Interfazaning har bir davri uchun (G_1 , S, G_2) o'ziga xos nazorat punktlari mavjud bo'lib, ular shu bosqichlarning to'g'ri va to'la bajarilganligini nazorat qiladi. Ayniqsa DNK sintezi kechayotgan S davr va mitoz davri sinchiklab nazorat qilinadi. Hujayra siklini boshqarishda *siklinlar* (A, V, S, D, E) va *siklinga bog'liq kinazalar* kompleksi muhim o'rin tutadi. Hujayraning boshqaruvchi turli faktorlarga javobi uning funksional holati, differentsirovka darajasiga va yoshiga bog'liq. Hujayralar bo'linishi va differentsiallanishi bir guruh proonkogenlar tomonidan boshqariladi. Ushbu genlarning shikastlanishi o'sma hujayralarining rivojlanishiga olib kelishi mumkin.

Meyoz. Meyoz bo'linish natijasida jinsiy hujayralar – spermatozoidlar va tuxum hujayralar hosil bo'ladi. Ovogenez va spermatogenez tegishli boblarda batafsil yoritilgan. Meyozning xromosoma aspektlari mitoz bilan solishtirilsa bir qancha farqlarni ko'rish mumkin. Sodda qilib aytganda, meyozi ikkita ketma-ket mitozdan iborat bo'lib, ularning orasida interfaza va DNK sintezi bo'lmaydi. Birinchi meyozi bo'linishida (profaza I), xromatin kondensatsiyalanadi, har bir xromosoma ikkita xromatidlardan iborat bo'lib qoladi. Gomologik xromosomalar bir-biri



2.15-rasm. Mitoz va meyozi jarayonlarining solishtirma sxematik ko'rinishi

bilan yaqinlashadi va o'zaro kontaktga kirishadi (sinapsis). Ikkita xromosomada to'rtta xromatidalar bo'lib, ularni har birida genetik informatsiyalar bor. Krossingover natijasida to'rtta xromatidalarda genlar almashinuvi kuzatiladi. Ota-ona xromosomalar orasida genlar almashinishidan yangi genetik to'plam hosil bo'ladi. Sinapsis va krossingover jarayonlari oxiriga yetgandan keyin, xromosomalar to'liq kondensatsiyalanadi va metafaza, anafaza hamda telofaza bosqichlarini o'tadi. Birinchi meyoزدan keyin gomologik xromosomalar bir-biridan ajraladi, lekin xromatidalar bir-biri bilan sentromerlar bilan bog'langan bo'ladi. Birinchi va ikkinchi meyoз bo'linish orasida interkinez davri yo'q. S fazaning yo'qligi sababli DNK sintezi kuzatilmaydi. Ikkinchi bo'linishda qutbga har bir xromosomadan xromatidalar ketadi. Har bir gaploid to'plam xromosomalar atrofida yadro qobig'i shakllanadi. Meyoз mitoz bo'linishni alohida turi deb qaralsa bo'ladi, lekin yo'nalishlarida farq bor. Mitoz bo'linish natijasida ikkita xromosomalari diploid to'plamli hujayralar hosil bo'ladi. Meyoз bo'linishda esa to'rtta gaploid to'plamli hujayralar hosil bo'ladi. Meyoз bo'linishda sinapsis va krossingover natijasida genetik har xil bo'lgan jinsiy hujayralar hosil bo'ladi. Mitoz bo'linishda esa genetik bir xil bo'lgan somatik hujayralar hosil bo'ladi. Meyoздa ikki mitoz bo'linish orasida DNK sintezi bo'lmaganligi tufayli xromosomalar soni ikki baravar kamayadi, ya'ni gaploid to'plamli hujayralar hosil bo'ladi. Meyozni shu uchun ham reduksion (*reduksiya* – *kamayish*) bo'linish deb ham ataladi. Mitoz va meyoз jarayonlarining solishtirma sxematik ko'rinishi 2.15-rasmda keltirilgan.

Gaploid to'plam xromosomalarga ega bo'lgan spermatozoid va tuxum hujayralari qo'shilishi natijasida diploid to'plam tiklanadi.

Poliploidiya hujayra yadrosida DNKning ikki va undan ko'p marta ortishidir. Bu holat mitoz bo'linish bosqichlarining o'ziga xos kechishi natijasida yuzaga keladi. Agar hujayralarning bo'linishi mitotik siklning postsintetik fazasida to'xtasa, DNK miqdorini ikki marta ko'p saqlovchi hujayralar hosil bo'ladi. Ba'zi holatlarda hujayra yadrolaridagi DNKning sintezi yana davom etishi mumkin. Bu esa bir yadroli $4n$, $8n$, $16n$ DNKni saqlovchi hujayralar hosil bo'lishiga olib keladi. Agar hujayra yadrosi bo'linsa-yu, lekin hujayra sitoplazmasining bo'linishi – sitotomiya bo'lmasa, unda 2 yadroli hujayralar hosil bo'ladi. Bu jarayon yana qaytarilsa, ko'p yadroli hujayralar hosil bo'ladi, masalan, suyak ko'migidagi megakariotsitlar. DNK miqdorini bir necha marta ko'p saqlovchi hujayralar *poliploid hujayralar* deb yuritiladi. Poliploid hujayralarni jigarda, siydik pufagida uchratish mumkin. Poliploid hujayralar faol funktsiya qilayotgan, differensiallangan hujayralardir.

HUJAYRA FIZIOLOGIYASI

Hujayra – ko'p hujayrali organizmning elementar qismi. U biologik tizim bo'lib, tashqi muhit bilan uning o'rtasida doimo modda va energiya almashinib tura-di. Ko'p hujayrali organizmda hujayra uchun tashqi muhit bo'lib hujayra tashqarisidagi suyuqlik hisoblanadi.

Ko'p hujayrali organizmda har bir hujayra o'zining modda almashinuvi darajasi bilan farqlanib turadi. Tashqi muhitdan hujayraga hujayra ichki tuzilmalarini hosil qilishda ishtirok etadigan hamda hujayrada parchalanib energiya beruvchi moddalar va kislorod kiradi. Yuqorida aytilgan moddalar hamda suv, ionlar, vitaminlar, gormonlar (hujayra funksiyasini boshqarib turuvchi) hujayrani tashqi muhitdan ajratib turuvchi plazmatik membrana orqali faol va passiv transport yo'li bilan hujayraga kiradi. Xuddi shu yo'l bilan hujayra metabolizmi mahsulotlari hujayradan tashqariga chiqariladi. Moddalarning hujayra ichiga faol kirishi (moddalarning yig'ilishi) va tashqariga chiqarilishi (sekretsiya va ekskretsiya) energiya sarf bo'lishi bilan kechadi. Ko'pgina hujayra membranalarida shu jarayonni ta'minlovchi ATF-aza tizimi yaxshi rivojlangan bo'ladi. Moddalarning hujayra ichiga kirishida hujayra organellalari, xususan, endoplazmatik to'r va Golji kompleksi ham ishtirok etadi.

Hujayraning ta'sirlanuvchanligi. Yuqorida aytib o'tilganidek, hujayra ochiq tizim bo'lib, u tashqi muhit bilan doimo aloqada bo'ladi. Hujayra harorat, kimyoviy tarkibi va boshqa muhitlarning o'zgarishiga o'ziga xos ta'sirlanish bilan javob beradi. Hujayrada u yoki bu o'zgarishlarga olib keluvchi faktor esa ta'sirlovchi hisoblanadi. Hujayraning ta'sirlovchi faktorlarga bo'lgan javobi uning komponentlarining funksional va morfologik o'zgarishlari orqali ifodalanadi.

Hujayra qo'zg'aluvchanligi ta'sirlanuvchanlikning yuqori formasidir. Hujayra o'zi uchun adekvat (mos) ta'sirdan tashqari normal holatda uchramaydigan va uning uchun favqulodda bo'lgan ta'sirlovchi faktorlarga duch keladi. Bu turdagi qo'zg'atuvchilarga ionlovchi nurlar, harorat, mexanik va boshqa ta'sirlar kiradi. Tabiiyki, ta'sirlovchi faktorlar turli vaqt davom etgani singari, hujayraning ularga javobi ham har xildir.

Hujayra organellalari shikastlovchi ta'sirlarga turlicha sezuvchanlik bilan javob beradi. Eng sezgir organellalar mitoxondriya, Golji kompleksi, silliq endoplazmatik to'r membranalari, hujayra qobig'ining maxsus strukturalaridir. Donador endoplazmatik to'r, yadro qobig'i shikastlovchi ta'sirlarga nisbatan chidamli bo'ladi.

Hujayraning o'sishi. Har bir tirik mavjudot ma'lum o'lchamlarga ega. Bu o'lchamlarga organizm hujayralarining ko'payish va o'sishi orqali erishiladi. Odam tanasining hamma hujayralari o'sish qobiliyatiga ega. Ammo bizning a'zolarimizdagi ko'pchilik hujayralar o'zining o'rtacha o'lchamlarini saqlab qoladi. A'zo faolligining keskin oshishi yoki patologik jarayonlar natijasida hujayra o'lchamlari odatdagidan ko'ra kattalashishi – gipertrofiya kuzatiladi.

Hujayraning hayot sikli. Yangi hosil bo'lgan hujayralar hayot siklini o'taydi. Hayot sikli hujayraning yangi hujayra hosil bo'lishida uning keyingi bo'linishiga qadar yoki uning o'lishigacha bo'lgan davrni o'z ichiga oladi. Hujayra o'z hayoti davrida bo'linishi, o'sishi, differensiallanishga uchrashi kuzatiladi. Differentsirovka uchragan hujayra ixtisoslangan hujayra bo'lib, u ma'lum vazifani bajarishga moslashgan. Ular, ko'pincha, bo'linish qobiliyatini yo'qotadi. Masalan, differensiallangan qon hujayralari – eritrotsitlar, nerv hujayralari va hokazo. Ba'zi hujayralar

differentirovka holatida bo'linish qobiliyatiga ega bo'ladi (jigar hujayralari).

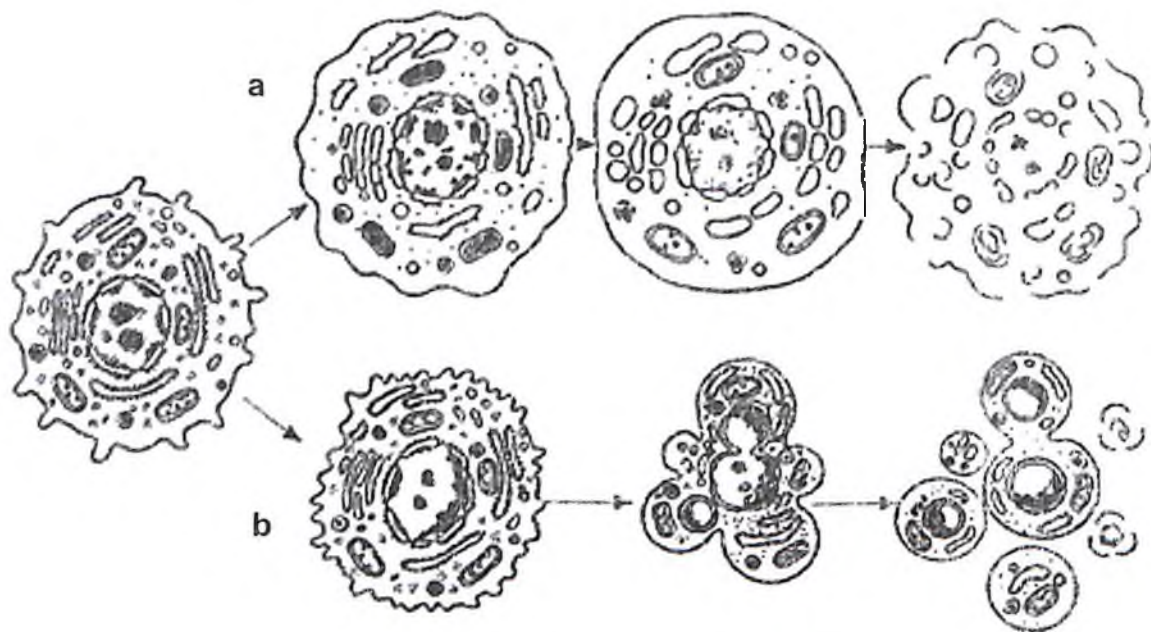
Embrional takomillashish davrida epiteliy, biriktiruvchi to'qima, mushak va nerv hujayralari embrional varaqlardan rivojlansa, yetilgan davrida differensiallangan a'zolarining turli qismlarida joylashgan kambial hujayralar uchraydi. Qon ishlab chiqaruvchi a'zoldagi kambial hujayralar o'zak hujayralar deb yuritiladi. Hozirgi kunda ko'pgina hujayralar qatorlari uchun o'zining o'zak hujayralari mavjud ekanligi aniqlangan. Bu hujayralardan sun'iy sharoitda ma'lum bir to'qimalar (masalan teri, biriktiruvchi to'qimalar) yaratish ustida samarali ishlar olib borilmoqda.

Hamma hujayralar ma'lum muddatda yashaydi. Masalan, eritrotsitlar 120 kungacha, epidermis hujayralari 4-10 kun va hokazo. Nerv va yurak mushak to'qimasi hujayralari organizmniig butun hayoti davomida yangilanmaydi, degan fikrlar ham bor.

Hujayra o'limi. Hujayra o'limining ikki asosiy turini ajratish mumkin: nekroz va apoptoz (2.16-rasm).

Nekroz, ko'pincha, tashqi shikastlovchi omillar ta'sirida yuz beradi. Bu omillar bevosita yoki bilvosita metana tuzilmalarining o'tkazuvchanligiga ta'sir ko'rsatadi. Natijada, hujayra tuzilmalari va ular funksiyasining ketma-ket buzilishi ro'y beradi. Lizosomal fermentlarning faollashuvi tufayli hujayra organellalari va plazmolemma lizisga uchraydi. Hujayra ichi moddalari atrofdagi to'qimalarga chiqib u yerda yallig'lanish jarayonlarini chaqirishi mumkin.

Organizmnda hujayralarni proliferatsiyasi bilan birga ularning dasturlashgan o'limi apoptoz jarayoni ham muhim o'rin tutadi. Apoptoz hujayralarning



2.16-rasm. Hujayra o'limi. A - nekroz. B - apoptoz.

genetik boshqariladigan o'limi bo'lib, uning natijasida nuqsonli va qari hujayralar nobud bo'ladi. Apoptozda hujayra ichi komponentlari tashqariga chiqmaydi. Apoptoz Vs1 – 2 oilasiga kiruvchi sitoplazma oqsillari bilan boshqariladi. Bu oqsillar mitoxondriyalardan o'lim faktorlarini tashqariga chiqishini ta'minlaydi. Mitoxondriyalar membranalarini butunligini buziladi va sitoxrom-S ning tashqariga chiqishi kuzatiladi. Sitoxrom-S ta'sirida proteolitik fermentlar – kaspazalar faollashadi. Bu fermentlar guruhi hujayradagi barcha oqsillarni degradatsiyaga olib keladi. Endonukleazalar faollashib, nukleosomalar orasidagi DNK ni bo'lakchalarga parchalaydi. Plazmatik membrana oqsillari denaturatsiyaga uchraydi, lipidlarni harakatchanligi ortib ketadi. Hujayra bujmayib, uning yadrosi va sitoplazmasi bo'lakchalarga ajraladi. Buning natijasida apoptotik tanachalar hosil bo'ladi. Ular tezda qo'shni hujayralar yoki makrofaglar tomonidan fagotsitoz qilinadi. Apoptoz embrional taraqqiyotda a'zolarining shakllanishida, timusda limfotsitlarning yetilishida, ovogenezda muhim rol o'ynaydi. Oziq moddalar yetarli bo'lmasa, radiatsiya va boshqa shikastlovchi ta'sirlar ostida hujayralar vaqtidan ilgari apoptozga uchrashi mumkin.

III BOB.

TO'QIMALARNING UMUMIY TASNIFI

To'qima tarixiy (filogenetik) taraqqiyot jarayonida vujudga kelib umumiy tuzilishga ega bo'lgan, ma'lum funksiyani bajarishga ixtisoslashgan hujayralar va hujayra bo'lmagan tuzilmalar majmuasidan iborat.

Tarixiy taraqqiyot natijasida 4 xil to'qima vujudga kelgan: epiteliy, biriktiruvchi to'qima, mushak va nerv to'qimalari. Bulardan epiteliy va biriktiruvchi to'qima eng qadimiy hisoblanadi. Rivojlanishining so'nggi bosqichlarida hayvonlar tuzilishining murakkablashishi bilan birga mushak va nerv to'qimalari takomillashgan.

To'qimalar bir-birlaridan alohida emas, balki o'zaro turli nisbatlarda birlashib, tananing turli a'zo va tizimlarini hosil qiladi.

To'qimalarning hosil bo'lish jarayoni *gistogenez* deb yuritiladi. Bu jarayon davomida har bir to'qima tuzilmalari turli tomonga takomillashadi hamda bir to'qimaga xos bo'lgan maxsus tuzilmalarni va xususiyatlarni o'zida mujassamlashtiradi. To'qimalarning takomillashuvi davrida to'qima kurtaklari to'qimaga aylanadi. To'qimalar determinatsiyasi (lotincha "*belgilash*") asosan avloddan-avlodga o'tuvchi irsiy belgilar bilan bog'liqdir. Irsiy omillar organizm takomilining umumiy yo'nalishini belgilaydi. Davom etayotgan differentsiallanish va o'sish davrida hujayralararo ta'sirlar natijasida organizmning integratsiyasi (lotincha "*butun*") vujudga keladi. Integratsiya iborasi organizm alohida qismlarining bir butunga birlashishini ko'zda tutadi.

Ko'pchilik a'zolar tarkibiga asosan ikkita komponent kiradi: ushbu organga tegishli asosiy vazifani bajaruvchi hujayralardan tashkil topgan *parenxima* va tayanch vazifani bajaruvchi *stroma*. Stroma, bosh va orqa miyadan tashqari, boshqa barcha a'zolarida biriktiruvchi to'qimadan iborat.

TO'QIMALARNING FIZIOLOGIK VA REPARATIV REGENERATSIYASI

To'qima va a'zolarida hujayralar hamda hujayra shakliga ega bo'lmagan tuzilmalar butun hayot davomida qaytadan tiklanib turadi. Bu jarayon *fiziologik regeneratsiya* deb atalib, turli to'qimalarda turlicha kechadi. Masalan, teri va ichak epiteliysi, qon shaklli elementlari, biriktiruvchi to'qima hujayralari, sililq mushak to'qimasida fiziologik regeneratsiya ancha tez boradi. So'nggi yillar ma'lumotiga ko'ra, nerv to'qimasida fiziologik regeneratsiya jarayoni boshqa to'qimalarga nisbatan sustroq kechadi. To'qimalarning shikastlangandan so'ng qaytadan tiklanishi *reparativ regeneratsiya* deyiladi. Reparativ regeneratsiya hamma to'qimalarga xos jarayondir. Reparativ regeneratsiya bir necha yo'l bilan boradi.

1. Regeneratsion gipertrofiya. Bu regeneratsiyada a'zoning massasi hujayralarning bo'linishi yoki ularning gipertrofiyasi (kattalanishi) natijasida qayta tiklanishi. Bu tipdagi regeneratsiya yuqori tabaqali hayvonlarning jigar, buyrak

va ayrim boshqa a'zolariga xosdir.

2. Hujayra proliferatsiyasi. Bu regeneratsiyada organning shikastlangan joyi hujayralar bo'linishi hisobiga qayta tiklanadi. Masalan, me'da-ichak yo'li epiteliysi bunga misol bo'ladi.

3. Hujayra ichi regeneratsiyasi. Bu regeneratsiyada hujayra organel-lalarining hajmi va soni ortish hisobiga hujayra hajmi ham ortadi va natijada a'zo yoki to'qimaning ham hajmi qayta tiklanadi. Masalan, yurakning mushak qavati, neyronlarda.

Epiteliy, biriktiruvchi va silliq mushak to'qimalari juda tez qayta tiklanadi. Ko'n-dalang-targ'il mushak tolalari esa ma'lum sharoitdagina qayta tiklanishi mumkin. Nerv to'qimasida qayta tiklanish juda ham sust boradi.

To'qimalarning o'zgaruvchanligi (metaplaziya). Har bir to'qima o'ziga xos tuzilishga va xususiyatlarga ega va shu bilan boshqa to'qimalardan farq qiladi. Moddalar almashinishining o'zgarishi to'qimalarning maxsus funksiyalarining va morfo-funksional xususiyatlarining o'zgarishiga yoki patologik o'zgaruvchan-likka olib keladi. Bu jarayonida to'qima o'zining maxsus xususiyatlarini yo'qotadi va shu to'qimaga xos bo'lmagan tuzilmalar hosil bo'ladi. To'qimalardagi bunday o'zgarishlar *metaplaziya* deyiladi. Metaplaziya turli patologik holatlarda va ekspe-rimentlar ta'sirida paydo bo'lishi mumkin.

EPITELIY TO'QIMASI

Epiteliy to'qimasi tana yuzasini va bo'shliqli a'zolarining ichki yuzasini qoplov-chi to'qimadir. Epiteliy to'qimasi quyidagi vazifalarni bajaradi: qoplovchi; so'rish; sekretor; sensor; ekskretor.

Epiteliy to'qimasining umumiy morfofunksional tavsifi:

- epiteliy to'qimasi bir-biri bilan zich birikib, plast hosil qiluvchi hujayralardan iborat. Ular orasida hujayralararo modda deyarli bo'lmaydi;

- epiteliy to'qimasida hujayralar bazal membranada joylashadi. Bazal membra-na yupqa, hujayrasiz, maxsus oqsillar va glikozaminoglikanlarga shimilgan kol-lagen va retikulin tolalardan tuzilgan. Bazal membrana epiteliy va biriktiruvchi to'qimalar orasida to'siq, moddalaoni tanlab o'tkazish vazifasini bajaradi;

- epiteliy to'qimasida qon tomirlari bo'lmaydi, hujayralarning oziqlanishi bazal membrana ostida joylashgan biriktiruvchi to'qimadagi qon tomirlari orqali diffuz yo'l bilan amalga oshadi.

- epiteliy hujayralari qutbli tuzilishga ega. Ularning bo'shliqqa qaragan *apikal* va bazal membranaga qaragan *bazal qutblari* mavjud.

- epiteliy to'qimasi kuchli regeneratsiya qobiliyatiga ega.

Epiteliy hujayralarining o'zaro birikish turlari:

1) Hujayralarning apikal qismiga yaqin joyda zich birikish kuzatiladi. Zich birikish hujayralarni belbog' sifatida o'raydi. Parasellyulyar, ya'ni ikki hujayra o'r-tasidan moddalarning o'tishiga to'sqinlik qiladi.

2) Yelimlovchi (adheziv) belbog' turli hujayralarning birikishida transmembrana oqsillari ishtirokida hujayralarni har tomonlama o'raydi va hujayralarning adheziviyasini ta'minlaydi.

3) Desmosomalar orqali ikki hujayra orasida zich birikishlar hosil bo'ladi. Yarim desmosomalar hujayralarni integrin oqsillar yordamida ostidagi bazal plastinkaga biriktiradi.

4) Tirqishli birikishda (nexus) ikki qo'shni hujayralar orasida konnekson oqsillar yordamida tirqishlar hosil bo'ladi. Bu tirqishlar orqali ionlar va molekular bir hujayradan ikkinchisiga o'tishi ta'minlanadi.

Epiteliy hujayralarining apikal yuzasidagi maxsus tuzilmalar:

- mikrovorsinkalar apikal plazmatik membrananing o'siqchalari bo'lib, asosida aktin filamentlarini tutadi. Mikrovorsinkalar epiteliy hujayralarining so'rilish yuzasini oshiradi.

- stereotsilyalar mikrovorsinkalarning bir turi bo'lib, mikrovorsinkalardan birmuncha uzunroqdir.

- kiprikchalar mikronaychalar tizimidan tuzilgan bo'lib, dinein oqsillari hisobiga mikronaychalar bir-birlari ichiga kirib, sirpanib harakat qiladi.

Epiteliy to'qimasining morfofunktsionapl klassifikatsiyasi:

1) Bir qavatli epiteliy. Epiteliyning mazkur turida barcha epiteliy hujayralarining asosi bazal membranaga tegib turadi. Bir qavatli epiteliy bir va ko'p qatorli bo'ladi. Bir qavatli bir qatorli epiteliyda barcha hujayralar bir xil shakl va bir xil balandlikka ega bo'lib, ularning barchasi bazal membranada yotadi. Mazkur epiteliy hujayralarining shakliga qarab, bir qavatli yassi, kubsimon va silindrsimon bo'ladi. Bir qavatli ko'p qatorli epiteliyda hujayralarning shakli va balandligi har xil bo'lib, ularning yadrolari turli tekislikda joylashadi.

2) Ko'p qavatli epiteliy. Epiteliy ikki va undan ortiq qavat hujayralardan iborat bo'lib, faqatgina pastki qavat hujayralari bazal membranaga tegib turadi. Ko'p qavatli epiteliy ko'p qavatli yassi muguzlanadigan va muguzlanmaydigan, shuningdek o'zgaruvchan bo'ladi.

Epiteliy to'qimasining ontofilogenetik klassifikatsiyasi:

1) Teri epiteliysi - ektodermadan hosil bo'ladi, ko'p qavatli yassi muguzlanmaydigan va muguzlanadigan epiteliy turlari kiradi. Himoya vazifasini bajaradi.

2) Ichak epiteliysi - entodermadan hosil bo'ladi, bir qavatli silindrsimon jiyakli bo'ladi. Ichak nayi va nafas yo'llari epiteliysi kiradi. So'rish, gaz almashinish vazifalarini bajaradi.

3) Buyrak epiteliysi - mezodermaning hosilasi, bir qavatli kubsimon yoki silindrsimon bo'ladi. Ekskretor vazifani bajaradi.

4) Selomik epiteliy - mezodermadan hosil bo'ladi, mezoteliy va jinsiy bezlar epiteliysi hosil bo'ladi.

5) Ependimoglyal epiteliy - neyral kelib chiqishga ega. Miya qorinchalari va orqa miya kanalini qoplaydi.

6) Angiodermal epiteliy - mezenximadan hosil bo'ladi. Qon va limfa tomirlari epiteliysi kiradi.

EPITELIY TO'QIMASINING TURLARI

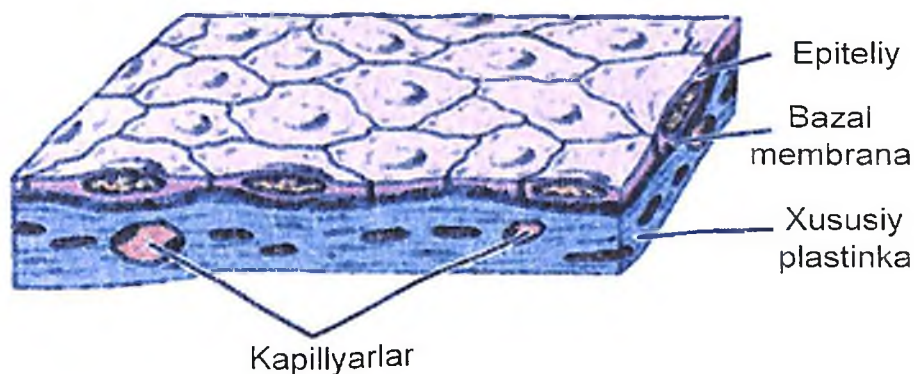
Bir qavatli epiteliy

Bir qavatli yassi epiteliy – mezoteliy. Mezoteliy tananing ikkilamchi bo'shlig'i yoki selom bo'shlig'ini hosil qiluvchi mezodermaning hosilasidir. Mezoteliy seroz pardalar – plevra va qorin pardasining pariyetal va visseral varaqlarini, yurak oldi xaltachasi devorlarini qoplab turadi. Mezoteliy hujayralari ikki yoki uchta yassilashgan yadrolarga ega bo'lib, elektron mikroskop ostida qaraganda qorin bo'shlig'iga qaragan erkin yuzasida mikrovorsinkalar tutadi. Hujayralar bir-biri bilan desmosomalar yordamida bog'lanadi (3.1-rasm).

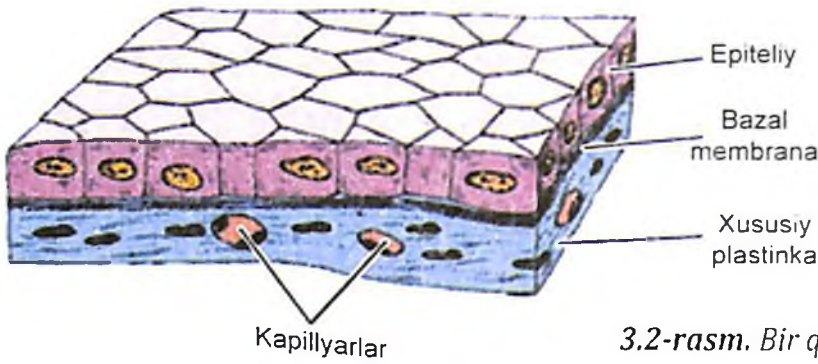
Mezoteliy yuzasi silliq bo'lganligi sababli ichak peristaltikasida, yurakning qisqarishi, o'pkaning nafas ekskursiyasida, a'zolarining sirpanma harakatlarida muhim rol o'ynaydi hamda a'zolarining o'zaro yopishib qolmasligini ta'minlaydi. Bundan tashqari, mezoteliy hujayralari fagotsitoz qilish xususiyatiga ham ega. Masalan, ular yot zarrachalarni, mikroblarni, melanin kiritmalarini qamrab oladi. Shuning uchun ham epiteliy to'qimasi biriktiruvchi to'qima va tana bo'shliqlari o'rtasidagi «seroz-gemolimfatik to'siq»ni hosil qilishda ishtirok etadi.

Mezoteliy yuqori fiziologik regeneratsiya qobiliyatiga ega. Mezoteliy hujayralarining o'ziga xos xususiyati ulardagi dekompleksatsiya jarayonidir. Bu jarayon davomida hujayralarda desmosomalar yemiriladi, hujayralar qisqarib yumaloqlashadi va bazal membrana bilan aloqasi uziladi. Ajralib tushgan hujayralar o'rnini qo'shni hujayralar surilib to'ldiradi. Ularning atrofida esa boshqa hujayralarning bo'lishini ko'rish mumkin. Hujayralarning shikastlangan joyga sekin-asta surilishi natijasida ajralib tushgan hujayralar o'rnini to'lib boradi. Patologik holatlarda esa ajralib tushgan hujayralar o'rnida teshikchalar hosil bo'ladi va ular stomatalar deb ataladi.

Bir qavatli kubsimon epiteliy. Buyrak kanalchalarida, bezlarning chiqaruv naylarida, kichik bronxlarda uchraydi. Kubsimon hujayralarning yadrosi yumaloq shaklda bo'lib, hujayraning markaziy qismida joylashadi (3.2-rasm).



3.1-rasm. Bir qavatli yassi epiteliy (sxema).

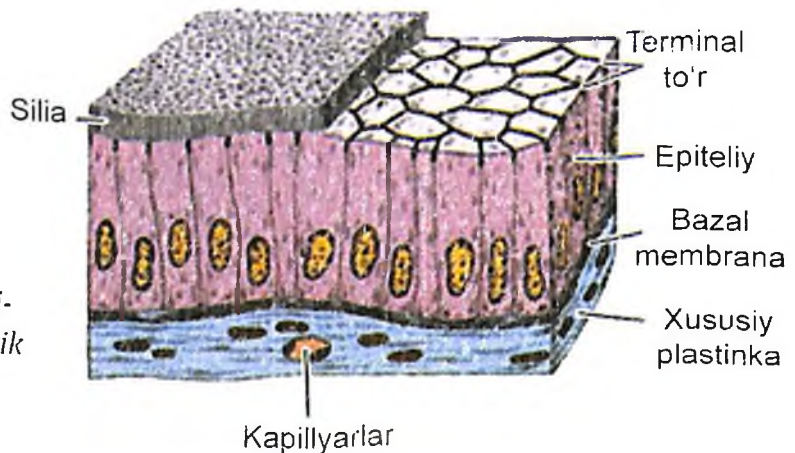


3.2-rasm. Bir qavatli kubsimon epiteliy (sxema).

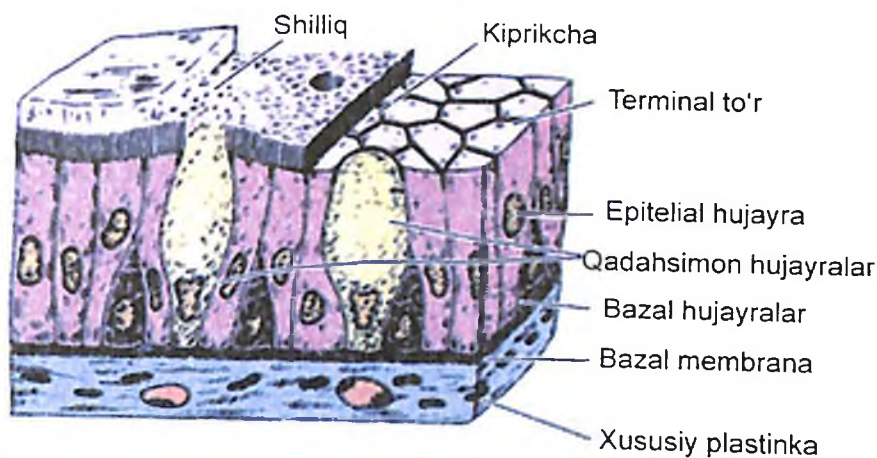
Bir qavatli silindrsimon yoki prizmatik epiteliy. U, asosan, me'da, ichak, o't qopining ichki yuzasi, jigar va me'daosti bezining chiqaruv naylarini, buyrak kanalchalarini, bachadon va bachadon nayini qoplaydi. Me'daning yuza qavatida joylashgan hujayralar shilliq sekret ishlaydigan hujayralar qatoriga kiradi. Ichak epiteliysida ayrim hujayralar shilliq sekret ishlaydi. Ular sekret bilan to'lgan vaqtda apikal qismi kengayadi, bazal qismi esa ingichka bo'lib qoladi va natijada qadah shaklini oladi. Bunday hujayralar qadahsimon hujayralar deb ataladi. Ichak epiteliysida so'rish jarayonida ishtirok etadigan jiyakli hujayralar mavjud. Yorug'lik mikroskopi orqali kuzatilganda, prizmatik hujayralarning apikal yuzasida mikrovorsinkalarni och pushti rangdagi jiyak ko'rinishida ko'rish mumkin (3.3-rasm).

Shuning uchun ham bunday epiteliy bir qavatli silindrsimon jiyakli epiteliy deb ataladi. Mikrovorsinkalar hisobiga epiteliy hujayrasining so'ruvchi yuzasi bir necha marta oshadi.

Bir qavatli ko'p qatorli kiprikli hilpillovchi epiteliy. Ushbu epiteliy nafas yo'llarida va jinsiy tizimning ayrim qismlarida uchraydi. Epiteliy tarkibidagi har



3.3-rasm. Bir qavatli silindrsimon yoki prizmatik epiteliy (sxema).



3.4-rasm. Bir qavatli ko'p qatorli kiprikli hilpillovchi epiteliiy (sxema).

bir hujayra bazal membranada yotadi, ularning shakli va balandligi turlicha bo'lganligi sababli yadrolari har xil tekislikda yotadi (*rasm 3.4*).

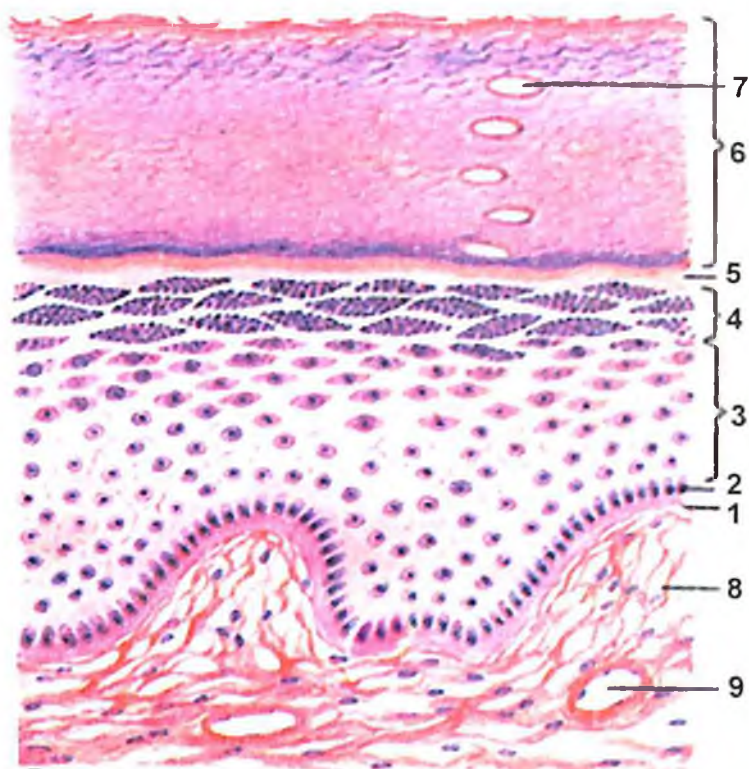
Ko'p qavatli epiteliiy

Ko'p qavatli epiteliiy, asosan, himoya funksiyasini bajaradi, shuning uchun ham u tananing ko'proq tashqi ta'sirotlarga uchraydigan joylarini qoplaydi. U terining yuzasini, og'iz bo'shlig'ini, qizilo'ngach, ko'zning muguz pardasini, buyrak kosachasi, siydik pufagi, siydik chiqaruv yo'li va qinni qoplaydi. Ko'p qavatli yassi epiteliiy bir necha qavat bo'lib joylashgan hujayralardan tuzilgan, uning faqat bazal qavatidagi hujayralari bazal membranada yotadi. Ko'p qavatli epiteliiy 3 turga bo'linadi:

- 1) ko'p qavatli yassi muguzlanadigan epiteliiy;
- 2) ko'p qavatli yassi muguzlanmaydigan epiteliiy;
- 3) o'zgaruvchan epiteliiy.

Ko'p qavatli yassi muguzlanuvchi epiteliiy. Bu epiteliiy terining epidermis qavatini tashkil qiladi. U bir necha qavat joylashgan hujayralardan tuzilgan. Morfo-funksional xususiyatlariga qarab, 5 ta qavat tafovut qilinadi: bazal, tikanaksimon, donador, yaltiroq va muguz qavatlar (*3.5-rasm*).

Bazal membrana ustida silindrsimon shakldagi *bazal qavat* hujayralari yotadi. Uning ustida bir necha qavat bo'lib ko'p qirrali hujayralar joylashadi. Bu qavat *tikanaksimon hujayralar qavati* deb ataladi. Tikanaksimon hujayralar orasida hujayralararo ko'prikchalar mavjud bo'lib, ular elektron mikroskop orqali tekshirilganda sitoplazmatik o'simtalaridan tashkil topganligi aniqlangan. Bu o'simtalar bir-biriga zich tegib turadi va desmosomalar orqali birikadi. Bazal va tikanaksimon hujayralarning sitoplazmasida maxsus organellalar – *tonofibrillalar* bo'ladi. *Donador qavat* sitoplazmasi keratogialin donachalarini tutuvchi yassi hujayralardan tashkil topgan. *Yaltiroq qavat* asosan kaft va tovon terisida uchraydi. Bu qavat yadro tutmagan, sitoplazmasi oqsil modda – *eleidin* bilan to'lgan 3-4 qavat yassi hujayralardan iborat. Eleidin yaxshi bo'yalmaydi, lekin kuchli nur sindirish xususiyatiga



Rasm 3.5. Ko'p qavatli yassi muguzlanuvchi epiteliy.

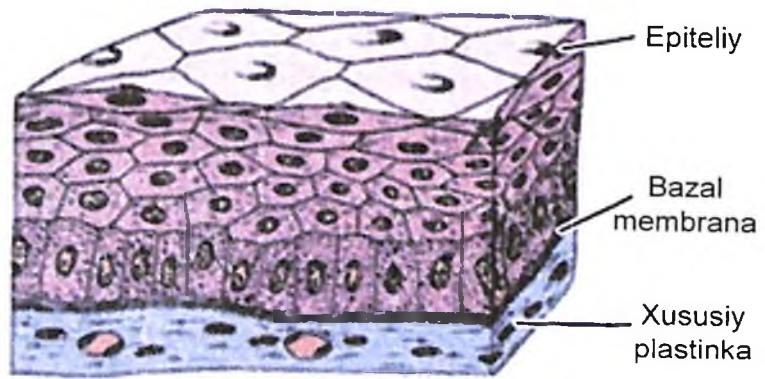
1. Bazal membrana;
2. Bazal qavat;
3. Tikanaksimon qavat;
4. Donador qavat;
5. Yaltiroq qavat;
6. Muguz qavat;
7. Havo pufakchalari;
8. Biriktiruvchi to'qima;
9. Qon tomiri.

ega. Shuning uchun hujayralar chegarasi aniq bilinmaydi va bu qavat preparatda rangsiz yaltiroq tasma holda ko'rinadi. *Muguz qavat* yassi muguz tangachalardan iborat. Ularning tarkibida havo pufakchalari va muguz modda – *keratin* bo'ladi. Hujayralarning muguz tangachalariga aylanishi ularning nobud bo'lishi bilan boradi. Yadro va sitoplazma organellalari parchalanadi, yaltiroq qavat bor joyda eleidindan, boshqa qismlarda esa tonofibrilla materialidan keratin hosil bo'ladi. Yassi muguz tangachalar doimo tushib, uning o'rniga pastki qavatdagi hujayralar siljib keladi. Buning hisobiga epiteliy doimo tiklanib turadi. Bazal va tikanaksimon hujayralar bo'linib ko'payadi, keyinchalik ularda muguzlanish jarayoni kechadi va tushib ketadi, ularning o'rnini boshqa hujayralar to'ldiradi. Bu jarayon teri epiteliysining fiziologik regeneratsiyasi deyiladi.

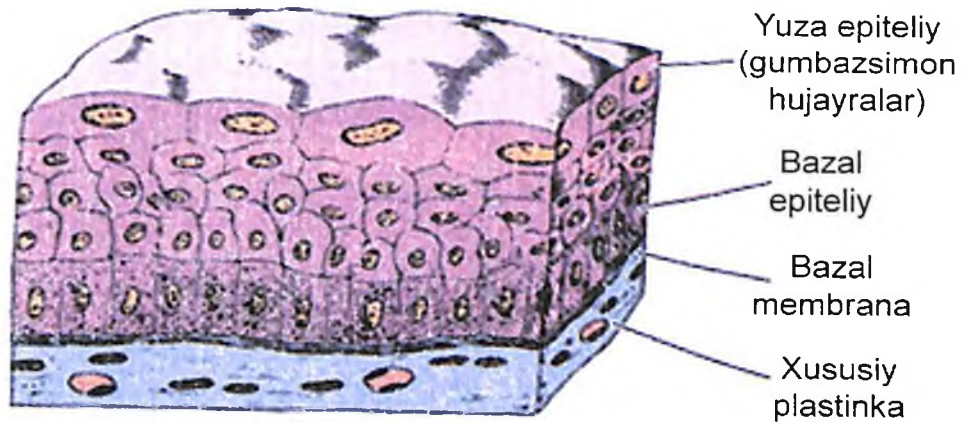
Ko'p qavatli yassi muguzlanmaydigan epiteliy. Ushbu epiteliy og'iz bo'shlig'ining ichki yuzasini, qizilo'ngachning shilliq qavatini va ko'zning muguz pardasini qoplaydi. Unda quyidagi qavatlar farqlanadi: bazal, tikanaksimon va yopqich. Epiteliyning eng yuza qavatida yassilashgan hujayralar o'zining hayot siklini tugatib, muguzlanmay tushib ketadi (3.6-rasm).

O'zgaruvchan epiteliy. U siydik yo'lari, buyrak kosachasi va jomchasi, siydik pufagining ichki yuzasini qoplab turadi. Ushbu a'zolarining siydik bilan to'lgan yoki to'lmaganligiga qarab epiteliy hujayralario'z shaklini o'zgartiradi. O'zgaruvchan epiteliyda 3 qavatni farq qilish mumkin: bazal, oraliq va yopqich qavatlar. *Bazal qavat* mitoz yo'li bilan ko'payadigan mayda hujayralardan iborat. Ular kambial, differentsiallashmagan, sitoplazmasi bazofil bo'yaladigan hujayralardir. Hujayralar

3.6-rasm. Ko'p qavatli yassi muguzlanmaydigan epiteliy (sxema).



3.7-rasm. O'zgaruvchan epiteliy (sxema).



shakli turlicha bo'lib, chegarasi aniq ko'rinmaydi. *Oraliq qavat* hujayralari bir yoki bir necha qavat hujayralardan iborat bo'lib, noto'g'ri yoki noxsimon shaklga ega. *Yopqich qavat* noxsimon shakldagi ko'p yadroli yirik hujayralardan tashkil topgan (3.7-rasm).

Epiteliy to'qimasining regeneratsiyasi

Epiteliy to'qimasi qoplovchi to'qima bo'lganligi sababli turli tashqi ta'sirlarga uchraydi. Shu sababli, epiteliy hujayralari juda tez halok bo'ladi. Sog'lom odamda og'iz bo'shlig'i epiteliysida 5 daqiqa davomida 500 ming, ichakda esa bir sutkada 3 milliard epiteliy hujayralari tushib ketadi. Ular mitoz yo'li bilan bo'linuvchi, kam differensiallangan, kambial hujayralar hisobiga tiklanadi.

Bir qavatli epiteliyda ayrim hujayralar bo'linish qobiliyatiga ega, ko'p qavatli epiteliyda esa bazal qavat hujayralari va qisman tikanaksimon hujayralar bo'linaadi. Bunday yuqori bo'linish qobiliyati epiteliy shikastlanganda hamda patologik holatlarda qayta tiklanishning asosi bo'lib xizmat qiladi.

Epiteliyning reparativ regeneratsiyasi shikastlangan joy atrofidagi hujayralarning jadal bo'linishi hisobiga amalga oshadi. Bo'linayotgan epiteliy hujayralari sekin-asta shikastlangan joyni to'ldira boradi va differentsiallashtiradi, ya'ni o'ziga xos struktura va xususiyatga ega bo'la boshlaydi. Bunday regeneratsiya paytida chandiq hosil bo'lmaydi. Agar shikastlangan joyda avval granulyatsion to'qima (yosh biriktiruvchi to'qima) hosil bo'lsa, so'ng epiteliy hujayralari bilan qoplansa, bunday hollarda shikastlangan joy o'rnida chandiq hosil bo'ladi.

BEZLI EPITELIY

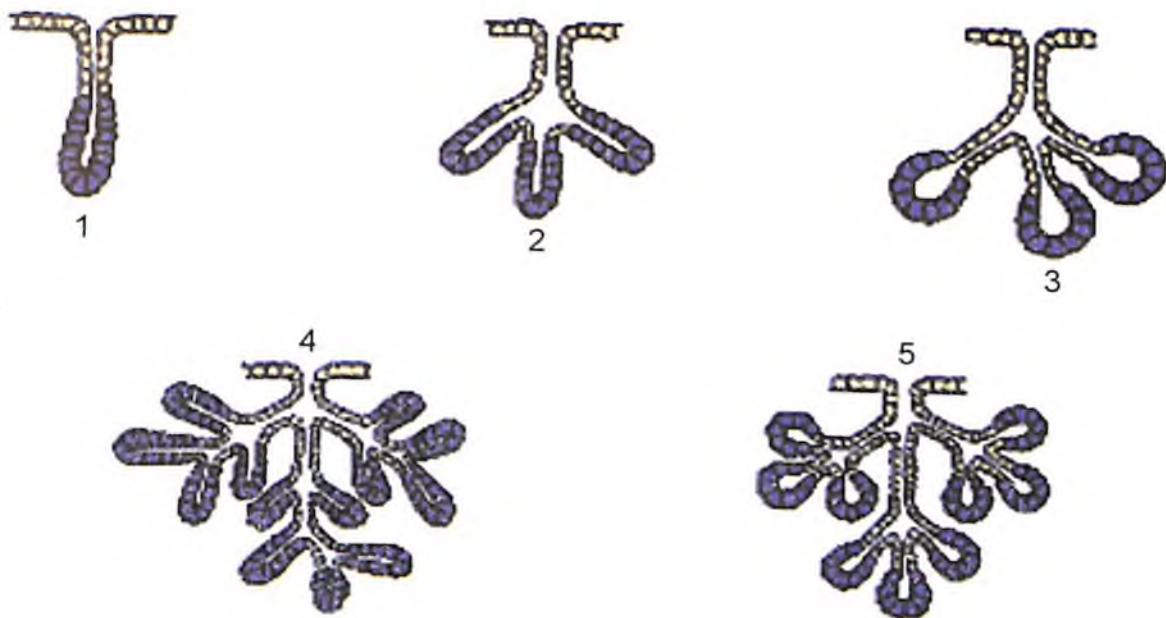
Epiteliy to'qimasining yana bir asosiy vazifasi sekret ishlab chiqarishdir. Sekret ishlaydigan hujayralar yig'ilib, bezlarni hosil qiladi. Bezlar asosan epiteliydan hosil bo'ladi. Biroq epifiz, gipofizning orqa bo'lagi va buyrakusti bezining mag'iz qismigina nerv to'qimasidan rivojlanadi.

Sekretor hujayralar sintezlashi, sintezlagan mahsulotini saqlashi va ularni ajratishi mumkin. Oqsil tabiatli sekret (masalan, me'daosti bezi), lipid tabiatli sekret (masalan, buyrakusti bezi, yog' bezlari), glyukoza va oqsil aralash tabiatli sekret (masalan, so'lak bezlari). Sut bezining epiteliy hujayralari uch turdagi moddalarni sintezlaydi. Ba'zi bir bezlar (masalan, ter bezlari) sintetik faolligi past bo'lib, asosan qondan o'tgan tuz va elektrolitlarni (ionlar) ajratadi. Ko'pgina a'zolarida bir hujayrali bezlar uchraydi, masalan ingichka ichak va nafas yo'llari epiteliysidagi qadahsimon hujayralar. Yuqoridagi hujayralar a'zo faoliyati uchun kerak bo'ladigan moddalar sintezlaydi. Bezlar embrional davrda qoplovchi epiteliyning proliferatsiyasi va ostidagi biriktiruvchi to'qimaga botishi, keyinchalik ixtisoslashishi natijasida rivojlanadi.

Endokrin bezlar rivojlanish davrida epiteliy yuzasi bilan aloqasini uzadi. Shuning uchun endokrin bezlarni chiqaruv naylari yo'q. Shu sababli ularni bo'shliq bilan aloqasi bo'lmaydi. Endokrin bezlar atrofida ko'plab kapillyarlar bo'lib, gormonlar kapillyarlar orqali qonga tushadi va nishon-a'zolariga etib oladi.

Ekzokrin bezlar o'zi hosil bo'lgan yuza bilan aloqasini uzmaydi. Ushbu bog'lovchi qism epiteliy yuzasiga sekretini ajratuvchi chiqaruvchi nayga aylanadi. Ekzokrin bezlarning epiteliysi uzluksiz tizimni eslatib, ko'plab mayda sekretor oxirlar va kanallardan tuzilgan. Kanallar bezlardagi sekretni jamlash vazifasini bajaradi.

Ekzokrin va endokrin bezlarning stromasini biriktiruvchi to'qima tashkil etadi. Biriktiruvchi to'qima bezni tashqi tomondan o'rab, uni kapsulasini hosil qiladi. Kapsuladan bezni bo'laklarga bo'luvchi to'siqlar hosil bo'ladi. Har bir bez bo'lakchasi sekretor yoki oxirgi bo'lim va chiqaruv naylaridan iborat. Sekretor yoki oxirgi bo'lim hujayralari ko'pincha bazal membranada bir qavat bo'lib joylashadi. Faqatgina yog' bezlarining oxirgi bo'limlarida bir necha qavat bo'lib joylashgan hujayralarni ko'rish mumkin. Ba'zi bir bezlarning oxirgi bo'limida sekretor hujayralardan tashqari qisqarish funksiyasini bajaruvchi mioepitelial hujayralar ham joylashadi.



3.8-rasm. Ekzokrin bezlarning tuzilishiga ko'ra turlari:

1 - oddiy tarmoqlanmagan naysimon, 2 - oddiy tarmoqlangan naysimon, 3 - oddiy tarmoqlangan alveolyar, 4 - murakkab tarmoqlangan naysimon, 5 - murakkab tarmoqlangan alveolyar

Oxirgi bo'limda ishlangan mahsulot (sekret) chiqaruv yo'lari orqali tashqi muhitga yoki u bilan bog'liq bo'lgan bo'shliqqa chiqariladi. Chiqaruv yo'llar hujayralari sekret mahsulotini suv va turli mineral tuzlar, oqsil moddalar bilan boyitishi yoki so'rib olishlari mumkin.

Sekretor bo'lim va chiqaruv naylarining tarmoqlanishiga qarab egzokrin bezlar quyidagicha klassifikatsiyalanadi:

1) Oddiy (chiqaruv nayi tarmoqlanmagan), murakkab (chiqaruv nayi ikkita va undan ortiq sekretor bo'lim bilan bog'langan).

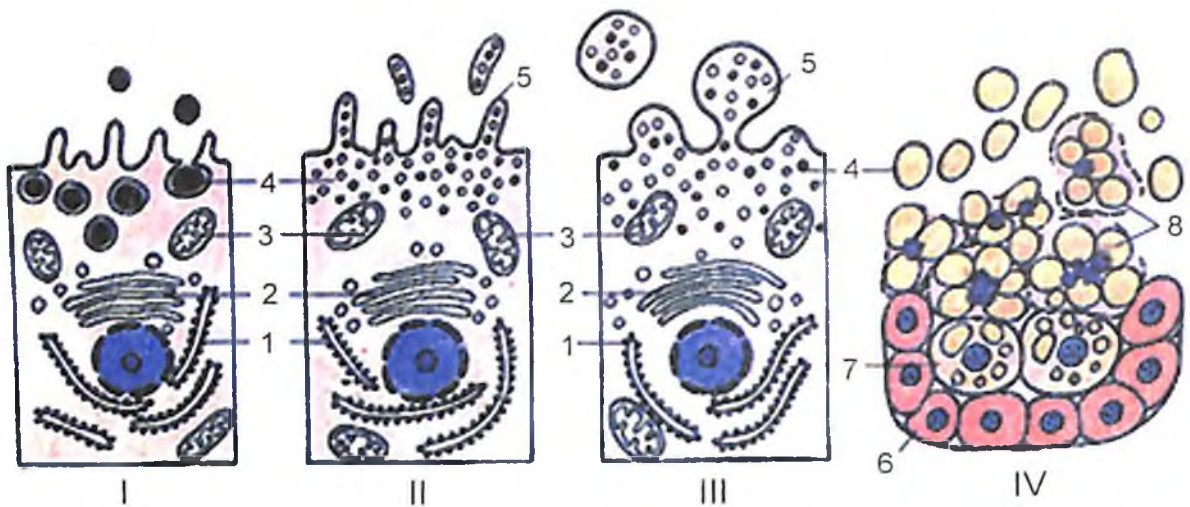
2) Sekretor yoki oxirgi bo'lim naysimon (uzun, kalta va egilgan), alveolyar va alveolyar-naysimon bo'lishi mumkin.

3) Aralash bezlarda bir vaqtning o'zida ham alveolyar, ham naysimon, ham alveolyar-naysimon sekretor oxirlar bo'lishi mumkin (3.8-rasm).

Ko'p hujayrali bezlarning epiteliy hujayralarida to'plangan sekret mahsulotlari uchta yo'l bilan tashqariga chiqariladi:

1. Merokrin tipdagi sekretsia: bu sekretsia turi keng tarqalgan bo'lib, membrana bilan bog'langan oqsillarni, glikoproteinlarni ekzotsitoz yordamida tashqariga chiqarilishidir. Merokrin bezlarga ter va so'lak bezlari misol bo'ladi.

2. Apokrin tipdagi sekretsia: hujayraning apikal qismida etilgan sekret donalar to'planadi va oz miqdorda sitoplazma va apikal plazmatik membrana bilan qo'shib tashqariga chiqariladi. Shu mexanizm orqali sut bezlarida yog' tomchilari



3.9-rasm. Ekzokrin bezlarning sekretiya turlari (sxema).
 I - merokrin, II - mikroapokrin, III - makroapokrin, IV - golokrin.

sutga sekretiyanadi.

3. Golokrin tipdagi sekretiya: Hujayrada to'plangan sekret etilishi bilan hujayra ham parchalanib, sekret tarkibiga qo'shilib ketadi. Buni yog' bezlari misolida ko'rish mumkin. Nobud bo'lgan hujayralar o'rnini bezning periferik qismida joylashgan kam differentsiallashtgan hujayralar to'ldirib turadi (3.9-rasm).

Ekzokrin bezlarda ishlanayotgan sekret shilliq, oqsil, aralash yoki lipid tabiatli bo'lishi mumkin. Bez hujayralarining sekret ishlash jarayoni *sekretor sikl* deb yuritiladi. Uni quyidagi 5 fazaga bo'lish mumkin: 1) hujayraga sekret ishlash uchun kerak bo'lgan moddalarning kirishi; 2) hujayra ichidagi strukturalar ishtirokida sekretning sintezlanishi; 3) sekretor moddaning yetilishi; 4) yetilgan sekretor moddaning to'planishi; 5) sekretor moddaning ajralib chiqishi.

Birinchi fazada qon va limfadan hujayraning bazal plazmatik qobig'i orqali sekret ishlash uchun kerakli bo'lgan turli moddalar uning sitoplazmasiga kiradi. So'ng ulardan hujayralarning endoplazmatik to'rida organik birikmalar hosil bo'lib, ular Golji kompleksida etiladi va shakllanadi. Golji kompleksidan ajralgan sekret donachalari hujayraning apikal qismida to'planadi va bez oxirgi bo'limlari bo'shlig'iga ajraladi.

IV BOB. BIRIKTIRUVCHI TO'QIMALAR. QON, LIMFA VA GEMOPOEZ

BIRIKTIRUVCHI TO'QIMALAR

Mezenximadan hosil bo'lib, tayanch-trofik vazifani bajaruvchi, lekin tuzilishi bilan farqlanuvchi to'qimalar (tayanch-trofik, ichki muhit to'qimalari) *biriktiruvchi to'qimalar* guruhini tashkil etadi. Bu guruh barcha to'qimalar ichida o'zining xilma-xilligi bilan ajralib turadi va tarkibiga qon, limfa, siyrak va zich biriktiruvchi to'qima, retikulyar, yog', pigment va shilliq to'qima, tog'ay va suyak to'qimalari kiradi. Biriktiruvchi to'qima hujayralarining kelib chiqishi ustida taniqli rus gistologi A.A.Maksimov bir qator noyob tajribalar o'tqazdi va u birinchilardan bo'lib, qon va biriktiruvchi to'qimalar genetik va funksional nuqtai nazardan bir ekanligini isbotladi.

Ko'p eksperimental izlanishlar shuni ko'rsatdiki, biriktiruvchi to'qima hujayralari qon hujayralari kabi o'ziga xos o'zak hujayradan rivojlanar ekan. O'tgan asr boshlarida A.A.Maksimov ilgari surgan, ya'ni barcha qon hujayralari va biriktiruvchi to'qima hujayralari limfotsitlarga o'xshash hujayralardan rivojlanadi, degan nazariya hozirgi kunda to'la tasdiqlandi. Takomil davrida yuqorida keltirilgan to'qimalarning hammasi homilaning boshlang'ich rivojlanish bosqichida hosil bo'ladigan mezenximadan taraqqiy etadi. Mezenxima birlamchi kam differensiallashgan biriktiruvchi to'qimadir. U mezodermadan ko'chib, homila varaqlari orasida va o'q a'zolar atrofida joylashib, hujayralar hosil qiladi. Mezenximaning hosil bo'lishida qisman ektodermadan ko'chgan hujayralar ham ishtirok etadi. Mezenxima to'qimasini hosil qiluvchi mezenxima hujayralari yulduzsimon shaklga ega bo'lib, o'siqlar bilan birlashadi va to'rsimon tuzilmani hosil qiladi. Bu hujayralar amorf va fibrillyar hujayralararo modda ishlab chiqaradi.

Hamma ichki muhit to'qimalari uchun xos umumiy xususiyat, bu – ularda hujayralar va hujayralararo moddalarning mavjudligidir. Ichki muhit to'qimasining qon va limfa to'qimasidagi hujayralararo modda suyuq bo'lsa, tog'ay va ayniqsa suyak to'qimalarida uning zichlashganligini kuzatish mumkin.

Bajaradigan vazifasi bo'yicha ham ichki muhit to'qimasining tarkibiy qismi bir-biridan farqlanadi. Qon, limfa, siyrak biriktiruvchi to'qima butun organizmni oziqa moddalar bilan ta'minlagani uchun ularni *trofik to'qimalar* deb ataladi. Shu to'qimalar organizmga tushgan mikroblar va yot oqsillar bilan kurashda asosiy o'rin tutadi. Qon va biriktiruvchi to'qima ma'lum hujayralari fagotsitoz qilish va antitanachalar hosil qilish qobiliyatiga ega. Ichki muhit to'qimasining boshqa turlari esa ko'proq mexanik vazifani bajaradi. Ular suyak, tog'ay va zich biriktiruvchi to'qimalardir. Ichki muhit to'qimasi hujayralari epiteliy to'qimasidan farqli ravishda nopolyar hujayralardir.

QON

Qon, limfa va to'qima suyuqligi bilan birlikda organizmning ichki muhitini tashkil qiluvchi to'qimadir. Qon harakatchan muhit bo'lib, o'z tarkibini doimo o'zgartirib turadi. Qon tarkibining o'zgarishi tartibsiz bo'lmay, balki organizmning ma'lum funksional holatiga mos ravishda yuz beradi.

Qon tarkibining organizm funksional holati bilan o'zaro bog'liqligi tibbiyot amaliyotida katta ahamiyatga ega, chunki ko'p hollarda qondagi o'zgarishlar ikkilamchi bo'lib, turli a'zolar fiziologik vazifasining buzilishi tufayli kelib chiqadi.

I.A.Kassirskiy iborasi bilan aytganda, «qon – organizmning oynasi bo'lib, unda a'zo va to'qimalarda bo'ladigan har xil o'zgarishlar o'z aksini topadi».

Qon suyuq hujayralararo modda – plazmadan va unda muallaq joylashgan shaklli elementlardan iborat. Ularning o'zaro nisbati sog'lom odamda 55:45ni tashkil etib, *gematokrit ko'rsatkichi* deb ataladi. Gematokrit ko'rsatkichning u yoki bu tomonga o'zgarishi qonning suyulishi yoki quyulishini ko'rsatib, muhim diagnostik belgi hisoblanadi.

Qon miqdori voyaga yetgan organizmda tana og'irligining taxminan 7 %ini tashkil etib, o'rta hisobda 5–5,5 litrga teng.

Qonning vazifalari:

1) transport va trofik vazifasi – o'pkadan kislorodni to'qima va a'zolarga yetkazib, ulardan karbonat angidridni olib ketadi; ichak va me'dada so'rilgan va organizm uchun muhim bo'lgan har xil oziq moddalarni to'qimalarga yetkazib beradi;

2) himoya vazifasi – asosan oq qon tanachalari tomonidan bajariladi va organizmga tushgan mikroblar, zaharli, begona zarrachalarni fagotsitoz qilish (yutish va yemirish)dan iborat bo'ladi. Qon tarkibida maxsus oqsil moddalar – antitanachalar bor bo'lib, ular o'z navbatida organizmga tushgan begona oqsillar, mikroblarga (antigenlarga) javoban ishlab chiqariladi. Antitanachalarning asosiy roli ko'rsatib o'tilgan antigenlarni zararsizlantirish (neytrallash) hisoblanadi;

3) Gomeostatik vazifasi (*gomeostaz – organizm ichki muhitining doimiyligini ta'minlash demakdir*) – qon orqali har xil a'zo va tizimlarning fiziologik faoliyatini bajarishda ishtirok etuvchi gormonlar va turli xil moddalar tashiladi. O'z kimyoviy tarkibining muayyanligi tufayli qon organizmda fizik-kimyoviy ko'rsatkichlarning doimiyligini, chunonchi, tana haroratining, osmotik bosimning va organizmda kislota-asos tengligining doimiyligini ta'minlab turadi.

QON PLAZMASI

Rangsiz, tiniq suyuqlik bo'lib, 90-92% suvdan va 8-10% quruq moddadan iborat. Quruq moddaning 5,5-8% oqsillar bo'lib, 2-3,5%ni esa loganik va mineral birikmalar hosil qiladi. Qon oqsillaridan eng muhimlari *albumin* (4,5-5,5%), *globulin* (1,2-2,5%) va *fibrinogendir* (0,2-0,6%).

Oqsillar miqdori va ularning %i nisbati fiziologik sharoitlarda doimiy bo'lib, turli patologik holatlarda o'zgarishi mumkin. Qon plazmasida globulinlarning bir necha turlari (fraksiyalari) uchraydi (alfa, beta va gamma-globulinlar).

Gamma-globulinlar fraksiyasi qon zardobida antitanachalar tutuvchi asosiy oqsillar hisoblanadi. Fibrinogen esa ma'lum sharoitda fibrin tolalariga aylanish xususiyatiga ega bo'lib, qon ivishida muhim ahamiyatga ega. Fibrinogensiz plazma qon zardobi deb ataladi. Plazmada mineral moddalardan temir, kaliy, kalsiy, fosfor, mis va boshqalar bo'lib, ular ko'pchilik hollarda organik moddalarning tarkibiga kiradi. Bundan tashqari, plazma tarkibida modda almashinuv mahsulotlari – mochevina, kreatinin, yog' va karbonsuvlar bo'ladi. Plazmaning muhiti (pH) neytral bo'lib, fiziologik sharoitlarda 7,3-7,4 ga teng. Uning doimiyliги bufer tizimlar tufayli saqlanadi.

QONNING SHAKLLI ELEMENTLARI

Qon shaklli elementlari qatoriga qizil qon tanachalari – *eritrotsitlar*, oq qon tanachalari – *leykotsitlar* va qon plastinkalari – *trombotsitlar* kiradi.

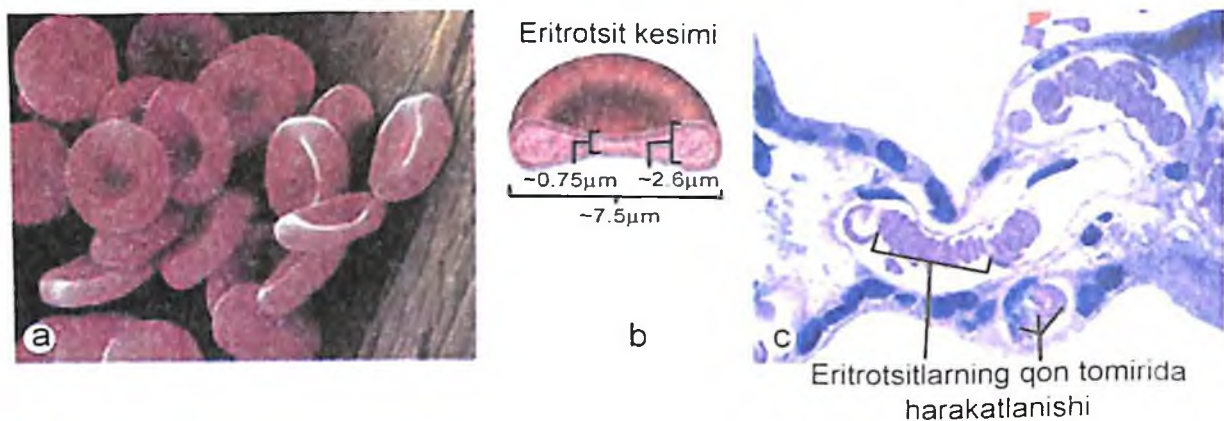
Eritrotsitlar

Odamda va boshqa sut emizuvchi hayvonlarda eritrotsitlar yuqori darajada differensiallashgan elementlar bo'lib, ularda yadro va hujayra organellalari bo'lmaydi. Yetuk eritrotsitlar sitoplazmasi maxsus oqsil gemoglobin bilan to'lgan. Tuban umurtqalilar va qushlarda eritrotsitlar zichlashgan yadro va mikronaychalar saqlaydi.

Eritrotsitlar eng ko'p sonli qon hujayralari hisoblanadi. Sog'lom erkaklarda ularning soni 1 mm² qonda 4,0-5,5 mln (xalqaro birliklar tizimida 4,0-5,5x 10¹²/l), ayollarda esa 3,9-5,0 mln (3,9-5,0 x 10¹²/l)ga tengdir.

Voyaga yetgan odamda o'rtacha 25 trillionga yaqin eritrotsitlar bo'ladi. Eritrotsitlar soni yoshga va fiziologik holatlarga qarab o'zgarishi mumkin. Masalan, chaqaloqlarda va 60 yoshdan oshgan kishilarda eritrotsitlar soni 6-6,5 mln ga yetishi mumkin. Siyraklashgan atmosferada, kuchli jismoniy mehnat paytida ham eritrotsitlarning soni ortishi mumkin. Eritrotsitlar sonining turg'un ko'payib ketishi *politsitemiya* deyiladi va qon tizimi kasalliklarida uchraydi. Eritrotsitlar sonining kamayib ketishi *eritrotsitopeniya* deb atalib, bu turli xil kamqonlik (anemiya) larning xarakterli belgisi hisoblanadi. Qonda eritrotsitlar ikki tomonlama botiq disk shakliga ega bo'lib, qonning surtma preparatlarida yumaloq doira shaklini oladi. Rastrlovchi (skanerlovchi) elektron mikroskop ostida ko'rilganda disk shaklidagi eritrotsitlar (diskotsitlar) eng ko'p (80%) uchraydi (4.1-rasm).

Ulardan tashqari, sharsimon (sferotsitlar), gumbazsimon (stomatotsitlar) va tikanaksimon o'siqli (exinotsitlar) eritrotsitlar ham oz miqdorda uchrashi mumkin. Eritrotsitlar odatda juda egiluvchan, yoki bukiluvchan bo'lib, kichiq qon tomirlaridan, ayniqsa kapillyarlarning bo'shlig'idan o'tishga mo'ljallangan bo'ladi.



4.1-rasm. Eritrotsitlar. A – skanerlovchi elektron mikroskopda ko‘rinishi. B – kesma sxemasi. C – qon tomiri ichida harakatlanishi.

Eritrotsitlarning bu xususiyatlari ularning *deformatsiyalanish* qobiliyati deb atalib, bunda eritrotsitlar sitoskeletidagi aktin iplarini membrana oqsillari glikoforinlar bilan mustahkam bog‘lovchi spektrin, ankirin va 3-tizmachacha oqsillari muhim rol o‘ynaydi. Ushbu oqsillar sitoskelet bilan birgalikda eritrotsitning membranasini mustahkamlovchi to‘rsimon tuzilma hosil qiladi, bu esa o‘z navbatida, eritrotsitlarning disksimon shaklini va uning plastikligini belgilaydi. Eritrotsitlar shakli muhim diagnostik ahamiyatga ega. Qonda noto‘g‘ri shaklli – urchuqsimon, noksimon, eritrotsitlarning paydo bo‘lishi *poykilotsitoz* (yunon. "poykilos" – "harxil") deb atalib, ba‘zi bir patologik hollarda uchraydi. O‘roqsimon anemiya kabi irsiy tabiatga ega kasalliklarda eritrotsitlar o‘ziga xos shaklni olishi mumkin (masalan, o‘roq shaklini). Eritrotsitlarning o‘rtacha diametri sog‘lom odamlarda 7,2 mkm (7,1-8,0 mkm) bo‘lib, bunday eritrotsitlar *normotsitlar*, 6 mkm dan kichiklari *mikrotsitlar*, 9 mkm dan yiriklari esa *makrotsitlar* deb yuritiladi. Qon eritrotsitlarining doimiy kattaligi o‘zgarib, ularning normadagidan katta yoki kichik bo‘lishiga anizotsitoz deyiladi.

Eritrotsitlarning o‘rtacha hajmi taxminan 88 mkm^3 ga, yuzasi esa 125 mkm^2 ga teng. Tirik eritrotsitlar sarg‘ish-yashil rangga ega bo‘lib, eritrotsitlarning qalin qatlami qon uchun xarakterli bo‘lgan qizil rangni beradi. Yangi tayyorlangan qon surtmalarida eritrotsitlar o‘zlarining yon yuzalari bilan yopishib «tanga ustunchalari» deb nomlangan tuzilmalarni hosil qilishi mumkin. Romanovskiy usulida azur-eozin bilan bo‘yalganda eritrotsitlar kislotali bo‘yoqlar (masalan, eozin) bilan, ya‘ni oksifil bo‘yaladi. Eritrotsitlarning taxminan 2-3 %i esa ham kislotali, ham ishqoriy bo‘yoqlar bilan bo‘yalish (polixromatofiliya) xususiyatiga ega. Agar eritrotsitlarni hali tirik vaqtida (supravital) brilliantkrezil ko‘k yoki azur-2 bo‘yog‘i bilan bo‘yasak, ularning ma‘lum bir qismida havorang bo‘yalgan va ipchalar bilan tutashgan donachalarni ko‘ramiz. Bu tuzilmalar donador-to‘rmodda (*substantia reticulo-filamentosa*) nomini olib, o‘zida shu tuzilmalarni tutadigan eritrotsitlar esa *gemoretikulotsitlar* deyiladi. Gemoretikulotsitlar

miqdori sog'lom odamda 1-6% bo'lib, ularning miqdori qon yo'qotganda yoki turli kamqonlik kasalliklarida ko'payadi. Elektron mikroskop ostida gemoretikulotsitlarda endoplazmatik to'r, ribosomalar va mitoxondriyalarning qoldirlari saqlanib qolganligi ko'rinadi. Demak, gemoretikulotsitlar hali oxirigacha yetilmagan yosh eritrotsitlardir. Eritrotsitlar osmotik bosim o'zgarishiga juda sezgir. Gipotonik eritmalarda ular shishib yoriladi, bu hodisa *eritrotsitlarning gemolizi* deyiladi. Gipertonik eritmalarda esa eritrotsitlar bujmayadi. Gemoliz jarayoni eritrotsitlardan gemoglobinning chiqib ketishiga olib keladi. Gemolizga uchragan eritrotsitlar qobig'ini elektron mikroskop ostida o'rganish juda qulay. Eritrotsitlar qobig'i tipik biologik membranadan iborat bo'lib, uning tashqi yuzasida fosfolipidlar, oligosaxaridlar va glikoproteinlar joylashadi. Ichki yuzada esa faol glikolitik fermentlar, ATF-azalar va glikoproteinlar mujassamlashgandir. Eritrotsitlar qobig'i yoki plazmolemmasi yarim o'tkazuvchi membrana bo'lib, qon va to'qimalar orasida faol modda almashinuvini ta'minlaydi. Eritrotsitlar membranasida *glikoforin* glikoproteini bo'lib, uning tarkibiga kiruvchi sial kislota qolirlari eritrotsitlar yuzasining manfiy zaryadlanganligini belgilaydi. Glikoforinlar faqat eritrotsitlarda uchraydi, ular qon guruhlarida eritrotsitlar antigenlarining (*agglyutinogenlarning*) turlarini belgilashda ishtirok etadi. Membrana glikolipidlari va glikoproteidlarining karbonsuv zanjirlari glyukuron kislotasi bilan birlikda eritrotsitlarda A va V agglyutinogenlarni tashkil qiladi. Ular qon plazmasining gamma-globulinlar fraksiyasiga kiruvchi tegishli oqsillar – alfa- va beta-agglyutininlar ta'sirida eritrotsitlarning agglyutinatsiyasini (bir-biriga yopishishini) chaqiradi. Eritrotsitlar yuzasida rezus-faktor antigeni ham bo'ladi (Rh). U 86% odamlarda bo'ladi (Rh+), 14% odamda bo'lmaydi (Rh-). Hozirgi kunda qonning 30ga yaqin guruhlar tizimi aniqlangan. Ammo klinik amaliyotda qon quyishda birinchi navbatda donor va retsiptiyentlarning ABO tizimi (to'rtta guruh) va Rh-faktor (ikki guruh – (Rh+) va (Rh-) aniqlanadi.

Gemolizga uchramagan eritrotsitlar elektron mikroskop ostida gomogen tuzilishga ega bo'lib, elektronlar uchun o'ta yuqori zichlikka ega. Eritrotsitlar tarkibida xromoproteidlar guruhiga kiruvchi murakkab oqsil – gemoglobinning (Hb) borligi ularning elektron mikroskop ostida yuqori zichlikka ega bo'lishini ta'minlaydi.

Eritrotsitlar taxminan 60% suvdan va 40% quruq moddadan iborat. Quruq moddaning taxminan 95% ini gemoglobin tashkil etadi.

Kimyoviy tuzilishi bo'yicha gemoglobin molekulasida temir elementi bo'lgan faol prostetik guruh gemdan (4%) va oqsil guruh globindan (96%) tarkib topgan. Gem odam gemoglobininin barcha turlari uchun bir xil bo'lib, globin esa turli xil-da bo'lishi mumkin. Gemoglobinning 15 dan ortiq turi mavjud bo'lib, ular yoshga va organizm holatiga qarab o'zgarishi mumkin. Yangi tug'ilgan chaqaloqlarda gemoglobinning F turi (HbF, fetus – embrion) 80%dan ortiqroq bo'lib, A turi esa (HbA, adult – yetuk) 20%ni tashkil etadi. Organizm voyaga yetgandan so'ng gemoglobin asosan A turidan (98%dan ortiqroq HbA) tashkil topadi. Ba'zi bir irsiy kasalliklarda genlar mutatsiyasi tufayli buzilgan gemoglobin molekulalari hosil

bo'ladi. Bunday gemoglobin polimerlanib, agregatlar hosil qiladi, natijada eritrotsitlar bujmaygan yoki o'roq shaklini oladi. Bu holat o'roqsimon anemiya deb atalib, qon tizimining boshqa qismlarida (masalan, qonning ivish tizimi) ham bo'ladigan o'zgarishlar bilan birgalikda kechadi. Gemoglobin, aniqrog'i globin oqsili molekulasidagi aminokislotalar tarkibidagi o'zgarishlar *gemoglobinozlar* yoki *gemoglobi-nopatiyalar* deb yuritiladi. Hozirgi kunda ularning 150 dan ortiq turlari ma'lum.

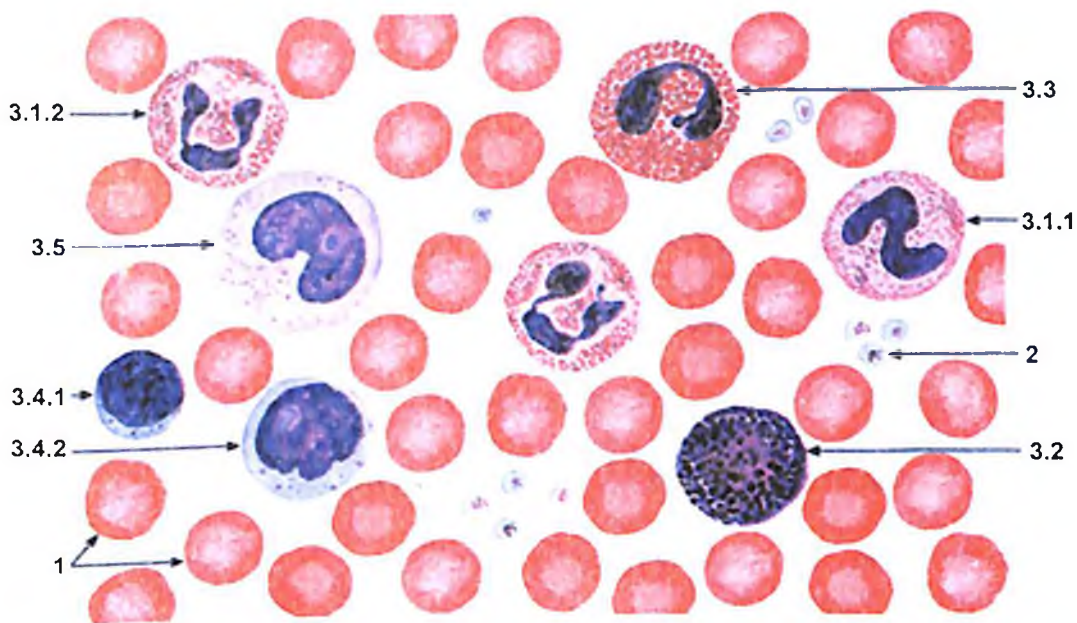
Eritrotsitlar kislorodni to'qimalarga va hosil bo'lgan karbonat angidridni to'qimalardan o'pkaga tashib beruvchi asosiy elementlardir. Eritrotsitlar to'qimaning nafas olish jarayonida ishtirok etishdan tashqari, o'zlariga har xil moddalarni, aminokislotalarni va toksinlarni biriktirish (adsorbsiya) xususiyatiga ega. Eritrotsitlarning yashash muddati o'rtacha 90 – 120 kun. Eritrotsitlar qariy boshlashi bilan ularning tarkibidagi fermentlar faolligi pasayadi, modda almashinuvi susayadi, oqsillar (spektrin, glikoforin) degradatsiyaga uchraydi. Membranasida oqsil degradatsiyasi tufayli o'ziga xos "qarilik" antigenlari paydo bo'lgan eritrotsitlar immunoglobulin molekulalari bilan qoplanadi. Qarigan eritrotsitlar makrofaglar tomonidan tanib olinib fagotsitoz qilinadi. Bu jarayon asosan taloqda hamda jigar va suyak ko'magida amalga oshadi. Yemirilgan eritrotsitlar tarkibidagi gemoglobin oqsilga va temir saqlovchi qismlarga parchalanadi. Temir saqlovchi gemosiderin yoki ferritin moddalari yangi taraqqiy etayotgan eritroid hujayralar sitoplazmasiga tushib, qaytadan gemoglobin sintezi uchun ishlatiladi. Shuningdek, parchalangan eritrotsitlarning mahsulotlari jigarda bilirubin va o't kislotalari sintezida ham ishlatilishi mumkin. Bir kunda eritrotsitlar umumiy massasining 0,5 – 1,5% yoki 1 mkl qonda 40000-50000 eritrotsit halok bo'ladi. Sog'lom odamda kuniga o'rta hisobda 200 – 250 million eritrotsit yemiriladi.

Leykotsitlar

Bu termin yunoncha "leykos" so'zidan kelib chiqqan bo'lib, "oqish" demakdir.

Leykotsitlar yoki oq qon tanachalari tuzilishi va vazifalari turlicha bo'lgan hujayralar guruhini tashkil etadi (4.2-rasm). Barcha leykotsitlar o'z sitoplazmasidagi maxsus donachalarga qarab ikki katta guruhga ajratiladi: 1) *donador leykotsitlar* yoki *granulotsitlar*; 2) *donasiz leykotsitlar* yoki *agranulotsitlar*. Granulotsitlar ularning donachalari qaysi bo'yoqlar bilan bo'yalishiga qarab *neytrofillarga* (ham kislotali, ham ishqoriy bo'yoqlarni qabul qiluvchi donachalari bor leykotsitlar), *eozinofillarga* (kislotali bo'yoqlar bilan yaxshi bo'yaluvchi donachalarga ega leykotsitlar) va *bazofillarga* (ishqoriy bo'yoqlar bilan bo'yaluvchi donachalarga ega leykotsitlar) bo'linadi. Agranulotsitlar esa kelib chiqishi, tuzilishi va funksional belgilariga qarab ikki guruhga – *limfotsitlarga* va *monotsitlarga* bo'linadi.

Fiziologik sharoitlarda sog'lom odamda leykotsitlarning soni 1 mm³ qonda 3800-9000 (3,8-9x10⁹/l) ga teng. Leykotsitlar sonining ko'payib ketishi *leykotsitoz* deb atalib, organizmda turli xil yallig'lanish jarayonlari ro'y berganda kuzatiladi. Bundan tashqari, jismoniy mehnat jarayonida, homiladorlik vaqtida va ovqatdan



4.2-rasm. Odam qoni surtmasi. Romanovskiy-Gimza usuli bo'yicha bo'yalgan.
 1 - eritrotsitlar; 2 - trombotsitlar; 3 - leykotsitlar: 3.1 - neytrofil granulotsitlari, 3.1.1 - ta-yoqcha yadroli, 3.1.2 - segment yadroli, 3.2 - bazofil granulotsitlar, 3.3 - eozinofil granulot-sitlar, 3.4 - limfotsitlar (3.4.1 - kichik limfotsit, 3.4.2 - o'rtacha limfotsit), 3.5 - monotsit.

so'ng ham leykotsitlar sonining ma'lum darajada oshib ketishi yuz berib, bu holat *fiziologik leykotsitoz* deyiladi.

Leykotsitlar organizmda turli-tuman vazifalarni bajaradi, shular jumlasidan trofik va himoya vazifalarini qayd qilib o'tmoq zarur.

Leyqotsitlarning himoya vazifasi yot zarrachalarni (antigenlarni) fagotsitoz qi-lish va yemirish, ularga qarshi maxsus oqsillar (antitanachalar) ishlab chiqarish va nihoyat, yot hujayralarga ta'sir etib, o'ldirishni o'z ichiga oladi. Mikroorganizmlar va yot zarrachalar leykotsitlar (asosan, neytrofillar va monotsitlar) tomonidan yutilgandan so'ng gidrolitik fermentlar ta'sirida parchalanadi (nospetsifik yoki umumiy immunitet). Ayrim hollarda esa, dastlab leykotsitlar yemirilib, natijada, tashqi muhitga chiqqan gidrolitik fermentlar mikroorganizmlarni parchalashda ishtirok etadi. Leykotsitlar (asosan B-limfotsitlar) organizmga kirgan antigenlar ta'siriga javoban antitanachalar ishlab chiqarish jarayonida ishtirok etadi (gu-moral immunitet). Leykotsitlar (asosan T-limfotsitlar) yot hujayralarni bartaraf qilishni ta'minlaydi (hujayraviy immunitet).

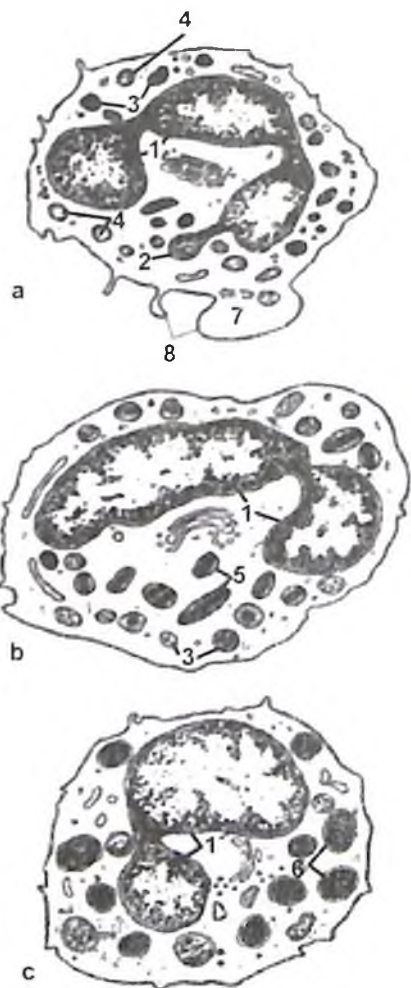
Granulotsitlar (donador leykotsitlar)

Barcha granulotsitlarning umumiy tuzilishi bir-biriga o'xshaydi (maxsus dona-chalari bundan mustasno). Ular yumaloq bo'lib, yadrosi bir necha alohida bo'lak-

larga (segmentlarga) bo'lingan. Xromatin zichlashgan bo'lib, asosan yadroning chekka qismida joylashadi. Elektron mikroskop ostida granulotsitlar hujayra qobig'ining ko'p sonli psevdopodiyalari hisobiga noto'g'ri shaklda ekanligi ko'rinadi. Hujayra organellalari kam sonli: sitoplazma bo'ylab bir tekisda tarqoq joylashgan mayda mitoxondriyalar va endoplazmatik to'r pufakchalari ko'rinadi. Sitoplazmaning asosiy qismini esa bir-biridan farq qiluvchi maxsus donachalar egallab yotadi (4.3-rasm).

Neytrofil leykotsitlar yoki neytrofillar. Ular yumaloq shaklga ega bo'lib, diametri qonda 7–9 mkm, qon surtmalarida esa yapaloqlashib 10–13 mkm gacha etadi. Neytrofillar leykotsitlar ichida eng ko'p sonli bo'lib, ular umumiy miqdorining 65–70 %ini tashkil etadi.

Romanovskiy usuli bilan bo'yalganda neytrofillar sitoplazmasi och oksifil bo'lib, unda ko'p sonli ko'kish-pushti rangli mayda donachalar ko'rinadi. Elektron mikroskop ostida neytrofillarning donachalari asosiy ikki xildan – birlamchi (azurofil) va ikkilamchi (spetsifik) donachalardan iborat ekanligi aniqlangan. Birlamchi donachalar yirikroq (0,4–0,8 mkm diametrga), yumaloq va yuqori elektron zichlikka ega. Ikkilamchi donachalar elektron zichligi kamroq va o'lchamlari ham nisbatan kichikroq (0,2–0,5 mkm), shakli har xil (oval, tayoqchasi-mon, vergulsimon) bo'lishi mumkin. Shuni ta'kidlab o'tish kerakki, neytrofil hujayralarining suyak ko'migidagi taraqqiyoti davomida birlamchi donachalarning soni nisbatan kamayib boradi va ular yetuk neytrofillarda umumiy donachalar sonining faqatgina 10–15%ga yaqin qismini tashkil etadi. Mazkur donachalar bir-biridan o'z kimyoviy tarkibi bilan tubdan farq qiladi. Birlamchi donachalar lizosomalarga yaqin bo'lib, o'z tarkibida bir qator gidrolitik fermentlar, jumladan, kislotali fosfataza, beta-glyukuronidaza, arilsulfataza, kislotali proteazalar, lizotsim, kationli oqsillar va miyeloperoksidaza saqlaydi. Ikkilamchi donachalarning tarkibida asosan ishqoriy fosfataza bo'ladi, kislotali fosfataza



4.3-rasm. Granulotsitlarning yoki donador leykotsitlarning ultramikroskopik tuzilishi (sxema).

A – segment yadroli neytrofil leykotsit; B – eozinofil leykotsit; C – bazofil leykotsit; 1 – yadro segmentlari; 2 – jinsiy xromatin; 3 – birlamchi yoki azurofil donachalar; 4 – ikkilamchi yoki spetsifik donachalar; 5 – spetsifik, kristalloid saqlovchi eozinofil donachalar; 6 – turli tuzilishga ega bo'lgan bazofil donachalar; 7 – organellalar bo'lmaydigan periferik zona; 8 – mikrovorsinkalar va psevdopodiyalar.

va miyeloperoksidaza esa uchramaydi. Ularga xos bo'lib laktoferrin, kationli oqsillar, lizotsim va boshqa mikroblarga qarshi moddalar hisoblanadi. Neytrofillar tashqi tomondan qalinligi 10 nm va ko'p sonli yolg'on oyoqlari (psevdopodiylar) tufayli notekis bo'lgan hujayra qobig'i bilan o'ralgandir. Ko'p sonli psevdopodiylarning bo'lishi neytrofillarning faol harakat qilish qobiliyatiga ega ekanidan dalolat beradi. Shuningdek neytrofillar plazmolemmasida turli xil: opsoninlar (immunoglobulin G va komplement oqsillari), adgeziya molekulari, sitokinlar, yallig'lanish mediatorlari bilan bog'lanuvchi retseptorlar joylashgan. Azurofil va spetsifik donachalar bilan birgalikda bu retseptorlar neytrofillarning asosiy vazifasi bo'lgan *fagositozda* muhim rol o'ynaydi.

Leykotsitlar umumiy sonining mutloq ko'pchiligini (60- 65%) segment yadroli yetuk neytrofillar tashkil etadi. Yetuk neytrofillar yadrosi ko'pincha 3-4 ta alohida bo'laklardan (segmentlardan) iborat bo'lib, bu bo'laklar ingichka ko'prikchalar yordamida o'zaro tutashib turadi. Xromatin asosan yadro chekkasida to'plangan bo'lib, yadro markazida esa siyrak joylashadi.

Neytrofillarning bir qismi (2-4%) yegilgan tayoqcha shaklida yadro tutadi va *tayoqcha yadroli neytrofillar* deb ataladi. Yosh neytrofillar yoki *metamiyelotsitlar* deb ataluvchi neytrofillar loviyasimon yoki taqasimon, xromatini tarqoq yadroga ega. Bu neytrofillar fiziologik sharoitlarda periferik qonda ham uchrab, ularning miqdori 0,5% dan oshmaydi. Tayoqcha yadroli va yosh neytrofillar sonining ko'payib ketishi muhim diagnostik ahamiyatga ega. Ayollarning yetuk neytrofillarida maxsus xromatin tanachalari yoki Barr tanachalari uchraydi. Ular yadro qobig'i ostida baraban tayoqchasi yoki uzilayotgan tomchi shaklida bo'ladi. Barr tanachalari XX xromosomaga ega bo'lgan kishilarda, ya'ni faqat ayollar neytrofillaridagina bo'lib, erkaklarda bitta X-xromosoma bo'lganligi sababli uchramaydi. Barr tanachalari yoki jinsiy xromatinning bo'lishi sud-tibbiyot tajribasida muhim ahamiyatga ega. Neytrofillar faol harakat qilish qobiliyatiga ega bo'lib, organizmning yallig'lanish jarayoni va to'qimalar yemirilishi sodir bo'layotgan joylariga etib boradi. Bu yerda neytrofillar yot zarrachalar, mikroblar va yemirilgan hujayra bo'laklarini fagotsitoz qiladi. Shu xususiyati tufayli neytrofillar *mikrofaqklar* ham deb ataladi.

Neytrofillarning muhim xususiyatlaridan biri ularning bazal membranadan va hujayra elementlari orasidan o'tib, biriktiruvchi to'qimaning asosiy moddasi tomon siljish qobiliyatidir. Yuqorida ko'rsatib o'tilganidek, neytrofillar o'z sitoplazmasida qator gidrolitik fermentlarni saqlaydi. Bulardan tashqari, neytrofillarda 5 ga yaqin bakteritsid (mikroorganizmni yemiruvchi) oqsil moddalar, jumladan, fagotsitin, opsonin va boshqalar topilgan. Neytrofillarda glikogen va bir qator aminokislotalarning bo'lishi ularning modda almashinuv jarayonlarida faol ishtirok etishidan dalolat beradi. Bulardan tashqari, neytrofillarda maxsus moddalar – keylonlar bo'lib, ular granulotsitlarning proliferatsiya va differensialanish jarayonlarini boshqarishda ishtirok etadi. Neytrofillar o'tkir yallig'lanish darayonlarida qatnashib, opsonin bilan qoplangan mikroorganizmlarni fagotsitoz qiladi. Fagotsitoz jarayonida neytrofillar juda ko'p miqdorda kislorod yutadi va uni tezlik

bilan sarflaydi. Bu jarayon "respirator portlash" nomi bilan yuritilib, uning natijasida mikroblarga o'ldiruvchi ta'sir ko'rsatuvchi H_2O_2 , superoksid O va gidroksil OH radikallari hosil bo'ladi. Fagotsitoz ber necha bosqichda kechadi. Dastavval retseptorlar yordamida tanib olingan, opsoninlangan mikroblar fagotsitar vakuolaga qamrab olinadi va fagosoma hosil bo'ladi. Fagosoma birlamchi lizosoma bilan qo'shib fagolizosomaga aylanadi. Shundan keyin fagolizosomalarga neytrofillarda mavjud barcha bakteritsid moddalar, jumladan laktoferrin, miyeloperoksidaza, lizotsim, superoksid radikallar va boshqalar kiradi. Mikroblarni parchalash jarayonida neytrofillarning o'zi ham nobud bo'ladi. Neytrofillarning yemirilishi tufayli pirogen, ya'ni haroratni ko'taruvchi moddalar hosil bo'ladi. Yallig'lanish o'choqlarida nobud bo'lgan neytrofillar yemirilgan mikroblar va to'qima tuzilmalari bilan birgalikda yiringni asosiy qismini tashkil etadi. Neytrofillarning yashash muddati o'rta hisobda 10,2 sutkaga teng bo'lib, shundan 4 sutkasi suyak ko'migida o'tadi. Neytrofillar periferik qonda oz muddat (8-24 soat) bo'ladi. To'qimaga tushgach, ular qaytib tomirlarga o'tmaydi, to'qimalarda o'z vazifalarini ado etgach, yemiriladi. Neytrofillar miqdorining ko'payib ketishi - neytrofilyoz turli xil yallig'lanish reaksiyalarida kuzatiladi. Bunday holatda ko'pincha tayoqcha yadroli va yosh neytrofillar % miqdoriniig ko'payishi, ya'ni leykotsitar formulaning chapga siljishi qayd etiladi.

Eozinofil leykotsitlar yoki eozinofillar. Ular neytrofillarga nisbatan birmuncha yiriqroq bo'lib, diametri qonda 10-11 mkm, qon surtmasida esa 12-15 mkm ga teng. Eozinofillar fiziologik holatda leykotsitlar umumiy miqdorining 2-5%ini tashkil etadi. Eozinofillar yadrosi, neitrofillarnikiga o'xshash tuzilgan bo'lib, alohida bo'laklardan (segmentlardan) iborat. Bo'laklar soni eozinofillarda asosan 2 ta bo'lib, 3 yoki undan ko'p segmentli yadro saqlovchi eozinofillar juda kam uchraydi. Eozinofillarni boshqa leykotsitlardan ajratib turuvchi asosiy xususiyati ular sitoplazmasida joylashgan maxsus donachalarning o'ziga xos tuzilishidir. Eozinofil donachalari ikki turli bo'lib, birinchisi yumaloq yoki oval shaklga ega va neytrofillarnikiga nisbatan yirikroqdir (diametri 0,3-1,5 mkm). Ular ko'p miqdorda bo'lib, Romanovskiy usuli bilan bo'yalganda eozin bilan qizil rangga bo'yaladi va tashqi ko'rinishi bo'yicha «qizil ikrani» eslatadi.

Elektron mikroskop ostida eozinofillar o'zlarining hujayra organellalari tuzilishi bo'yicha neytrofillardan deyarli farq qilmaydi. Ular sitoplazmasidagi maxsus eozinofil donadorligi esa o'ziga xos ultramikroskopik tuzilishga ega.

Odanda va kalamush eozinofillarida birinchi tur donachalar oval yoki cho'zinchoq shaklga ega bo'lib, har xil elektron zichlikka ega bo'lgan qismlardan iborat. Donachalarning markazida yoki markazdan sal chetroqda katta elektron zichlikka ega bo'lgan prizma, trapetsiya yoki to'g'ri burchak shaklidagi *kristalloid tuzilma* joylashgan bo'lib, qolgan qismi esa elektron zichligi kamroq donador materialdan iborat. Ikkinchi tur donachalar maydaroq (0,1-0,5 mkm) bo'lib, gomogen yoki donador tuzilishga ega. Ularda kristalloid uchramaydi. Bu donachalar oz miqdorda bo'lib, o'zida kislotali fosfataza va arilsulfataza fermentlarini saqlaydi. Ularga bi-

rinchi tur donachalar hosil bo'lishidagi dastlabki bosqich deb qaraladi.

Biokimyoviy va sitokimyoviy usullar bilan birinchi tur eozinofil donachalarda kislotali fosfataza va arilsulfatazadan tashqari oksidlanish fermentlari – peroksidaza, diaminoksidaza (gistaminaza) va katalazalar borligi aniqlangan. Peroksidaza eozinofillarda neytrofillarga nisbatan 2,5 baravar ko'p bo'lib, kimyoviy tarkibi bilan laktoperoksidazalarga kiradi. Peroksidaza donachalarning periferik qismida joylashib, kristalloid tuzilmalarda uchramaydi. Fermentlardan tashqari donachalar tarkibida ko'p miqdorda asosiy va kation oqsillar bor. Barcha ko'rsatilgan moddalar eozinofillarning maxsus vazifalarni bajarishini ta'minlaydi.

Eozinofil leykotsitlar faol harakat qilish va birmuncha fagotsitoz qobiliyatiga ega. Turli allergik holatlarda eozinofillarning soni bilan gistamin moddasi almashinuvi orasida o'zaro bog'lanish bo'lib, eozinofillar gistaminni faol ravishda yutadi va gistaminaza fermenti yordamida parchalaydi. Shuningdek, eozinofillar serotoninini ham parchalash qobiliyatiga ega. Arilsulfataza va kation oqsillar allergik reaksiyalarda hosil bo'ladigan moddalar (allergiya mediatorlari)ni neytrallashtirishda faol ishtirok etadilar. Peroksidaza, asosiy va kation oqsillar organizmga tushgan turli xil parazitlarga va ularning lichinkalariga sitotoksik ta'sir ko'rsatadi. Eozinofillarning antiparazitar ta'sirida donachalarning kristalloid qismida joylashgan *bosh ishqoriy oqsil* asosiy o'rin tutadi. Eozinofillar plazmolemmasida immunoglobulinlarning Fc-qismlari, komplementning S3, S4, S5 komponentlari retseptorlari mavjud. Allergiya omillarini neytrallashtirish bilan birga, eozinofillar bazofil leykotsitlar va semiz hujayralar degranulyatsiyasiga, ya'ni ulardan gistamin va serotonin ajralib chiqishiga to'sqinlik qiladi. Bu borada eozinofillar shu hujayralarning o'ziga xos antagonist hisoblanib, to'qima gomeostazida katta rol o'ynaydi.

Eozinofillar sonining oshib ketishi *eozinofiliya* deb atalib, turli xil allergik holatlarda, jumladan, bronxial astmada, zardob kasalligida, parazitlar kasalliklarida va boshqalarda uchraydi. Eozinofillar takomili va ularning qonga tushishi gumoral boshqaruv mexanizmlari ta'siri ostida bo'ladi. Eozinofillarning yashash muddati 10-12 sutkaga teng bo'lib, shundan 4 sutkasi suyak ko'migida o'tadi. Ular qonda qisqa vaqt (4-12 soat) bo'lib, keyin to'qimalarga chiqadi va o'z asosiy vazifalarini bajaradi.

Bazofil leykotsitlar yoki bazofillar. Ular neytrofil va eozinofillarga nisbatan maydaroq bo'lib, o'rtacha diametrlari qonda 7-8 mkm, qon surtmalarida esa 10-12 mkm ga teng. Bazofillar, leykotsitlar ichida eng kam sonli hujayralar bo'lib, fiziologik sharoitlarda ular leykotsitlar umumiy miqdorining 0,5-1%ini tashkil etadi. Bazofil leykotsitlar yadrosi ko'pincha 2 segmentdan iborat bo'lib, hujayra organel-lalarining tuzilishi jihatidan neytrofil va eozinofillardan deyarli farq qilmaydi. Bazofillar sitoplazmasidagi maxsus donachalarning tuzilishi va bo'yalishi ularni boshqa donador leykotsitlardan ajratishga imkon beradi. Bazofil donachalari Romanovskiy usuli bilan bo'yalganda o'zlariga ishqoriy bo'yoqlarni yaxshi qabul qilib, har xil, ya'ni pushti binafshadan tortib qora ranggacha bo'yaladi. Bazofil donachalarining bu xususiyati, ya'ni bo'yoq rangiga xos bo'lmagan tusni olishi me-

taxromaziya deb nomlanadi va donachalar tarkibidagi maxsus glikozaminoglikan – geparin bilan bog‘liq.

Elektron mikroskop ostida ko‘rilganda bazofil donachalarining bir xil tuzilishga ega emasligi aniqlangan. Donachalar ancha yirik (diametrlari 0,4-1,2 mkm) bo‘lib, yumaloq yoki oval shaklga egadir. Ularning mag‘zida bir-biriga parallel yo‘nalgan ko‘p sonli tuzilmalar ko‘rinadi. Donachalar tarkibida *geparin*, *gistamin* va *serotonin* (5-oksitriptamin) borligi aniqlangan. Bazofillar tarkibida qondagi barcha gistaminning yarmi mujassamlashgandir. Ular geparinga ham boy. Bazofillar tarkibida glikogen, kislotali fosfataza va peroksidaza ham uchraydi. Bulardan tashqari, donachalarda maxsus *gistidindekarboksilaza* fermenti bo‘lib, u gistidindan gistamin sintezlanishini ta‘minlaydi. Shunday qilib, kimyoviy tarkibi bo‘yicha bazofil leykotsitlar biriktiruvchi to‘qimaning semiz hujayralari yoki to‘qima bazofillariga juda ham yaqin turadi. O‘z tarkibida ko‘p miqdorda geparin va gistamin saqlovchi bu hujayralar allergik reaksiyalarda va immunitet jarayonlarida faol ishtirok etadi. Ular organizmda allergenlarning maxsus IgE antitanachalar bilan hosil qilgan kompleksiga javoban o‘z donachalarini chiqaradi (degranulyatsiya). Natijada, ajralib chiqqan gistamin va boshqa biologik faol mediatorlar to‘qimalar ichki muhitining o‘zgarishiga va allergiya paydo bo‘lishiga olib keladi. Bazofillarning hayotiy sikli 10-12 sutkadan iborat bo‘lib, eozinofillardan deyarli farq qilmaydi.

Agranulotsitlar (donasiz leykotsitlar)

Agranulotsitlar yoki donasiz leykotsitlar o‘z sitoplazmalarida maxsus donachalar saqlamaydigan oq qon tanachalaridir. Ammo «agranulotsitlar» termini ko‘p jihatdan shartli bo‘lib, hujayralarning tuzilishini to‘la ifodalamaydi. Tuzilishi va funksiyasi jihatidan agranulotsitlar *limfotsitlarga* va *monotsitlarga* bo‘linadi.

Limfotsitlar. Ular voyaga yetgan organizmda leykotsitlar umumiy sonining 20-35 %ini tashkil qiladi. Organizmda o‘rta hisobda 1,5 kg atrofida limfotsitlar bo‘lib, shundan faqatgina 5 g ga yaqinigina periferik qonda, 70 g suyak ko‘migida, qolganlari esa to‘qima va a‘zolarida taqsimlangan bo‘ladi. Limfotsitlar yirik (diametri 10-15 mkm), o‘rta (diametri 7-9 mkm) va mayda limfotsitlarga (diametri 4,5-6 mkm) ajratiladi. Normal sharoitlarda qonda faqat 10 %ga yaqin yirik limfotsitlar bo‘lib, qolgan 90 %ini esa o‘rta va mayda limfotsitlar tashkil qiladi. Limfotsitlarning umumiy tuzilish prinsipi juda oddiy, ular ko‘pincha markazda joylashgan yirik, yumaloq va loviyasimon shaklga ega bo‘lgan yadro saqlaydi.

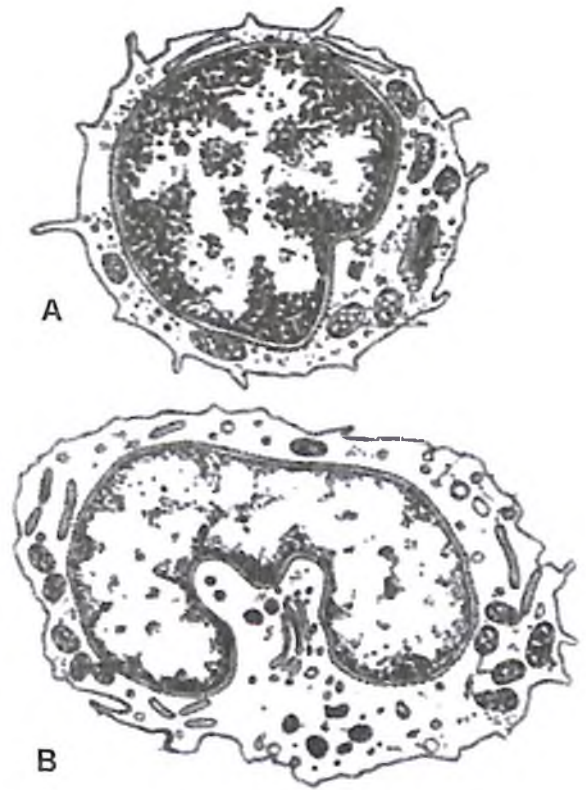
Elektron mikroskop ostida yadro strukturasi yirik, o‘rta va mayda limfotsitlarda har xil ekanligi ko‘rinadi. Mayda limfotsitlarda yadro yumaloq yoki birgina botiqlikka ega bo‘lib, xromatin zichlashgan va yadro bo‘ylab barobar taqsimlangandir. O‘rta va yirik limfotsitlar ochroq yadroga ega bo‘lib, xromatin mayda donachalar shaklida asosan yadro qobig‘i ostida to‘plangan. Bu limfotsitlar yadrosida ko‘pincha bir yoki bir necha yadrochalarni uchratish mumkin. Limfotsitlar sitoplazmasi ingichka, ba‘zida esa keng hoshiya shaklida yadro atrofida joylashib.

Romanovskiy usuli bilan bo'yalganda to'q ko'kish rangdan (o'ta bazofil) och havorang tusgacha (sust bazofil) bo'yali shi mumkin.

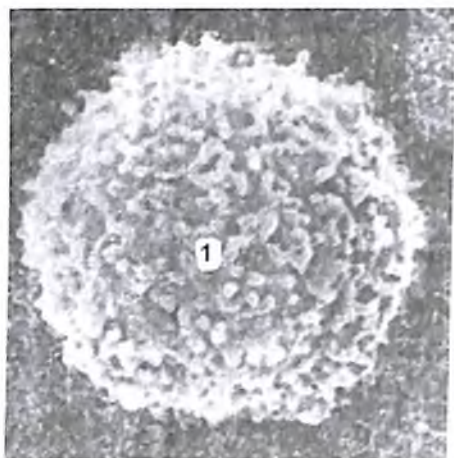
Elektron mikroskop yordamida mayda va o'rta limfotsitlar sitoplazmasida ko'p sonli erkin ribosomalarni va bir necha mitoxondriyalarni ko'rish mumkin. Endoplazmatik to'r va Golji kompleksi sust taraqqiy etgan bo'ladi. Ba'zida yadroning botiq zonasida hujayra markazi va mayda pufakchalar uchraydi (4.4-rasm). Rastrlovchi elektron mikroskop ostida limfotsitlarning yuzasida turli miqdorda va kattalikda bo'lgan mikrovarsinkalar ko'rinadi (4.5-rasm). Mikrovarsinkalar asosan B limfotsitlarda ko'p bo'lib, T limfotsitlarning yuzasi esa nisbatan silliq bo'ladi. Yirik limfotsitlar sitoplazmasi nisbatan ko'proq va tekis taqsimlangan mitoxondriyalar bo'lishi, ba'zi bir hollarda esa elektron zich donachalar saqlashi bilan xarakterlanadi. Shuni qayd etib o'tish kerakki, limfotsitlar garchand donasiz leykotsitlar qatoriga kirsada, ularning ma'lum bir miqdorida sitoplazmada zich donachalar va parallel yo'nalgan naychalar tizimi topilgan. Bu limfotsitlar asosan yirik bo'lib, «yirik donador limfotsitlar» nomi bilan yuritiladi. Ular umumiy limfotsitlarning taxminan 10%ga yaqinini tashkil etib, sitotoksik ta'sir ko'rsatadi, yot hujayralar yoki mikroorganizmlarni halok etishda muhim ahamiyat kasb etadi. Shuning uchun ular *tabiiy killerlar* (ingl. "natural killer") yoki NK-hujayralar deb ataladi.

Limfotsitlar tarkibida ko'p miqdorda nukleoproteidlar, katepsinlar, glikogen, gistidin, fermentlardan nukleazalar, amilaza, kislotali fosfataza, sitoxromoksidaza va boshqalar bo'ladi. Limfotsitlar immunitet jarayonining eng asosiy hujayralaridir.

Immunologik va funksional nuqtai nazardan limfotsitlarning asosiy ikki turi – T- va B-limfotsitlar farqlanadi. Morfologik jihatdan T- va B-limfotsitlar bir xil tuzilishga ega bo'lib, faqat plazmolemma yuzasida joylashgan glikoproteid retseptorlari bilan farqlanadi. Bular tashqari, qonda yuqorida ko'rsatilgan tabiiy killer (0 yoki NK-hujayralar) limfotsitlar ham bor. T-limfotsitlar ayrisimon bezda (timusda) rivojlanadi. Ularning nomi ham shu a'zoning bosh harfidan kelib chiqadi. Timusga



4.4-rasm. Agranulotsitlarning yoki donasiz leykotsitlarning ultramikroskopik tuzilishi (sxema).
A – limfotsit; B – monotsit.



Rasm 4.5. Periferik qondagi mikrovarsinkalar tutuvchi limfosit.

Rastrlovchi (skanlovchi) elektron mikroskopda ko'rinishi. 1-mikrovarsinkalar.

kelgan limfotsitlarning boshlang'ich hujayralari timik gormonlar ta'sirida T-limfotsitlarga aylanadi. Timusda T-limfotsitlarning antigenga bog'liq bo'lmagan differentsiallashtirish va seleksiyasi (tanlab olinishi) kuzatiladi. T-limfotsitlar qon orqali periferik a'zolariga (taloq, limfa tuguni, murtaklar va boshqalar) boradi va shu a'zolarining ma'lum qismida (T-zonasida) joylashadi. Taloqda T-zona periarterial qismni, limfa tugunida esa parakortikal qismni tarkibiga kiradi. B-limfotsitlarning nomi qushlarda bo'ladigan Fabritsiy xaltasi (*Bursa Fabricius*) bilan bog'liq. Ilk bor shu xaltada (bursada) topilgan limfotsitlar B-limfotsitlar deb atalib, bursa ularning markaziy takomillanish organi hisoblanadi. Odamda va boshqa sut emizuvchilarda B-limfotsitlarning markaziy a'zosi bo'lib qizil suyak ko'migi hisoblanadi. Shuningdek, shilliq qavatlar bog'liq bo'lgan limfoid to'qimalar (tanglay, til, yutqin murtaklari, ingichka ichakdagi

peyer pilakchalari, appendiks, bronxlar va siydik yo'llarining limfatik follikulalari va boshqalar) ham T- va B-limfotsitlarning keyingi takomillanishi va faoliyatida muhim o'rin tutadi.

Shunday qilib, odamda T-tizimning asosiy a'zosi bo'lib timus xizmat qilsa, B-tizimning markaziy a'zosi qizil suyak ko'migidir. Unda hosil bo'lgan B-limfotsitlar taloq, limfa va boshqa limfoid tuzilmalarga borib, u yerda ma'lum bir qismlarda yetuk B-limfotsitlarga shakllanadi. Bu qismlar B-limfotsitlar zonasi yoki B-zona deb nomlanadi. B-limfotsitlar organizm biror antigen bilan uchrashganda faollashib ko'paya boshlaydi. Dastlab B-blastlar hosil bo'lib (yirik, yosh hujayra), ulardan esa antitanachalar sintez qiladigan plazmatik hujayralar hosil bo'ladi. T-limfotsitlar hujayraviy immunitet jarayonlarida ishtirok etsa, B-limfotsitlar gumoral immunitet reaksiyalarini ta'minlaydi. Limfotsitlar va boshqa immun (immunokompetent) hujayralarning turlari ularning qobig'ida maxsus retseptor molekulari bo'lishi bilan bir biridan ajralib turadi. Bu molekularlar bir xil hujayra yoki ularning turkumlari uchun spetsifik bo'lib, *differentsiallashtirish klasterlari* (ingl. "*clusters of differentiation*", qisqacha CD) deb ataladi. CD molekulari monoklonal antitanachalar yordamida immunogistoximiya yoki sitometriya usullarini qo'llab aniqlanadi. Shu usullar bilan aniqlangan CD molekulari *CD markerlari* (belgilovchilari) deb yuritiladi. CD markerlar xalqaro tizimga muvofiq ravishda raqamlar bilan ifodalanadi, masalan, CD1, CD2, CD3, CD4, CD8, CD12, CD20, CD27 va hokazo. Ba'zi CD markerlar hujayralarning butun hayoti davomida aniqlanadi, ba'zilari esa differentsiallashtirishning ma'lum bosqichlarida yoki hujayra faollashganida namoyon bo'ladi. Qon T-limfotsitlari CD markerlariga qarab 2 turga

bo'linadi. Yordamchi (T-helperlar) T-limfotsitlar CD4, sitotoksik (T-killerlar) va boshqaruvchi (T-supressorlar) CD8 markerlarni namoyish qiladi. B-limfotsitlarni aniqlovchilari bo'lib B-hujayralarning immunoglobulin retseptorlari va CD19, CD20, CD22 markerlar xizmat qiladi. NK-limfotsitlarda CD2, CD7 va CD16 markerlar aniqlanadi.

Shunday qilib, qon limfotsitlari funksional jihatdan turli xil bo'lib, ularning tarkibiga V-limfotsitlar, T-helperlar va sitotoksik T-limfotsitlar (CD4 + va CD8 +) hamda tabiiy killerlar (NK) kiradi. Limfotsitlar organizmning immun-himoya vazifasini (immunitetni) ta'minlab beruvchi asosiy hujayralardir. Ular boshqa hujayralar (granulotsitlar, makrofaglar, interdigitlovchi va dendritik hujayralar va boshqalar) bilan uyushgan holda organizmga tushgan mikroorganizmlar, parazitlar, yot hujayralar va o'sma hujayralarga qarshi kurashida muhim rol o'ynaydi. Limfotsitlarning ma'lum sharoitlarda turli moddalar (masalan, bakterial antigenlar) ta'sirida kam differensiallangan limfoblast hujayralarga aylanishi ularning muhim xususiyatlaridan biridir. Blast hujayralar bo'linish va differensiallanish qobiliyatiga ega bo'lib, natijada, ular hisobiga faollashgan limfotsitlar (immunotsitlar) kloni hosil bo'ladi.

Limfotsitlarning yashash muddati turlicha bo'lib, ular orasida qisqa muddat (bir necha kun va haftalab) yashovchi B-limfotsitlar 5 – 15 %ni tashkil etadi. Uzoq muddat (bir necha yilgacha) yashovchi limfotsitlar ko'proq (80% gacha) bo'lib, asosan, T-limfotsitlardan iboratdir. Limfotsitlar miqdorining absolyut ko'payib ketishi (*limfotsitoz*) turli kasalliklarda kuzatilishi mumkin. Yangi tug'ilgan chaqaloqlarda limfotsitlar umumiy leykotsitlar miqdorining 50-60%ni tashkil etadi.

Limfotsitlar sonining kamayib ketishi (*limfotsitopeniya*) nur kasalligida, virusli infeksiyalarda (masalan AIDS) va turli xil intoksikatsiyalarda uchraydi.

Monotsitlar. Monotsitlar qonning eng yirik hujayralari hisoblanadi. Ularning kattaligi surtmalarda 20 mkm gacha, qonda esa 9-12 mkm gacha bo'ladi. Monotsitlar soni yetuk organizmda umumiy leykotsitlar miqdorining 6-8%ini tashkil etadi. Monotsitlar yadrosi shaklining turli xilda bo'lishi bilan xarakterlanadi – ko'pchilik hollarda yadro loviyasimon yoki taqasimon shaklga ega bo'ladi. Xromatin siyrak, notekis to'r shaklida joylashib, Romanovski usuli bilan bo'yalganda qizg'ish binafsha rangga bo'yaladi. Ba'zan 1-2 ta oksifil bo'yalgan yadrocha ko'rinadi. Monotsitlar sitoplazmasi bazofil bo'yalish xususiyatiga ega bo'lib, ularning bazofiligi limfotsitlarga nisbatan ko'proq ifodalangandir.

Sitoplazma Romanovski usuli bilan qisman ko'k, qisman binafsha rangga bo'yalib, bu sitoplazmaga xarakterli ko'kish-binafsha tus beradi. Monotsitlar sitoplazmasida nafis maxsus azurofil donadorlik, ba'zan esa yirikroq bazofil bo'yaluvchi donadorlik ham uchrashi mumkin. Elektron mikroskopda monotsitlar sitoplazmasining limfotsitlarga nisbatan hujayra organellalariga ancha boy ekanligi ko'zga tashlanadi (*4.4-rasm*).

Mitoxondriyalar ko'p sonli bo'lib, endoplazmatik to'r va Golji komplekslari yaxshi taraqqiyotgan. Hujayra qobig'i ostida juda ko'p pinotsitoz pufakchalar joyla-

shib, ba'zan ularda fagotsitoz qilingan zarrachalar uchraydi. Bundan tashqari, sust elektron zichlikka ega bo'lgan, kattaligi 0,1-0,5 mkm keladigan donachalar ham bo'lib, ular yorug'lik mikroskopida ko'rinadigan azurofil donachalariga mos keladi. Bir hujayra sitoplazmasida 150 ga yaqin donacha bo'lishi mumkin. Donachalar tarkibida kislotali fosfataza, peroksidaza va arilsulfataza fermentlari bo'lib, ular donachalarning o'ziga xos lizosomalar ekanligidan dalolat beradi. Monotsitlar faol harakat qilish qobiliyatiga ega bo'lib, ularning asosiy vazifalaridan biri fagotsitozdir. Ular qonda 2-3 sutka davomida aylanib, so'ngra to'qimalarga o'tadi. To'qimalar va a'zolarida monotsitlar mikromuhit ta'siri ostida turli xil makrofaglarga (erkin makrofaglar, alveolyar makrofaglar, jigarda Kupfer hujayralari, suyakda osteoklastlar, nerv to'qimasida glial makrofaglar yoki mikroglia va boshqalarga) aylanadi.

Barcha makrofaglarni monotsitlarning avlodi deb hisoblash mumkin. Shu tufayli, monotsitlar mononuklear fagotsitlar tizimining asosiy hujayralaridir.

Qon plastinkalari – trombotsitlar

Qon plastinkalari eritrotsitlar va leykotsitlar bilan bir qatorda qonning uchinchi xil shaklli elementlarini tashkil etadi. Leykotsitlar va eritrotsitlardan farqli ravishda, qon plastinkalari haqiqiy hujayralar bo'lmay, suyak ko'migidagi gigant megakariotsit hujayralari sitoplazmasining mayda (kattaligi 2-5 mkm) bo'lakchalardir. Garchan "trombotsit" atamasi odam qon plastinkalariga nisbatan unchalik to'g'ri kelmasa-da, ammo klinik amaliyotda u juda keng qo'llaniladi. O'zida yadro saqlovchi va haqiqiy hujayralar bo'lgan trombotsitlar faqat tuban umurtqalilarda (masalan, amfibiylar, qushlar qonida) kuzatiladi va Reklengauzen hujayralari deb ataladi. Normal sharoitda qon plastinkalarining miqdori odamda 1 mm³ qonda 200000 dan 300000 gacha (200-300x 10⁹/l) bo'ladi. Qon plastinkalari odatda yumaloq va oval shaklga ega bo'lib, ularda periferik, strukturaga ega bo'lmagan zona – *gialomer* va markaziy, donador zona – *granulomer* tafovut etiladi.

Qon plastinkalari qonda turli shakllarda, ya'ni yosh, yetuk, degenerativ va qari plastinkalar shaklida uchrashi mumkin. Yosh plastinkalar to'q binafsha rangga bo'yalgan granulomer zonaga va och pushti gialomer zonaga ega bo'ladi. Patologik holatlarda qonda degenerativ va gigant (kattaligi 7-9 mkm) plastinkalar uchraydi.

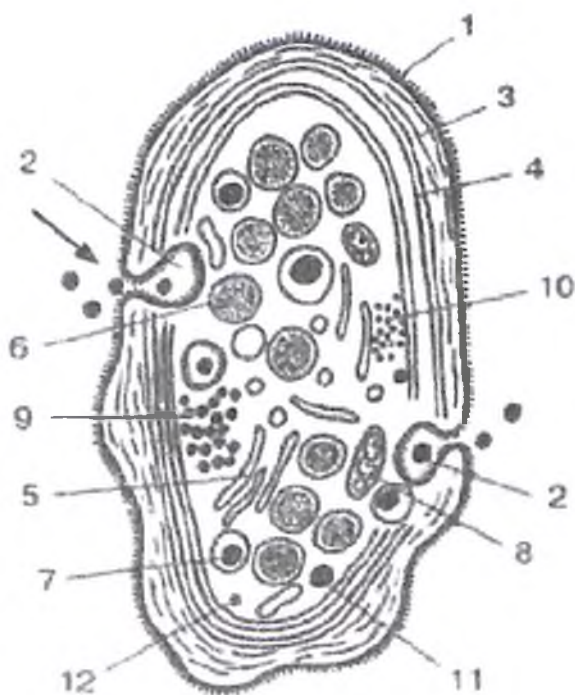
Elektron mikroskop ostida qon plastinkalarining ko'p sonli bo'rtmalar – psevdopodiyalarga egaligi ko'rinadi. Ularning soni va kattaligi plastinkalarning funksional holatiga bogliq bo'ladi. Donador zona yoki granulomerda organellalar, kiritmalar hamda turli kattalikka ega bo'lgan donachalar ko'rinadi (4.6-rasm).

Trombotsitlar plazmolemmasi qalin glikokaliksiga ega bo'lib, u psevdopodiyalarda va invaginatsiyalarda ham kuzatiladi. Glikokaliks glikoproteinlarida plastinkalarning adgeziya va agregatsiya jarayonlarida ishtirok etuvchi retseptorlar joylashadi. Trombotsitlar sitoskeleti yaxshi rivojlangan bo'lib, aktin mikrofilamentlari va mikronaychalar tutamlaridan iborat. Sitoskelet tuzilmalari trombotsitlarning

shaklini saqlab turishda, o'siqlar va invaginatsiyalar hosil qilishda, endotsitoz va ekzotsitoz jarayonlarida muhim rol o'ynaydi. Bundan tashqari, aktin ipchalari hosil bo'lgan qon trombining siqilib, jipslashishida (retraksiyasida) ishtirok etadi.

Trombotsitlar gialomerida plazmolemma bilan bog'liq bo'lgan *ochiq kanallar tizimi* bo'lib, u orqali plastinkalar moddalarni yutishi yoki o'z mahsulotini plazmaga chiqarishi mumkin. Bundan tashqari, plazmolemma bilan bevosita bog'lanmagan (*yopiq*) *zich kanalchalar tizimi* ham bo'lib, u to'da-to'da bo'lib joylashgan va o'zida amorf material saqlaydigan naychalardan tashkil topgan.

Granulomerda, ayniqsa yosh trombotsitlarda, organelalar: ribosomalar; mitoxondriyalar; endoplazmatik to'r va Golji komplekslari elementlari, mayda lizosomalar, mikroperoksisomalar, mikronaychalarni ko'rish mumkin. Ularning orasida to'da-to'da bo'lib yotgan glikogen zarrachalari (glikogen paketlari) va ferritin donachalari ham uchraydi. Bularning bari qon plastinkalarida sintetik jarayonlarining faol davom etayotganligini ko'rsatadi. Granulomerning asosiy tuzilmalari uning soni 60-120gacha bo'lgan maxsus donachalaridir. Donachalarning ikki asosiy turi farqlanadi – alfa- va delta-granulalar. Alfa donachalar eng ko'p sonli va yirik (300-500 nm) bo'lib, yorug'lik mikroskopida ham yaxshi ko'rinadi. Ular trombotsitlarning eng asosiy funksional donachalari bo'lib, tarkibida qon ivishida ishtirok etuvchi oqsillar, glikoproteinlar, trombotsitar o'sish omillari, fermentlar, trombospondin va boshqalar bo'ladi. Delta-granulalar kattaligi 250-300 nm bo'lgan zich tanachalar bo'lib, ichida eksentrik joylashgan o'ta zich mag'zi ko'rinadi. Donachalar tarkibida serotonin bo'lib, u asosan qon plazmasidan kirib, plastinkalarda to'planadi. Trombotsitlar qonda serotonin deposi sifatida xizmat qiladi. Bundan tashqari delta-donachalarda gistamin, adrenalin, yuqori konsentratsi-



Rasm 4.6. Qon plastinkasi (trombotsit)ning sxematik ko'rinishi (elektron mikroskopda bo'ylama kesimi).
 1 - plazmolemma glikokaliksi bilan; 2 - plazmolemma bilan bog'liq ochiq naychalar tizimi; 3 - aktin mikrofilamentlari; 4 - mikronaychalar tutami; 5 - zich naychalar tizimi; 6 - alfa-donachalar; 7 - delta-donachalar; 8 - mitoxondriya; 9 - glikogen donachalari; 10 - ferritin donachalari; 11 - lizosoma; 12 - mikroperoksisoma.

yada Ca^{2+} , ADF, ATF va 10 ga yaqin qon ivish omillari bo'ladi. Ko'rsatilgan donachalardan tashqari trombositlarda lambda-donachalar deb ataladigan mayda lizosomalar hamda o'zida peroksidaza fermenti tutuvchi mikroperoksisomalar ham bo'ladi. Trombositlar faollashganda uning donachalaridagi mahsulot plazmolemma bilan bog'liq ochiq kanalchalar orqali chiqariladi. Trombositlarda turli biologik faol moddalarning to'planishi ham endotsitoz yo'li bilan shu tizim orqali amalga oshiriladi.

Trombositlar organizmda ko'p vazifalarni bajaradi, shu bilan birga ularning qon ivishida va shikastlangan tomir devorini tiklashda ishtirok etishi eng asosiy hisoblanadi. Fiziologik holatlarda odatda trombositlar sog'lom tomirlar endoteliysiga yopishmaydi, shuning uchun tomir ichida tromboz hosil bo'lmaydi. Tomirlar devorining shikastlanishi natijasida to'qimalardan ajralib chiqqan ivish omillari trombositlarning tomirlar endoteliysining bazal membranasiga va kollagen tolalarga yopishishiga (adgeziya) olib keladi. Trombositlar donachalaridagi qon ivish omillari kanalchalar tizimi orqali tashqariga chiqib, fibrin tolalari bilan birgalikda qon quyqasi – *trombini* hosil qiladi. Ba'zi kasalliklarda (masalan aterosklerozda) tomirlar endoteliysining jarohatlanishi tufayli tomir ichida tromblar hosil bo'lishi (*tromboz*) mumkin. Ayniqsa, yurak va miya tomirlarining trombozi o'ta xavfli bo'lib, miokard infarktiga va miya insultiga olib kelishi mumkin.

Qon plastinkalarining soni simpatik nerv tizimi qo'zg'alganda, haddan tashqari jismoniy harakatlarda, taloq olib tashlanganda va boshqa hollarda ko'payib ketishi mumkin. Bu hol *trombotsitoz* deb ataladi. Plastinkalar sonining kamayishi – *trombotsitopeniya* ham turli kasalliklarda uchraydi.

Qon plastinkalarining yashash muddati qisqa bo'lib, o'rtacha 5-8 kunga teng. Qarigan trombositlar asosan taloqda yemiriladi. Ba'zi kasalliklarda taloqning bu funksiyasi kuchayib ketib (gipersplenizm), qonda trombositopeniyaga olib keladi.

Gemogramma

Gemogramma tushunchasi qon shaklli elementlarining miqdoriy nisbati, gemoglobin miqdori, eritrotsitlarning cho'kish reaksiyasi (SOE), gematokrit ko'rsatkichi va boshqalarni o'z ichiga oladi. Bu ko'rsatkichlar tibbiyot amaliyotida keng qo'llanib, ularni bilish har bir shifokor uchun muhim ahamiyat kashf etadi. Turli leykotsitlar % miqdorining nisbati *leykotsitar formula* yoki *shilling formulasi* deb ataladi. Hozirgi vaqtda normal leykotsitlar formula ko'rsatkichlari qilib quyidagilar qabul qilingan.

Leykotsitlar miqdori 1 mm^3 qonda 3,8-9,0 ming ($3,8-9 \times 10^9/l$) atrofida bo'ladi, shulardan: neytrofillar-65-70 %ni (segmentyadrolilari-60-65% ni, tayoqcha yadrolilar-2-4% ni, yosh neytrofillar yoki metamiyelotsitlar 0-0,5% ni), eozinofillar-2-5% ni, bazofillar-0,5-1%ni, limfotsitlar-20-35%ni, monotsitlar-6-8%ni tashkil etadi.

Gemogrammaning yoshga qarab o'zgarishi. Klinik praktikada gemogrammaniig yoshga qarab o'zgarishini bilish ham muhim ahamiyatga ega. Yangi tug'ilgan

chaqaloqda eritrotsitlar soni $6-7 \times 10^{12}/l$ bo'lib, 2 haftadan so'ng $4,5-5,5 \times 10^{12}/l$ gacha kamayadi. Eritrotsitlar miqdori yana tobora kamayib 3-6 oylik chaqaloqda minimal darajaga ($3,5-4,0 \times 10^{12}/l$) yetadi. Yosh bolalarda eritrotsitlar soni birmuncha kamroq bo'lib, faqat balog'at yoshidagina voyaga yetgan katta odamnikiga yaqinlashadi.

Leykotsitlar soni ham yoshga qarab turlicha bo'ladi. Yangi tug'ilgan chaqaloqlarda ular juda ko'paygan ($10-28 \times 10^9/l$) bo'ladi. Ikkinchi haftaga kelib leykotsitlar soni $9-15 \times 10^9/l$ gacha kamayadi. Organizm o'sishi davomida leykotsitlar miqdori sekin-asta kamayadi va balog'at yoshida voyaga yetgan odamnikidek bo'lib qoladi. Yangi tug'ilgan bolalarda neytrofillar va limfotsitlarning nisbati voyaga yetgan odamlarnikidek bo'ladi. Ammo limfotsitlar soni tez oshadi va 4-5 sutkada neytrofillar bilan tenglashadi (birinchi fiziologik kesishuv). Limfotsitlar miqdorining oshuvi davom etadi va 1-2 yashar bolalarda ular 60-65% ni, neytrofillar esa 20-25% ni tashkil etadi. So'ngra limfotsitlar soni sekin-asta kamayadi va 4 yoshli bolalarda ular yana neytrofillar bilan tenglashadi (ikkinchi fiziologik kesishuv). Limfotsitlarning kamayishi va neytrofillarning oshishi balog'at yoshigacha davom etadi.

LIMFA

Umurtqali hayvonlar organizmida qon tomirlari tizimidan tashqari limfatik tomirlar mavjud. Bu nozik tomirlar ichidan sarg'imgir rangda oqsil tabiatiga ega bo'lgan va o'z tarkibida shaklli elementlarni saqlagan suyuqlik – limfa oqadi. Limfa – limfoplazmadan va shaklli elementlardan iborat. Kimyoviy tuzilishi jihatidan limfoplazma qon plazmasiga yaqin, ammo limfoplazma tarkibida oqsillar ancha kam. Oqsil fraksiyalaridan albumin limfoplazmada globulindan birmuncha ko'pdir. Oqsillardan tashqari limfoplazmada fermentlar, neytral yog'lar, oddiy karbon suv, erigan mineral tuzlar va mikroelementlar bo'ladi.

Shaklli elementlari asosan limfotsitlar (95-98%), monotsitlardan tashkil topgan. Bundan tashqari, leykotsitlarning boshqa turlari, juda oz miqdorda eritrotsitlar ham uchraydi.

Limfa to'qima va a'zolarining limfatik kapillyarlarida hujayra oraliq suyuqlik hisobiga hosil bo'ladi va limfatik tomirlar orqali limfa tuguniga quyiladi. U yerdan limfa tomirlariga o'tib va nihoyat venaga quyiladi. Shuning uchun 3 xil limfa suyuqligini tafovut qilish mumkin:

1. Periferik limfa (limfa tugunigacha);
2. Oraliq limfa (limfa tugunidan o'tgandan so'ng);
3. Markaziy limfa (ko'krak qafasida joylashgan yirik limfatik tomirdagi limfa).

Limfa tarkibi organizm holatiga qarab o'zgarib turadi. Periferik limfa tomirlar bir uchi berk naychani eslatadi. Uning ichidagi limfa suyuqligi limfoplazmadan tashkil topgan bo'lib, qon shaklli elementlari ko'rinmaydi. Limfa suyuqligi limfa tugunlaridan o'tish jarayonida limfotsitlarga boyiydi. Markaziy limfa tomirlaridagi limfa suyuqligi qon shaklli elementlarini ko'p tutadi.

QON YARATILISHI (GEMOPOEZ)

Gemopoez qon shaklli elementlarining embrionda (embrional gemopoez) va yetuk organizmda yaratilish (postembrional gemopoez) jarayonlarini o'z ichiga olib, ularni o'rganish klinik amaliyot uchun muhim ahamiyatga ega.

Embrionda qon yaratilishi

Odam homilasida dastlabki qon hosil bo'lishi embrion taraqqiyotining *sariqlik xaltasida* boshlanadi. Shunga o'xshash qisqa vaqt davom etadigan gemopoez va angiogenez (qon tomirlarining hosil bo'lishi) sariqlik qopining bo'rtmasi bo'lgan *allantoisda* ham kuzatiladi. Bu birinchi yoki angioblastik qon taraqqiyoti davridir. Sariqlik xaltasi devoridagi mezenxima hujayralari qon orolchalari shaklida ajralib chiqadi. Keyinchalik, mezenxima hujayralari o'z o'siqlarini yo'qotib, yumaloq shaklni oladi va qonning o'zak hujayralariga aylanadi.

Qon orolchalarining chekka qismlarida joylashgan mezenxima hujayralari esa, aksincha, yassilashadi va bo'lajak qon tomirlarining devorini hosil qiluvchi endotelial hujayralarga aylanadi. O'zak hujayralarning ma'lum bir qismi birlamchi qon hujayralariga differensiallashadi. Birlamchi qon hujayralari yirik, yumaloq va ovalsimon bo'lib, bazofil bo'yaladigan sitoplazmaga ega bo'ladi. Ular mitoz yo'li bilan bo'linib ko'payadi. Birlamchi qon hujayralarining keyingi takomili yoki differensiallanishi hujayralar sitoplazmasida gemoglobin to'planishi va yadroning kichrayib zichlanishi (piknoz) bilan xarakterlanadi. So'ngra yadro hujayradan siqib chiqariladi va, nihoyat, birlamchi qon hujayralari megaloblast bosqichidan to'g'ridan-to'g'ri megalotsitlarga yoki birlamchi yirik eritrotsitlarga aylanadi. Sxematik tarzida bu jarayonni quyidagicha ifodalash mumkin:

birlamchi qon hujayrasi → *megaloblast* → *megalotsit*.

Shuni ta'kidlash kerakki, megaloblastik eritropoez normal sharoitda faqat embrional davridagina uchraydi, voyaga yetgan organizmda esa faqat patologik holatlarda (kamqonlik, V_{12} vitamini yetishmovchiligida) uchraydi. O'z yashash muddatini o'tagan megalotsitlar yemiriladi va tomirlarning endotelial hujayralari tomonidan fagotsitoz qilinadi. Qolgan birlamchi qon hujayralaridan, masalan, sariqlik xaltasi tomirlarida ikkilamchi eritrotsitlar rivojlana boshlaydi. Ularning taraqqiyoti megalotsitlar takomillashishidan farq qilib, sekinroq amalga oshadi va normotsit bosqichini o'taydi. Bu jarayon sxematik tarzida quyidagicha ifodalana-
di:

birlamchi qon hujayralari → *ikkilamchi eritroblastlar* → *polixromatofil normotsitlar* → *oksifil normotsitlar* → *ikkilamchi eritrotsitlar*.

Taraqqiyot bosqichidagi barcha hujayralar ikkilamchi eritroblastlardan boshlab to ikkilamchi eritrotsitlargaacha, megalotsitlarga nisbatan ancha kichik bo'ladi, ya'ni ularning kattaligi yetuk organizmdagi eritrotsitlarning kattaligiga yaqin keladi.

Dastlabki embrional davrida eritrotsitlar taraqqiyotining o'ziga xos xususiyati shundan iboratki, bu jarayon sariqlik xaltasi tomirlarining ichida, ya'ni intravaskul-

yar amalga oshadi. Shu bilan birga, bu davrda donador leykotsitlar ham taraqqiy qiladi – ularning takomili tomirlardan tashqarida, ekstravaskulyar joylashgan birlamchi qon hujayralaridan boshlanadi. Shuning bilan embrional taraqqiyotning birinchi davri, ya'ni angioplastik davr tugaydi. Embrional taraqqiyotning 4-5 haftasiga kelib sariqlik xaltasi atrofiyaga uchraydi va uning qon yaratish funksiyasi yo'qoladi. Shu vaqtdan boshlab xususiy embrional qon yaratilish davri boshlanadi. Eritrotsitlar va leykotsitlar jigar, taloq, timus, suyak ko'migi va limfa tugunlarida yaratiladi.

Jigarda qon yaratilishi. Embrional davrning 5 haftasidan boshlab jigar embrionda qon yaratilishi markazi bo'lib qoladi. Hosil bo'ladigan qon hujayralari sariqlik qopchasidan kelgan o'zak hujayralaridan rivojlanadi. Ular birlamchi qon hujayralariga aylanadi va yuqorida ko'rsatilgan bosqichlarni bosib o'tib ikkilamchi eritrotsitlarni beradi. Takomillashgan eritrotsitlar bilan bir paytda jigarda donador leykotsitlar, asosan takomillashgan neytrofil va eozinofillar ham ko'riladi. Voyaga yetgan organizmdan farqli o'laroq, bu jarayon oraliq bosqichlarni tashlab o'tib, ya'ni miyeloplast, promiyelotsit bosqichlarni o'tamasdan turib amalga oshadi. Sxematik tarzida donador leykotsitlar takomili quyidagicha bo'ladi:

birlamchi qon hujayrasi → yetuk granulotsit.

Bulardan tashqari, jigarda gigant hujayralar – megakariotsitlar ham rivojlanadi. Ular o'zidan trombositlar ajratib chiqaradi. Barcha elementlarning taraqqiyoti jigarda tomirlardan tashqarida, ya'ni ekstravaskulyar amalga oshadi. Jigarda qon yaratilishi asta-sekin susayib boradi va embrional taraqqiyotning oxiriga kelib butunlay to'xtaydi.

Taloqda qon yaratilishi. Embrional hayotning birinchi yarmida taloqda gemopoezning barcha hujayralari (eritrotsitlar, granulotsitlar, limfotsitlar, qon plastinkalari) taraqqiy etadi. Taloqda ekstravaskulyar qon yaratilishining manbai bo'lib mezenximadan takomillashuvchi o'zak hujayralar hisoblanadi. Homila tug'ilishi paytiga kelib taloqda eritro- va granulotsitopoez jarayonlari susayadi va butunlay to'xtaydi. Trombositopoez tug'ilgandan so'ng ozgina davom etib, u ham to'xtaydi. Taloq T- va B-limfotsitlarning keyingi takomillashuv va faoliyat ko'rsatuv a'zosi hamda hayot muddati tugagan shaklli elementlarning (eritrotsitlar, qon plastinkalari) yemiriladigan joyi bo'lib qoladi.

Limfa tugunida qon yaratilishi. Embrion taraqqiyotining uchinchi oyiga kelib limfa qopchasi devorining mezenximasidan harakatchan o'zak hujayralari ajralib chiqib boshlaydi. Mezenxima sintsiyisi retikulyar to'qimaga aylanib, bu to'qima orasida erkin hujayralar – limfoblastlar va limfotsitlar joylashadi. Limfa tuguni kurtaklarining dastlabki taraqqiyot davrlarida ularda eritroblastlar va miyeloid elementlarining borligini ko'rish mumkin, biroq bu elementlarning ko'payishi limfotsitlar paydo bo'lishi bilan to'xtaydi.

Bo'qoq bezida qon yaratilishi. Timusda T-limfotsitlar yaratilishi homila takomilining 9–10-haftasidan boshlab, homila tug'ilgandan keyin ham davom etadi. Shu davrda timus retikuloepitelial hujayralari orasiga dastavval jigardan, so'ngra

suyak ko'migidan T-limfotsitlarning boshlang'ich hujayralari kelib joylashadi. Ular timus mikromuhiti hujayralari ta'sirida T-ko'payib va differensiyallanib, T-limfotsitlarni hosil qilaboshlaydi. Bu jarayon bola tug'ilgandan keyin yanada kuchayadi. Yetuk organizmda timus T-limfotsitlarning asosiy va yagona yaratilish manbai bo'lib qoladi.

Suyak ko'migida qon yaratilishi. Suyak ko'migida qon yaratilishi embrion taraqqiyotining oxirgi oylarida boshlanib, homila tug'ilgandan keyin kuchayadi. Voyaga yetgan organizmda suyak ko'migi eritrotsitlar, donali va donasiz leykotsitlar va qon plastinkalari yaratiladigan eng asosiy universal a'zo bo'lib qoladi. Suyak ko'migi timus va boshqa qon yaratuvchi a'zolariga o'zak hujayralarni yetkazib beradi. Shu bilan birga, u odamda B-limfotsitlarning asosiy taraqqiyot manbai hisoblanadi.

Voyaga yetgan organizmda qon yaratilishi

Voyaga yetgan organizmda qon yaratuvchi asosiy a'zolar qizil suyak ko'migi, taloq, limfa tugunlari va timus (ayrisimon bez, bo'qoq bezi) hisoblanadi. Barcha qon shaklli elementlari uchun yagona boshlang'ich hujayra qonning o'zak hujayralaridir (QO'H). O'zak hujayralarning mavjudligini kanadalik olimlar Mak Kullox va Till 1960-yilda isbot qildilar va bu bilan rus olimi A.A.Maksimovning qon hujayralari uchun yagona boshlang'ich hujayra mavjud ekanligi to'g'risidagi fikrini tasdiqladilar. Qonning o'zak hujayralari *plyuripotent* ("*plura*" - "*ko'p*", "*potentia*" - "*imkoniyat*") bo'lib, qon yaratilishining barcha yo'nalishlarida, ya'ni *eritrotsitopoez*, *granulotsitopoez*, *limfotsitopoez*, *monotsitopoez* va *trombotsitopoez* yo'nalishlarida rivojlana oladigan hujayralar sinfiga kiradi. Ularning asosiy xususiyatlari o'z-o'zini saqlab qolish qobiliyatining borligi, ko'payish imkoniyatiga egaligi va turli yo'nalishlarda rivojlana olishi hisoblanadi. O'zak hujayralar ma'lum bir miqdorda bo'lib, bo'linganida ham ularning soni o'zgarmay doimiy qoladi, ya'ni o'zak hujayra bo'linishi natijasida hosil bo'lgan ikki hujayraning faqat bittasigina takomillashishni davom ettirib, ikkinchisi o'zgarmay, o'zak hujayraligicha qoladi. Bu hujayralar tuzilishi bo'yicha mayda qoramtir limfotsitlarga o'xshab ketadi. Hujayralar diametri o'rtacha 8-10 mkm bo'lib, sitoplazmasi tor. Hujayra organellalari va polisomalar kam, erkin ribosomalar esa ko'p. O'zak hujayralarni o'rganish ularning *koloniyalar* (ma'lum bir yoki bir necha yo'nalishda takomil etuvchi hujayralar to'plami)ni hosil qilish xususiyati bilan chambarchas bog'liqdir. Ma'lum bir yoki bir necha yo'nalishlarda differensiallashuvchi hujayralar qatorini hosil qiluvchi *polipotent* ("*poli*" - "*ko'p*") hujayralar *koloniya hosil qiluvchi birliklar* deb ataladi. Koloniyalar hosil bo'lishi monotsitlar, makrofaglar, dendritik va interdigitlovchi retikulyar hujayralar, T-limfotsitlar ishlab chiqaradigan *koloniyalarni stimullovchi (omillar) faktorlar* (KSF) ta'sirida amalga oshadi. Qonning o'zak hujayralari asosan ikki yo'nalishda differensiallanadi. Birinchi yo'nalishda yarim o'zak hujayra yoki miyelopoezning boshlang'ich hujayrasi (MBH) hosil bo'ladi. Bu hujayra hali *polipotent* bo'lib, eritro-, granulo-, mono- va megakariotsitopoezlar yo'nalishida differensiallanadi. Ik-

kinchi yo'nalishda boshqa yarim polipotent o'zak hujayra yoki limfotsitopoezning boshlang'ich hujayrasi (LBH) hosil bo'ladi. U, o'z navbatida, T- va B-limfotsitopoezlar yo'nalishida differensiallanish qobiliyatiga ega. Yarim o'zak hujayralar (MBH, LBH) dan tashqari gemopoezning har bir qatori uchun xos bo'lgan boshlang'ich *unipotent* hujayralar ham mavjud. Masalan, eritrotsitlarning (EBH), neyetrofillarning (NBH), bazofillarning (BBH), eozinofillarning (EOBH), monotsitlarning (MN-BH), megakariotsitlarning (MGBH), T- va B-limfotsitlarning (TIBH, BIBH) o'z boshlang'ich hujayralari bor. Ulardan o'z navbatida morfologik jihatidan identifikatsiya qilinishi mumkin bo'lgan blast hujayralar – eritroblastlar, monoblastlar, miyeloblastlar, megakarioblastlar, T-va B-limfoblastlarga differensiallashadi.

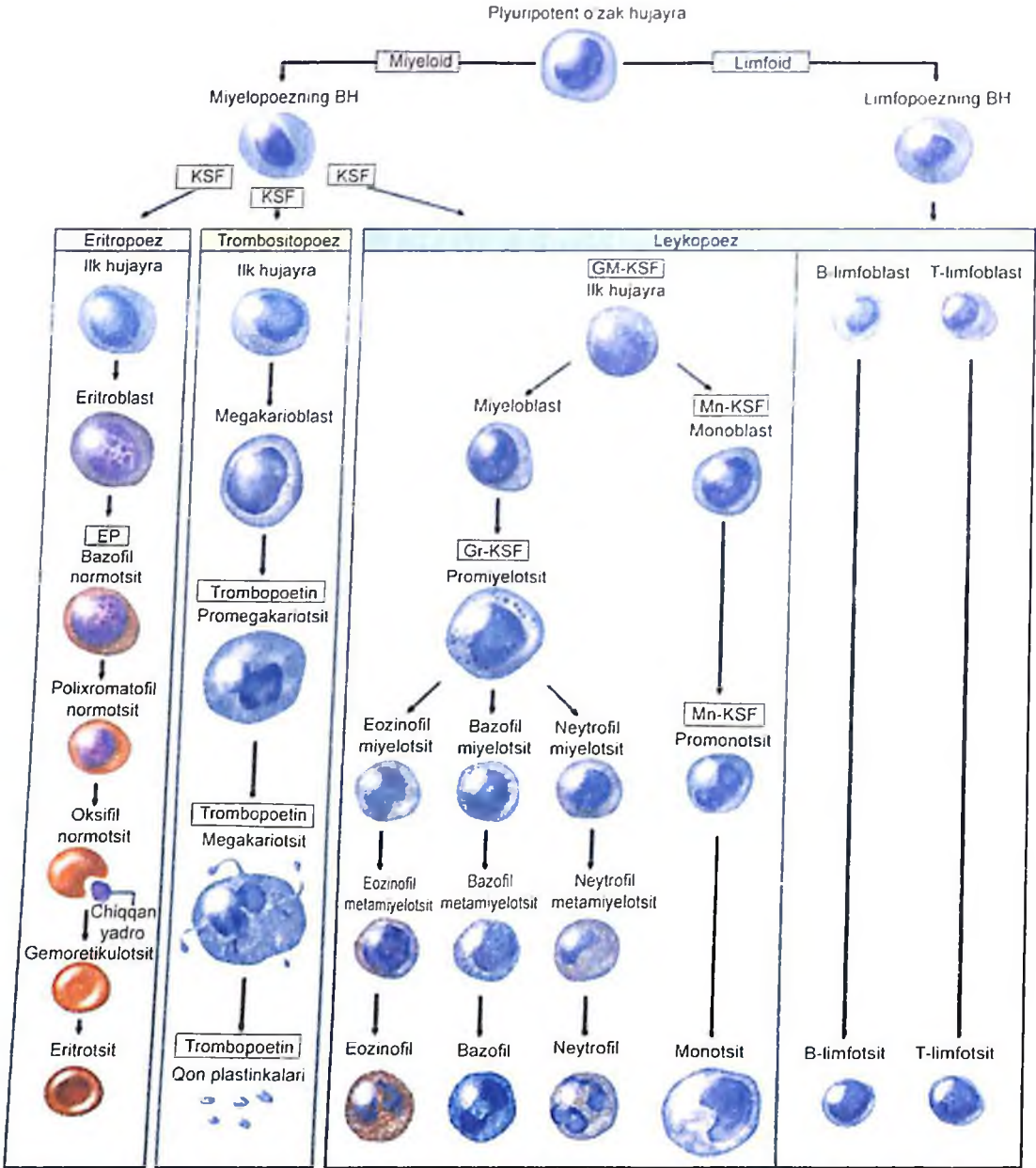
Shunday qilib, gemopoez jarayonida turli hujayralar sinflari mavjudligi ko'riladi: o'zak (yoki plyuripotent) hujayralar, yarim o'zak (polipotent) hujayralar (MBH va LBH), unipotent hujayralar (EBH, EOBH, NBH, BBH, MNBH, MGBH, TIBH, BIBH), blast hujayralar, etiluvchi hujayralar, yetuk hujayralar. O'zak hujayralardan boshlab to yetuk qon shaklli elementlari hosil bo'lguncha kechadigan jarayon qon yaratuvchi a'zolarida mavjud bo'lgan mikromuhit ta'sirida bo'ladi. Mikromuhitni hosil qiluvchi asosiy elementlar bo'lib retikulyar, interdigitik, dendritik hujayralar, monotsitlar va makrofaglar hisoblanadi.

Bo'qoq bezi yoki timusda esa bu jarayonda retikuloepitelial hujayralar asosiy rol o'ynaydi. Mikromuhit hujayralari o'zak yoki yarim o'zak hujayralarining qon shaklli elementlariga differensiallanishini ta'minlovchi biologik faol moddalar (asosan KSFlar va interleykinlar) ishlab chiqaradi. Bulardan tashqari gemopoez jarayonlarida eritropoezda faol ishtirok etuvchi eritropoetin, trombositopoezda qatnashuvchi trombopoetin va T-limfotsitlarning hosil bo'lishida faol rol o'ynaydigan timik gormonlar muhim o'rin tutadi.

Gemopoez jarayoni to'g'risida ko'p nazariyalar yaratilgan. Ularni polifiletik (ya'ni bir necha o'zak hujayralari mavjudligini tan oluvchi), dualistik (ikki o'zak hujayrasi mavjud deyuvchi) va unitar (yagona o'zak hujayrasi borligini tan oluvchi) nazariyalarga bo'lish mumkin. Hozirgi paytda barcha talablarga javob beradigan qon yaratilishi nazariyasi unitar nazariya hisoblanadi. Bu nazariya olib borilgan eksperimental ishlar natijasida rivojlandi va mustahkamlandi. Unitar nazariya bo'yicha barcha qon elementlari uchun yagona plyuripotent o'zak hujayrasi mavjud. Bu hujayra qonning barcha shaklli elementlari uchun eng bosh hujayra hisoblanadi. Gemopoez jarayonini shartli ravishda ikki to'qimada – miyeloid va limfoid to'qimalarda kechadi deb hisoblanadi. Mieloid to'qimada asosan eritro-, granulo-, mono- va megakariotsitopoezlar sodir bo'ladi. Bu to'qimaga asosan qizil suyak ko'migi kiritiladi. Limfoid to'qimaga esa timus, taloq, limfa tugunlari va boshqa limfoid tuzilmalar kirib, bu yerda limfotsitlar va plazmatik hujayralar hosil bo'lishi kuzatiladi. Ammo bu ikkala to'qimaning ajratilishi juda shartli bo'lib, ular ichki muhit to'qimasining faqat bir qismidir. Gemopoez sxematik tarzda 4.7-rasmda keltirilgan.

Eritrotsitopoez yoki qizil qon tanachalarining taraqqiyoti. Qizil qon tana-

chalarini yoki eritrotsitlar voyaga yetgan organizmda qizil suyak ko'migida taraqqiy etadi. Ular uchun barcha qon hujayralari kabi, boshlang'ich hujayra bo'lib o'zak hujayra xizmat qiladi. O'zak hujayralar o'z navbatida miyelopoezning boshlang'ich hujayralari tomon differensiallashib, bu hujayralardan keyinchalik granulotsitopoez, eritrotsitopoez va megakariotsitopoez boshlanadi. Morfologik jihatidan aniqlangan eritrotsitopoezning dastlabki hujayrasi eritroblastlardir.



4.7-rasm. Gemopoezning sxematik ko'rinishi.

BH – boshlang'ich hujayra. KSF – koloniyalarni stimullovchi faktor. EP – eritropoetin. GM-KSF – granulotsit-monotsitlarning KSF. Gr-KSF – granulotsitlarning KSF. Mn-KSF – monotsitlarning KSF.

Eritrotsitopoez jarayoni sxematik tarzda quyidagicha ifodalanishi mumkin:

o'zak hujayra → *miyelopoezning boshlang'ich hujayrasi* → *eritroblast* → *pronormotsit* → *bazofil normotsit* → *polixromatofil normotsit* → *oksifil normotsit* → *gemoretikulotsit* → *eritrotsit*.

Eritroblast – eritrotsitlar taraqqiyotining morfologik jihatdan aniqlanishi mumkin bo'lgan eng yosh hujayrasi. Odatda, eritroblast hujayrasi ancha yirik bo'ladi (20-25 mkm), ammo ba'zida mayda hujayralarni (12-15 mkm) uchratish mumkin. Eritroblast yadrosi tekis to'r shaklida joylashgan nozik xromatin ipchalaridan iborat bo'lib, sitoplazmasida gemoglobin ham, donachalar ham bo'lmaydi. Romanovski usuli bilan bo'yalgan sitoplazma to'q ko'k rangni oladi. Elektron mikroskop ostida eritroblast sitoplazmasi o'z tuzilishi bilan differensiallashmagan blast hujayrasini eslatadi, biroq undan farqli o'laroq ko'proq elektron zichlikka ega bo'ladi. Eritroblastlarda hujayra organellalari kam sonli bo'lib, erkin joylashgan ribosoma va polisomalar juda ko'p uchraydi. Ular mitotik yo'l bilan bo'linib ko'payadi va keyingi takomillanish bosqichiga- pronormotsitlarga o'tadi.

Pronormotsitlar eritroblastlarga nisbatan kichikroq (12- 18 mkm) bo'lib, ularning yadrosi zichroq tuzilishga ega. Pronormotsit sitoplazmasi intensiv bazofil bo'yalish xususiyatiga ega. Elektron mikroskop ostida pronormotsit sitoplazmasi eritroblastlarga nisbatan zichroq bo'lib, bu zichlik hujayra sitoplazmasida sintez qilina boshlagan gemoglobin hisobiga bo'ladi. O'ta kattalashtirilganda sitoplazmada erkin holda yoki mayda pufakchalar ichida joylashgan ferritin zarrachalarini ko'rish mumkin. Ferritin yuqori molekulali temir saqlovchi oqsil bo'lib, gemoglobin sintezida ishtirok etadi. Takomillanish davomida sitoplazmada gemoglobinning ko'payib borishi pronormotsitlarning keyingi taraqqiyoti bosqichi – normotsitlar bosqichiga o'tganidan darak beradi.

Normotsitlar – 8-12 mkm kattalikka ega bo'lgan hujayralar bo'lib, o'z sitoplazmalarida gemoglobinning qay darajada to'planganligi va yadro tuzilishining o'zgarishiga qarab, birin-ketin keladigan uch bosqichga – bazofil, polixromatofil va oksifil normotsitlarga bo'linadi.

Bazofil normotsit hali bo'linish qobiliyati saqlangan, ammo kichraygan va dag'al tuzilishga ega yadroli hujayra. Sitoplazmada gemoglobin hosil bo'lishi yadro atrofidan boshlanib, asta-sekin butun sitoplazmaga tarqaladi.

Polixromatofil normotsit bosqichiga kelib sitoplazma o'zida gemoglobin to'planganligi tufayli polixromaziya xususiyatiga ega bo'ladi. Romanovski usuli bilan bo'yalganda polixromatofil normotsitlar sitoplazmasi havorang-pushti tusni oladi. Yadro radial tuzilishga ega bo'lib, unda to'q va zich tuzilishga ega xromatin tuzilmalari ochroq paraxromatinli joylar bilan bir-birlaridan ajralib turadi. G'ildiraksimon yadro deb nomlanuvchi bu xildagi yadroning bo'lishi normotsit hujayralari uchun tipik hol hisoblanadi.

Oksifil normotsitlar juda ham zichlashgan yadroga ega bo'lib, bu yadro o'zining tipik g'ildiraksimon ko'rinishini yo'qotib o'z tuzilishi jihatidan ko'proq piknotik yadroga yaqinroq turadi. Hujayralar sitoplazmasi o'zida gemoglobin saq-

lashi tufayli Romanovskiy usulida bo'yalganda eritrotsitlarga o'xshab pushti rangga ega bo'ladi.

Eritrotsitopoez jarayonida hujayralar sitoplazmasi va yadrosida ma'lum bir o'zgarishlar ro'y beradi. Yadro kichrayadi, yumaloq shaklni oladi, shu bilan birga xromatinning zichlashuvi va yadrochanning yo'qolib ketishi kuzatiladi. Sitoplazmada gemoglobin moddasining to'planishi tufayli uning elektron zichligi oshib boradi va gomogen tusni oladi. Mitoxondriyalar kichrayadi va ularning soni kamayadi. Golji kompleksi kichrayib boradi va oksifil normotsitlarda juda ham kam uchraydi. Oksifil normotsit bosqichiga kelib, yadro hujayra chekkasiga qarab suriladi. Keyinchalik, yadro ingichka sitoplazma qavati (qalinligi taxminan 30 nm) bilan birgalikda hujayradan chiqib ketadi. Itarib chiqarilgan yadro darhol suyak ko'migidagi makrofaglar tomonidan qamrab olinib, fagotsitozga uchraydi.

O'z yadrosini yo'qotgan oksifil normotsit *yosh eritrotsitga* yoki *gemoretikulotsitga* aylanadi. Elektron mikroskopda ko'rilganda gemoretikulotsitlarda oz miqdorda hujayra organellalarining – mitoxondriyalar, vakuolalar va ribosomalarning saqlanib qolganligini ko'rish mumkin. Ular gemoretikulotsitlarni supravital bo'yalganda ko'rinadigan donador-ipli tuzilmalarni beruvchi elementlar hisoblanadi.

Keyingi takomillanish davomida gemoretikulotsitlardagi hujayra organellalarining qoldiqlari yo'qolib ketadi va ular eritrotsitlarga aylanadi.

Rivojlanayotgan hujayralarda gemoglobin sintez qilinishi murakkab jarayon bo'lib, bunda normotsitlarning hujayra organellalari, xususan mitoxondriyalar faol ishtirok etadi. Gemoglobin hosil bo'lishi uchun lozim bo'lgan plastik materiallardan muhimi temir hisoblanadi. Temir atomlari rivojlanayotgan hujayralarga temirning oqsillar bilan hosil qilgan birikmasi-transferrin shaklida yetkazib beriladi.

Bundan tashqari, elektron mikroskopik tekshirishlar natijasida suyak ko'migi makrofaglaridagi ferritin shaklidagi temir birikmasi eritrotsitopoez hujayralariga refeotsitoz yoki pinotsitoz yo'li bilan o'tishi ham topilgan. Suyak ko'migi makrofaglari, qari, yemirilayotgan eritrotsitlardagi gemoglobinni yutib, so'ngra uni ferritin shaklida yosh, taraqqiy etuvchi normotsitlarga yetkazib beradi. Suyak ko'migida makrofag hujayrasining atrofida joylashgan rivojlanayotgan normotsitlarni ko'rish mumkin, ular birgalikda «eritroblastik orolchalar» deb nomlangan hujayra guruhlarini tashkil etadi. Bu orolchalarda markazda joylashgan makrofag normotsitlar uchun o'ziga xos «enaga-hujayra» vazifasini o'taydi.

Eritrotsitopoez elementlar juda tez bo'linib ko'payish xususiyatiga ega. Dastlabki, morfologik jihatdan boshqa elementlardan ajratilishi mumkin bo'lgan eritropoez hujayra – eritroblastdan boshlab, to gemoretikulotsit bosqichigacha bo'lgan hujayralar *eritron* termini bilan umumlashtirib yuritiladi (4.8-rasm).

Eritroblastlar, pronormotsitlar va bazofil normotsitlar mitoz yo'li bilan ko'payish qobiliyatiga ega bo'lgan hujayralar bo'lib, polixromatofil va oksifil normotsitlar esa o'z bo'linish qobiliyatini yo'qotgan hujayralardir.

Eritroblastdan to oksifil normotsit hujayrasigacha bo'lgan takomillashish davri taxminan 24-48 soatga teng. Normotsitlardan gemoretikulotsitlar hosil bo'lishi

esa taxminan 48-72 soat ichida amalga oshadi. Gemoretikulotsitlar darhol qon aylanishi doirasiga tushmay, 48-72 soatcha suyak ko'migida yetilishni davom ettiradi va yetuk eritrotsitlarga aylanadi.

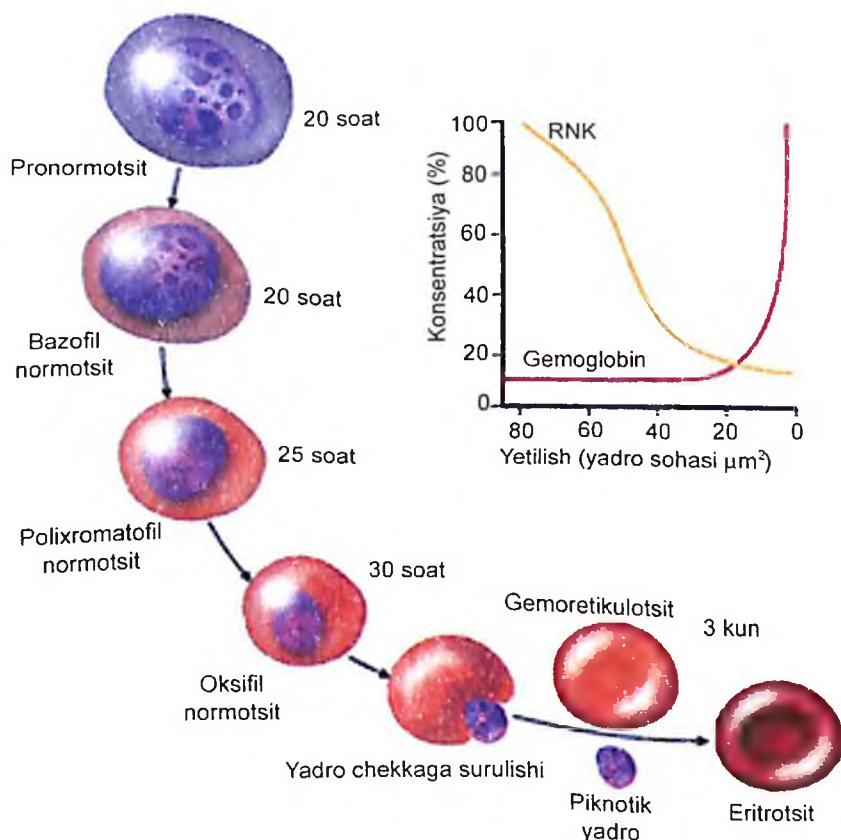
Eritrotsitopoez murakkab jarayon bo'lib, eritroblastik elementlarning ko'payishi va ularda gemoglobin sintezining borishi endokrin va neyrogumoral yo'llar orqali boshqariladi. Eritrotsitopoezni boshqaruvchi muhim faktorlardan biri buyrakda va jigarda ishlab chiqariladigan eritropoetin moddasidir. Eritrotsitlar takomillashishining normal kechishi uchun organizmda vitamin V_{12} , temir, mis va boshqa mikroelementlarning yetarli darajada bo'lishi muhim ahamiyatga ega.

Granulotsitopoez yoki donador leykotsitlarning takomillashishi. Sxematik ravishda granulotsitopoez quyidagicha ifodalanadi:

o'zak hujayra → *miyelopoezning boshlang'ich hujayrasi* → *miyeloblast* → *promiyelotsit* → *miyelotsitlar* → *metamiyelotsitlar* → *tayoqcha yadroli leykotsitlar* → *yetuk yoki segment yadroli leykotsitlar*.

Mieloblast - granulotsitopoez jarayonida morfologik jihatdan aniqlanishi mumkin bo'lgan eng yosh hujayra. O'z tuzilishni jihatidan miyeloblastlar differensiallashmagan blastlarga o'xshab ketadi.

Mieloblastlar elektron mikroskopda ko'rilganda ularning sitoplazmasi erkin holda yotgan ribosomalar va polisomalarga boy ekanligi, sitoplazmada kam sonli



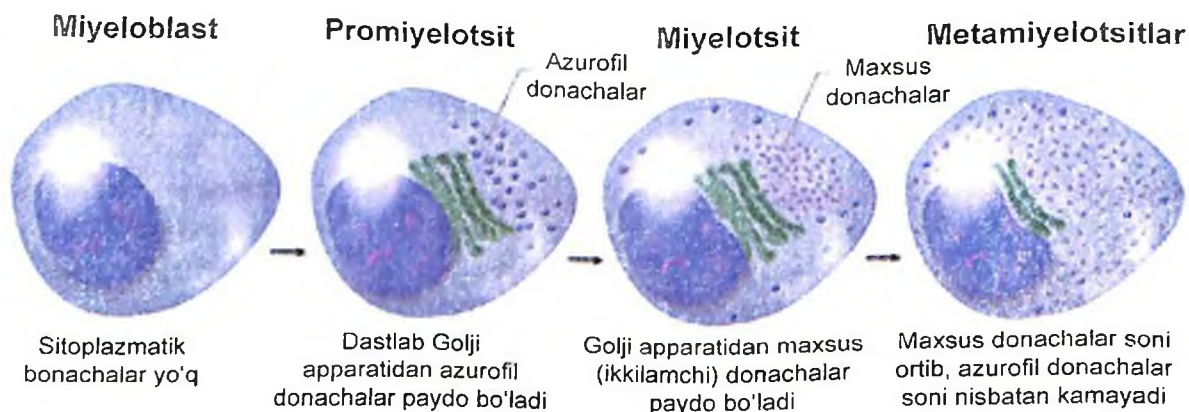
4.8-rasm. Eritronning sxematik ko'rinishi. Sitoplazmada gemoglobin miqdori oshgan sari RNK kamayib boradi.

dumaloq mitoxondriyalar va dag'al endoplazmatik to'r borligi ko'zga tashlanadi. Golji kompleksi ba'zi bir hujayralarda yaxshi rivojlangan bo'lib, yadroga yaqin yerda joylashgan.

Promiyelotsitlar – donador leykotsitlariing takomillashishida mieoblastlardan keyin keladigan hujayra bosqichi (4.9-rasm). Promiyelotsitlar kattaligi 12-18 mkm bo'lgan hujayralar bo'lib, sitoplazmalarida morfologik jihatdan bir-biridan tubdan farq qiluvchi donadorlik paydo bo'lishi tufayli uch alohida turga – *neytrofil*, *eozinofil* va *bazofil* promiyelotsitlarga bo'linadi.

Neytrofil promiyelotsitlar dumaloq yoki oval shaklga ega, ularning sitoplazmasi Romanovski usuli bilan bo'yalganda ko'k binafsha tusni oladi va turli xil donadorlik tutadi. Kattaligi har xil bo'lgan donachalarni asosan ikki guruhga ajratish mumkin. Birinchi xil donachalar yirikroq bo'lib, o'z bo'yalish xususiyatlari bilan azurofil donachalarga o'xshaydi. Bu donachalar promiyelotsit bosqichida ko'pchilikni tashkil etib, ularning soni neytrofil hujayralarning rivojlanishi davomida kamayib boradi. Ikkinchi xil donachalar kam sonli va maydaroqdir. Elektron mikroskop ostida promiyelotsitlar sitoplazmasida ko'p sonli kengaygan endoplazmatik to'r kanalchalari, yaxshi rivojlangan Golji kompleksi borligi aniqlangan. Promiyelotsit hujayralarining sitoplazmasida sintetik jarayon, ya'ni donadorlik shakllanishi amalga oshib, bu jarayon endoplazmatik to'rda sintez qilingan mahsulotlarning Golji kompleksi tuzilmalarida donachalar shakliga kelishidan iborat. Shuni ta'kidlab o'tish kerakki, neytrofil hujayralarida uchraydigan birlamchi yoki azurofil donachalar asosan promiyelotsit bosqichida shakllanadi (4.9-rasm).

Eozinofil promiyelotsitlar o'z sitoplazmasida eozin bilan bo'yalgan va neytrofil donachalariga nisbatan yirikroq bo'lgan donachalar tutishi bilan ajralib turadi. Elektron mikroskop ostida eozinofil promiyelotsitlar sitoplazmasida juda yaxshi taraqqiy etgan endoplazmatik to'r va Golji kompleksi borligi diqqatni tortadi. Golji kompleksi tuzilmalarida xuddi neytrofil promiyelotsitlarda ko'rilganidek donachalar shakllanishi jarayonining turli bosqichlarini uchratish mumkin. Promiyelotsitlar sitoplazmasidagi eozinofil donachalar bir xil tuzilishga ega bo'lmay,



4.9-rasm. Neytrofil granulotsitopoez bosqichlari sxemasi.

ularni asosan ikki xilga ajratish mumkin. Donachalarning bir qismi yumaloq yoki ovalsimon bo'lib, kattaligi 0,8-1,2 mkm keladi. Ularning asosiy moddasi uncha zich bo'lmagan gomogen mahsulotdan iborat bo'lib, tashqi tomondan membrana bilan qoplangan. Ikkinchi xil donachalar cho'zinchoq yoki ellipssimon shaklga ega bo'lib, ularning markazida yoki sal chetroqda yuqori elektron zichlikka ega bo'lgan tuzilmalar ko'rinadi. Bu tuzilmalarning shakli turli-tuman, ya'ni trapetsiya, to'g'ri to'rtburchak, kristalloid va hokazo bo'lishi mumkin. Ikkinchi xil donachalar tipik eozinofil donalari bo'lib, ularning soni promiyelotsit bosqichida nisbatan kamroq bo'ladi va rivojlanishi davomida oshib boradi.

Bazofil promiyelotsitlar nisbatan maydaroq bo'lib, ular sitoplazmasida yirik to'q ko'k yoki qo'ng'ir rangga bo'yalgan bazofil donachalar bo'lishi bilan xarakterlanadi. Elektron mikroskop ostida bu hujayralarda Golji kompleksi va endoplazmatik to'rning yaxshi takomil etgani va hujayra sitoplazmasida donachalar shakllanishi ko'rinadi. Bazofil promiyelotsitlar donachalari yirikroq bo'lib (kattaligi 1,3 mkm gacha), ularning mayda zarralardan yoki lamellyar tuzilmalardan iborat ekanligi aniqlangan. Promiyelotsitlar, qaysi turga mansub ekanligidan qat'i nazar, yirik ovalsimon yoki botiqlikka ega bo'lgan yadroga egadirlar. Yadro xromatini miyeloblastlarnikiga nisbatan ancha zichroq joylashgan bo'lib, yadro membranasi ostida zichlashgan qavat hosil qiladi. Mitoxondriyalar promiyelotsitda kam sonli va dumaloq shaklga ega bo'lib, ularning matriksi donador modda bilan to'lib turadi. Promiyelotsitlardan miyelotsitlar hosil bo'ladi.

Mielotsitlar biroz maydaroq bo'lib (10-17 mkm), ular ham xuddi promiyelotsitlar singari o'z sitoplazmasidagi donadorlikning tuzilishi va bo'yalish xususiyatlariga qarab uch turga – neytrofil, eozinofil va bazofil miyelotsitlarga bo'linadi. Neytrofil miyelotsitlar sitoplazmasi promiyelotsitlarga nisbatan ancha sust bazofil bo'yilib, Romanovskiy usulida ko'k-qizg'ish tusda bo'ladi.

Elektron mikroskopik va sitoximik tekshirishlar odamning suyak ko'migidagi neytrofil miyelotsitlarda asosan ikki xil donachalar mavjudligini va bu donachalar o'zaro fermentativ xossalari bilan farqlanishini ko'rsatadi.

Neytrofil miyelotsitlarda ham promiyelotsit bosqichidagi kabi yaxshi taraqqiy etgan endoplazmatik to'r va Golji kompleksi joylashgan bo'lib, bu hujayrada faol ravishda ikkilamchi donachalar hosil bo'lishi amalga oshayotganligidan dalolat beradi.

Eozinofil va bazofil miyelotsitlar, asosan, ularning sitoplazmasidagi donadorlikni mustasno etganda neytrofil miyelotsitlardan deyarli farq qilmaydi. Eozinofil miyelotsitlar sitoplazmasini sariq-qizg'ish donachalar to'ldirib, bu donachalarning ultrastrukturasi promiyelotsitlar bosqichida ta'riflanganidek. Faqat shuni qayd qilish kerakki, miyelotsit bosqichida o'zida kristalloid tuzilma saqlaydigan tipik eozinofil donachalarning miqdori ancha ko'paygan bo'ladi.

Bazofil miyelotsitlarning donachalari yirik bo'lib, elektron mikroskopda ularning plastinkasimon yoki donador tuzilishga ega ekanligi va tashqi tomondan qalinligi 5-6 mkm keladigan membrana bilan qoplanganligi aniqlangan.

Bazofil miyelotsitlarda endoplazmatik to'r va Golji kompleksi neytrofilarga nisbatan sustroq takomillashgandir.

Granulotsitlarning rivojlanishi davomida, ya'ni ular yosh metamiyelotsit va tayoqcha yadroli leykotsit bosqichiga o'tganida yadro va hujayra sitoplazmasida ma'lum o'zgarishlar ro'y berib, bu o'zgarishlar granulotsitlarning ko'rsatilgan uch turi uchun ham umumiydir. Metamiyelotsit bosqichida yadroning shakli o'zgaradi – unda botiqlik paydo bo'lib, bu botiqlik yadroga taqasimon shaklni beradi. Shu bilan birga, yadro xromatini zichlashadi va xromatin ipchalari yo'g'onlashib dag'allashadi.

Elektron mikroskopda ko'rilganda metamiyelotsitlarda hujayra organellalarining reduksiyaga (ya'ni teskari taraqqiyotga) yuz tutganligini ko'rish mumkin. Endoplazmatik to'r va Golji kompleksi kam sonli bo'lib qoladi. Bu hol metamiyelotsitlar bosqichiga kelib hujayrada donadorlik hosil bo'lish jarayonining ancha sustlashganligidan yoki butunlay to'xtaganidan darak beradi. Sitoplazmaning asosiy qismini donadorlik to'ldirib, bu donadorlikning tuzilishi neytrofil, eozinofil va bazofil metamiyelotsitlarning har birida o'ziga xosdir.

Takomillashish davomida yadrodagı botiqliklar chuqurlashib boradi va yadroni alohida bir-biri bilan ingichka qismlar orqali bog'lanadigan bo'laklarga bo'ladi va natijada yetuk yoki segment yadroli granulotsitlar hosil bo'ladi.

Granulotsitopoez jarayoni davomida yosh hujayralar – promiyelotsitlar; miyelotsitlar mitoz yo'li bilan bo'linib ko'payadi. Metamiyelotsit va tayoqcha yadroli granulotsitlar bo'linish qobiliyatini yo'qotgan hujayralardir. O'zak hujayradan yetuk granulotsit hosil bo'lishi uchun taxminan 7,5-11,5 sutka vaqt talab etiladi. Voyaga yetgan granulotsitlar darhol qonga chiqmay, suyak ko'magida 2-3 sutka ushlanib qoladi va so'ngra sinusoid kapillyarlardagi endotelial yoriqlardan qonga o'tadi.

Trombotsitopoez. Trombotsitlar yoki qon plastinkalarining hosil bo'lishi suyak ko'migida amalga oshadi. 1906-yildayoq Obrazsov va Rayt qon plastinkalari suyak ko'migidagi gigant hujayralar – megakariotsitlar sitoplazmasining bo'laklari ekanligini aytib o'tgan edilar. Obrazli qilib aytganda, "suyak ko'migi gigantlari eng mayda qon hujayralarini yaratadi".

Sxematik ravishda trombotsitopoez mana bunday ifodalanadi:

o'zak hujayra → miyelopoezning boshlang'ich hujayrasi → megakarioblast → promegakariotsit → megakariotsit → qon plastinkalari (trombotsitlar).

Megakarioblastlar o'z morfologik xususiyatlari bilan differensiallanmagan blast hujayralarga o'xshab ketadi. Ular ancha yirik (15-25 mkm) bo'lib, dumaloq yoki ovalsimon shaklga ega. Sitoplazma Romanovski usuli bilan bazofil bo'yalib, to'q ko'k rangni oladi va o'zida hech qanday donadorlik saqlamaydi.

Elektron mikroskopda megakarioblastlar sitoplazmasining erkin holda joylashgan ribosoma va polisomalarga boy ekanligini, mitoxondriyalar, endoplazmatik to'r kanalchalarining esa juda kam sonli bo'lishini ko'ramiz. Megakarioblastlar takomillashishi davomida promegakariotsitlar hosil bo'lib, ular megakarioblastlarga nisbatan ancha yirikroqdir. Ularning yadrosi bir necha botiqliklarga ega bo'lishi

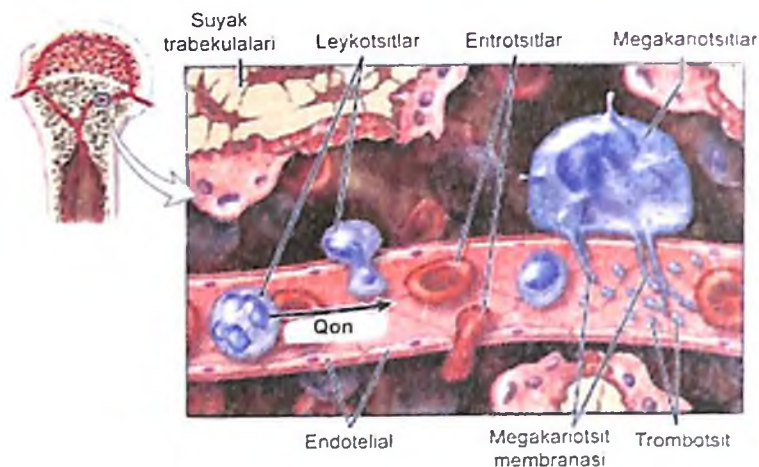
tufayli o'zining yumaloq shaklini yo'qotib, bo'g'imlarga bo'lina boshlagan bo'ladi. Shu bilan bir vaqtda, yadro xromatinining zichlashishi ham qayd etiladi.

Elektron mikroskopda promegakariotsitlar sitoplazmasida ancha yaxshi tarqatqiy etgan hujayra organellalari, donachalar va vakuolalar borligi ko'zga tashlanadi. Shu bilan birga, hujayra sitoplazmasining markaziy qismida – endoplazmada organellalar joylashganligi va periferik qismi – ektoplazma organellalaridan xoli bo'lib, yakka-yarim vakuolalar va donachalar saqlashi diqqatni tortadi. Promegakariotsitlar yadrosi yirik bo'lib, bir necha bo'g'imlardan iboratligi tufayli noto'g'ri shaklga ega bo'ladi. Bu bo'g'imlar segment yadroli leykotsitlardagi yadro bo'laklaridan farq qilib, bir-biri bilan ingichka yadro ko'prikchalari bilan bog'lanmay, balki uzluksiz tutashib ketgandir.

Rivojlanish davomida hujayra sitoplazmasida donadorlik ko'payadi, shu bilan birga, sitoplazmadagi kanalchalar ko'payib, ular sitoplazmani alohida bo'lakchalarga bo'ladi. Bu kanalchalar demarkatsion membranalar ham deb yuritilib, bo'lg'usi qon plastinkalarining ajralib chiqish chegaralarini belgilab beradi.

Megakariotsitlar yirik hujayralardir, ularning o'rtacha diametrlari 60 mkm bo'lib, bu hol ularning suyak ko'migining *gigant hujayralari* deb atalishi uchun asos bo'lib hisoblanadi. Voyaga yetgan megakariotsitlar sitoplazmasi oksifil bo'yilib, unda juda ko'p sonli mayda azurofil donachalar ko'zga tashlanadi. Megakariotsitlar yadrosi turli xil shakllarga ega bo'lishi mumkin. Yadro 4-5, ba'zan undan ham ko'proq bo'laklardan iborat bo'lib, ular bir-biriga tutashgan holda joylashadi va yadroning noto'g'ri shaklga ega bo'lishini belgilaydi. Elektron mikroskopda ko'rilganda megakariotsit sitoplazmasining kattaligi 0,2-0,4 mkm keladigan donachalarga boy ekanligi, ulardan tashqari sitoplazmada erkin joylashgan ribosomalar, yumaloq mitoxondriyalar va vakuolalar borligi ko'zga tashlanadi. Megakariotsitlardan qon plastinkalari hosil bo'lishi quyidagicha bo'ladi. Dastavval sitoplazmadagi kanalchalar soni ko'payadi va ular uzunlashib, uzluksiz yoriqlar shaklini oladi. Bu kanalchalar yoki *demarkatsion membranalar* kengayib, sitoplazmani mayda (kattaligi 2- 5 mkm) bo'lakchalarga bo'ladi. So'ngra har bir mayda bo'lakcha sitoplazmadan ajralib chiqib, mustaqil elementga – qon plastinkasiga aylanadi. Ajralib chiqqan trombositlar suyak ko'migining sinusoid qon kapillyarlari orqali qonga o'tadi (4.10-rasm). Megakarioblastdan megakariotsit hosil bo'lish jarayoni o'rtacha 25 soat ichida sodir bo'ladi.

Megakariotsitlarning hayot muddati esa o'rtacha 10 kunga teng. Megakarioblastlar bo'linib, megakariotsitlar hosil qilishi davomida yadrodagi DNK miqdori bir necha baravar oshadi, natijada, megakariotsitlar yadrosidagi xromosomalar soni 92, ba'zida 184 ga teng bo'ladi, ya'ni megakariotsitlar yadrosi o'zida xromosomalarning poliploid sonini saqlaydi. Bir megakariotsit sitoplazmasi hisobiga taxminan 16 mingga yaqin qon plastinkasi hosil bo'lishi mumkin. Trombositlar hosil bo'lishi jarayonining tezligi, periferik qondagi trombositlar miqdorining doimiyligi koloniyalarni stimullovchi omillar (KSF) interleykinlar, trmbopoetin va



4.10-rasm. Trombotsitlar, eritrotsitlar va leykotsitlarning suyak ko'migida qonga o'tishi (sxema).

boshqa nerv hamda endokrin mexanizmlar orqali boshqariladi.

Monotsitopoez. Monotsitlar makrofag hujayralarining ilk bosqichi bo'lib, suyak ko'migidagi o'zak hujayralardan rivojlanadi. Monotsitopoez quyidagi hujayra bosqichlarini bosib o'tadi:

o'zak hujayra → miyelopoezning boshlang'ich hujayrasi → monoblast → promonotsit → monotsit (qonda) → to'qima monotsiti → makrofaglar.

Monoblast hujayrasi o'z tuzilishi bilan miyeloblastni eslatadi, biroq undan farqlanib, yadrosida botiqlik bo'ladi va u yadroga loviyasimon shaklni beradi. Sitoplazma bazofil bo'yalib, unda kam sonli azurofil donachalar ko'rinadi. Elektron mikroskop ostida promonotsitlar sitoplazmasining endoplazmatik to'r kanalchalariga, mitoxondriyalarga va turli kattalikka ega bo'lgan vakuolalarga boy ekanligi aniqlangai. Shuningdek, sitoplazmada kattaligi 0,2-0,5 mkm keladigan elektron zich donachalar ham uchraydi. Ular yorug'lik mikroskopida ko'rinadigan azurofil donachalarga mos keladi. Monoblastlardan monotsitlar hosil bo'lguncha hujayralar 7-8 marta bo'linadi. Yetuk monotsitlar qonda uch sutkagacha aylanib yuradi, so'ngra to'qimalarga o'tib, makrofaglarga aylanadi.

Limfotsitopoez. Limfotsitopoez sxema tarzida bunday ifodalanadi:

o'zak hujayra → limfotsitopoezning boshlang'ich hujayrasi → T, B-limfotsitlarning boshlang'ich hujayrasi → T, B-limfoblast → T, B-prolimfotsit → T, B-limfotsit.

Limfoblast tuzilishi jihatidan boshqa blast hujayralariga juda yaqin turadi. Ular yumaloq yoki oval shaklga ega bo'lib, sitoplazmasi bazofil bo'yaladi. Limfoblastlar birmuncha dag'al xromatinga ega bo'lgan yadro saqlab, yadrochalari kam sonli bo'ladi.

Prolimfotsitlar yadrosida xromatin ancha zichlashgan, dag'alroq bo'lib, elektron mikroskopda yadrodagi botiqlikn ko'rish mumkin. Prolimfotsitlar va limfoblastlar sitoplazmasida juda ko'p sonli erkin holda joylashgan ribosoma va polisomal, sust rivojlangan Golji kompleksi va kam sonli mitoxondriyalar uchraydi. Limfoblastlardan limfotsitlar hosil bo'lguncha hujayralar bir necha bor mitotik bo'linadi. Limfotsitlarning umumiy yetilish davri taxminan 2 sutka davom etadi. Bir-biridan

farq qiluvchi T-limfotsitlar va B-limfotsitlar tizimi aniqlanishi bilan limfotsitopoez jarayoni ana shu nuqtai nazardan ko'rib chiqiladigan bo'ldi. T-limfotsitlar bo'qoq bezida ishlab chiqarilib, B-limfotsitlar qushlarda fabritsiy xaltachasida, odamlarda esa suyak ko'migida ishlanadi. Har ikki limfotsitlarning o'ziga xos vazifalari bo'lib, ular birgalikda organizmda ma'lum immunologik holatni ta'minlaydi.

Gemopoezning boshqarilishi. Gemopoez o'zak hujayralari va undan keyin ke-ladigan bosqichlar hujayralarining ko'payishi va differentsiallanishini ta'minlovchi o'sish faktorlari, genlar darajasida ta'sir ko'rsatuvchi va differentsirovka yo'nalish-larini belgilovchi transkripsiya faktorlari hamda vitaminlar va gormonlar tomo-nidan boshqariladi. O'sish omillariga koloniyalarni stimullovchi faktorlar (KSF), interleykinlar va ingibitor (proliferatsiya va differentsirovkani pasaytiruvchi) fak-torlar kiradi. Ular glikoproteinlar bo'lib, ham qon orqali gormon sifatida umumiy, ham mikromuhit hujayralarining mahsuloti sifatida mahalliy ta'sir ko'rsatishlari mumkin. O'sish omillari gemopoezning turli bo'g'inlariga ta'sir qilishi mumkin. Multi-KSFlar qon taraqqiyotining o'zak hujayralardan boshlab barcha yo'nalish-lariga ta'sir ko'rsatadi. Granulotsitlar-monotsitlarning KSFlari faqatgina shu hu-jayralarning taraqqiyotini boshqaradi. Inteleykinlarning (IL) ham kamida 7 turi (IL1, IL2, IL3 va hokazo) mavjud bo'lib, har bir turi ma'lum hujayralar tomonidan ishlab chiqariladi va gemopoezning turli yo'nalishlariga ta'sir etadi. Masalan, IL 3 gemopoezning barcha yo'nalishlariga ta'sir ko'rsatsa, IL7 limfotsitopoezning boshlang'ich hujayralari taraqqiyotini boshqaradi. Hozirda gemopoezni boshqa-ruvchi o'sish omillarining ko'pchiligi hujayra biotexnologiyasi usullari yordamida ajratib olingan va turli qon kasalliklarini davolashda ishlatilmoqda. Eritropoez ja-rayonini boshqarishda asosan buyraklarda, qisman jigarda ishlab chiqariladigan glikoprotein – eritropoetin ham muhim o'rin tutadi. Eritrotsitlar miqdorining ka-mayishi va shu orqali kelib chiqadigan qonda kislorod parsial bosimining (pO_2) pasayishi eritropoetin ishlanishini kuchaytiruvchi asosiy omil hisoblanadi. Biotex-nologiyalar yordamida olingan eritropoetin ham klinik amaliyotda ba'zi kamqon-liklarni davolashda qo'llaniladi. Eritropoez jarayonini boshqarilishida vitamin B₁₂ va barg (folia) kislotasining ahamiyati katta, ularning yetishmovchiligi xavfli (per-nitsioz) anemiyaga olib keladi. Trombotsitopoez jarayonini boshqarishda jigarda ishlab chiqariluvchi glikoprotein trombopoetin muhim rol o'ynaydi. Gemopoezni susaytiruvchi (ingibitor) omillar sifatida ba'zi lipoproteinlar (prostaglandinlar, interferon, keylonlar, laktoferrin) xizmat qiladi. Gormonlar gemopoez jarayoniga turlicha ta'sir qiladi. Masalan, o'sish gormoni va androgenlar (testosteron) eritro-poezni kuchaytirsa, glyukokortikoid gormonlar boshlang'ich hujayralarning tako-millashini tormozlaydi.

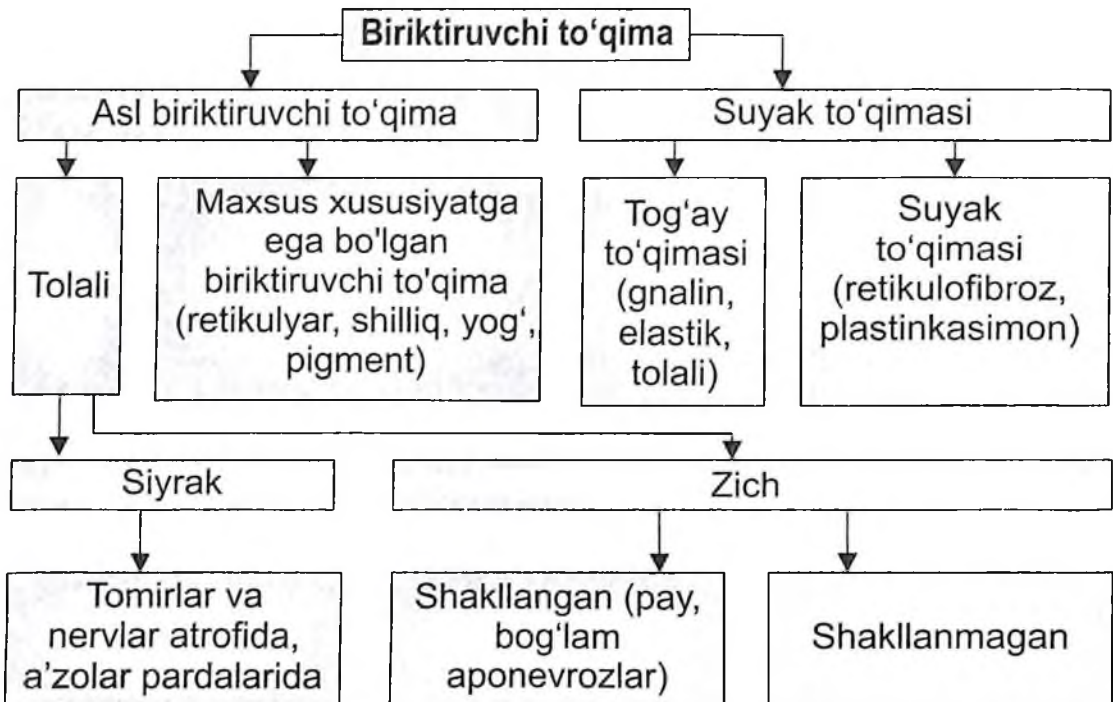
Mielogramma. Tibbiyot amaliyotida turli xil qon kasalliklariga diagnoz qo'yish va ularni davolash jarayonida suyak ko'migini tekshirib ko'rishga murojaat qilina-di. Suyak ko'migi maxsus igna yordamida punksiya qilib to'sh suyagidan olinadi. Suyak ko'migi hujayra elementlarining % nisbatida ifodalanishi miyelogramma deb yuritiladi.

V BOB. BIRIKTIRUVCHI TO'QIMALAR. TOLALI VA MAXSUS TO'QIMALAR

Biriktiruvchi to'qima – mezenximadan taraqqiy etuvchi to'qimalarning katta guruhi bo'lib, organizmning ichki muhiti doimiyligini ta'minlovchi hujayralar differonlaridan va hujayralararo moddadan iborat.

Biriktiruvchi to'qima odam tana vaznining 50%ini tashkil etadi. Biriktiruvchi to'qima eng keng tarqalgan to'qima bo'lib, organizmda bu tuzilma bo'lmaydigan a'zo yo'q. U a'zolar asosini (stromasini), boshqa to'qimalar orasidagi to'siqni, terining derma qavatini va skeletni hosil qilishda ishtirok etadi.

Biriktiruvchi to'qima asl biriktiruvchi to'qimadan, tog'ay va suyak to'qimasidan iborat. Biriktiruvchi to'qima trofik (hujayralarning oziqlanishini boshqarib turadi va qon bilan hujayra orasida modda almashinuvini ta'minlaydi), himoya (biriktiruvchi to'qima elementlarini fagotsitoz qilish va antitanachalar ishlab chiqarish orqali organizmni turli yot jinlardan saqlaydi), plastik, «o'rin bosish» (turli a'zolar jarohatlanganda, yallig'lanish jarayonida nobud bo'lgan to'qima o'rnida chandiq hosil bo'lish bilan ifodalanadi), mexanik yoki tayanch (turli a'zolar stromasi – asosini hosil qiladi) vazifalarni bajaradi. Mexanik vazifasi, ayniqsa, tog'ay va suyak to'qimalariga xos bo'lib, ular skeletni hosil qiladi. Biriktiruvchi to'qimada ba'zi bir kasalliklarda ekstramedullyar orolchalar hosil bo'lib, unda qonning shaklli elementlari yaratilishi mumkin.



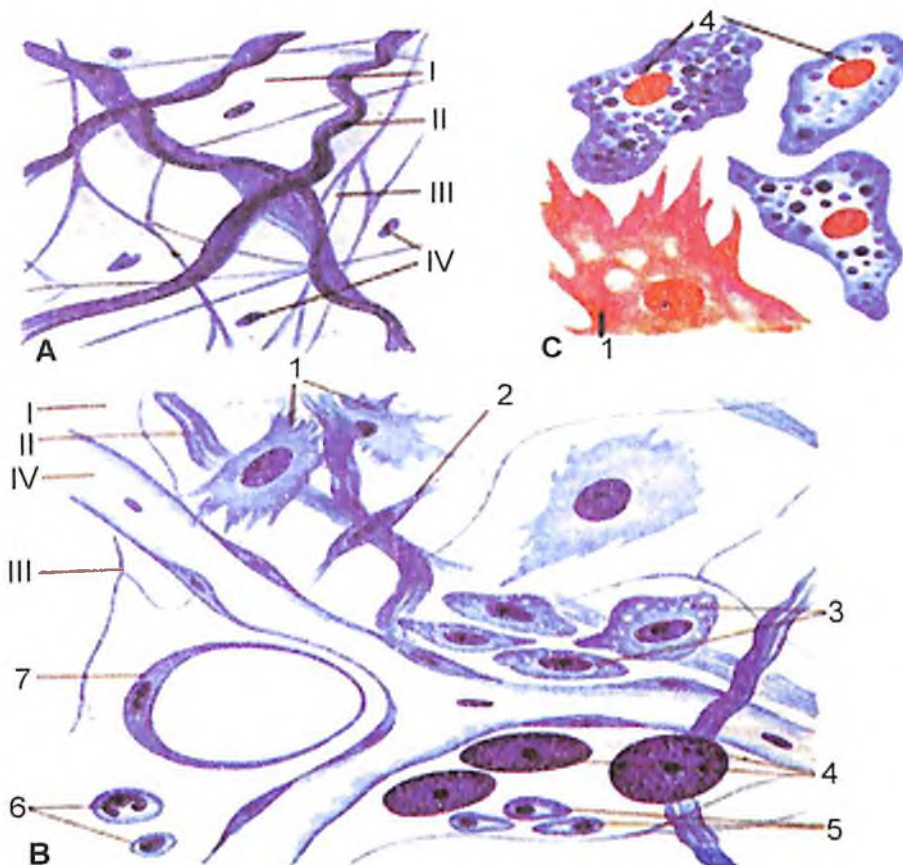
ASL BIRIKTIRUVCHI TO'QIMA

Asl biriktiruvchi to'qima tolali biriktiruvchi to'qima va maxsus xususiyatga ega bo'lgan biriktiruvchi to'qimaga bo'linadi.

Tolali biriktiruvchi to'qimada hujayra elementlari va hujayralararo moddaning nisbati turlichadir. Siyrak shakllanmagan biriktiruvchi to'qimada hujayra elementlari ko'p bo'lib, hujayralararo tolalari esa kam. U asosan trofik, himoya va tayanch vazifalarni o'taydi. Tolalari ko'pligi bilan keskin farq qiluvchi to'qima zich biriktiruvchi to'qimadir. U ko'proq tayanch vazifasini o'taydi. Agar zich biriktiruvchi to'qima tolalari turli yo'nalishda yotsa – *shakllanmagan*, tolalar tartibli joylashsa *shakllangan* zich biriktiruvchi to'qima deb yuritiladi.

SIYRAK TOLALI SHAKLLANMAGAN BIRIKTIRUVCHI TO'QIMA

Siyrak tolali shakllanmagan biriktiruvchi to'qima hujayra elementlari va oraliq moddadan tashkil topgan bo'lib, unda biriktiruvchi to'qimaning barcha turlariga xos hujayralarni uchratish mumkin. Hujayra oraliq moddasida siyrak, turli yo'nalishda yotuvchi tolalar joylashadi (5.1-rasm). Hujayralararo modda ko'p bo'lgani uchun biriktiruvchi to'qimaning funksiyasi oraliq moddaning fizik-kimyoviy xossalari bog'liq.



5.1-rasm. Siyrak shakllanmagan biriktiruvchi to'qima elementlari.
I – Asosiy modda;
II – Kollagen tolalar;
III – Elastik tolalar;
IV – Hujayralar;
V – Qon tomiri.
1. Fibroblastlar,
2. Fibrotsitlar,
3. Makrofaglar,
4. Semiz hujayralar,
5. Plazmatik hujayralar,
6. Leykotsitlar,
7. Yog' hujayralari.

Siyrak tolali biriktiruvchi to'qima kuchli regeneratsiya qobiliyati, yuqori plastik va adaptatsion imkoniyati bilan xarakterlidir.

Siyrak tolali biriktiruvchi to'qima organizmning turli a'zo to'qimalari tarkibida bo'ladi va doimo qon tomirlari devori bo'ylab joylashadi. U biriktiruvchi to'qimaning boshqa turlari uchun ham xos bo'lgan trofik, himoya, plastik va mexanik (tayanch) vazifalarni bajarib, organizm ichki muhitining doimiyligini (gomeostazni) belgilaydi. Barcha funksiyalar hujayralar va hujayralararo modda vositasida bajariladi.

Biriktiruvchi to'qima morfologiyasini o'rganish shu to'qimaning kasalliklarini (kollagenozlarni) va turli jarayonlarga bo'lgan javobini (immunologik reaksiya, yallig'lanish, regeneratsiya) tushunishga yordam beradi.

Biriktiruvchi to'qima hujayra elementlari. Siyrak biriktiruvchi to'qima hujayra elementlari quyidagi hujayralardan: fibroblast, makrofag, plazmatik (plazmotsit), to'qima bazofili (semiz hujayra), peritsit, retikulyar, adipotsit (lipotsit yoki yog' hujayra), pigment, endoteliy va adventitsial hujayralardan iborat. Bulardan tashqari, biriktiruvchi to'qimada qon orqali o'tgan qon shaklli elementlari (leykotsitlar) ham uchraydi.

Fibroblastlar

Fibroblastlar (lot. "*fibra*" - "tola", yunon "*blastos*" - "kurtak") biriktiruvchi to'qimaning asosiy hujayra elementlaridan hisoblanadi. Fibroblast yirik (20 mkm ga yaqin) noto'g'ri shakldagi hujayra bo'lib, qobig'i bir talay uzun o'simtalar hosil qiladi. Sitoplazma chegarasi faqat elektron mikroskopdagina aniq ko'rinadi. Fibroblast sitoplazmasida ikki qism: tashqi-ektoplazma va ichki - endoplazma tafovut qilinadi. Ektoplazma faqat gialoplazmadan iborat bo'lib, ochroq bo'yaladi. Endoplazma esa yadro atrofidagi hujayra organellari va kiritmalari joylashgan to'qroq bo'yalgan qismdir.

Fibroblastlar differoni (bir ona hujayradan tarqagan hujayralar qatori) quyidagicha:

O'H → yarim o'zak hujayra → kam ixtisoslashgan (yosh fibroblastlar) → differentsiallashtirilgan (yetuk) fibroblastlar → fibrotsitlar (shuningdek, miofibroblastlar va fibroklastlar).

Fibroblast yadrosi yirik, cho'zinchoq shaklda bo'lib, o'zida asosan mayda euxromatin tutadi. Kam differentsiallashtirilgan fibroblastlar yadrosida bir yoki bir nechta yadrocha uchraydi. Hujayra differentsiallashtirilishi davomida yadrochalar yo'qolib boradi. Hujayra sitoplazmasining submikroskopik tuzilishi ham differentsiallashtirilish darajasiga bog'liqdir. Kam differentsiallashtirilgan fibroblastlarda hujayra organellari hali unchalik taraqqiy etmagandir. Differentsiallashtirilish davomida fibroblastlar sintez qobiliyatiga ega bo'lgan faol hujayralarga aylanadi. Sitoplazmada juda yaxshi rivojlangan endoplazmatik to'r, Golji kompleksi, mitoxondriyalarni, lizosomalarni ko'rish mumkin (5.2-rasm). Gistokimyoviy tahlil hujayra sitoplazmasida mukopolli-

5.2-rasm. Fibroblast hujayralarning ixtisoslashishi bo'yicha ultramikroskopik tuzilishi.

A – kam differentsiyalashgan; B – yosh; C – yetilgan; D – fibrotsit.

1-yadro;

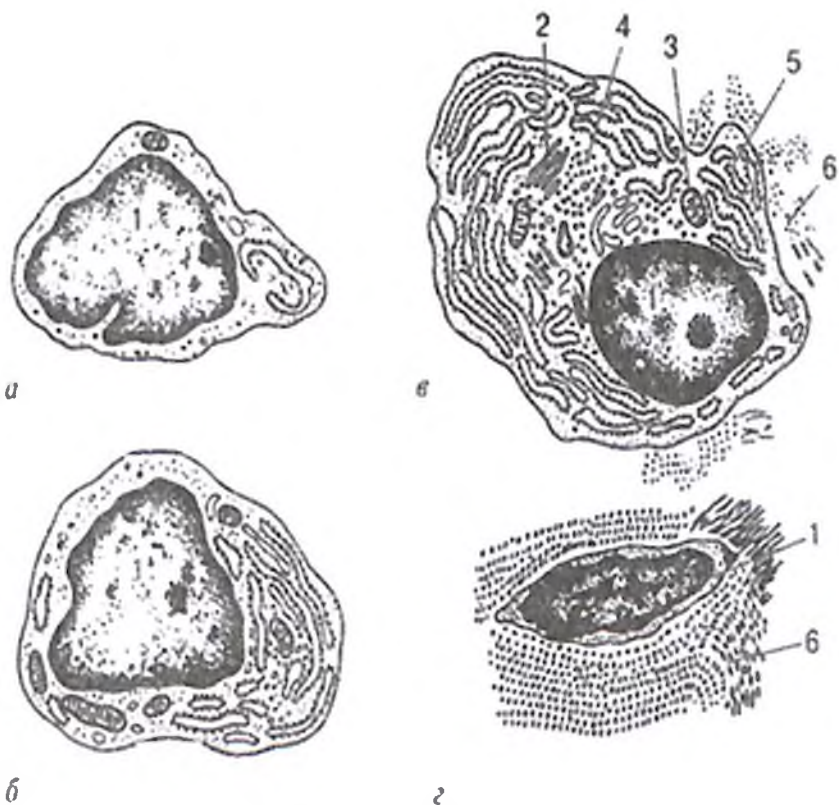
2- Golji apparati;

3- Mitoxondriya;

4-Ribo- va polisomalar;

5.Donador endoplazmatik to'r;

6.Kollagen iplari.



saxaridlar kompleksi, glikogen, ribonukleoproteid va fermentlar borligini ko'rsatdi.

Fibroblastlar sitoplazmasida, asosan, soxta oyoqlarda (pseudopodiyalarda) diametri 6-7 nm mikrofibrilalar yoki qisqaruvchi ipchalar joylashadi. Hujayra sitoplazmasida mikronaychalar ham bo'lib, ularning diametri 20-25 nmga teng. Mikronaychalar hujayra yuzasini turg'unligini belgilaydi. Fibroblastlar oddiy sharoitda harakatsiz bo'lib, faqat muayyan sharoitlardagina harakat qila oladi. Hujayra sitoplazmasi pufakchalarga boy, ular asosan hujayra qobig'i invaginatsiyasi hisobiga hosil bo'ladi va pinotsitoz vazifasini bajarishi mumkin. Fibroblast sitoplazmasida lipid donachalar, multivezikulyar tanachalar va hatto miyelin tuzilmalar ham uchrab turadi. Biriktiruvchi to'qimada turli darajada yetilgan fibroblast hujayralari uchrashi mumkin. Ular kam differentsiallashtirilgan yosh fibroblastlar, yetuk fibroblastlar va fibrotsitlarni o'z ichiga oladi. Yosh fibroblastlar mitoz yo'li bilan ko'payish qobiliyatiga ega bo'lib, ularda oqsil sintezi sust darajada bo'ladi. Funktsional jihatdan eng faol hujayralar bo'lib, yetuk fibroblastlar hisoblanadi. Ular biriktiruvchi to'qimaning hujayra oraliq moddasini ishlab chiqaruvchi asosiy hujayralardir. Bu hujayralar sitoplazmasida fibrillyar oqsillar (kollagen, elastin), sulfatlanmagan va sulfatlanmagan glikozaminoglikanlar, proteoglikanlar sintezlanadi va hujayra oraliq muhitiga chiqariladi. Biriktiruvchi to'qimada tolalar va asosiy modda hosil bo'lishi, jarohatlarning, yaralarning bitishi va chandiqlik hosil bo'lishi, to'qimaga tushgan yot tanachalar atrofida kapsula

hosil bo'lishi – bularning hammasi yetuk fibroblastlar faoliyatining natijasidir. Fibrotsitlar – fibroblastlarning definitiv shakli bo'lib, bu hujayralarda organellalar keskin kamaygan bo'ladi. Shu tufayli fibrotsitlarda yuqorida qayd etilgan moddalarning sintezi deyarli to'xtaydi.

Ba'zi bir sharoitlarda (masalan, homiladorlik paytida bachadonda) fibroblastlar silliq mushak hujayralariga o'xshash bo'lgan *miofibroblastlarga* aylanishi mumkin. Miofibroblastlar silliq mushak hujayralaridan juda yaxshi taraqqiy etgan endoplazmatik to'r tutishi bilan farqlanadi. Va, nihoyat, ma'lum bir sharoitlarda biriktiruvchi to'qimada *fibroblast* hujayralari ham paydo bo'lishi mumkin. Bu hujayralar gidrolitik fermentlarga boy bo'lib, ular keragidan ortiq hosil bo'lgan hujayra oraliq moddaning yemirilishi va so'rilib ketishida ishtirok etadilar.

Fibroblast hujayralari embrionda mezenxima hujayralaridan, voyaga yetgan organizmda esa o'zak hujayralardan hosil bo'ladi. Dastavval fibroblastlarning boshlang'ich hujayralari differensiallashib, ulardan yosh fibroblastlar, so'ngra esa yetuk fibroblastlar hosil bo'ladi. Yetuk fibroblastlar ko'payish va sintez qilish qobiliyatini yo'qotgandan so'ng fibrotsitlarga (definitiv shaklga) aylanadilar. Fibroblastlarning boshlang'ich hujayralari ikki xil bo'lishi mumkin deb hisoblanadi. Ularning birinchi xilidan qisqa muddat (bir necha hafta) yashovchi va himoya – trofik to'qimalarda uchrovchi fibroblastlar, ikkinchisidan esa uzoq (bir necha oylar) yashovchi va tayanch to'qimalarda joylashuvchi fibroblastlar takomillashadi.

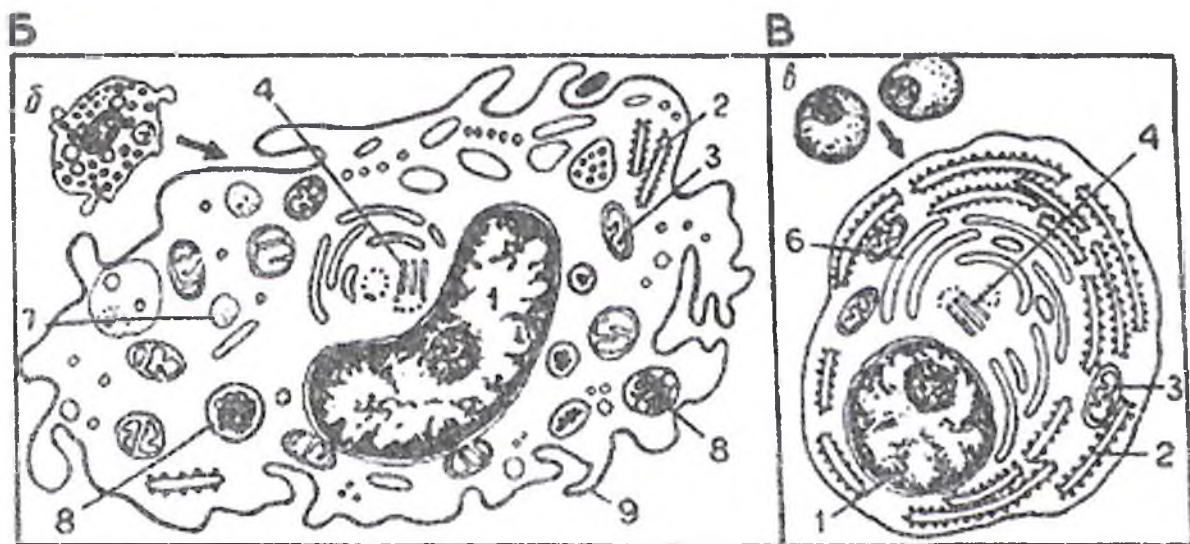
Makrofaglar (makrofagotsitlar, macrophagosyti)

Makrofaglar biriktiruvchi to'qimaning fibroblastlardan keyingi ko'p uchraydigan hujayralari hisoblanib, biriktiruvchi to'qima hujayralarining taxminan 10-20% ini tashkil qiladi. Bu hujayralarning ikki turi farq qilinadi: siyrak biriktiruvchi to'qimada joylashgan erkin makrofaglar va o'troq makrofaglar. O'troq (fiksatsiyalangan) makrofaglar jigar, taloq, suyak ko'migi, limfa tugunlari, markaziy nerv tizimi (mikroqliya) va yo'ldoshda uchraydi. Makrofaglar yumaloq va ovalsimon shaklga ega bo'lib, elektron mikroskop ostida karalganda sitoplazma qobig'i o'simtalari ni ham ko'rish mumkin. Hujayra yadrosi xromatinga boy, uning sitoplazmasida organellalardan tashqari ko'p miqdorda kiritma va vakuolalar bo'ladi. Sitoplazmadagi kiritma va vakuolalar makrofaglarning biriktiruvchi to'qimaning modda almashinuvida faol ishtirok etishidan darak beradi. Elektron mikroskop ostida bu hujayralarda donador endoplazmatik to'r, Golji kompleksi elementlari, mitoxondriya va lizosomalarni ko'rish mumkin (5.3-rasm). Tinch holatda makrofaglar harakat qilmay, infeksiya tushganda o'lchamlari kattalashadi va ular amyobasimon harakat qila boshlaydi. Makrofaglar kuchli fagotsitoz qilish qobiliyatiga ega bo'lib, organizmni turli bakteriya va mikroblardan, har xil yot jinlardan hamda to'qimada hosil bo'lgan degenerativ elementlardan tozalashda katta rol o'ynaydi. Shuning uchun ham ularni biriktiruvchi to'qimaning «sanitarlari» deb atash mumkin. Makrofaglarning o'ziga xos xususiyatlaridan biri ular sitoplazmasining turli xil

lizosomalarga boyligidir. Makrofaqalarda oqsil sintez qilish jarayoni yuqori bo'lib, u lizosomalarda to'planadigan har xil fermentlar hosil bo'lishida ishlatiladi. Qon yaratuvchi a'zolarining makrofaq hujayralari, jigar yulduzsimon hujayralari, nerv to'qimasining fagotsitoz qilish qobiliyatiga ega bo'lgan gliya elementlari (mikroglia), o'pka to'qimasidagi «chang» hujayralari organizmda diffuz tarqalgan. hi-moya vazifasini o'tovchi hujayralar majmuasini hosil qilib, ularni «mononuklear fagotsitlar tizimi» (MFS) deb yuritiladi. Makrofaqalar organizmning immunologik javobida muhim o'rin egallab, immunokompetent hujayralarga antigen to'g'risida ma'lumot yetkazib beradi. Bundan tashqari, makrofaqalar turli xil biologik faol moddalar ishlab chiqarish qobiliyatiga ham ega. Bugungi kunda makrofaqalar ishlab chiqaradigan 40 dan ortiq moddalar aniqlangan. Ularga turli monokinlar, prostaglandinlar, siklik nukleotidlar, interferon, lizotsim, turli fermentlar (proteazalar, kislotali gidrolazalar, glyukuronidazalar) va boshqalar misol bo'la oladi. Makrofaqalarning limfotsitlar hayotiy faoliyatini, ularda bo'ladigan proliferatsiya va differentsiatsiya jarayonlarini boshqarishdagi roli ham kattadir. T- va B- limfotsitlarga ijobiy ta'sir ko'rsatuvchi moddalar mediatorlar yoki monokinlar nomi bilan yuritilib, ulardan eng muhimi interleykin-I hisoblanadi. Makrofaqalar T- va B-limfotsitlarning proliferatsiya va differentsiallashtirishini susaytiruvchi interferon va prostaglandinlar kabi moddalar ham ishlab chiqaradi. Va, nihoyat, makrofaqalar hujayraviy immunitet jarayonlarida ham faol ishtirok etadi.

Ular o'zlaridan yot va o'sma hujayralarni halok qiluvchi sitotoksinlar ishlab chiqaradi. Makrofaqalar hujayraviy immunitetning asosiy hujayralari bo'lmish T-killerlarning faoliyatini boshqarishda ham qatnashadi.

Makrofaqalar turli xil to'qimalar va a'zolarida joylashishiga qarab o'ziga xos xu-



A) makrofaq

B) plazmotsit

5.3-rasm. 1 - yadro, 2 - donador endoplazmatik to'r, 3 - mitoxondriya, 4 - hujayra markazi, 6 - Golji kompleksi, 7 - kollagen protofibrillarlar, 8 - fagosoma, 9 - mikrovorsinkalar.

susiyatlarga ega bo'lishi mumkin. Masalan, suyak to'qimasidagi makrofaglar (osteoklastlar) boshqa to'qimalardagi makrofag hujayralariga nisbatan bir necha bor yirikroq, gidrolitik fermentlarga boy va 2 yoki undan ortiq yadroga egadir. Bundan tashqari, makrofaglarning joylashishi va bajaradigan vazifasi ularning plazmolemmasida joylashgan maxsus antigenlar va retseptorlarga ham bog'liq. Makrofaglarning faol fagotsitoz qilishi asosan ularning yuzasida joylashgan Fs va S3 retseptorlar bilan bog'liqdir. Bu retseptorlar makrofaglarga yot zarrachalarni tanib olish va fagotsitoz qilish imkoniyatini yaratadilar.

Makrofaglarning immunologik jarayonlardagi roli ularning hujayra qobig'ida joylashgan va maxsus oqsil tabiatiga ega bo'lgan Ia-retseptorlari bilan chambarchas bog'liqdir. Bu retseptor makrofaglar tomonidan fagotsitoz qilingan va parchalangan yot zarrachalar (antigenlar) bilan bog'lanib, makrofagda interleykin-I sintezlanishini ta'minlaydi. Interleykin-I, o'z navbatida, T-limfotsitlarning maxsus turi bo'lgan T-helperlarga ("helper" - "yordamchi") ta'sir ko'rsatib, ularda interleykin-II va limfotsitlar o'sish faktori ishlanishiga olib keladi. Bu moddalar T-helperlarning faoliyatini oshiradi (ya'ni, T-helperlar o'zini-o'zi stimullaydi) va B-limfotsitlarning antitanachalar ishlab chiqaruvchi plazmotsit hujayralariga aylanishini ta'minlaydi. Shuni qayd qilish kerakki, hamma makrofaglar ham 1a-retseptorlarga ega bo'lmaydi. Bu oqsil modda taxminan faqat 50% makrofaglarda uchraydi. Shuning uchun ham 1a-retseptorlarga ega (1a+) makrofaglar spetsifik yoki maxsus immunologik reaksiyalarda, 1a retseptorlarga ega bo'lmagan (1a-) makrofaglar esa organizmning umumiy himoya reaksiyalarida qatnashadi deb hisoblanadi.

Oxirgi yillarda makrofaglarga juda yaqin bo'lgan, ammo ulardan farq qiluvchi hujayralar topildi. Bu hujayralar uzun, barmoqsimon o'siqlari borligi tufayli «interdigitlovchi» ("inter" - "oraliq", "digitis" - "barmoq") retikulyar hujayralar (IDH) nomini olgan. Ular ayrisimon bezda (timusda), limfatik tugunlar, taloq va immun tizimning boshqa periferik a'zolarining timusga bog'liq zonalarida (T-zonalarda) joylashadi.

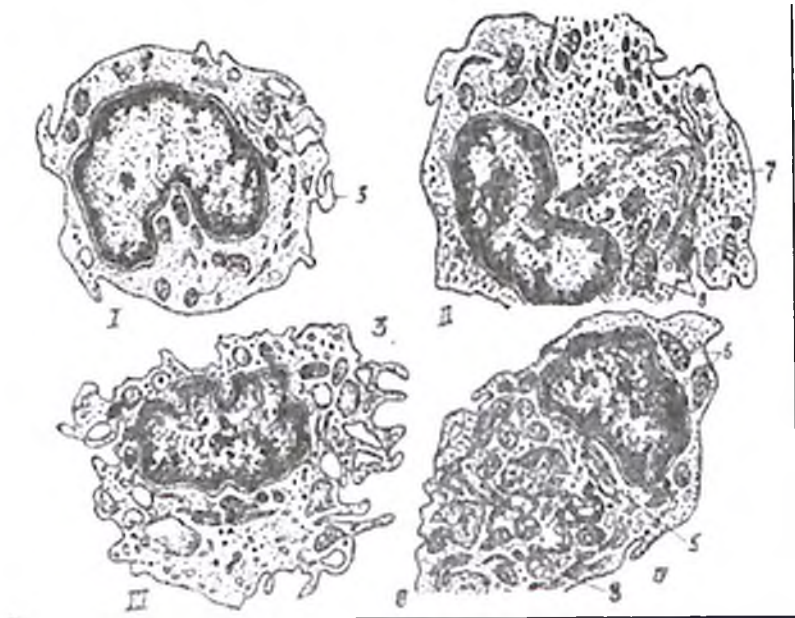
Bundan tashqari, IDH terida ham uchrab, *Langergans* hujayralari nomi bilan yuritiladi. ID hujayralarning takomili aynan makrofaglarnikiga o'xshashdir. Bu ikkala hujayra qizil suyak ko'migidagi o'zak hujayralardan takomil topadi. O'zak hujayralardan dastavval monoblastlar hosil bo'ladi. Ular, o'z navbatida, promonotsit, keyin esa monotsit hujayralarga aylanadi. Qonda aylanadigan monotsitlar to'qimalarga tushib makrofaglarga yoki ID hujayralarga aylanishi mumkin (5.4-rasm). Demak, IDH va makrofaglar bir manbaning mahsulotlaridir. Shu bilan birga, ID hujayralar makrofaglardan tuzilishi va faoliyati bilan farqlanadi.

Ularning o'zaro umumiyligi quyidagicha:

- ikkala tip hujayralar bir manbadan, bir xil bosqichlarni o'tab takomillashadi;
- ikkala tip hujayralar ham plazmolemmalarida 1a-retseptorlar tutadi, ya'ni ular limfotsitlarga antigen to'g'risidagi ma'lumotni yetkazish qobiliyatiga egadir.

Makrofaglar va ID hujayralarning asosiy farqlari quyidagilardan iborat:

- ID hujayralarda, makrofaglardan farqli o'laroq, Fs-retseptorlar bo'lmaydi, shu



5.4-rasm. Monotsitning makrofagga aylanishi.

- I - monotsit;*
- II - differensiallashayotgan makrofag;*
- III-IV - yetuk makrofaglar;*
- 1 - yadro*
- 2 - ribosoma*
- 3 - mikrovorsinka*
- 4 - lizosoma*
- 5 - Golji kompleksi*
- 6 - mitoxondriya*
- 7 - pinotsitoz pufakcha*

tufayli ular fiziologik sharoitlarda fagotsitoz qilish qobiliyatini yo'qotadi;

- ID hujayralar o'z sitoplazmalarida kam miqdorda lizosomalar saqlaydi, ammo ularning sitoplazmasida maxsus donachalar yoki Birbek donachalari topilgan. Bu donachalar makrofaglarda bo'lmaydi.

Xulosa qilib aytganda, ID hujayralar ham mononuklear fagotsitlar tizimining teng huquqli a'zolari bo'lib, makrofaglar singari monotsitlardan taraqqiy etadi. Ular asosan T-zonalarda va timusda uchraydi, immun a'zolarida limfotsitlar uchun mikromuhit yaratib beruvchi asosiy hujayralardan biri hisoblanadi. Makrofaglar va interdigitlovchi hujayralar dendritli hujayralar kabi antigenni qayta ishlab, T- va B-limfotsitlarga yetkazib beradi. Bu hujayralarni immun reaksiyalarda "antigen taqdim etuvchi" hujayralar deb yuritiladi.

Makrofaglar va ID hujayralarning yashash muddati to'la aniqlanmagan. Ular bir necha oydan 1 yilgacha yashashi mumkin deb hisoblanadi. So'ngra ular qon orqali kelgan monotsitlar hisobiga yangilanadi. Bu jarayon fibroblastlarga nisbatan taxminan 10 barobar tezroq amalga oshadi.

Yuqorida keltirilgan fibroblast va makrofaglar biriktiruvchi to'qimaning asosiy hujayra turlari bo'lib, ular himoya, trofik va jarohatni bitirish vazifasini bajaradi.

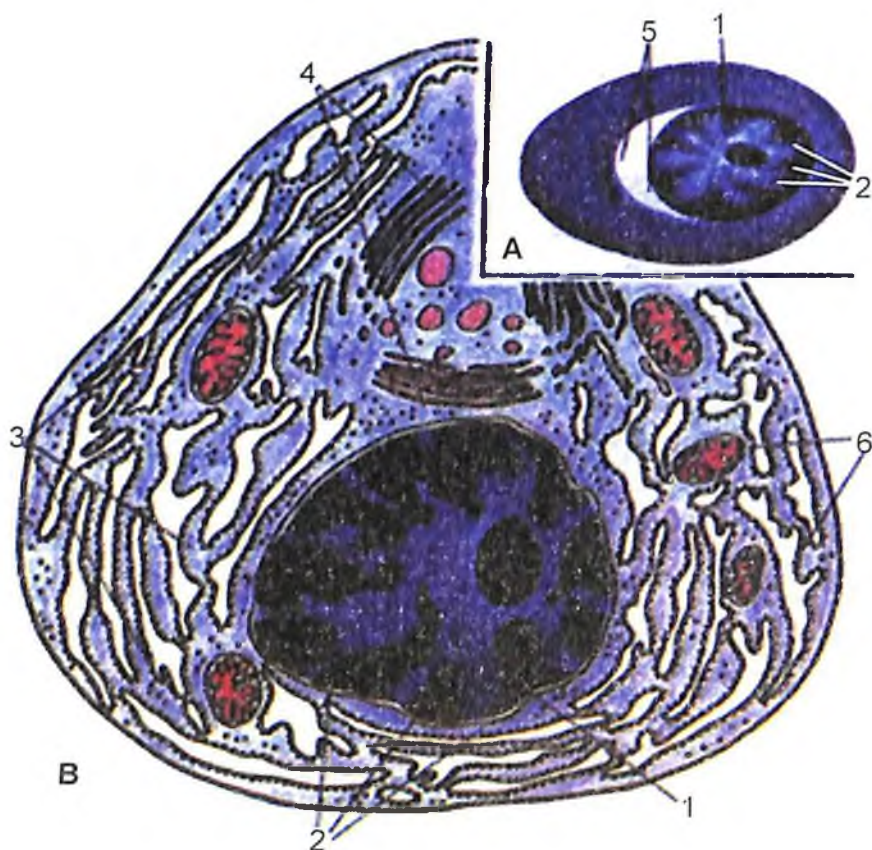
Plazmatik hujayralar yoki plazmotsitlar (*plasmocyti*)

Plazmotsitlar sut emizuvchilarda va, xususan, odamda ko'p uchrovchi hujayra turidir. U murtaklarda, taloq, limfa tuguni, jigar, ichakning shilliq qavatida va boshqa a'zolarida uchraydi. Plazmatik hujayralar oval yoki yumaloq shaklga ega bo'lib, yadrosi eksentrik joylashadi. Hujayra sitoplazmasi to'q bazofil bo'yaladi.

Elektron mikroskopda plazmotsit sitoplazmasida juda yaxshi rivojlangan donador endoplazmatik to'r, Golji kompleksi va erkin ribosomalarni ko'rish mumkin.

Golji kompleksi atrofida lizosomalar ham uchraydi. Plazmotsitlarning asosiy vazifasi immunoglobulinlar yoki antitanachalar ishlab chiqarishdir. Hozirgi vaqtda immunoglobulinlarning asosan 5 sinfi (A, G, M, D, E) plazmatik hujayrada hosil bo'lishi tasdiqlangan. Bu moddalar donador endoplazmatik to'rdan vujudga kelib, boshqa a'zo hujayralaridagi singari sekretor konveyerga tushib, hujayradan tashqariga chiqariladi. Sekretor moddaning tashqariga chiqishi plazmotsitoz (sitoplazma bo'lakchalarining ajralishi) yo'li bilan yuzaga chiqishi mumkin. Hozirgi davrda plazmatik hujayralarning B-limfotsitlardan hosil bo'lishi aniqlangan. Qonning o'zak hujayralaridan qushlarda Fabritsiy xaltachasi, sut emizuvchilarda esa qizil suyak ko'migida B-limfotsitlar hosil bo'ladi. B-limfotsitlar esa antitanachalar ishlab chiqaruvchi plazmatik hujayralarga aylanishi mumkin.

Plazmatik hujayralarning bir necha turlari farqlanadi: plazmoblastlar, proplazmotsitlar va yetuk plazmatik hujayralar. Plazmoblast hujayrasida RNK to'planadi va bu hujayra intensiv oqsil sintez qiladi. Antitanachalarning hosil bo'lishi plazmoblastlarning yetilgan plazmatik hujayraga aylanishi bilan bog'liq. Bunda bir necha ketma-ket hujayra bo'linib, bir plazmoblastdan o'nlab yetilgan plazmatik hujayralar hosil bo'ladi. Immunologik faol klon antigen kiritilgandan 1-2 kundan so'ng plazmoblastlarning bo'linishidan hosil bo'ladi. Plazmoblastlar tez bo'linuvchi hujayralardir. Ular proplazmotsitlar bosqichiga o'tib, ko'p miqdorda immunoglobulin hosil qiladi. Shu bilan ularda ko'payish qobiliyati saqlanib qoladi. So'ngra



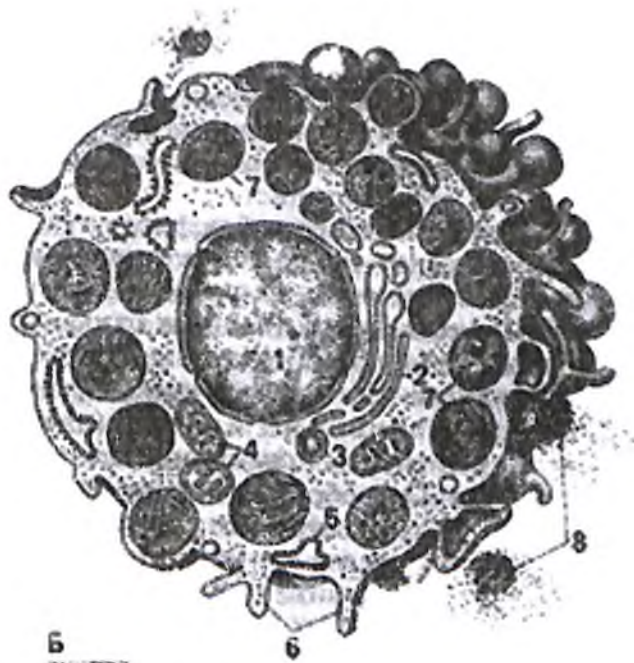
5.5-rasm. A - plazmatik hujayra yorug'lik mikroskopi ostida (gemoz);
 B - plazmatik hujayra elektron mikroskopi ostida - sxema;
 1 - yadro,
 2 - geteroxromatin,
 3 - donador endoplazmatik to'r,
 4 - Golji kompleksi,
 5 - Och zona,
 6 - Mitoxondriya.

proplazmotsitlar yetilgan, ko'payish qobiliyatini yo'qotgan hujayralarga aylanadi. Hujayra bo'linishidan boshlab, ya'ni klon hosil bo'lishidan to yetilgan plazmatik hujayralar hosil bo'lguncha 3 sutka o'tadi. Antitanacha hosil bo'lishining to'xtashi antitanacha hosil qiluvchi hujayralar populyatsiyasining so'nishi bilan bog'liq. Antigen to'qimaga tushganda unda plazmatik qatorning hamma hujayralari, ko'proq etilgan plazmatik hujayralar bo'ladi. Lekin immunologik reaksiya boshlanishida avval antitanacha hosil qiluvchi plazmoblastlar, undan so'ng yetilgan hujayralar ko'payadi. Immunologik reaksiyaga tayyorlik boshlang'ich hujayraga bog'liq bo'lib, yetilgan hujayralarga bog'liq emas. Bir plazmatik hujayra faqat bir immunologik spetsifik antitanacha hosil qiladi (5.5-rasm).

To'qima bazofillari yoki semiz hujayralar (*labrocytus seu granulocytus basophilus textus*)

To'qima bazofillari (labrotsit, mastotsit yoki geparinotsit) birinchi marta 1877-yilda Paul Erlix tomonidan ta'riflangan bo'lib, sitoplazmasida yirik donachalarni tutgani uchun semiz hujayralar nomini olgan. Ular asosan qon tomiri kapillyarlari atrofida joylashadi. Bu hujayralar yirik noto'g'ri dumaloq shaklga ega bo'lib, fiziologik reaksiyalarda va turli patologik holatlarda miqdori o'zgarib turadi. Hujayra sitoplazmasida organellalardan tashqari yirik gomogen donachalar (kattaligi 0,3-1,0 mkm) joylashgan (5.6-rasm). Bir hujayrada taxminan 10-20 ta donachalar bo'lib, ularni tuzilishiga ko'ra donador, plastinkasimon va aralash donachalarga bo'lish mumkin. Donachalar o'zida biologik faol bo'lgan moddalar: geparin, gistamin va serotoninlar tutadi. Bundan tashqari, sitoplazmada har xil fermentlar: lipaza, ishqoriy fosfataza, peroksidaza, sitoxromoksidaza, ATF-aza va boshqalar mavjud. Hujayraga xos fermentlardan biri bo'lib gistidin dekarboksilaza hisoblanadi. Bu ferment yordamida gistidin aminokislotasidan gistamin sintezlanadi.

To'qima bazofillarining donachalarida saqlanadigan geparin va gistamin to'qimalar muhiti doimiyligini (gomeostazni) ta'minlashda muhim



5.6-rasm. B – semiz hujayra ultrastrukturasi (sxema).

1 – yadro, 2 – Golji apparati, 3 – lizosomalar, 4 – mitoxondriya, 5 – endoplazmatik to'r, 6 – mayda so'rg'ichlar, 7 – donachalar, 8 – degranulyatsiyaga uchragan donachalar.

rol o'ynaydi. Geparin donachalar mahsulotining qariyb 30%ini tashkil etib, sulfatlanagan kislotali glikozaminoglikanlarga kiradi.

U qon ivishiga to'sqinlik qiladi, hujayralararo moddaning o'tkazuvchanligini pasaytiradi va yallig'lanish jarayonini susaytiradi. Gistamin esa kuchli faol modda bo'lib, kapillyarlar devorining o'tkazuvchanligini oshiradi va qon tomirlarini kengaytiradi. Shu xususiyatlari tufayli to'qima bazofillaridan ajralib chiqadigan gistamin turli xil allergiya reaksiyalarida ishtirok etadigan asosiy moddalardan biri bo'lib hisoblanadi. Gistamindan tashqari, allergiya reaksiyalarida to'qima bazofillari ajratib chiqaradigan moddalar, jumladan, allergiyaning sekin ta'sir ko'rsatuvchi moddasi, trombotsitlarni faollovchi modda, neytrofil va eozinofillarning xemotaksisini kuchaytiruvchi modda va boshqalar ishtirok etadi.

Bu moddalarning hujayradan tashqariga chiqishi *degranulyatsiya* deb atalib, u turli usul bilan amalga oshishi mumkin. Degranulyatsiya jarayonida to'qima bazofillarining hujayra qobig'ida joylashgan retseptorlari muhim o'rin tutadi. Bu retseptorlar organizmga tushgan yot antigenlarning antitanachalar bilan hosil qilgan maxsus "*antigen+antitanacha*" kompleksini o'ziga biriktirib olib, natijada, hujayradan yuqorida qayd qilingan moddalarning ajralib chiqishiga olib keladi. Hozirgi paytda allergiya kasalliklarida immunoglobulinlarning maxsus E sinfi (Ig-E) muhim rol o'ynashi tasdiqlangan. Allergiya reaksiyalariga moyil bo'lgan organizmda antigenlarga yoki allergenlarga qarshi ko'p miqdorda Ig-E ishlab chiqariladi. "*Allergen+Ig-E*" kompleksi esa to'qima bazofillarining retseptorlari bilan bog'lanib, hujayralar degranulyatsiyasiga sabab bo'ladi. Demak, bu holatlarda Ig-E himoya vazifasini o'tash o'rniga to'qimalarda muhit doimiylikining buzilishiga olib keladi.

To'qima bazofillariga tuzilishi va kimyoviy tarkibi jihatidan qondagi bazofil leykotsitlar juda yaqin turadi. To'qima va qon bazofillarining tuzilish va faoliyat jihatidan o'xshashligi, bu ikkala hujayralarning son jihatidan bir-birini to'ldirib turishi to'qima bazofillari ham o'zak hujayralardan kelib chiqishiga dalil bo'la oladi. To'qima bazofillarida mitoz bo'linishining juda kam uchrashi ham bu fikrning qo'shimcha isbotidir.

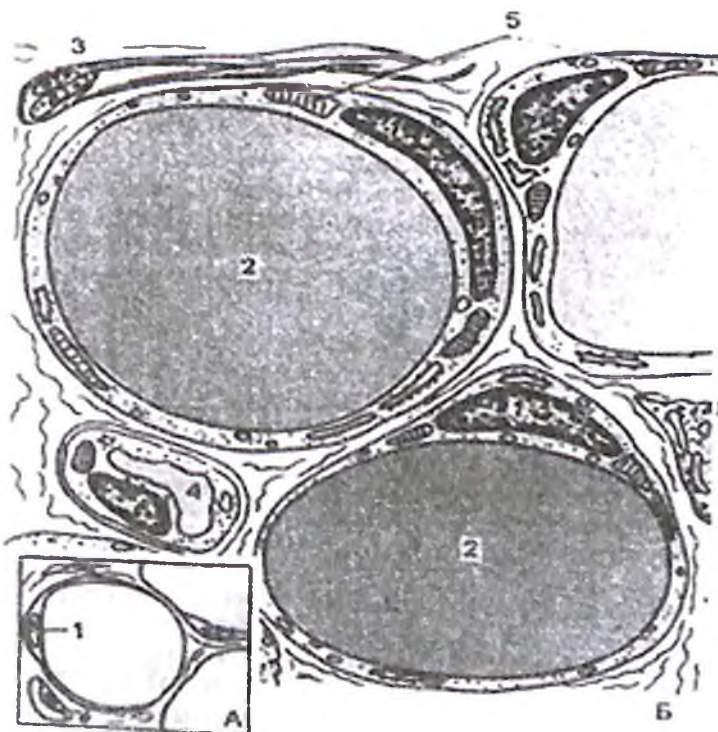
Yog' hujayralari (adipocyt)

Yog' hujayralari yoki adipotsitlar asosan qon tomirlari bo'ylab joylashadi. Ba'zi joylarda esa yog' hujayralari to'planib, yog' to'qimasini hosil qiladi. Yog' hujayralari biriktiruvchi to'qimaning kambial elementlaridan, retikulyar va adventitsial hujayralardan hosil bo'lishi mumkin. Bu hujayralar sitoplazmasida yig'ilgan mayda-mayda yog' tomchilari yirik tomchilarni hosil qiladi (*5.7-rasm*). Sitoplazma organellari va yadro chetga surilib, yog' hujayrasi sharsimon shaklni oladi. Maxsus bo'yovchi moddalar (sudan III va boshqalar) yog'ni bo'yasa, spirt uni eritadi. Gematoksilin-eozin bilan bo'yalgan preparatlarda yog' hujayralari oqish bo'lib ko'rinadi.

Elektron mikroskopda endoplazmatik to'r va Golji kompleksining juda sust rivo-

jlanganligini ko'rish mumkin. Yog'tarkibi turlicha bo'lib, iqlim sharoitiga va ovqatlanish turiga bog'liq («Yog' to'qimasi»ga q.)

Adipotsitlar (ba'zan lipotsitlar deb ham ataladi) ancha yuqori modda almashtirish qobiliyatiga ega. Qon va limfaga so'rilgan yog' tomchilari yoki xilomikronlar (diametri 1 μm atrofida) tomirlar endoteliysidagi fermentlar ta'sirida yog' kislotalari bilan glitseringa parchalanadi. Bu moddalar adipotsitlar tomonidan so'rilib hujayralarda glitserolkinaza fermenti yordamida yana qayta triglitseridlarga sintezlanadi va yog' zapasi shaklida to'planadi. Adipotsitlarda to'plangan yog' zaruriyat tug'ilgan paytda hujayradan chiqarilib lipaza fermenti yordamida parchalanadi, hosil bo'lgan glitserin va yog' kislotalari qondagi albumin bilan bog'lanib to'qimalarga «yoqilg'i» sifatida yetkaziladi.

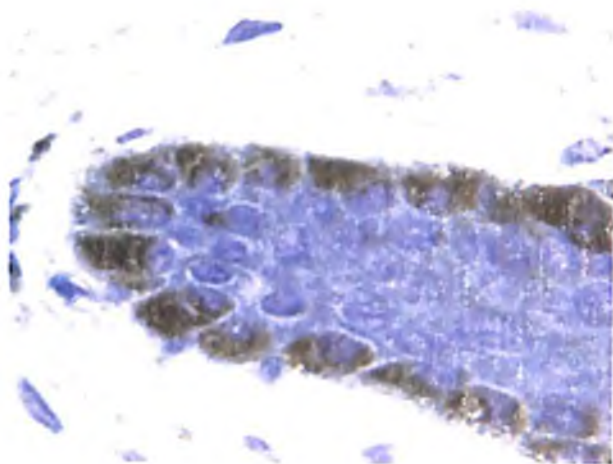
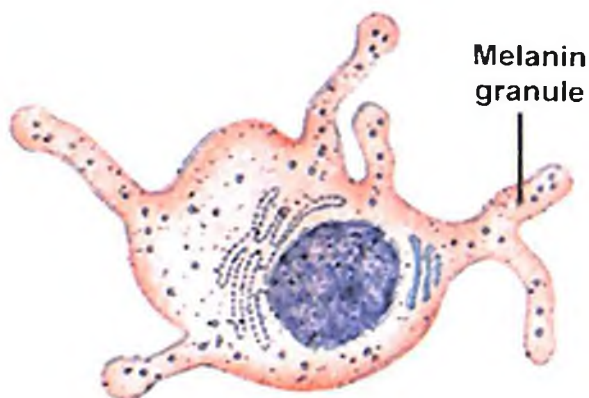

5.7-rasm. Oq yog' to'qimasi (elektron mikroskopik sxema. 1 - yadro, 2 - yog' tomchisi, 3 - nerv tolasi, 4 - gemokapilyar, 5 - mitoxondriya.

Pigment hujayralar

Pigment hujayralar siyrak biriktiruvchi to'qimaning ma'lum joylarida, ko'zning qon tomirli va rangdor pardalarida, terida, sut bezi so'rg'ichi, anus (chiqaruv) teshigi atrofida ko'proq uchraydi. Pigment hujayralar noto'g'ri shakldagi kalta o'simtali hujayralar bo'lib, sitoplazmasida mayda-mayda pigment donachalarini tutadi. Bu pigment *melanin* deb atalib, mikroskopda to'q jigarrang bo'lib ko'rinadi. O'zida pigment saqlovchi hujayralar *melanoforotsitlar*, pigment sintez qilish xususiyatiga ega bo'lgan hujayralar esa *melanoblastotsit* yoki *melanotsitlar* deb ataladi. Melanin pigmenti melanoblastotsit hujayralarining sitoplazmasida tirozin aminokislota-sining oksidlanish mahsulotlarini polimerizatsiyasi natijasida hosil bo'ladi. Tiroz-ta'sirida hosil bo'ladi (5.8-rasm).

Melaninning hosil bo'lishi endokrin bezlarning faoliyatiga bog'liq. Uning sintez qilinishi ultrabinafsha nurlari va ba'zi bir kimyoviy moddalar ta'sirida kuchaya-



5.8-rasm. Pigment hujayralar.

di.Ko'pchilik tadqiqotchilar fikricha, bu hujayralar, garchi biriktiruvchi to'qimada joylashsa ham, mezenximadan emas, balki nerv qirrasidan taraqqiy etadi.

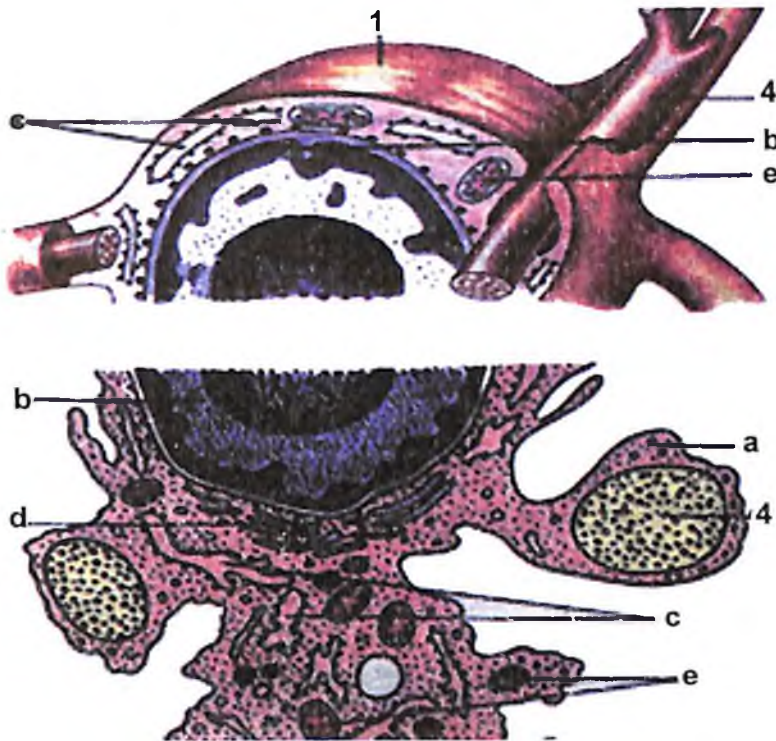
Retikulyar hujayralar (*reticulocytī*)

Retikulyar hujayralar qon yaratuvchi a'zolar asosini hosil qiluvchi, sitoplazmasi bazofil bo'yaluvchi, yadrosi oval, mayda donador xromatinli hujayralardir. Bu hujayralar ichakda, buyrakda va boshqa a'zolarining shilliq qavatida ham uchraydi. Retikulyar hujayralar kam differensiallangan hisoblansa ham, ularning bo'linishi kam kuzatiladi. Ular o'simtali, sitoplazmasi ochroq bazofil bo'yaluvchi hujayralar bo'lib, turli ta'sirlar natijasida yumaloq shaklni oladi.

Retikulyar hujayralarning turlari va faoliyati haqidagi ma'lumotlar yetarli emas, buning ustiga, turli qarama-qarshiliklarga ham egadir. Hujayralarning nomi "reticulum" – "to'r" so'zidan kelib chiqqan bo'lib, bu yerda to'r hosil qiluvchi hujayralar ma'nosida kelgan. Haqiqatan ham, retikulyar hujayralar o'z o'siqlari va retikulin tolalari yordamida yuqorida qayd etilgan a'zolarida maxsus to'rlar hosil qiladi (5.9-rasm).

Qon yaratuvchi a'zolarida (timus bundan mustasno) retikulyar hujayralar bo'ljak qon hujayralari (eritrotsitlar, granulotsitlar va B-limfotsitlar) uchun maxsus mikromuhit yaratishda ishtirok etadi. Ular suyak ko'migida, taloqda va limfa tugunlarida B-limfotsitlar joylashadigan zonalarda uchrab, «follikulyar dendritik hujayralar» (FDH) nomi bilan yuritiladi. FDH dan tashqari, bu a'zolarida fibroblastlarga o'xshab ketadigan va kam differensiallashgan retikulyar hujayralar uchraydi. Xulosa qilib aytganda, retikulyar hujayralar mezenxima mahsuloti bo'lib, qon va immunokompetent hujayralari uchun mikromuhit tashkil etuvchi hujayralardan biridir.

Quyida keltiriladigan hujayralar (endoteliy, adventitsial hujayralar va peritsitlar) asosan qon tomirlari tizimi uchun xos bo'lib, ularning hayoti va faoliyati shu tizim bilan bog'liqdir. Ammo qon va limfa tomirlari biriktiruvchi to'qimaning aso-



5.9-rasm. Retikulyar hujayra tuzilishi sxemasi.

A - Umumiy ko'rinishi;

B - Tuzilish sxemasi.

1 - Retikulyar hujayralar,

a) o'simtalar,

b) yadro,

c) donador endoplazmatik to'r,

d) golji kompleksi,

e) mitoxondriya,

2 - Asosiy modda,

3 - Limfotsitlar,

4 - Retikulyar tolalar.

siy elementlari bo'lgani uchun biz bu hujayralarni qisqacha ta'riflab o'tamiz.

Endoteliy hujayralari (endotheliocyt)

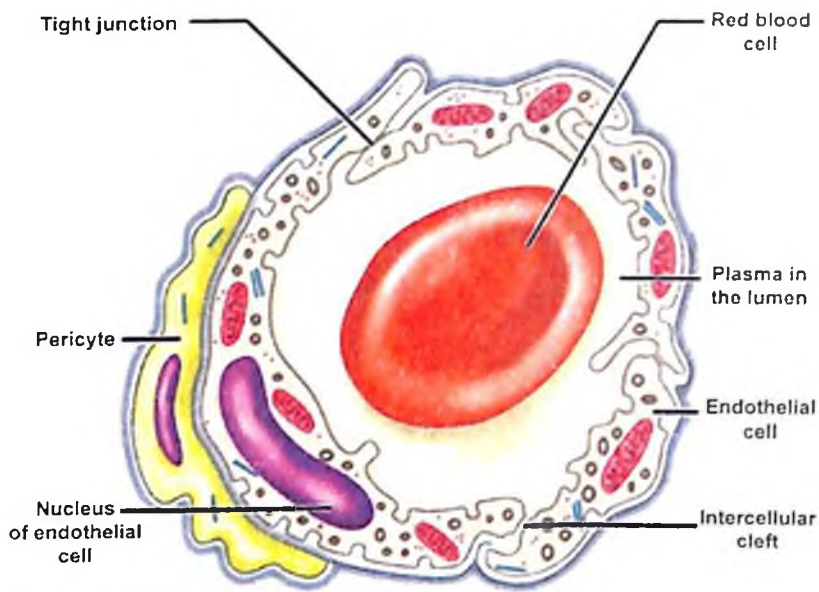
Endoteliy hujayralari yurak-qon tomiri tizimining hamma tarkibiy qismlarini va limfa tomirlarini ichki tarafdan qoplab turadi. Bu hujayralar uzluksiz qavat hosil qilib, limfatik tomirlardan boshqa qismida bazal plastinkada joylashadi.

Endoteliy hujayralari yassi hujayralar bo'lib, kumush bilan impregnatsiya qilinganda hujayra chegaralari aniq ko'rinadi. Qo'shni hujayralar orasidagi kontaktlar turg'un bo'lmay patologik hollatlarda va ba'zi fiziologik o'zgarishlarda yo'qolishi va qayta tiklanishi mumkin.

Elektron mikroskopda hujayra ostidagi bazal plastinka aniq ko'rinadi. Hujayra-ning yadro saqlovchi qismlari kengrok, (3-6 mkm), chetki qismlari ancha yupqa bo'ladi (qalinligi 20- 80 nm va ba'zan 1-2 mkm gacha boradi).

Ba'zi a'zolarining endoteliy hujayralari sitoplazmasi ma'lum qismlarda shunchalik yupqalashadiki, hujayraning ichki va tashqi membranalari bir-biriga tegib, fenestralar hosil qiladi. Hujayra sitoplazmasida ko'p miqdorda pinotsitoz pufakchalar mavjud bo'lib, ular turli moddalarni kapillyar bo'shlig'idan to'qimalarga va modda almashinuv mahsulotlarining esa oraliq moddadan kapillyarlarga o'tishida muhim o'rin tutadi.

Endoteliy hujayralari joylashgan bazal plastinka (membrana) fibrillyar tolalardan va ko'p miqdorda mukopolisaxaridlar saqlovchi amorf moddadan iborat bo'lib, uning holati kapillyarlar o'tkazuvchanligini belgilaydi. Endoteliy hujayrala-



5.10-rasm.
Endoteliy hujayrasi
va peritsit.

ri biriktiruvchi to'qimaning kollagen tolalariga nozik ipchalar – filamentlar orqali birikadi (5.10-rasm).

Xulosa qilganda, endoteliy hujayralari mezenximadan taraqqiy etib, qon (yoki limfa) va to'qimalar orasidagi moddalar almashinuvida muhim o'rin tutadi. Bu jaryonda endoteliy hujayralaridagi yupqalashgan qismlardagi fenestralar, hujayralar orasidagi yoriqlar va sitoplazmadagi pinotsitoz pufakchalar katta ahamiyatga ega.

Peritsitlar (*pericyti, periangiocyti*)

Qon tomiri endoteliy hujayralarining tashqi tomonida bazal membrana hosil qilgan yoriqlarda yoki bazal membrana bilan endoteliy hujayra bazal plazmolem-masi orasida peritsit hujayralari joylashib, ularni perikapillyar hujayralar yoki periangiotsitlar deb ham yuritiladi.

Peritsitlarning o'ziga xos xususiyatlaridan biri ularning hamma tarafdan bazal membrana bilan o'ralgan holda joylashishidir. Bazal membrana peritsitga yaqin yerda ikkiga bo'linib, hujayrani qamrab oladi. Peritsitlar ovalsimon yoki noto'g'ri shaklga ega bo'lishi mumkin. Ba'zan peritsitlar tuzilishi jihatdan limfotsitlarga juda o'xshab ketadi. Peritsitlarning faoliyati oxirigacha aniqlangan emas. Bu hujayralarda ba'zan nerv oxirlarining tugallanishi peritsitlar qon kapillyarlari teshigining kattaligini boshqarib turadi, degan fikrga olib keladi. Keyingi yillarda peritsitlarga ma'lum bir sharoitda biriktiruvchi to'qimaning boshqa hujayralariga (fibroblastlarga) aylanadigan o'ziga xos hujayralar sifatida qaralmoqda.

Adventitsial hujayralar (*adventitiocyti*)

Ular kam differensiallangan, yassi yoki duksimon shaklga ega hujayralar bo'lib, qon tomirlari atrofida joylashadi. Adventitsial hujayralar peritsitlardan farq qilib,

hech qachon bazal membrana bilan o'ralmaydi. Ularning sitoplazmasi sust bazofil bo'yalib, o'zida kam miqdorda organellalar tutadi. Adventitsial hujayralar kam differensiallangan hujayralar bo'lib, ulardan ma'lum sharoitlarda fibroblastlar yoki adipotsitlar (yog' hujayralari) hosil bo'ladi.

SIYRAK BIRIKTIRUVCHI TO'QIMANING HUYAYRALARARO MODDASI

Siyrak biriktiruvchi to'qimaning hujayralararo moddasi amorf (asosiy) moddadan va ikki turli tolalardan iborat. Kollagen va elastik tola tolalarning asosiy qismini tashkil etib, retikulyar tolalar kam uchraydi. Retikulyar tolalar kollagen tolalarning bir turi hisoblanadi va unda kollagen-III bo'ladi.

Amorf modda va tolalar asl biriktiruvchi to'qimaning hamma turlarida har xil nisbatda uchraydi. Shuning uchun quyida keltirilgan hujayralararo moddaning tuzilishi biriktiruvchi to'qimaning hamma turlari uchun tegishlidir:

Asosiy modda

Asosiy, amorf yoki sement modda biriktiruvchi to'qima takomilining ilk bosqichlarida hosil bo'lib, avvaliga tolalar ko'proq bo'ladi, keyinchalik amorf modda differensiallashib, biriktiruvchi to'qimaning bir turida, masalan, terida kam, tog'ayda esa ko'proq glikozaminoglikanlar (mukopolisaxaridlar) tutadi. Biriktiruvchi to'qimaning hujayra va tolalari uning asosiy moddasida yotadi. Normal sharoitda asosiy modda gel konsistentsiyasiga ega. Uning tarkibiga biriktiruvchi to'qima hujayralarida sintezlanuvchi moddalar (sulfatlangan glikozaminoglikanlar – xondroitinsulfat, geparinsulfat, keratinsulfat, gialuron kislota; fermentlar, immun tanachalar) va qon tomiri orqali keluvchi moddalar (albumin, globulin, vitaminlar, gormonlar, ionlar, suv, fermentlar, immun tanachalar va metabolitlar) kiradi. Asosiy moddaning o'tkazuvchanli glikozaminoglikanlarga (GAG)ga va glikoproteinlarga (GP) bog'liq bo'ladi.

Glikoproteinlar (GP). Ular oqsil va uglevod birikmalari, tarkibida 90-95% uglevod bo'ladi. Glikoproteinlar tolalarda va oraliq modda tarkibida bo'ladi (fibronektin, xondronektin, fibrillin, laminin). GP-hujayralararo modda strukturalarining shakllanishida va uning funksional xususiyatini belgilashda muhim ahamiyat kasb etadi.

Fibronektin – fibroblast hujayralaridagi yuza glikoproteindir. U hujayralararo moddada oraliq kollagenlar bilan birikkan holatda bo'ladi. Fibronektin hujayralarning o'sishini, harakatlanishini, yopishqoqligini va turlanishini ta'minlaydi.

Fibrillin mikrofibrillalarni shakllanishini va hujayra tuzilishiga ega bo'lmagan komponentlarni o'zaro bog'lanishini tezlashtiradi.

Laminin – bazal membranani tarkibiga kirib, o'zaro disulfid bog'lar orqali birikkan uchta polipeptid zanjirdan iborat.

Glikozaminoglikanlar (GAG). Ular polisaxarid birikmalaridan iborat. Ular tarkibida sulfatlangan GAGlar – ularga xondroitin sulfat (tog'ay, ko'z, terida),

dermatansulfat (teri, paylar, tomirlar devorida), keratinsulfat, geparinsulfat (bazal membranalar tarkibida) va sulfatlanmagan GAGlar (gialuron kislota) kiradi. Amorf moddada eng ko'p tarkalganlari gialuron kislotasi va sulfatlanmagan GAGlar-dir. Gialuron kislota sulfatlanmagan GAGga kiradi.

Bu komponentlarning miqdori fiziologik va patologik holatlarda o'zgarib turadi. Glikozaminoglikanlar, xususan, gialuron kislota, xondroitinsulfat va geparinsulfat asosan oqsillar bilan kompleks holatda bo'ladi. Amorf moddaning miqdori biriktiruvchi to'qimaning turli qismlarida turlicha. Qon tomir kapillyarlari atrofida, yog' hujayralari to'plangan joylarda yoki retikulyar hujayra ko'p bo'lgan qismlarda amorf modda kam bo'ladi. Lekin biriktiruvchi to'qimaning epiteliy bilan chegaradosh qismlarida amorf modda ko'p. Bu yerda amorf modda kollagen va retikulyar tolalar bilan birga chegara membranasini (bazal plastinkani) hosil qiladi.

Asosiy modda turli moddalarni qon tomiridan hujayraga yoki metabolizm qoldiqlarini hujayradan qonga o'tishida asosiy tuzilma sanaladi. Uning o'tkazuvchanligi glikozaminoglikanlar konsentratsiyasiga va boshqa fizik-kimyoviy holatlarga bog'liq. Gistamin va gialuronidaza fermenti ta'sirida amorf moddaning o'tkazuvchanligi keskin oshadi. Shunday qilib, amorf modda organizmda modda almashinuvida muhim o'rin tutib, uning o'zgarishi turli kasalliklarga olib kelishi mumkin.

SIYRAK BIRIKTIRUVCHI TO'QIMA TOLALARI

Kollagen tolalar (*fibrae collagenae*). Kollagen (yunon. "*colla*" – "*yelim*", "*genos*" – "*yaratmoq*", "*vujudga keltirmoq*") faqatgina asl biriktiruvchi to'qimada bo'lmay, balki suyakda – *ossein*, tog'ayda – *xondrin* tolalar nomi bilan mavjud. Kollagen tolalar siyrak biriktiruvchi to'qimada turli yo'nalishda yotuvchi to'g'ri yoki egri-bugri tortmalar holida joylashadi. Kollagen tolalar tarkibida fibrillyar oqsil – kollagen bo'lib, u fibroblast hujayralarida polipeptid zanjirlar (prokollagen) shaklida hosil bo'la boshlaydi. Kollagen sintezi va fibrilloqenez quyidagi bosqichlarda amalga oshadi:

I bosqich (molekulyar daraja) – fibroblast donador endoplazmatik to'rida (EPT) uzunligi 280 nm va diametri 1,4 nmli tropokollagen molekulalari sintezlanadi. Tropokollagen molekulasi ma'lum bir tartibda takrorlanuvchi 3 ta aminokislotalar zanjiridan iborat bo'lib, ulardan birinchisi xohlagan aminokislota, ikkinchisi prolin yoki lizin, uchinchisi esa glitsindir. Bu aminokislotalar zanjirda ko'p marta xuddi shu tartibda qaytariladi. Prolin va lizin darhol gidroksiprolin yoki gidroksilizingacha oksidlanadi. Hujayra ichida 3 ta kalta polipeptid zanjirlar bir-biriga o'raladi va tripletlar hosil qiladi. Har bir triplet molekulasi uch polipeptid zanjirdan iborat bo'lib, uni 1,4 nm, uzunligi 280-300 nm ga teng. Bu tripletlar tropokollagen deb nomlanadi. Uning molekulyar og'irligi 360 000 ga teng. Tropokollagen oqsili hujayra tashqarisiga sekretsiya qilinadi.

II bosqich (molekula usti daraja) – tropokollagen molekulalari uchlari bilan birikib, natijada protofibrillalar hosil bo'ladi. 5-6 protofibrillalar yon yuzalari bilan birikib, diametri 3-5nmli mikrofibrillalarni hosil qiladi.

III bosqich (*fibrillyar daraja*) – hosil bo'lgan mikro fibrillalar yon yuzalari bilan birikib, qalinligi 20-100 nm li fibrillalarni hosil qiladi. Ularda ko'ndalang chiziqlarni ko'rish mumkin. Ko'ndalang chiziq polimerizatsiya qilish davrida hosil bo'lib, tropokollagen molekulalarining orasida qoladigan bo'shliqqa bog'liq.

IV bosqich (*tolali daraja*) – fibrillalar yon yuzalari bilan birikib, diametri 1-10 mkm li kollagen tolalarni hosil qiladi (5.11-rasm).

Hozirgi vaqtda kollagenning 14 tipi aniqlangan. Bu tiplar har xil a'zolarida bo'lgan kollagenning kimyoviy tarkibi, joylashishi va xususiyatlariga ko'ra tafovut qilinadi:

I tip – terida, suyakda, ko'z muguz pardasida, sklerada uchraydi.

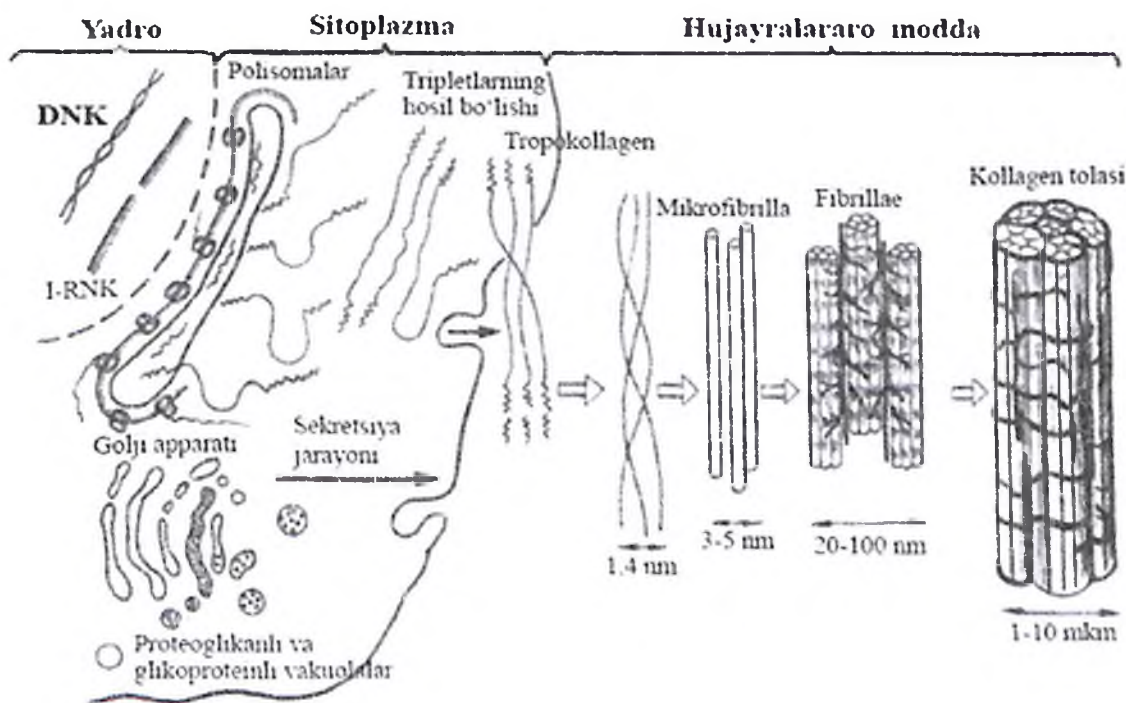
II tip – gialin va tolali tog'aylarda joylashadi.

III tip – homila terisining dermasida, retikulyar to'qimada va yirik qon tomirlari devorida uchraydi. Kollagenning bu turi eng ko'p uchraydi.

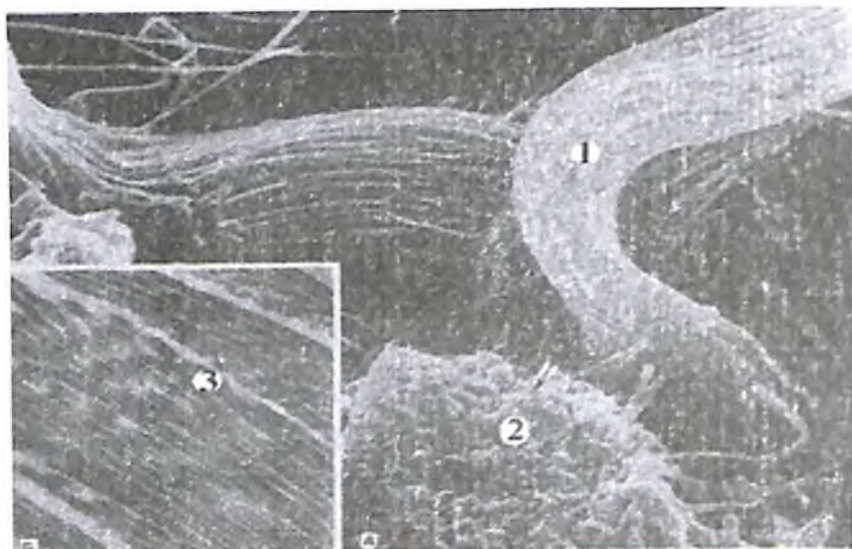
IV tip – bazal membranalarda va ko'z gavharini o'rovchi kapsulada joylashadi.

Qolgan tipdagi kollagenlar ayrim a'zolarining biriktiruvchi to'qimalarida uchrab, unchalik keng tarqalmagan.

Kollagen tolalarda glitsin, prolin, oksiprolin, glyutamin, asparagin kabi aminokislotalar ko'p bo'lib, oltingugurt saqlovchi aminokislotalar kam. Kollagen tolalar juda pishiq va cho'zilmaydi. Pay suyultirilgan ishqor va kislotalarda 10 marta shishadi (5.12-rasm).



5.11-rasm. Kollagen sintezi va fibrillogenez.



5.12-rasm. Kollagen to'plami va kollagenning elektron mikroskop ostida ko'rinishi. (ko'ndalang-targ'illikka e'tibor bering).

A - REM E - TEM
 1 - Kollagen tolalar (bo'ylama holda),
 2 - Kollagen tolalar (ko'ndalang holda).

Elastik tolalar. Elastik tolalarning hosil bo'lishi kollagen tolalarning hosil bo'lishiga o'xshaydi. Fibroblastlar elastik tolalarning ham hosil bo'lishida ishtirok etadi. Elastik tolalar tolali biriktiruvchi to'qimada va biriktiruvchi to'qimaning ba'zi boshqa turlarida uchraydi. Ular maxsus bo'yoqlar bilan bo'yalganda (orsein, rezorsin-fuksin) kollagen tolalardan aniq ajralib ko'rinadi. Elastik tolalar qalinligi 8-20 nm keladigan fibrillalardan hosil bo'lib, tolalar qalinligi siyrak biriktiruvchi to'qimada 1-3 mkm bo'lsa, elastik bog'lamlarda 8-10 mkm gacha yetadi.

Elastik tolalarda kollagendan farqli ravishda ko'ndalang chiziqlik yo'q. Bu holat elastik tolni hosil qiluvchi oqsillarning betartib joylashishi bilan ta'riflanadi. Elastik tola oqsillari umumiy qilib *elastin* deb ataladi.

Elastik tolalarda bir-biridan farqlanuvchi oqsillar borki, bu oqsillar aminokislotalar tarkibi kollagen oqsilidan boshqachadir. Kollagenga nisbatan bu oqsillarda glitsin va prolin kabi aminokislotalar ko'p bo'lib, glyutamin, asparagin kislota, oksiprolin, arginin va boshqalar ancha kam. Bundan tashqari, elastik tolalardagi oqsil o'zida sistin aminokislotasini tutmaydi. Uning o'rniga bu oqsilda aminokislotalar hosilasi bo'lgan desmozin va izodesmozin bo'lib, bu hosilalar elastinning molekulyar tuzilishi barkarorligini va elastik tolni cho'ziluvchanligini ta'minlaydi. Elastik tolalar yaxshi cho'ziladi, lekin uzilishi ham oson. Elastik tolalarda vaqt o'tishi bilan mineral tuzlar o'tirib, uni sinuvchan qilib qo'yadi.

Retikulyar tolalar. Biriktiruvchi to'qimaning ba'zi turlarida, qon yaratuvchi a'zolar stromasida, jigarda, qon tomirlari (asosan kapillyarlar), mushak va nerv tolalari atrofida kollagen va elastik tolalardan tashqari retikulyar yoki retikulin tolalar ham uchraydi. Bu tolalar III tipdagi kollagenga kirib, kumush tuzlari bilan impregnatsiya qilinganda aniq ko'ringani uchun ba'zan argirofil (yunon. "*argiros*" - "*kumush*") tolalar deb ham yuritiladi. Retikulyar tola ("*rete*" - "*to'r*") deb nomlanishi ularning to'r hosil qilishini bildiradi.

Retikulyar tolalarning tuzilishi yaxshi o'rganilmagan bo'lsa ham, ma'lum faktlar bu tolalar oqsildan - retikulindan (kollagenning maxsus turi) tuzilganligini ko'rsa-

tadi. Retikulin oqsili kollagen va elastik tolalardagi oqsillardan serin, oksilizin va glyutamin aminokislotalarining ko'pligi bilan ajralib turadi. Oqsil mikrofibrillalari taxminan 40-60 nm qalinlikda bo'lib, ularda ham xuddi kollagen protofibrillalari-dagi kabi ko'ndalang chiziqlik ko'rinadi.

Retikulyar tolalar kuchsiz kislota, ishqorlar va tripsin ta'siriga chidamli.

ZICH TOLALI BIRIKTIRUVCHI TO'QIMA

Siyrak va zich tolali biriktiruvchi to'qimalar orasida keskin chegara o'tkazish mushkul, chunki organizmda biriktiruvchi to'qimaning hujayralar va hujayralara-ro modda nisbati asta-sekin o'zgaradi. Tolalarning joylanish tartibi bo'yicha zich tolali biriktiruvchi to'qimaning *shakllangan* va *shakllanmagan* turlari farq qilinadi.

Zich shakllanmagan biriktiruvchi to'qima terining to'rsimon qavati va bo'g'in xaltachalari biriktiruvchi to'qimasida uchrab, uning kollagen va elastik tolalari bir-biriga zich, lekin tartibsiz joylashganligi uchun to'rsimon tuzilishga ega. Hujayralar turi ko'p bo'lmay, amorf modda ham kamdir. Hujayralar asosan fibroblast va fibrotsitlardan iborat bo'lib, ular uzunchoq shaklga ega.

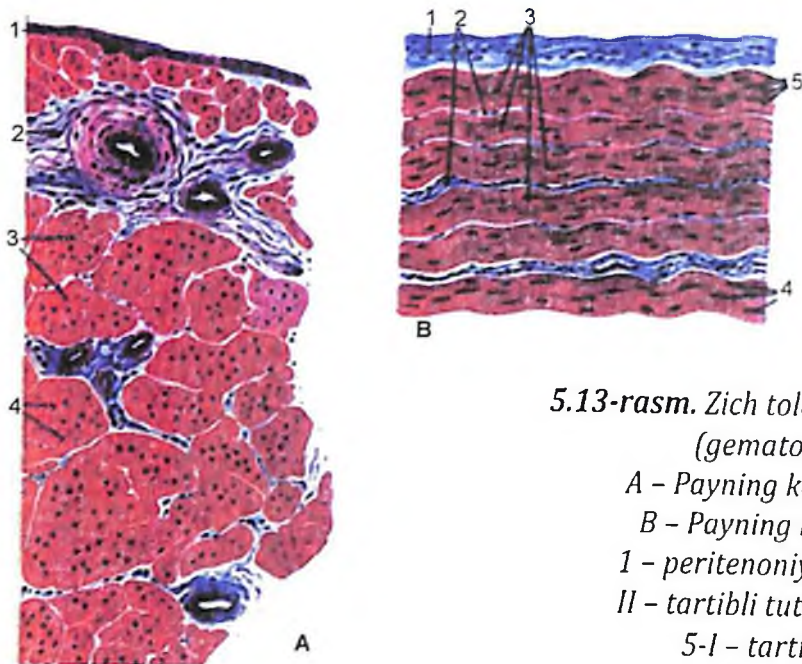
Zich shakllangan biriktiruvchi to'qima esa tolalarning tartibli joylashishi bilan farqlanadi. Bu to'qimada tolalarning joylashishi kuch chiziq-lari bo'ylab yo'nalgan. Shakllangan biriktiruvchi to'qimaga paylar; bog'lamlar; fibroz membranalar va plastinkasimon biriktiruvchi to'qima kiradi. Bu to'qimaning tarkibiy qismlarining tuzilishiga mukammalroq to'xtab o'tamiz.

Paylar (*tendo*). Paylar pishiq tortmalar bo'lib, mushaklar shu paylar orqali suyakka birlashadi. Paylar bir-biriga parallel yotuvchi yo'g'on kollagen tolalardan tashkil topgan. Kollagen tolalar orasida elastik to'r yotadi. Ularning orasida asosiy modda joylashadi. Biriktiruvchi to'qima hujayralaridan esa tolalar orasida yotuvchi fibrotsitlarga bo'ladi. Fibrotsitlar to'rtburchak, uchburchak yoki trapetsiya shakliga ega bo'lib, yon tomondan tayoqcha shaklini eslatadi. Bu hujayralarni *pay hujayralari* deb ham nomlanadi.

Payda har bir kollagen tolalar tutami fibrotsitlar bilan chegaralangan. Bu tolalar *birlamchi tartibli tolalar* deyiladi. Bu tolalar tashqi tomondan *endotenoniy* deb ataluvchi siyrak tolali biriktiruvchi to'qimaning yupqa pardasi bilan o'ralgan. Birlamchi tolalar yig'ilib ikkilamchi tolalar tutamini hosil qiladi. Ikkilamchi tolalar tutami o'z navbatida uchlamchi tolalar tutamini hosil qiladi. Bu tolalar tutami tashqi tomondan *peritenoniy* deb ataluvchi siyrak tolali biriktiruvchi to'qimadan iborat parda bilan chegaralanganidir. Shu pardalarda paylarni oziqlantiruvchi tomirlar hamda paylarni innervatsiya qiluvchi nerv tolalari va nerv oxirlari joylashadi (5.13-rasm).

Fibroz membranalar. Fibroz membranalar – fassiyalar, aponevrozlar, diafragmaning pay markazlari, ba'zi a'zolarining kapsulasi, tog'ay ustki pardasi, sklera, tuxumdon va urug'donlarning oqlik pardalarini hosil qiladi.

Aponevrozlar, fassiyalar va diafragmaning pay markazi bir-birining ustida bir



5.13-rasm. Zich tolali biriktiruvchi to'qima (gematoksilineozin).

A - Payning ko'ndalang kesimi;

B - Payning bo'ylama kesimi.

1 - peritenoniy, 2 - endotenoniy,

II - tartibli tutamlar fibrotsitlar,

5-I - tartibli tutamlar.

necha qavat bo'lib yotgan kollagen tolalar tutamlari va ular orasida joylashgan hujayralardan iborat. Kollagen tolalar bir-biriga parallel yotadi. Fibroz membranalarda kollagen tolalar tutamidan tashqari, elastik tolalardan iborat to'r ham mavjud. Suyak ustki pardasi, sklera, tuxumdonning oqlik qavati, bo'g'imlar kapsulasida kollagen tolalar tutami biroz noto'g'ri joylashgan bo'lib elastik tolalarning ko'pligi bilan aponevrozlardan farq qiladi. Bu qavatlarda fibrotsitlar burchakli yoki duksimondir.

Plastinkasimon biriktiruvchi to'qima kapsula bilan o'ralgan nerv oxirlarida uchraydi. U konsentrik joylashgan biriktiruvchi to'qima plastinkalaridan iborat. Plastinkalarning asosiy moddasida bo'ylama, ko'ndalang yo'nalishda joylashgan yoki tartibsiz chirmashgan ingichka kollagen tolalar joylashgan. Bu tolalardan ba'zi birlari kollagenga ijobiy reaksiya bermaydi, balki o'zining xususiyatlari bilan retikulin tolalarga yaqinlashadi.

Plastinkalar ustida o'simtali, yadrosi oval shakldagi fibrotsit hujayralari yotadi. Plastinkalar orasida odatda fibroblastlar va o'troq makrofaglar uchraydi.

Elastik biriktiruvchi to'qima. Bu to'qima chin tovush bog'lamida uchrab, parallel yo'nalgan elastik tolalarning yaxshi rivojlanganligi bilan xarakterlanadi. Bu bog'lamda elastik tolalar tarmoqlangani uchun ular to'r shaklini hosil qiladi. Elastik bog'lamlar kollagen to'qimadan farq qilib har xil tartibli tutamlar hosil qilmaydi.

Elastik tipdagi arteriya devorlarida (aorta, o'pka arteriyasi va boshqalar) elastik to'qimaning plastinkalari darchali membranalar hosil qiladi. Darchali membranalar bir necha qavat bo'lib joylashgan, ular oralig'i esa silliq mushak hujayralari, fibrotsitlar va asosiy modda bilan to'lgan.

MAXSUS XUSUSIYATGA EGA BO'LGAN BIRIKTIRUVCHI TO'QIMALAR

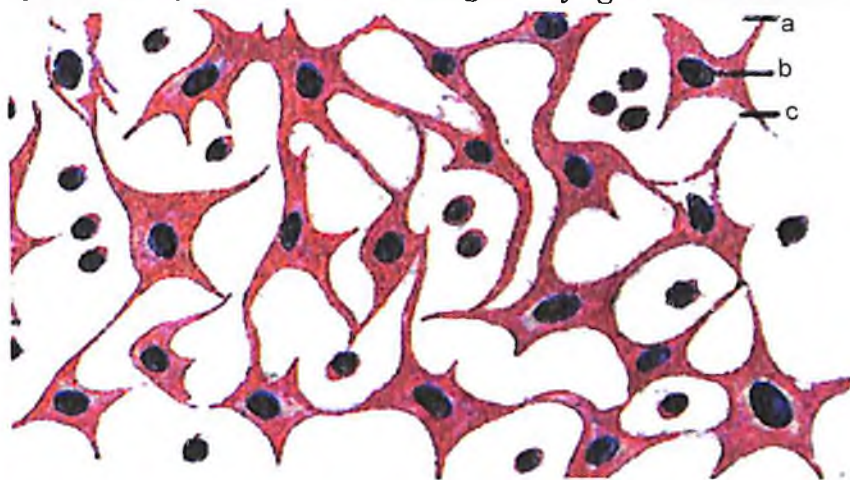
Yuqorida ko'rib o'tilgan, siyrak va zich biriktiruvchi to'qimadan tashqari, maxsus xususiyatga ega bo'lgan biriktiruvchi to'qimalar – retikulyar to'qima, yog' to'qimasi, shilliq to'qima, pigment to'qima fark qilinadi.

Retikulyar (to'rsimon) to'qima (*textus reticularis*). Bu to'qima retikulyar hujayralar va retikulin tolalardan tashkil topgan. Retikulyar hujayralar o'siqlari bilan birlashib, to'rsimon tuzilmani hosil qiladi. Retikulyar hujayralarga retikulin tolalar zich tegib yotadi. Retikulyar to'qima organizmning turli qismlarida uchraydi. Bu to'qima suyak ko'migi, limfa tuguni va taloqning stromasini hosil qiladi.

Retikulyar to'qimani ichak shilliq qavatida, buyrakda va boshqa a'zolarda ham uchratish mumkin. Uning asosiy vazifalaridan biri qon shaklli elementlari ishlab chiqishida maxsus mikromuhit hosil qilishdir. Bu to'qima hosil qilgan qovuzloqlarda rivojlanayotgan qon shaklli elementlarining turli hujayralarini uchratish mumkin. Retikulyar to'qimaniig ba'zi hujayralari to'rdan ajrab, erkin retikulyar hujayralarni hosil qiladi. Taloq va limfa tugunining retikulyar to'qimasidan qon yoki limfa doimo o'tib turadi. Shuning uchun bu a'zolarning retikulyar hujayralari yot antigen bilan to'qnashadi va shu antigen to'g'risida limfotsitlarga ma'lumot yetkazib beradi (5.14-rasm)

Yog' to'qimasi (*textus adiposus*). Yog' hujayralari biriktiruvchi to'qimaning ma'lum qismlarida to'planib, yog' to'qimasini hosil qiladi. Ikki xil yog' to'qimasi tafovut qilinadi: oq va qo'ngir.

Oq yog' to'qimasi hujayralari yuqorida («Yog' hujayralari»ga q.) tasvirlangan tuzilishga ega bo'lib, u yog' to'qimasining asosiy qismini tashkil etadi. Qo'ng'ir yog' to'qimasi odamda ilk yoshlik davrida (kuraklar atrofida va tananing yon taraflarida) uchraydi. Qo'ng'ir yog' to'qimasi hujayralari sitoplazmasida mayda yog' tomchilari orasida donador endoplazmatik to'r, Golji kompleksi, ko'p miqdorda mitoxondriya va glikogen kiritmalari joylashadi. Yog' hujayralaridagi sitoxromlar yog' to'qimasiga qo'ng'ir tus beradi. Yog' hujayralaridagi yog' to'plamlari energetik manba hisoblanadi. 100 g yog' yonganda energiyadan tashqari 107,1 g suv ajraladi. Shunday qilib, suv etishmaganda yog' suv manbai bo'lib ham xizmat qiladi.

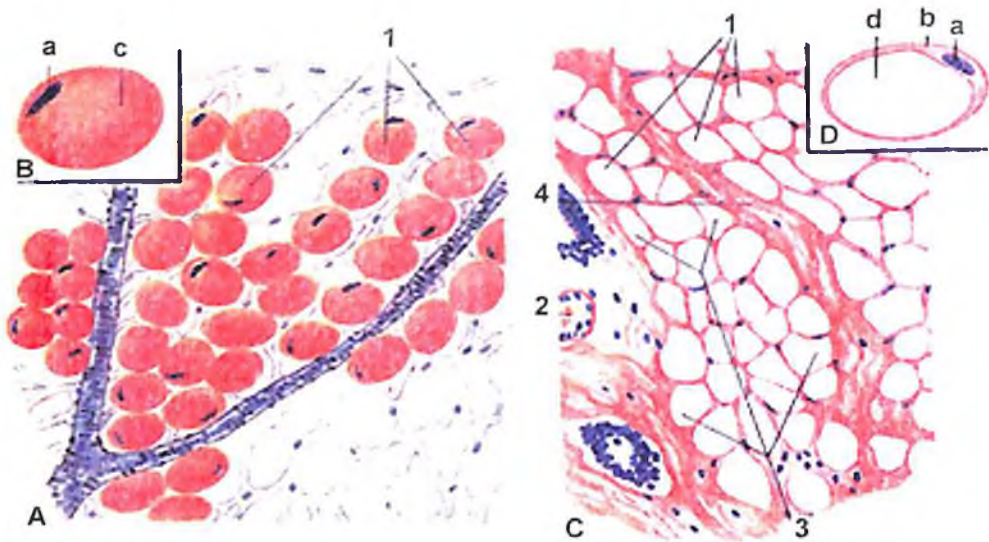


5.14-rasm.
Retikulyar to'qima.
Retikulyar
hujayralar:
a, c – o'simtalari,
b – yadro.

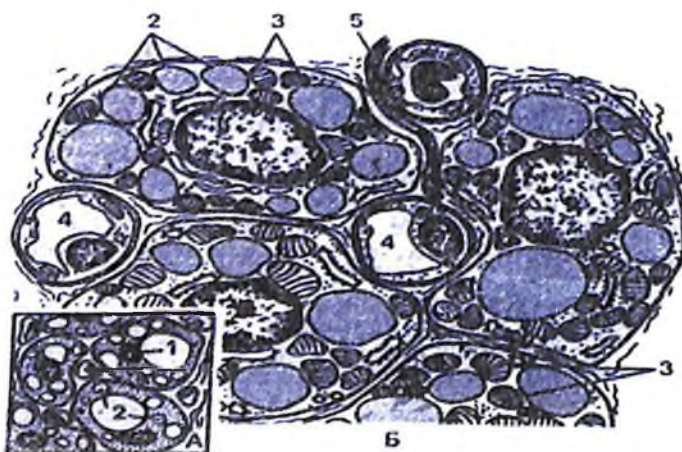
Metabolitik jarayonda qo'ng'ir yog' to'qimasi alohida o'rin tutadi. Uning metabolitik faolligi oq yog' to'qimasiga nisbatan 20 marta yuqori. Organizm soviganda qo'ng'ir yog' to'qimasi mitoxondriyalarida fosforlanishning oksidlanishdan ajralishi natijasida issiqlik energiyasi ajralib, u organizmni isitadi. Yog' to'qimasi mexanik funktsiyani ham bajarib, organizmni turli ta'sirlardan saqlaydi (masalan, teri osti yog' kletchatkasi).

Pigment to'qimasi (*textus pigmentosus*). Bu to'qima ko'p miqdorda pigment hujayralarini (melanotsitlarni) saqlaydi. Bu to'qima so'rg'ich sohasida, anal teshigi atrofida, yorg'oq xaltada hamda ko'zning qon tomiri va rangdor pardalarida uchraydi.

Shilliq to'qima (*textus mucosus*). Bu to'qima faqatgina embrionlarda uchraydi. Uning hujayralari asosan fibroblastlar bo'lib, asosiy moddada juda ko'p miqdorda gialuron kislotasi uchraydi. Bu kislota amorf yoki asosiy moddaga dirildoq yoki shilliqsimon xususiyat beradi. Homiladorlikning ikkinchi yarmidan boshlab asosiy moddada kollagen tolalarining miqdori oshadi va shilliq to'qima siyrak tolali biriktiruvchi to'qima shaklini ola boshlaydi.



5.15-rasm. Yog' to'qima: sudan bilan bo'yash: III (A), teri osti kletchatka preparati (C). 1 - yog' hujayralari, (a - yadro, b - sitoplazma, c - yog' kiritmalar), 2 - qon tomiri, 3 - yog' to'qimasining bo'lagi, 4 - biriktiruvchi qatlam.



5.16-rasm. Qo'ng'ir yog' to'qimasi (sxema). B - lipotsit ultrastrukturasini; 1 - yadro, 2 - lipid, 3 - mitoxondriya, 4 - gemokapilyar, 5 - nerv tolasi.

BIRIKTIRUVCHI TO'QIMANING YOSHGA QARAB O'ZGARISHI

Biriktiruvchi to'qimada yoshning o'tib borishi bilan asta-sekin hujayra elementlarining kamayishi kuzatiladi. Asosan, fibroblast hujayralari kamayishi natijasida ma'lum darajada asosiy modda ham kamayadi. Yosh biriktiruvchi to'qima asosiy moddaga boy bo'lib, tolalar kam bo'ladi. Funktsional faol hujayra elementlarining bo'lishi biriktiruvchi to'qimada moddalar almashinuvining yuqori bo'lishini ta'minlaydi. Yosh o'tishi bilan biriktiruvchi to'qima glikozaminoglikanlarining tarkibiy qismlari ham o'zgaradi. Gialuron kislota kamayib, xondriotinsulfat va uning efirlari oshadi. Sulfatlangan polianionlar oshishi uning qon plazmasining beta-lipoproteid fraksiyasi bilan erimaydigan komplekslar hosil qilishiga olib keladi. Bu esa qon tomiri devorida ateromatoz tanachalar hosil bo'lishiga va ateroskleroz kasalligining rivojlanishiga sabab bo'ladi. Xondriotinsulfatning ko'payishi uning kalsiy tuzlari bilan bog'lanishini kuchaytirib, bu jarayonlar organizm qarishi bilan parallel kechadi.

Shunday qilib, yosh ulg'ayishi bilan biriktiruvchi to'qimaning tolalari ko'payib, hujayra elementlari kamayadi. Bu jarayon shunchalik sezilarliki, ko'pchilik mualliflar a'zolarning yosh ulg'ayishi bilan sklerozga uchrashini e'tirof etadilar. Bu esa a'zolarning biriktiruvchi to'qima orqali oziqlanishini buzilishga olib keladi.

QON VA BIRIKTIRUVCHI TO'QIMA HUYAYRALARINING O'ZARO MUNOSABATI

Ichki muhit tuzilmalari bo'lgan qon va biriktiruvchi to'qima hujayralari kelib chiqishi, tuzilishi va faoliyati bo'yicha bir-biri bilan uzviy bog'liqdir. Sog'lom organizmda ular orasidagi munosabat yaqqol ko'zga tashlanmaydi. Ba'zi kasalliklarda (masalan, yallig'lanish jarayonida), bu hujayralarning birgalikda faoliyat qilishini aniq ko'rish mumkin. Yallig'lanish – bu to'qimalarda turli shikastlovchi ta'sirlarga javoban vujudga keladigan himoya jarayonidir. Bu jarayon bir-biridan keskin chegaralanmagan bnr necha bosqichlardan iborat bo'lib, uning har bir bosqichida qon va biriktiruvchi to'qimaning ma'lum bir hujayralari asosiy o'rin tutadi. To'qima jarohatlanganda yoki unga yot zarrachalar (masalan, mikroblar) tushganda dastavval shu joydagi qon kapillyarlarining kengayishi va devorining o'tkazuvchanligi oshishi kuzatiladi. Natijada, yallig'lanish maydonida to'qima suyuqligining miqdori keskin oshadi va shish hosil bo'ladi. Yallig'lanish maydonidagi parchalanish mahsulotlari bu yerga neytrofil leykotsitlarni jalb qiladi (xemotaksis). Qon kapillyarlari devori orqali chiqqan neytrofil leykotsitlar yallig'lanish maydoni atrofida to'planadi va leykotsitar valni hosil qiladi. Neytrofil leykotsitlar yot zarrachalarni fagotsitoz qiladi va shu bilan birga o'zlari ham ko'p miqdorda yemiriladi. Keyingi bosqichda yallig'lanish maydoni atrofiga ko'p miqdorda monotsitlar va limfotsitlar to'planadi. Monotsitlar makrofaglarga aylanib, yot zarrachalarni fagotsitoz qiladi. Yallig'lanish maydoni yot zarrachalardan va yemirilgan hujayra qoldiqlaridan tozalangandan so'ng bu yerda qayta tiklanish (regeneratsiya) bosqichi amal-

ga oshadi. Bu bosqichda yallig'lanish maydonida ko'p miqdorda fibroblastlarning hosil bo'lishi kuzatiladi. Ular kollagen tolalarini ishlab chiqarib, jarohatlangan joyning qayta tiklanishini ta'minlaydi. Shunday qilib, yallig'lanish jarayonida shartli ravishda ketma-ket keladigan uch bosqichni qayd qilish mumkin: a) leykotsitlar; b) makrofaglar; c) fibroblastlar bosqichlari. Bu jarayonda aytib o'tilgan hujayralardan tashqari to'qima bazofillari, eozinofil va bazofil leykotsitlar ham ishtirok etadi.

Shunday qilib, organizmda kechadigan yallig'lanish va barcha turli xil himoya reaksiyalarida qon va biriktiruvchi to'qima hujayralari bir-biri bilan uzviy bog'liq holda ishtirok etadi.

VI BOB. BIRIKTIRUVCHI TO'QIMALAR. TOG'AY VA SUYAK TO'QIMASI

TOG'AY TO'QIMASI

Tog'ay to'qimasi biriktiruvchi to'qimaning bir turi bo'lib, tog'ay hujayralaridan va hujayralararo moddadan tashkil topgan. Uning tarkibida 70-80% suv, 10-15% organik moddalar va 4-7% mineral tuzlar bor. Organik moddalar asosan oqsil, lipid, glikozaminoglikan va proteoglikanlardan iborat. Oqsillar ichida fibrillyar oqsillar (kollagen, elastin) va nofibrillyar oqsillarni farq qilish mumkin. Tog'ay to'qimasidagi glikozaminoglikan va proteoglikanlar asosan hujayra oraliq moddasining asosiy moddasida bo'ladi. Ular tog'ay to'qimasining fizik-kimyoviy xossalari (zichligini yoki turgorini) belgilaydi.

Tog'ay to'qimasining hujayra elementlari. Tog'ay to'qimasida 2 xil asosiy tog'ay hujayralari: xondrotsitlar va xondroblastlar (yoki xondroblastotsitlar) farq qilinadi. Xondrotsitlar oval yoki yumaloq bo'lib, hujayra yuzasida mikrovorsinkalar tutadi. Hujayralar hujayralararo moddadagi maxsus bo'shliqlarda yakka-yakka yoki to'p-to'p bo'lib joylashadn. To'p-to'p bo'lib-joylashgan hujayralar umumiy bo'shliqda yotib bir dona boshlang'ich hujayraning bo'linishi natijasida hosil bo'ladn. Bu to'p hujayralar *izogen guruh* deb nomlanadi. Har bir hujayrada bitta yoki ikkita yadrocha tutuvchi yumaloq yadro bo'ladi. Hujayraning sitoplazmasi biroz bazofil bo'lib, tor halqa shaklida yadro atrofini o'raydi. Hujayra organellari ko'p emas. Rivojlanayotgan tog'ay hujayralar sitoplazmasida ko'p miqdorda mitoxondriyalar, Golji kompleksi va endoplazmatik to'r joylashadi. Tog'ay hujayralarini gistoximik usullar bilan o'rganilganda unda glikogen, lipidlar mavjudligini hamda bir qator fermentlarning (ishkoriy fosfataza, lipaza, oksidaza) yuksak faolligi aniqlangan. Tog'ay hujayralarining ikkinchi turi xondroblastlardir. Ular tog'ay usti pardasining ostida, tog'ay to'qimasining periferiyasida joylashgan bo'lib, yasilashgan shaklga ega va alohida-alohida bo'lib hujayralararo moddada yotadi.

Xondroblastlar xondrotsitlarga nisbatan kengroq sitoplazmaga ega bo'lib, ribonuklein kislotaga boy bo'lganligi sababli sitoplazmasi bazofil bo'yaladi. Elektron mikroskop ostida xondroblast hujayralarida endoplazmatik to'rning parallel membranalari ko'rinadi. Bu holat hujayraning yuqori sintetik faoliyatidan darak beradi. Sitoplazmada glikogen va mukopolisaxaridlarning katta to'plamlari aniqlanadi. Ba'zan endoplazmatik to'r membranalari hujayra qobig'iga yaqinlashadi. Hujayraning bunday tuzilishi sekret ishlovchi hujayralarga xosdir. Xondroblastlar takomillashish natijasida xondrotsitlarga aylanadi.

Tog'ay ustida qon tomiri kapillyarlariga boy bo'lgan biriktiruvchi to'qima yotadi. Qon tomirlari va nerv oxirlari atrofida uzun fibroblast tipidagi hujayralar va kollagen tolalarning tutamlari joylashadi. Bu tuzilma tog'ay usti pardasi – *perixondr*

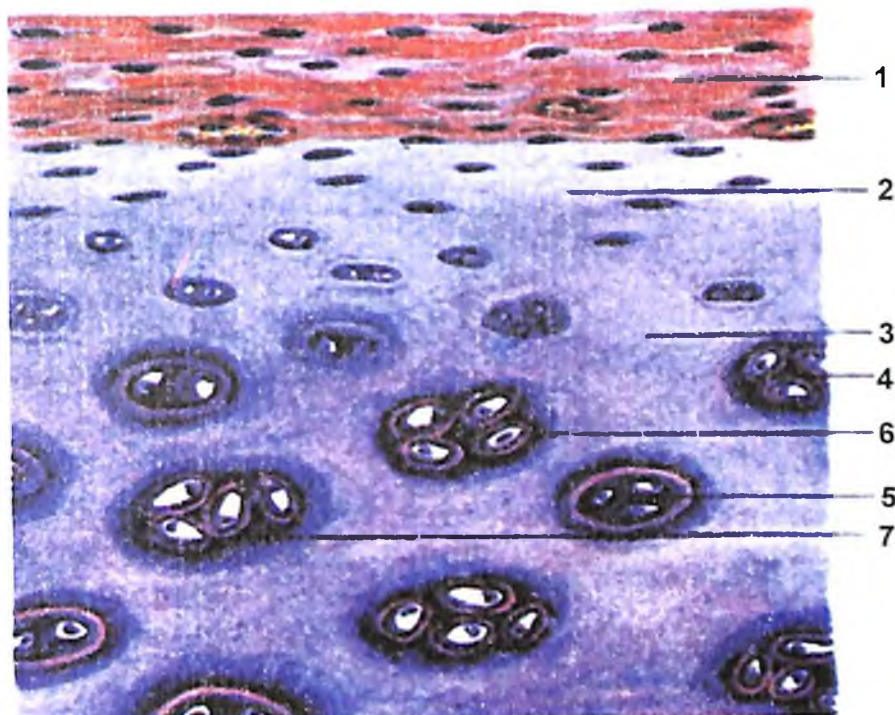
(yunon. "peri" - "oldi", "chondros" - "tog'ay") deb nomlanadi. Tog'ay to'qimasining oziqlanishi, regeneratsiyasi va ba'zi bir gistoximik xususiyatlari tog'ay usti pardasiga bog'liq. Tog'ay usti pardasida qon tomirlari joylashgan siyrak tolali biriktiruvchi to'qimadan iborat tashqi qavat, o'zida xondroblastlar va ularning boshlang'ich hujayralari bo'lgan prexondroblastlar tutuvchi ichki qavat ajratiladi. Tog'ay usti pardasining bevosita ostida duksimon shaklga ega yosh xondrotsitlar joylashadi. Perixondr tog'ay to'qimasining o'sishida va regeneratsiyasida muhim o'rin tutadi. Bundan tashqari, tog'ayning hujayralararo moddasida qon tomirlari yo'qligi uchun moddalar diffuziya yo'li bilan tog'ay usti pardalaridagi qon tomirlaridan boradi. Tog'ay usti pardasi yo'q joyda (bo'g'im tog'aylarida) oziq moddalar sinovial suyuqlikdan diffuziya yo'li bilan kiradi. Tog'ay hujayralararo moddasi kolloid bo'lgani uchun suv va tuz o'tishi osondir. Tog'ay oziqlanishining yomonlashuvi tog'ay hujayralararo moddasida, ayniqsa, gialin tog'ayida Ca^{+} tuzlarining o'tirishiga olib keladi.

Hujayralararo modda. Hujayralararo modda - tolalar va asosiy modddan tashkil topgan. Gialin tog'ayda II tip kollagen (xondrin) tolalar bo'lsa, elastik tog'ayda kollagen tolalar bilan bir qatorda elastik tolalar ham juda ko'p. Xondrin tolalarning tuzilishi asl biriktiruvchi to'qimaning kollagen tolalarini eslatadi. Kollagen tolalarning nur sindirish qobiliyati asosiy moddanikiga taxminan teng bo'lgani uchun ular oddiy yorug'lik mikroskopi ostida ko'rinmaydi. Hujayralararo moddaning bo'shliq devorlariga yaqin qismlari atrofidagi hujayralararo modddan nurni kuchli sindirish qobiliyati bilan farq qiladi. Bu qavat tog'ay hujayralariga kapsula bo'lib xizmat qiladi. Hujayralararo modda oqsillarga, lipidlarga, glikozaminoglikan va proteoglikanlarga boydir. Glikozaminoglikanlar asosan sulfatlangan bo'lib, o'z ichiga xondroitinsulfatlarni, keratin sulfatni va gialuron kislotasini oladi. Sulfatlangan glikozaminoglikanlar nofibrillar oqsillar bilan birikib proteoglikanlarni hosil qiladi. Asosan hujayralararo moddasining tuzilishiga qarab, tog'ayning uch turi: 1) *gialin* (shishasimon); 2) *elastik* (to'rsimon); 3) *tolali* (kollagen tolali) turlari farqlanadi.

Gialin tog'ay to'qimasi

Gialin tog'ay ko'p uchraydigan tog'ay turidir. Embrion skeletining ko'p qismi voyaga yetgan organizmda esa qovurg'alarning to'sh suyagiga tutashish joyi, bo'g'imlar yuzasi va havo o'tkazuvchi yo'llar devori gialin tog'aydan tuzilgandir. U ko'kimtir rangi bilan farqlanadi.

Tog'ay tashqi tomondan biriktiruvchi to'qimaning yupqa qavati - perixondr bilan qoplangan (6.1-rasm). Tog'ayning yuqori qavatidagi xondrotsit hujayralari xondroblast hujayralaridan ko'p farq qilmaydi, chuqurroq qavatida esa tog'ay hujayralari asta-sekin kattalashadi. Xondrotsitning yuzasi tekis bo'lmay elektron mikroskopda ko'rinuvchi mikrovorsinkalari bor. Bu hujayralar yadrosi yumaloq bo'lib, xromatini kamdir. Sitoplazmasida konsentrik sisternalar shaklida endop-



6.1-rasm. Gialin tog'ay to'qimasi:
 1 - perixondr,
 2-3 - hujayralararo modda,
 4-5 - izogen guruhlar,
 6 - oksifil zona,
 7- bazofil zona.

lazmatik to'r joylashganligi ko'rinadi.

Xondrotsit mitoz yo'li bilan bo'linadi. Hosil bo'lgan yangi hujayralar atrofida zich hujayralararo modda bo'lgani uchun ular bir-biridan uzoqlashmay izogen guruhlarni hosil qiladi. Shuning uchun qari tog'aylardagi izogen guruhlar 8-10 tagacha xondrotsitlar tutadi.

Hujayralararo moddaning holatiga ko'ra tog'ay hujayrasining shakllari turlicha bo'lishi mumkin. Yoshtog'aydagi hujayralararo modda suvga va proteoglikanlarga boy, bu yerda tog'ay hujayralari shakli yumaloq. Qari tog'aylarda hujayralararo modda zichlashgan bo'lib, hujayralari odatda disk shaklini oladi. Yakka yoki izogen guruhlar atrofida yotgan hujayralararo modda turlicha bo'yaladi, chunki uning tarkibida oqsillar va proteoglikanlar miqdori turlicha bo'ladi. Hujayralararo moddaning hujayralar atrofida bevosita joylashgan, ko'p miqdorda glikozaminoglikan va proteoglikanlar saqlovchi zonasi keskin bazofil bo'yaladi. Bazofil bo'yaluvchi moddalar izogen guruhlarni har tomondan bir tekisda o'ragani uchun ular sharsimon tanachalarni hosil qiladi. Yirik va qari tog'ayda bazofil tanachalar atrofida halqa singari oksifil zona shakllanadi, chunki yosh ulg'ayib ba'zo sari tog'ay hujayralarining soni amorf moddada glikozaminoglikanlar miqdori kamayadi. Pirovardida hujayralararo modda bazofiliyasining susayishi va unda kalsiy tuzlari o'tirishi (ohaklanish) kuzatiladi.

Hamma gialin tog'aylar ham bir xil tuzilishga ega emas, masalan, bo'g'imlar yuzasidagi tog'ay perixondrga ega bo'lmaydi. Bo'g'im tog'aylarida uch zona ajratiladi:

- a) tashqi zona kam differensiallashgan xondrotsitlardan iborat;
- b) o'rta zona yirik faol xondrotsitlar zonasi, ularda sintetik jarayon kuchli bo'ladi;

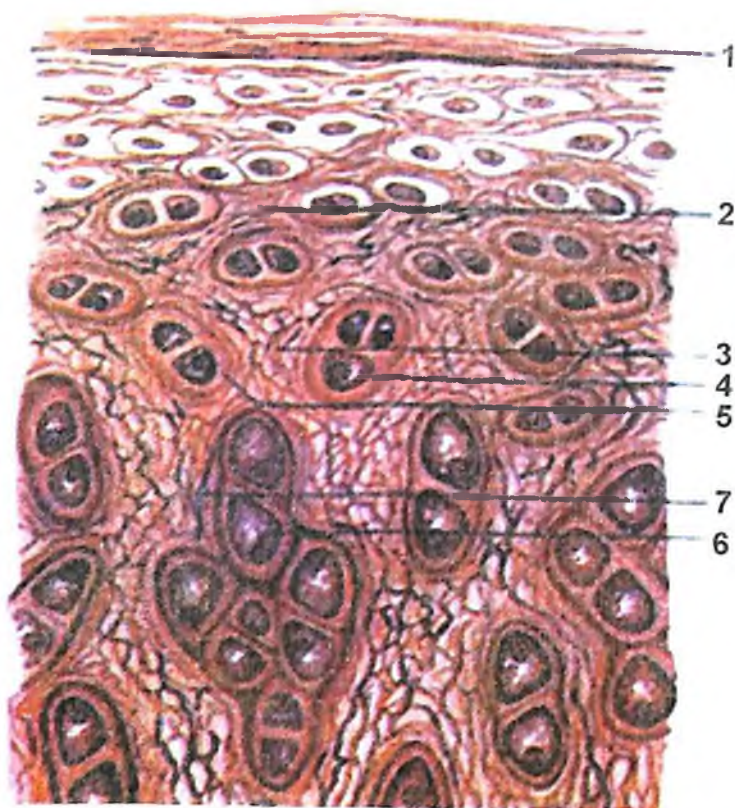
c) ichki bazal zona tog'ay hujayralarida membranali vezikulalar bo'ladi va mineralizatsiya jarayonida qatnashadi.

Bo'g'im tog'ayining oziqlanishi bo'g'im bo'shlig'idagi sinovial suyuqlik va chuqur joylashgan tomirlar hisobiga bo'ladi, bu tomirlar suyak to'qimasidan o'tib keladi.

Tog'ay to'qimasidagi *xondronektin* - glikoprotein moddasi hujayralarni va tolalarni o'zaro biriktirib turadi. Ammo tog'ayning hujayralararo moddasi gidrofilikka ega bo'lsa-da, antigenlik hususiyatiga ega yirik oqsil molekulalalar ichkariga kirolmaydi. Shuning uchun tog'ay to'qimasi antigenlik hususiyatiga ega emas. Bu holat uning transplantatsiyasida muhim ahamiyat kasb etadi.

Elastik tog'ay to'qimasi

Elastik tog'ay (*textus cartilagenus elasticus*) quloq suprasida, hiqildoqda (shoxchasimon va ponasimon tog'aylarda), hiqildoq usti tog'ayida uchraydi. Ular sarg'ish rangli, xira bo'ladi. Tuzilishi jihatidan gialin tog'ayini eslatadi. Hujayrasi yumaloq shaklga ega bo'lib, yakka-yakka yoki izogen guruhni hosil qilib joylashadi (6.2-rasm). Elastik tog'ay hujayralarining sitoplazmasida gialin tog'aydan farqli ravishda yog' va glikogen kam to'planadi. Hujayralararo moddasida kollagen tolalari bilan bir qatorda elastik to'rni hosil qiluvchi elastik tolalarni ko'rish mumkin. Bu elastik tolalar tog'ay ust pardasiga o'tib ketadi. Elastik tog'ayda ohaklanish kuzatilmaydi.



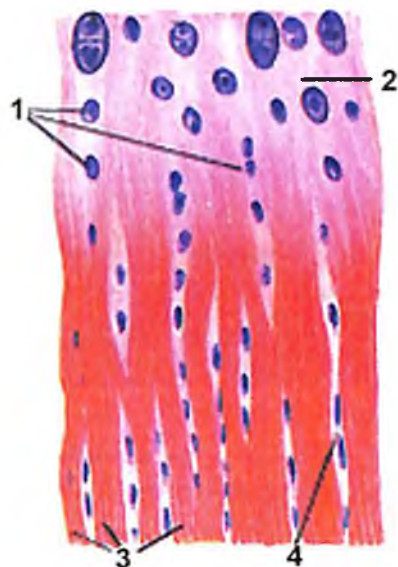
6.2-rasm. Elastik tog'ay. Quloq suprasidan tayyorlangan.

- 1 - tog'ay ustki pardasi,
- 2 - oraliq modda,
- 3 - elastik tolalar,
- 4 - izogen guruhlar,
- 5 - oksifil zona,
- 6 - xondrotsit,
- 7 - kollagen tola.

Tolali tog'ay to'qimasi

Tolali tog'ay (*textus cartilagineus fibrosa*) tola-li biriktiruvchi to'qimaning pay, bog'lam turlari-ni gialin tog'ayga o'tish joylarida uchraydi. Masa-lan: sonning yumaloq bog'lamida, o'mrov-to'sh bo'g'imida uchraydi. Umurtqalararo disklar ham tola-li tog'aylardan iborat (6.3-rasm). Tolali tog'ayda ham hujayralarni (xondrotsitlarni) va hujayralararo moddani ajratish mumkin. Hujay-ralararo modda parallel yo'nalgan kollagen tola-lardan va bazofil bo'yaluvchi amorf moddadan tashkil topgan. Bu moddada bo'shliqlar bo'lib, ular yakka-yakka yoki izogen guruhlar hosil qi-lib yotuvchi tog'ay hujayralarini tutadi. Xondrot-sitlar oval yoki yumaloq shaklga ega bo'lib, gialin tog'aydan paylarga o'tish davomida yassilanadi va pay hujayralari singari qator-qator bo'lib joy-lashadi.

Shunday qilib, tola-li tog'ayni gialin tog'ayning pay yoki bog'lamga o'tadigan oraliq shakli deb ifodalasa ham bo'ladi.



6.3-rasm. Tolali tog'ay.

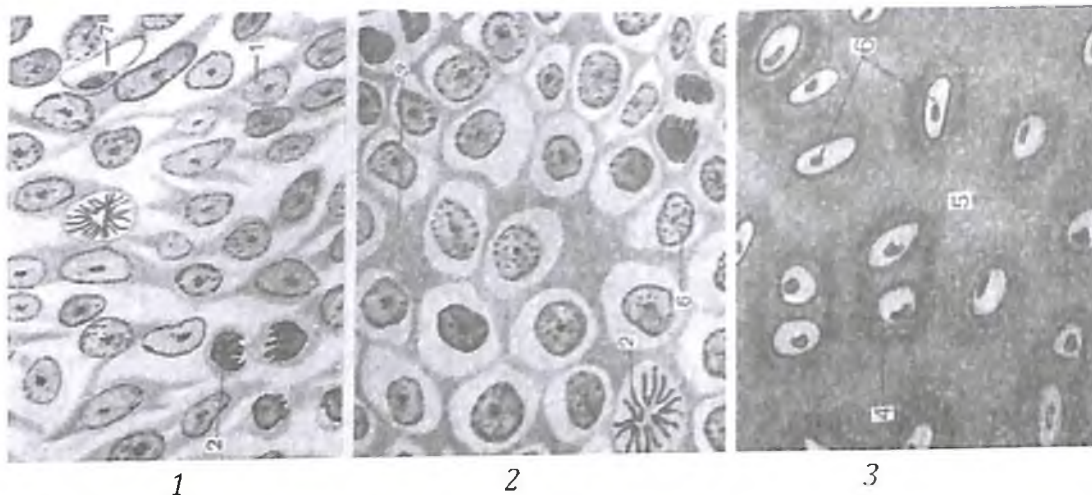
- 1 - yassilashgan yakka xondrotsitlar,
2 - tog'aymatriks,
3 - kollagen tolalar tutamlari,
4 - fibrotsitlar.

TOG'AY TO'QIMASINING TARAQQIYOTI (XONDRIOGISTOGENEZ) VA REGENERATSIYASI

Tog'ay to'qimasi embrion davrida mezenximadan rivojlanadi. Bo'lajak tog'ay to'qimasi hosil bo'ladigan joylarda mezenxima hujayralari ko'payib, o'simtalarini yo'qotadi va bir-biriga zich yotadi. Mezenximaning bu qismi *xondrogen yoki skele-togen kurtak* deyiladi.

Keyingi bosqichda mezenxima hujayralari hujayralararo modda hosil qila oladigan tog'ay hujayralari - prexondroblast va xondroblastlarga differensiallanadi. Hujayralararo modda yangi hosil buladigan kollagen tolalar bilan birga tayanch vazifasini ham o'taydi. Hujayralararo moddaning shu davrda oksifil bo'yalishi bu hujayralar tomonidan fibrillyar oqsil ishlab chiqarilishiga bog'liq. Tog'ay hujayra-lari hujayralararo modda ishlab chiqarishni davom ettiradi va bir-biridan uzoqla-shadi (6.4-rasm).

Hujayralararo moddada yangi kollagen tolalarning shakllanishi amorf modda-ni o'zgarishlari bilan bog'liq. Tog'ay hujayralarining keyingi differensiallanishi amorf moddada glikozaminoglikanlarning (asosan, xondroitinsulfatlarning) sintez-lanishiga olib keladi. Xondroitinsulfatlar nofibrillyar oqsillar bilan birikib, proteoglikanlarni hosil qiladi. Proteoglikanlar amorf modda vakollagen tolalarga shimiladi, natijada, kollagen tolalar oddiy mikroskop ostida ko'rinmaydigan bo'lib qoladi.



6.4-rasm. Tog'ay to'qimasining taraqqiyoti:

1 - xondrogen orolcha, 2 - xondronlarni hosil bo'lishi, 3 - izogen guruhlar hosil bo'lishi.

Yosh tog'ayning hujayralari mitotik bo'linishda davom etib, yangi-yangi hujayralarni hosil qiladi. Bu hujayralar izogen guruhlarni vujudga keltiradi. Bu jarayon tog'ayning ichki tarafdin o'sishini belgilaydi. Intussussepsion yoki interstitsial (lotin. "intus" - "ichki", "suscipio" - "ishtirok") o'sish go'daklik davrida va yosh bolalarda kuzatiladi.

Skeletogen kurtakni o'rab turgan mezenxima hujayralari ham ko'payishda davom etadi va hujayralararo modda hosil qiladi. Natijada, skeletogen kurtak bu hujayralar hisobiga ham kengayadi. Tog'ayning bu usulda o'sishini appozitsion (lotin. "appositi" - "tashqi tarafdin") o'sish deyiladi. Tog'ay kurtakni qoplab turgan mezenxima hujayralari zichlashadi va tog'ay usti pardasini hosil qiladi. Tog'ay o'sishining oxirgi bosqichida to'qimaning o'sishi va unning oziq bilan ta'minoti orasida tafovut ro'y beradi. Tog'ay markazidagi hujayralar ko'payishdan to'xtaydi. Proteoglikanlar esa oksifil bo'yaluvchi oddiy oqsil - albuminga aylanadi. Qari kishilarda va kasallarda tog'ay hujayra oraliq moddasiga kalsiy tuzlari o'tirishi natijasida asbestli distrofiya hosil bo'ladi. Ba'zi hollarda (kuchli rivojlangan distrofiyada) tog'ay ichiga qon tomirlari o'sib kirib, tog'ay to'qimasining suyak to'qimasiga aylanishi kuzatiladi.

Turli ta'sirlar natijasida jarohatlangan tog'ay regeneratsiya qobiliyatiga ega. Tog'ay regeneratsiyasida perixondrda joylashgan hujayralar muhim o'rin tutadi. Bu hujayralar tog'ay hujayralariga aylanadi, ular orasida esa tog'ayning hujayralararo moddasi shakllanib, jarohatlangan tog'ay tiklanadi.

Tog'ay to'qimasi metabolizmiga ta'sir etuvchi omillar. Tog'ay to'qimasida kechadigan metabolizm jarayoniga mexanik ta'sirotlar, nerv-gormonal omillar ta'sir etadi. Xondrotsitlarda turli gormonlarga retseptorlar mavjud. Gipofizning STG, prolaktin gormonlari tog'ay o'sishiga, qalqonsimon bezi gormoni xondrotsitlar differentsirovkasini tezlashuviga ta'sir etadi. Insulin gormoni va jinsiy tizimga tegishli boshqa gormonlar tog'ay to'qimasi metabolizmga maxsus ta'sir etish

qobiliyatiga ega. Masalan, estrogen gormoni xondrotsitlarda kollagen va GAGlar sintezini ingibatsiya qiladi, tog'ayning tezroq qarishiga sabab bo'ladi.

Tog'ay to'qimasining yoshga ko'ra o'zgarishlari va regeneratsiyasi. Tog'ay to'qimasi embrion davrida mezenximadan rivojlanadi. Mezenxima hujayralari ko'payib o'simtalarni yo'qotadi va perixondroblastlar va xondroblastlarga differensiallanadi. Bu hujayralar hujayralararo moddani sintez qila boshlaydi.

Yosh tog'ayda differensiallashgan hujayralar kam bo'lib, mitotik bo'linayotgan hujayralar uchrab turadi. Organizm qariy boshlagan sari proteoglikanlar, bo'linayotgan hondroblastlar, yosh hondrotsitlar kamayadi, hujayralar sitoplazmasida sintezga aloqador tuzilmalar – donador endoplazmatik to'r, Golji kompleksi, mitoxondriyalar, fermentlar faolligi susayadi.

Distrofiyaga uchragan xondrotsitlarni yemiruvchi *xondroklastlar* (makrofaglar bir turi bo'lib, ular suyaklardagi osteoteoklastlarga o'xshagan bo'ladi) paydo bo'ladi. O'lgan xondrotsitlar o'rnida amorf modda va kollagen tolalar to'planadi. Ayrim hollarda, hujayralararo moddada kalsiy tuzlarining to'planishi yuz beradi. Natijada, tog'ay tiniqligi yo'qoladi, tog'ay zichlashab, sinuvchi holatga o'tib qolishi mumkin.

Chaqaloqlarning biriktiruvchi to'qimalarida asosiy modda ko'p bo'lib, tolalar kam bo'ladi. Kollagen tolalarda ko'ndalang chiziqlar ham yaxshi ifodalangan bo'lmaydi, hujayralararo moddada suv ko'proq bo'ladi. Bolalik va balog'at yoshi davrlarida hujayralar faolligi ortadi, xondroblastlarda sintetik jarayonlar tezlashadi.

Metaepifizar tog'ayning buzilishi bolaning o'sishiga ta'sir etadi, bo'g'im tog'aylarining kasallanishi harakatni cheklaydi, ba'zi kasalliklarda tog'aylarning suyaklanishi yuz beradi. Yoshi o'tgan odamlarda tog'ay to'qimasida tuzlar yig'ila boshlaydi-artroz kasalligi paydo bo'la boshlaydi.

Yosh o'tishi bilan birinchi galda GAGlar tarkibida o'zgarish seziladi, gialuron kislotasi kamaya borib, xondroitin sulfatlarning efilari ko'payadi, asosiy modda o'tkazuvchanligi susayadi. Qon tomiri devorlarida ateromatoz (yog'li) tanachalar paydo bo'ladi. Xondroitin sulfatlarning ko'payishi ularning Ca^{+} tuzlari bilan birikishini kuchaytiradi va, ayniqsa, bo'g'imlarda tuzlar to'planishiga sabab bo'ladi. Bu jarayon yosh o'ta borgan sari va qarilik davrlarida kuchayib boradi. Qari kishilarda va kasallarda tog'ay hujayra oraliq moddasiga kalsiy tuzlari o'tirishi natijasida asbestli distrofiya hosil bo'ladi. Ba'zi hollarda, tog'ay ichiga qon tomirlari o'sib, tog'ay to'qimasi suyak to'qimasiga aylanishi mumkin.

Tog'ay regeneratsiyasi perixondr ichki qavatida joylashgan hujayralarga bog'liq. Hujayralar soni kamayib boradi, tolalar atrofida tuzlarning ko'payishi, ba'zan skleroz (kollagenning ko'payishi) bilan birga boradi.

SUYAK TO'QIMASI (*TEXTUS OSSEUS*)

Suyak to'qimasi faqat umurtqali hayvonlarda uchraydi va juda mustahkam tuzilma sanaladi. Suyak to'qimasi ham har qanday to'qima kabi moddalar almashinuvi

jarayonida organizmning boshqa qismlari bilan o'zaro aloqada bo'ladi. Ularning faoliyati nerv tizimi va gormonlar orqali boshqarib turiladi. Suyak to'qimasi tayanch funksiyasini bajarishga moslashgan bo'lsa ham organizmning mineral tuzlar almashinuvida ishtiroki bor.

Mineral tuzlarning asosiy qismi suyak to'qimasida yig'ilgan bo'lib, organizm uchun kerakli bo'lganda qonga chiqishi mumkin. Suyak to'qimasi anorganik (taxminan 70%) va organik moddalarning (30%) yig'indisidan iborat bo'lib, har bir modda suyakka ma'lum xususiyat berib turadi. Organik moddalar suyakka plastiklik, egiluvchanlik xususiyatlarini bersa, anorganik moddalar unga qattqlik va mo'rtlik xususiyatlarini beradi.

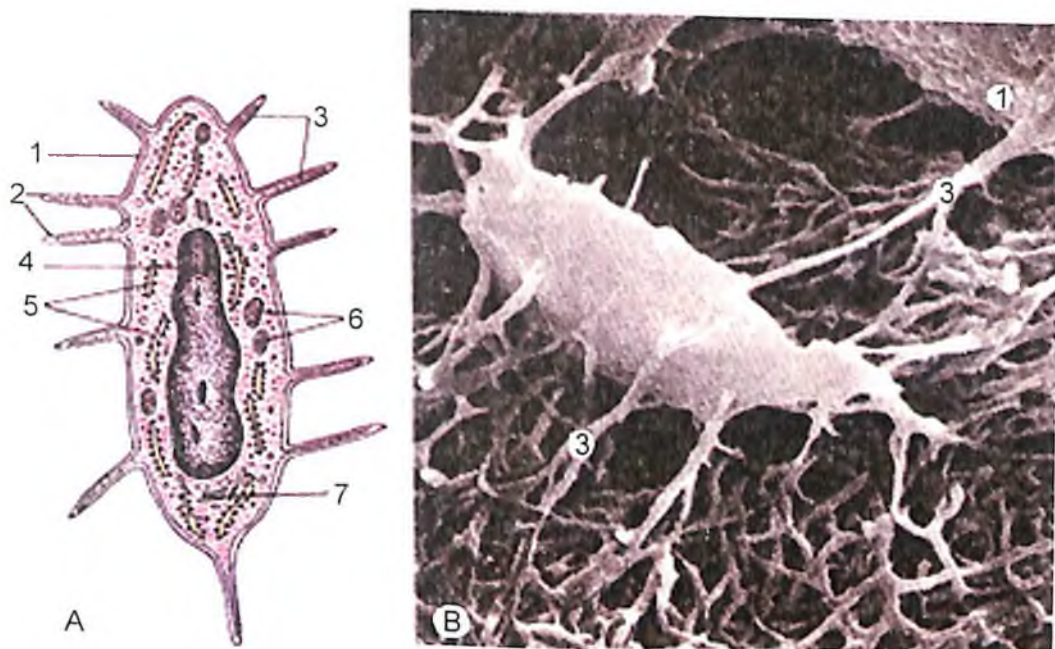
Suyak to'qimasidagi anorganik moddalar asosan kalsiy fosfat, kalsiy karbonat va magniy tuzlaridan iborat bo'lib, qondagi kalsiy va fosforning miqdori shular orqali normallashtirib turiladi, ya'ni kerakli paytda ular suyakdan qonga o'tib turadi. Mineral tuzlarning almashinishi, ayniqsa, homiladorlik paytida, laktatsiya davrida yaqqol ko'rinadi. Mineral tuzlar yetishmasa, rivojlanayotgan yosh bolalar suyaklarida jiddiy patologik o'zgarishlar ro'y berishi mumkin.

Suyak to'qimasi qattiq to'qima bo'lishiga qaramay, doimo yangilanib turadi, bunda suyakning bir qismi so'rilib, muntazam qayta qurilib turadi. Suyak to'qimasi tayanch, mineral almashinuidan tashqari yana qator funksiyalarni bajaradi. Ma'lumki, suyaklar ichida qizil suyak ko'migi joylashib, u yerda qonning shaklli elementlari hosil bo'ladi, demak, bu nozik tuzilmalar mustahkam suyak bilan qoplanib, himoya qilib turiladi. Bundan tashqari, suyak to'qimasi ichki a'zolar uchun himoya vositasini o'taydi, eng muhimi mushaklar uchun murakkab richaglar tizimini hosil qiladi.

Suyak to'qimasining tuzilishi

Suyak to'qimasi (*textus ossei*) ham hujayralardan va hujayralararo modddan tashkil topgan. Shuni qayd qilib o'tish kerakki, hujayralararo modda suyak to'qimasida minerallashgan yoki mineral tuzlar bilan to'yingan bo'lib, tolalardan va qattiq asosiy yoki amorf modddan tashkil topgan. Uch xil suyak hujayralari farq qilinadi: osteotsitlar, osteoblastlar va osteoklastlar.

Osteotsitlar ("*osteon*" - "*suyak*", "*cytos*" - "*hujayra*") o'simtali hujayralar bo'lib, o'simtalari mayda o'simtalarga tarmoqlangan bo'ladi. Bu hujayralar o'z shakliga mos keladigan bo'shliqlarda joylashib, o'simtalari bilan o'zaro bog'langan (6.5-rasm). Bu hujayra markazida to'q bo'yalgan yadro joylashib, sitoplazma och bazofil rangga ega. Osteotsitlar suyak to'qimasining asosiy hujayralaridan hisoblanib, sitoplazmasida oz miqdorda mitoxondriyalar, kuchsiz rivojlangan Golji kompleksi bo'ladi. Hujayra markazi osteotsitlarda topilmagan, shu tufayli bu hujayralar bo'linish qobiliyatiga ega emas deb hisoblanadi. Hujayraning mayda o'simtalari keyinchalik qisqarishi yoki yo'q bo'lib ketishi mumkin, lekin ular joylashgan kanalchalar tizimi saqlanib, ular orqali suyak to'qimasida modda



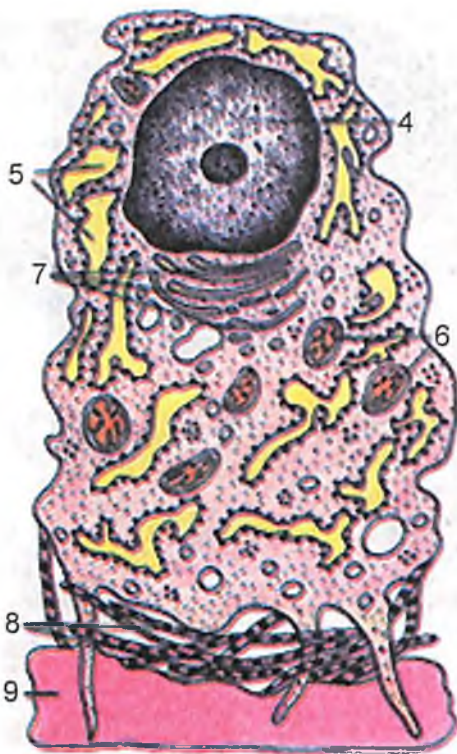
6.5-rasm. Osteotsitning tuzilishi.

A – sxema, B – rastrlovchi elektron mikroskopda ko‘rinishi. 1. Hujayra qobig‘i; 2-3. O‘simtalari; 4. Yadro; 5. Endoplazmatik to‘r; 6. Mitoxondriya; 7. Golji kompleksi.

almashinuv jarayoni yuz beradi. Shunday qilib, osteotsitlar yetuk suyakning asosiy hujayralarni tashkil qiladi.

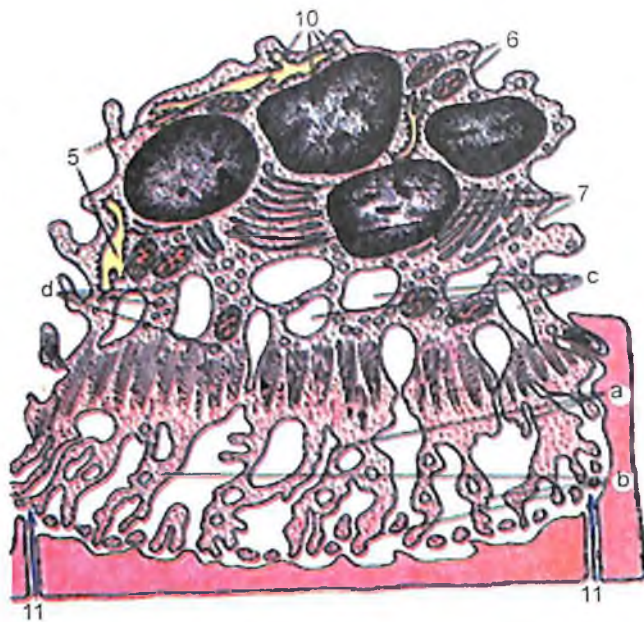
Osteoblastlar yoki osteoblastotsitlar ("osteon" – "suyak", "blastos" – "kurtak") suyak usti pardasida, suyakning yangidan hosil bo‘layotgan qismlarida uchrab, kubsimon, piramidasimon yoki ko‘p qirrali shaklda bo‘lib, yumaloq yoki ovalsimon yadroga ega. Yadroda bir yoki bir necha yadrocha bo‘ladi. Hujayra sitoplazmasida ancha yaxshi taraqqiy etgan endoplazmatik to‘r, mitoxondriyalar, Golji kompleksi va ko‘p miqdorda RNKni ko‘rish mumkin (6.6-rasm). Bundan tashqari, sitoplazmada hujayralararo moddaning hosil bo‘lishi uchun nihoyatda kerak bo‘lgan ishqoriy fosfataza fermenti mavjud. Osteoblastlar suyak hosil qiluvchi yosh hujayralardir. Bu hujayralar doimo oqsil sintez qilib hujayralararo moddaga ajratib turadi, hujayralararo modda hosil bo‘lishi tugagandan so‘ng ular faol bo‘lmagan suyak hujayralariga – osteotsitlarga aylanadi.

Osteoklastlar, osteoklastotsitlar (yunon. "osteon" – "suyak", "clastos" – "parchalanish", "yemirilish") – bu hujayralar ohaklangan tog‘ay va suyak to‘qimalarining yemirilishida faol ishtirok etadi. Ular makrofaglarning maxsus bir turi bo‘lib, embrionda mezenxima hujayralaridan, so‘ngra esa monotsitlardan hosil bo‘ladi. Hujayralarning eng yirigi 100 mkm ga yetishi mumkin. Shakli esa noto‘g‘ri yumaloq bo‘lib, juda ko‘p yadroga ega. Elektron mikroskop ostida osteoklastlar sitoplazmasi bir necha zonadan iborat ekanligi ko‘rinadi: burmador hoshiyali yuza, oqish zona, vezikulyar zona, bazal yuza (6.7-rasm).



6.6-rasm. Osteoblast ultrastrukturasi (sxema).

4 - yadro, 5 - donador EPT, 6 - mitoxondriyalar, 7 - Golji kompleksi, 8 - osteoid, 9 - suyak matriksi



6.7-rasm. Osteoklastning ultrastrukturasi (sxema).

- I) burmador hoshiyali zona: a - plazmolemma burmalari, b - mikrovorsinkalar;
 II) oqish zona (mikronaychalar va mikrofilamentlar);
 III) vezikulyar zona: c - vakuolalar, d - vezikulalar;
 IV) bazal zona: 5 - donador EPT, 6 - mitoxondriyalar, 7 - Golji kompleksi, 10 - osteoklastning yadrolari, 11 - erozion lakunaning tubi.

Osteoklastlarning suyakning yemirilayotgan yuzasiga bevosita tegib turgan qismi burmalar va so'rg'ichsimon o'siqlar hosil qilib, burmador hoshiyali yuzani tashkil etadi. Bu yuzani qoplab turuvchi va shu bilan osteoklastni suyak to'qimasiga germetik yopishtiruvchi ikkinchi zonada organellalar deyarli bo'lmaydi. Bu oqish zona bo'lib, unda faqat aktin saqlovchi mikrofilamentlar uchraydi. Oqish zona aniq bir chegarasiz keyingi, vezikulyar zonaga o'tadi. Bu zonada mayda pufakchalar va vakuolalar mavjuddir. Hujayra sitoplazmasining burmador yuzasiga qarama-qarshi joylashgan qismi bazal yuzani tashkil etadi. Bu yuz boshqalardan farq qilib, organellalarga boy bo'ladi. Unda ko'p sonli mitoxondriyalarni, yaxshi rivojlangan donador endoplazmatik tur va Golji kompleksini, lizosomalarni, hujayra markazini, ko'p miqdorda ribosoma va polisomalarni ko'rish mumkin. Shuning uchun bazal yuzani hujayraning energiya markazi va sekretiya jarayonida ishtirok etuvchi asosiy qismi deb hisoblash mumkin. Osteoklastlarning suyak to'qimasi bilan uchrashgan yerida o'yiqlar hosil bo'ladi (lotin. "lacuna"). Osteoklastlarning suyak

to'qimasini yemirish va fagotsitoz qilish mexanizmi to'la o'rganilmagan. Bu jarayonda osteoklastlar ajratib chiqaradigan CO_2 muhim rol o'ynaydi, deb hisoblanadi. CO_2 karbongidraza fermenti ta'sirida H_2CO_3 kislotasini hosil qiladi. Bu kislota suyak to'qimasidagi organik moddalarning yemirilishiga va suyakda kalsiy tuzlarning erishiga olib keladi. Suyak to'qimasining parchalanishida H_2CO_3 va limon kislotasining asosiy rolini osteoklastlar burmador hoshiyali yuzasida pH past (kislotali) bo'lishi ham tasdiqlaydi. Parchalanish natijasida hosil bo'lgan moddalarni osteoklastlar fagotsitoz qiladi, natijada devori tekis bo'lmagan keng kanallar hosil bo'ladi.

Suyak to'qimasining hujayralararo moddasi. U ohaklashgan bo'lib, ikki qismdan: tolalardan va asosiy moddalardan iborat. Tolalar esa organik moddalardan tashkil topgan bo'lib, ular *ossein* yoki *osteokollagen tolalar* deb ataladi. Bu tolalar o'z xossalariga ko'ra I tip kollagen tolalar bo'lib, elektron mikroskopda ko'ndalang-targ'il tuzilishga ega. Ossein tolalari tartibsiz yoki ma'lum tartibli yo'nalishda joylashadi.

Asosiy modda suyak to'qimasida asosan mineral tuzlardan tashkil topgan bo'lib, qisman xondroitinsulfat kislotasi ham uchraydi. Suyak to'qimasining asosiy moddasi apatitgidrooksid kristallari sifatida namoyon bo'lib, suyakning asosi bo'lgan ossein tolalariga nisbatan tartibli joylashgan. Mineral tuzlar ignasimon zarrachalar bo'lib, qalinligi 1,5-7,5 nm gacha, uzunligi 150 nm gacha keladigan to'g'ri chiziqli shaklga ega. Yosh o'zgarishi bilan ularning kattaligi ham o'zgarib boradi. Yosh suyak to'qimasida gidrooksid kristallari hosil bo'ladi, ular ossein fibrilla tolalari ichida va ularning atrofida joylashadi. Tuzilishi bo'yicha ikki xil suyak to'qimasi tafovut etiladi: retikulofibroz (dag'al tolali) suyak to'qimasi va ingichka tolali yoki plastinkasimon suyak to'qimasi.

Retikulofibroz (dag'al tolali) suyak to'qimasi. Bunday suyak to'qimasi asosan homilada, yangi tug'ilgan chaqaloqlarda uchraydi. Kattalarda esa faqat tog'aylarning suyakka birikkan joyida, kalla suyaklarining choklarida uchraydi. Bu suyakni dag'al tolali deyilishiga sabab shuki, suyak to'qimasining ossein tolalari juda dag'al va turli yo'nalishda betartib joylashgan bo'ladi. Tolalar bir-biri bilan kesishib yoki



6.8-rasm.
Retikulofibroz suyak to'qimasining tuzilishi.
1. Tartibsiz, bir-biriga chirmashib ketgan kollagen tolalar;
2. Osteotsitlar (lakunalarda joylashgan).

burchak hosil qilib yoki murakkab to'ra hosil qilib joylashadi (6.8-rasm). Bu tolalar orasi asosiy modda bilan to'yingan bo'ladi. Suyak to'qimasining asosiy moddasida uzunchoq-ovalsimon shakldagi suyak bo'shliqlari yoki lakunalar joylashib, bular uzun, bir-biri bilan anastomozlar hosil qiluvchi kanalchalarga davom etadi. Ana shu bo'shliqlarda shakli shu bo'shliqning shakliga mos keladigan osteotsit hujayralar joylashadi. Shuni qayd etib o'tish kerakki, homilada hosil bo'lgan dag'al tolali suyak o'sishi va keyingi taraqqiyoti natijasida sekin-asta plastinkasimon suyakka aylanadi.

Plastinkasimon suyak to'qimasi. Voyaga yetgan organizmda barcha suyaklar – yassi, naysimon suyaklarning asosiy qismi plastinkasimon suyakdan tashkil topgan bo'ladi. Bu suyakning asosini suyak plastinkalari tashkil etib, plastinkalar ingichka, bir-biriga parallel holda joylashgan kollagen tolalardan va osteotsit hujayralardan iborat. Har bir plastinkada kollagen tolalar qo'shni plastinkadagi kollagen tolalarga nisbatan perpendikulyar joylashadi. Plastinkalarda tolalarning bunday yo'nalishi suyak to'qimasini mustahkam qiladi.

Suyak plastinkalarining joylanishiga qarab ikki xil suyak moddasi farq qilinadi: kompakt va g'ovak suyak. Kompakt suyakda plastinkalar bir-biriga jips birlashib parallel joylashsa g'ovak suyakda plastinkalar har xil yo'nalishda, bir-biriga nisbatan turli xil burchak hosil qilib joylashadi va ularning orasida kichik-kichik bo'shliqlar hosil bo'ladi.

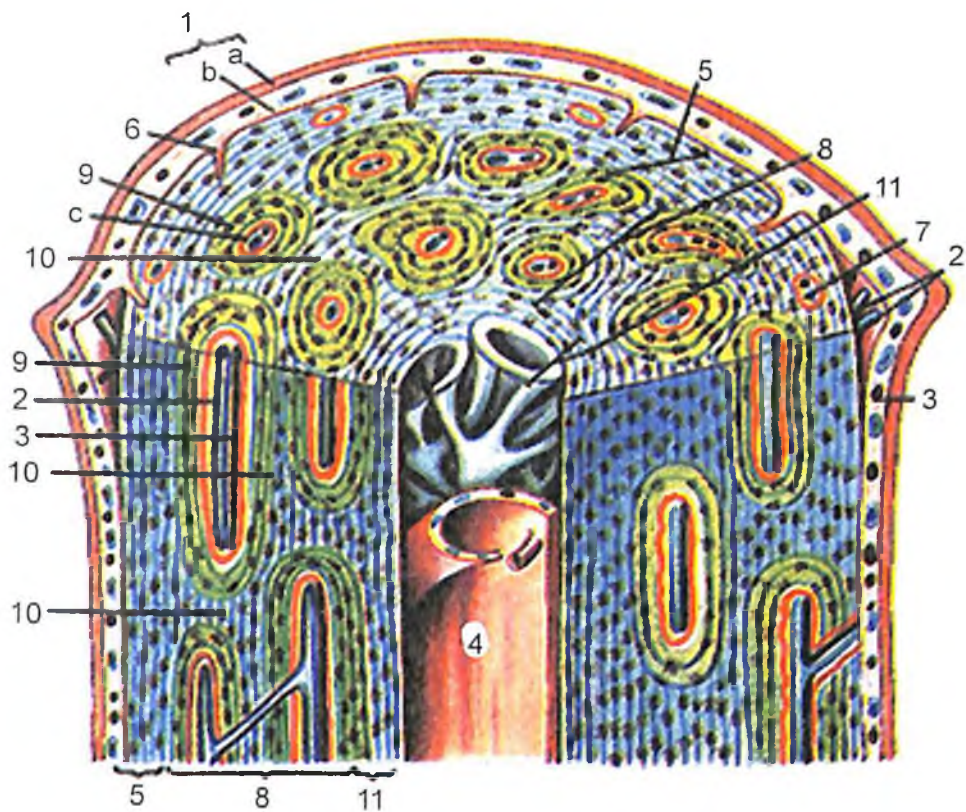
Nishonlangan radioaktiv fosfor bilan o'tkazilgan tajribalar shuni ko'rsatadiki, g'ovak suyak o'zida harakatchan fosfor tutib, u osonlik bilan qonga o'tishi mumkin. Kompakt suyak esa g'ovakka qaraganda uch marta kamroq harakatchan fosfor tutadi. Shunday qilib, mineral tuzlar almashinuvida g'ovak suyak asosiy rol o'ynaydi.

Kompakt suyak bir-biriga juda ham jips birlashgan suyak plastinkalaridan iborat bo'lib, uning tuzilishini o'rganish uchun naysimon suyakning tuzilishi bilan ta-nishib chiqish kerak.

Naysimon suyakning gistologik tuzilishi

Ma'lumki, naysimon suyakda anatomik jihatdan diafiz va epifiz qismlari tafovut etiladi. Diafiz qismi naysimon shaklda bo'lib, devori kompakt qismdan tashkil topgan. Kompakt moddasi esa bir-biriga juda ham zich birlashib ketgan suyak plastinkalaridan tashkil topgan (6.9-rasm). Epifizlar esa tashki tomonidan yuqqa kompakt suyak bilan qoplangan bo'lib, ichki tomoni g'ovak moddadan tashkil topgan. Suyak tashqi tomonidan yuqqa biriktiruvchi to'qima parda, ya'ni suyak usti yuqqa pardasi (*periost*) bilan o'ralgan.

Suyak ichki kanali esa juda yuqqa parda (*endost*) bilan suyak ko'migidan ajralib turadi. Naysimon suyakning kompakt moddadan tuzilgan diafizida quyidagi qavatlar: *tashqi umumiy suyak plastinkalar tizimi*, *osteonlar (Gavers) tizimi* va *ichki umumiy suyak plastinkalari tizimlari* tafovut etiladi. Tashqi suyak plastinkalar tizimining qalinligi 4-12 mkm bo'lib, bir-biriga parallel yo'nalgan bir kechta plas-



6.9-rasm. Plastinkasimon suyak to'qimasi (sxema).

1 - periost (a - tolali qavat b - osteogen qavat), 2 - qon tomirlari, 3 - nervlar, 4 - endost, 5 - tashqi plastinkalar qavati, 6 - teshib o'tuvchi kollagen tolalar, 7 - oziqlantiruvchi kanal, 8 - osteogen qavat, 9 - osteon (c - markaziy kanal), 10 - oraliq plastinka, 11 - ichki plastinkalar qavati, 12 - osteotsitlar.

tinkalar yig'indisidan iborat. Shunisi xarakterliki, bu plastinkalar suyakni tashqi tomonidan butunlay o'rab turadi, lekin plastinkalarning oxiri bir-biri bilan tutashmay, ustma-ust joylashib tugaydi. Bu qavatda teshib o'tuvchi kanallar joylashib, ular orqali suyak usti pardasidan suyak ichiga qarab qon tomirlari o'tadi. Bu kanallar *oziqlantiruvchi kanallar* bo'lib, o'z devoriga ega bo'lmaydi va *Folkman kanallari* deb ataladi. Bundan tashqari, suyak usti pardasidan har xil burchak hosil qilib, suyakka tomon kollagen tolalar *teshib o'tuvchi tolalar* deb atalib, osteonlar qavatiga yetib kelishi mumkin.

Suyak devorining o'rta qavatini *osteonlar* hosil qilib, ular kompakt *suyakning struktura birligi* hisoblanadi (6.9-rasm). Osteonlar ham plastinkalardan iborat bo'lib, ular konsentrik halqalar sifatida qon tomirlarini o'rab joylashadi. Osteon markazida qon tomirlari joylashib, devori esa qalinligi 5-20 mkm bo'lgan, bir-birining ichiga kirgan silindrlar tizimidan tuzilgan. Osteon halqalarini hosil qilgan plastinkalarning ossein tolalari o'z yo'nalishiga ega bo'lgani uchun suyakning bo'y-

lama va ko'ndalang kesmalarida plastinkalarni aniq ajratish mumkin. Osteonlar bir-biriga zich tegib yotmaydi, balki ular orasida konsentrik halqa hosil qilmaydigan suyak plastinkalari joylashadi. Bu plastinkalar *oraliq* yoki *interstitsial plastinkalar* deb nomlanadi.

Naysimon suyakning markazida endost bilan qoplangan suyak ko'migi kanali joylashib, u bilan osteon tizimi oralig'ida ichki umumiy suyak plastinkalari joylashadi. Bu plastinkalar tizimi kompakt suyak moddasi suyakko'migi kanali bilan bevosita chegaralangan joylardagina yaxshi rivojlangan bo'ladi. Kompakt modda g'ovak moddaga o'tadigan joylarda esa ichki plastinkalar g'ovak modda plastinkalariga davom etib ketadi.

Naysimon suyaklarda osteonlar suyakning uzun o'qiga parallel joylashib, ular o'zaro anastomozlar orqali tutashadi. Bu anastomozlar tashqi umumiy plastinkalarga kiruvchi kanallar singari qon tomiri saqlagani uchun oziqlantiruvchi kanallar deb nomlanadi. Osteon kanallaridagi qon tomirlari o'zaro bog'lanibgina qolmay, ular suyak ko'migi va suyak usti pardasining qon tomirlari bilan ham birlashgan. Suyak usti pardasida oziqlantiruvchi qon tomirlari va nerv tolalari ham joylashgan. Bu yerda miyelinli va miyelinsiz nerv tolalarining chigallari mavjud. Nerv tolalarining bir qismi qon tomirlari bilan tashqi umumiy plastinkalar orqali osteon kanaliga, u yerdan esa suyak ko'migiga yetib boradi. Nerv tolalarning bir qismi esa suyak usti pardasida erkin va kapsulaga o'ralgan nerv oxirlarini hosil qiladi.

Suyak usti pardasi (periost) va endost. Suyak tashqi tomondan suyak usti pardasi bilan o'ralgan. Unda ikki qavat: ichki hujayrali va tashqi tolali qavatlar farqlanadi. Ichki qismi nozik tolali biriktiruvchi to'qimadan tashkil topgan bo'lib, unda mayda qon tomirlari, osteoblast va osteoklast hujayralari joylashadi. Tashqi qavat asosan tolali biriktiruvchi to'qimadan iborat. Endost – juda nozik parda bo'lib, suyakni ichki tomondan qoplaydi. U osteoblast va osteoklast hujayralarini ushlovchi biriktiruvchi to'qimadan tuzilgan bo'lib, uning kollagen tolalari suyak ko'migining stroma tuzilmalariga o'tib ketadi.

Suyak to'qimasining taraqqiyoti, o'sishi va regeratsiyasi

Suyak to'qimasining taraqqiyoti *osteogistogenez* deb atalib, u embrional va postembrional osteogistogenezlarga bo'linadi. Embrional (homila davridagi) osteogistogenez ikki usulda amalga oshadi:

1) To'g'ridan-to'g'ri mezenximadan suyak hosil bo'lishi (to'g'ri yoki bevosita osteogistogenez).

2) Mezenximadan hosil bo'lgan tog'ay modeli o'rnida suyak takomili (noto'g'ri yoki vositali osteogistogenez).

Postembrional osteogistogenez homila tug'ilgandan keyingi davrni o'z ichiga olib, asosan, suyak o'sishi va regeneratsiyasi bilan bog'liq.

Suyak to'qimasining mezenximadan rivojlanishi (bevosita osteogistogenez). Bu usul asosan yassi suyaklar, jumladan, kalla suyaklari uchun xosdir.

Bo'lajak suyak o'rnida mezenxima hujayralari ko'paya boshlaydi va osteogen orolchalar hosil bo'ladi (6.10-rasm).

Hujayralar orasida kollagen tolalar hosil bo'ladi va bu tolalar hujayralarni bir-biridan uzoqlashtiradi. Bunday hujayralarni *preosteoblastlar* deb hisoblash mumkin. Ular kollagen tolalardan tashqari glikozaminoglikanlar ham hosil qiladi. Natijada, hujayra oraliq moddasi oksifil bo'ladi. Preosteoblastlar *osteoblast* hujayralariga aylanib, yana ko'proq hujayralararo modda ishlab chiqara boshlaydi. Bu davr *osteoid davr* deb ham yuritiladi. Shu davrga kelib osteoblast hujayralari hujayralararo modda bilan o'ralib, ko'payish qobiliyatini yo'qotadi va osteotsit hujayralariga aylanadi. Ammo chekka joylashgan hujayralar yangi osteoblastlarga aylanishini davom ettiradi. Hosil bo'lgan hujayralararo modda (osseomukoid) asosan glikozaminoglikanlardan va kollagendan tuzilgan. Mineral tuzlar bu yerda yo'q, chunki osseomukoid kalsiy tuzlarining kollagen tolalariga o'tishiga yo'l qo'ymaydi.

Taraqqiyotining keyingi bosqichida (mineralizatsiya yoki kalsifikatsiya davrida) to'qimada ko'p miqdorda ishqoriy fosfataza fermenti to'planadi. U organik fosfatlarni, asosan, glitserofosfatni karbonsuv va fosfat kislotagacha parchalaydi va mineral tuzlarning cho'kishiga yo'l ochadi. Shu bilan birga, hujayralararo moddada depolimerizatsiya, ya'ni osseomukoid moddasining parchalanishi va erib ketishi kuzatiladi. Shu vaqtdan boshlab hujayralararo moddaning organik qismi faqat kollagendan tashkil topadi. Fosfat kislotasi kalsiy tuzlari bilan birikib kalsiy fosfat tuzlarini hosil qiladi. Bu tuzlar dastavval amorf $[Ca_3(PO_4)_2]$ shaklida bo'lib, keyinchalik ular gidroksiapatit $[Ca_{10}(PO_4)_6(OH)_2]$ kristallarini hosil qiladi. Dastlab hosil bo'lgan suyak to'qimasi noaniq tuzilishga ega bo'ladi va ko'p miqdorda dag'al kollagen tolalar va tartibsiz joylashgan gidroksiapatit kristallaridan iborat bo'ladi. Shunday yo'l bilan dastlabki dag'al tolali suyak to'qimasi hosil bo'ladi. Bu asta-sekin plastinkasimon

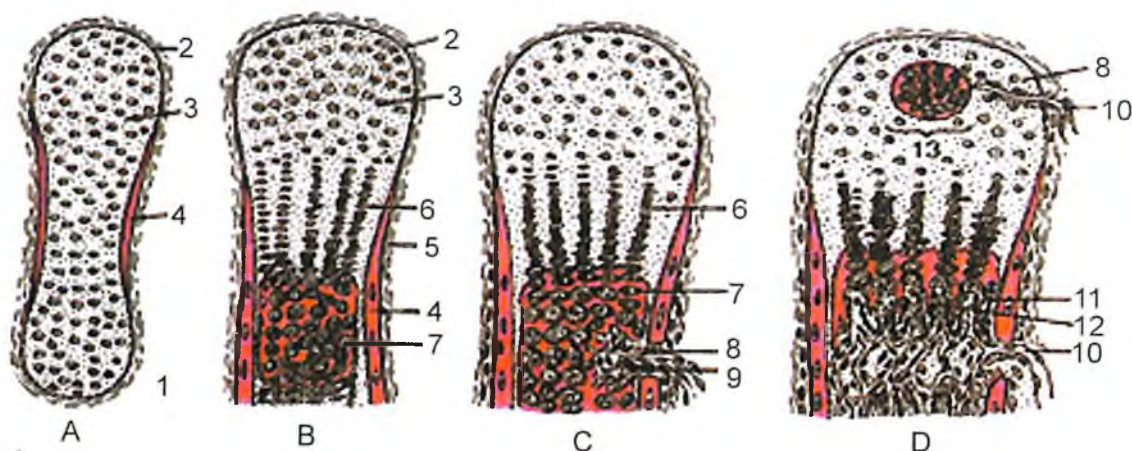


6.10-rasm. Bevosita osteogistogenez.
 A – umumiy ko'rinish, B – katta obyektiv ostida preparatning bir qismi.
 1.Mezenxima (a – mezenximal hujayralar, b – hujayralararo modda). 2.Qon tomiri
 3.Osteotsit. 4.Minerallashgan mat-riks 5.Osteotsit. 6.Osteoblast.
 7.Osteoid-minerallashmagan mat-riks. 8.Osteoklastlar. 9.Rezorbsiya lakunasi.
 10. Osteogen orolcha.

suyak to'qimasiga aylanadi. Mezenxima hujayralaridan hosil bo'lgan osteoklast hujayralari hujayralararo moddani yemira boshlaydi va dag'al tolali suyak to'qimasiga qon tomirlari o'sib kiradi. Yangi suyak plastinkalari qon tomirlari atrofida hosil bo'la boshlaydi. Ossein tolalar tartibli joylashib, ular ustida yangi osteoblast hujayralari hosil bo'ladi va yangi suyak plastinkasi rivojlanadi. Shu yo'l bilan suyak osteonlari hosil bo'ladi. Tashqi general plastinkalar qavati esa suyak usti pardasi osteoblast hujayralari hisobiga hosil bo'ladi. Natijada, suyak eniga o'sa boshlaydi. Suyak usti pardasi va endost atrofida biriktiruvchi to'qimadan shakllanadi. Keyinchalik, embrional davrda hosil bo'lgan suyak qaytadan tuziladi. Birlamchi osteonlar yemirilib, yangi osteonlar hosil bo'ladi. Eski osteonlar o'rniga yangilari hosil bo'lishi butun umr davom etadi.

Tog'ay modeli o'rnida suyak hosil bo'lishi (noto'g'ri yoki bilvosita osteogenez). Embrion taraqqiyotining ikkinchi oyida bo'lg'usi suyak o'rnida mezenximadan tog'ay modeli hosil bo'ladi. Bu model gialin tog'aydan iborat bo'lib, qon tomirlari bo'lmaydi va ma'lum davrgacha rivojlanadi, keyinchalik u degeneratsiyaga uchrab, tog'ayning diafiz qismida suyak to'qimasi hosil bo'la boshlaydi. Suyak to'qimasining paydo bo'lishi tog'ay usti pardasida (perixondrda) tipik osteoblastlar hosil bo'lishi bilan boshlanadi. Osteoblastlar hosil bo'lishidan boshlab perixondr suyak usti pardasi – periostga aylana boshlaydi.

Osteoblastlar tog'ay modeli atrofida suyak to'qimasini hosil qila boshlaydi. Natijada, suyakning tog'ay modeli diafiz qismida perixondral suyak o'rami (manjeti) bilan o'raladi. Ular g'ovak tuzilishga ega bo'lib, dag'al tolali (retikulofibro) suyaklardan tashkil topadi. Tog'ay modeli atrofida suyak hosil bo'lishiga perixondral suyaklanish deyiladi. Suyak manjetining hosil bo'lishi bilan bu yerda tog'ayning

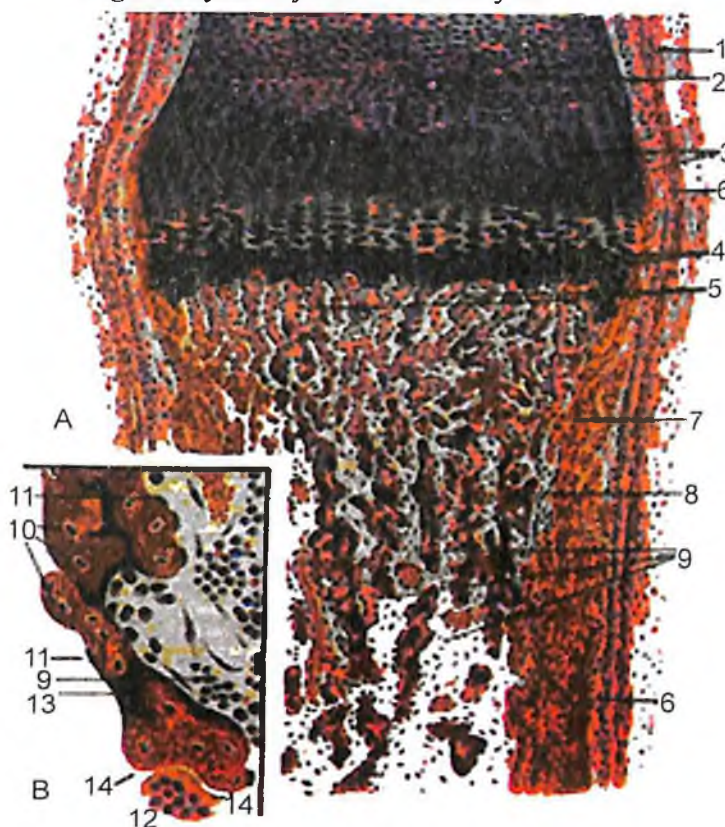


6.11-rasm. Bilvosita osteogenez (sxema).

A, B, C, D – osteogenez davrlari; 1 – naysimon suyakning birlamchi tog'ay modeli, 2 – tog'ay usti pardasi, 3 – tog'ay to'qima, 4 – perixondral suyak manjetkasi, 5 – suyak usti pardasi, 6 – tog'ay hujayralarining ustunlari, 7 – pufaksimon hujayralar zonasi, 8 – differentsiallanuvchi osteoklastli (9) va qon kapillyarli (10) tog'ayga o'sib boruvchi mezenxima, 11 – osteoblastlar, 12 – enxondral hosil bo'lgan suyak to'qimasi, 13 – epifizdagi suyaklanish nuqtasi (qizil strelka).

oziqlanishi buziladi va tog'ayning diafiz qismi markazida distrofik o'zgarishlar sodir bo'la boshlaydi. Tog'ay hujayralari gipertrofiyaga, yadrolari piknozga uchraydi. Hujayralararo moddada kalsiy tuzlari yig'ila boshlaydi. Shu yo'l bilan ohaklangan tog'ay paydo bo'ladi (6.11-rasm). Tog'ayning ohaklanishi diafiz qismidan epifizgacha qarab boradi. Ayni vaqtda tog'ay usti pardasi o'rnida hosil bo'lgan suyak usti pardasidagi qon tomirlari ularni qoplab turgan mezenxima hujayralari bilan birga suyak manjetkasidagi teshikchalar orqali ohaklanayotgan tog'ay zonasiga kirib boradi. Qon tomiri bilan kirgan hujayralarning ba'zilari ko'p yadroli osteoklast hujayralariga aylanib, ohaklanayotgan tog'ayni yemira boshlaydi. Tog'ayning yemirilishi diafiz markazidan boshlanib epifizlarga qarab suriladi. Ammo tog'ay to'qimasi diafizda butunlay parchalanmaydi va tog'ay yemirilishi natijasida hosil bo'lgan bo'shliqlar atrofida tog'ay to'sinlari saqlanib qoladi. Shu to'sinlar atrofida-gi kam differensiallashgan hujayralardan osteoblastlar hosil bo'ladi.

Yangidan hosil bo'lgan osteoblastlar ohaklangan tog'ay to'sinlari ustida suyak to'qimasini hosil qiladi. Suyak to'qimasining tog'ay ichida hosil bo'lishiga *endoxondral* yoki *enxondral suyaklanish* deyiladi. Endoxondral suyaklanish natijasida dag'al tolali suyak hosil bo'ladi. U perixondral ko'payayotgan suyakdan shu bilan farq qiladiki, uning tarkibida ohaklangan hujayralararo tog'ay moddasining qoldiqlari saqlanib qolgan bo'ladi. Ammo bu suyak uzoq turmaydi. Mezenxima (kam differensiallashgan) hujayralaridan takomil etgan osteoklast hujayralari hosil bo'lgan suyakni yemira boshlaydi.



6.12-rasm. Noto'g'ri osteogistogenez (tog'ay o'rnida naysimon suyak taraqqiyoti).

- A - umumiy ko'rinishi;
 B - katta obyektiv ostida;
 1. Tog'ay usti - perixondr;
 2. Normal tog'ay zonasi,
 3. Ustunsimon zona,
 4. Pufaksimon zona,
 5. Rezorbsiya zonasi,
 6. Periost,
 7. Perixondral suyak,
 8. Endoxondral suyak,
 9. Birlamchi ko'mik bo'shlig'i,
 10. Osteotsitlar,
 11. Osteoblastlar,
 12. Osteoklastlar,
 13. Tog'ay qoldig'i,
 14. Rezorbsiya lakunasi.

Enxondral suyak to'qimasining parchalanishi natijasida kalta bo'shliqlar va chuqurchalar paydo bo'ladi va ular birlashib, suyak ko'migi uchun bo'shliq hosil qiladi. Qon tomirlari atrofida parchalanayotgan dag'al tolali suyak o'rnida osteoblast hujayralar konsentrik plastinkalar hosil qila boshlaydi. Ular ma'lum tartibda joylashgan parallel kollagen tolalardan tuzilgan, ulardan osteonlar hosil bo'ladi. Periost tarafdin tashqi umumiy plastinkalar taraqqiyoti davom etadi (6.12-rasm).

Suyakning epifiz va diafiz qismlari orasida tog'aydan iborat metafizar yoki epifizar plastinkasi joylashadi. Uning diafizga yaqin qismida tog'ay hujayralari shishgan, hujayralararo modda esa ohaklangan bo'ladi. Chunki uning ostidagi hujayralar parchalanib, u yerda endoxondral suyaklanish davom etadi. Tog'ay to'qima bilan endoxondral suyak orasidagi chegara qism *suyaklanish* yoki *ossifikatsiya chizig'i* deb ataladi. Epifizar plastinkaning qolgan qismlarida tog'ay hujayralari bo'linishda va yangi hujayralararo modda hosil qilishda davom etadi, natijada, epifizar plastinka hujayralari bir-birining ustida joylashib, tanga ustunchalarini eslatuvchi to'qima hosil qiladi. Xuddi ana shu zona tog'ayining o'sishi hisobiga suyak uzunasiga o'sadi. Epifizar plastinkaning uzunasiga o'sishi embrional taraqqiyot davridan boshlanib, 17-23 yoshgacha davom etadi, so'ngra esa suyakning o'sishi to'xtaydi.

Epifiz tog'ayining suyakka aylanishi diafizga nisbatan ancha kech sodir bo'ladi. Inson tug'ilganda diafiz perixondral va endoxondral suyaklanish natijasida hosil bo'lgan dag'al tolali suyakdan iborat bo'lsa, epifiz hali tog'ay ko'rinishga ega bo'ladi. Yangi tug'ilgan chaqaloq naysimon suyagining epifizida suyaklanish nuqtasi hosil bo'lib, u yerdagi tog'ayda xuddi diafizdagi singari bir qator degenerativ o'zgarishlar sodir bo'ladi. So'ngra, diafizdagi singari, epifiz ichiga qon tomirlari va mezenxima hujayralari o'sib kirib, u yerda endoxondral suyaklanish ketadi. Keyinchalik, endoxondral suyaklanishda hosil bo'lgan dag'al tolali to'qimasi o'rniga plastinkasimon suyak rivojlanadi. Suyakning diafiz qismidan farqli ravishda epifizda plastinkasimon suyakning g'ovak turi hosil bo'ladi. U suyak to'sinchalaridan iborat bo'lib, osteonlar hosil qilmaydi. Epifiz suyaklanishi natijasida epifizar plastinka chegaralari aniq bo'lib qoladi.

Suyak to'qimasining regeneratsiyasi. Suyak to'qimasining regeneratsiyasi suyak usti pardasi hisobiga bo'ladi. Agar suyak butunligi buzilsa, suyak singan yerga qo'shni qismlarning suyak usti pardasi hujayralari intiladi. Natijada, ikki tomonning suyak usti pardasi birlashadi. Suyak usti pardasida juda ko'p qon tomirlari va osteoblastlar paydo bo'ladi. Shu yerda nozik suyak plastinkalari hosil bo'la boshlaydi. 10-12 kundan so'ng suyak plastinkasi suyakning singan qismini mufta shaklida o'rab oladi va bu *suyak qadog'i* deyiladi. Dastlab suyak qadog'i osteon tuzilishga ega bo'lmaydi, lekin keyinchalik uning o'rta qismi shunday tuzilishga ega bo'lishi mumkin. Suyak to'qimasining regeneratsiyasi organizmda yetarli miqdorda kalsiy, fosfor tuzlari va turli mikroelementlar bo'lishini talab qiladi. O'zida turli xil mikroelementlar kompleksini saqlovchi biologik faol birikmalar (masalan, mumiyo) suyak jarohati bitishini tezlashtiradi.

Ba'zi patologik holatlarda suyak to'qimasi sog' organizmlarda uchramaydigan

yerlarda ham (buyrak, o'pka, qalqonsimon bez, ko'z pardalari, qon tomiri devorlarida) hosil bo'lishi mumkin. Bunday suyaklanish holati ektopek yoki skeletdan tashqarida suyaklanish deyiladi.

Suyak o'sishiga ta'sir ko'rsatuvchi omillar

Suyakning normal o'sishi hamda rivojlanishi tashqi va ichki omillarga bog'liq. Shunday omillardan biri ovqat rejimidir. Kalsiy va fosforning qonda yetishmasligi suyak to'qimasining qattiqligi va plastikligining o'zgarishlariga olib keladi. Suyak to'qimasining va suyaklarning tuzilishi va o'sishiga vitaminlar (C, D, A), endokrin bezlar ishlab chiqargan gormonlar katta ta'sir ko'rsatadi. D vitamini yetishmasligi (raxit kasalligi) suyakda kalsiy tuzlari kamayishiga va suyak to'qimasining yumshoqlanishiga olib keladi. C vitamini yetishmasligi suyaklarning o'sishi sustlashadi va to'xtaydi. Endokrin bezlardan qalqonsimon old bezi gormoni (paratirin) suyaklarning o'sishi va tuzilishiga kuchli ta'sir ko'rsatadi. Bu gormon ko'payganda suyaklardan kalsiy yuvilib ketib, ularning plastikligi buziladi (fibroz ostit kasalligi). Qalqonsimon bez gormoni – tireokalsitonin esa paratiringa qarama-qarshi ta'sir ko'rsatadi. Shuningdek, suyak to'qimasining tuzilishi, o'sishi gipofiz, epifiz va jinsiy bezlar garmonlarining ta'siriga ham bog'liq.

Suyak to'qimasida butun umr davomida yemirilish va qayta hosil bo'lish jarayonlari sodir bo'lib turadi. Eskirgan osteonlar osteoklastlar tomonidan yemiriladi va so'riladi ("*resorptia*" – "*so'rilish*"). Ular o'rniga osteoblast hujayralari yordamida yangi osteonlar hosil bo'ladi. Suyak to'qimasining qayta qurilib turishiga ko'p omillar, jumladan, to'qimaga ko'rsatiladigan jismoniy bosimning o'zgarishi, to'qimaning ma'lum bir qismlarida manfiy va musbat zaryadlangan zonalarining bo'lishi (pyezoelektrik effekt) va boshqalar ta'sir ko'rsatadi.

Suyaklarning o'zaro birlashuvi

Suyaklararo bog'lanish *harakatsiz* (sindesmozlar, simfizlar, sinxondrozlar va sinostozlar) va *erkin harakatli* bo'g'imlar shaklida bo'lishi mumkin.

Sindesmozlar – suyaklarning o'zaro zich tolali biriktiruvchi to'qima orqali birlashuvidir. Bunda pishiq kollagen tolalar qo'shni suyaklar to'qimasiga teshib kiradi va u bilan tutashib ketadi. Sindesmozlarga kalla suyaklarining bog'lanishi misol bo'ladi.

Sinxondrozlar – suyakning tog'ay to'qimasi yordamida birlashuvidir. Bunda asosan tolali tog'ay ishtirok etadi (umurtqalararo disklar). Har bir disk tashqi tolali fibroz halqa va yumshoqroq bo'lgan pulpoz markazdan iborat. Pulpoz markaz yosh bolalarda asosan gomogen moddadan iborat. 7-8 yoshda unda kollagen tolalar va tog'ay hujayralar paydo bo'ladi. Tolalar miqdori bola ulg'aygan sari oshib boradi va 20-23 yoshga kelib pulpoz markaz tolali tog'ay tusini oladi.

Simfizlar – suyaklarning tog'ay va biriktiruvchi to'qima orqali birlashuvi, qov suyaklarining birlashuvi bunga misol bo'la oladi. Bunda, ikki qov suyagi o'zaro

mustahkam zich tolali biriktiruvchi to'qima yordamida birlashadi. Tog'ay to'qimasi esa faqatgina ikkala qov suyagining yuzasida joylashadi. Chanoq suyaklaridagi bu simfiz birlashuv ayol ko'zi yorish vaqtida cho'zilib, homilaning tug'ilishiga imkon yaratib beradi.

Sinostozlar – ikki suyakning bir-biri bilan o'ta mustahkam birlashuvi bo'lib, bunga chanoq suyaklarining tutashuvi misoldir.

Ajralgan (erkin harakatli) birlashuvlar yoki bo'g'implarda suyaklarning bir-biriga tegib turuvchi yuzalari tog'ay bilan qoplangan. Ular orasida ba'zan oraliq tog'ay meniski bo'lishi mumkin. Bo'g'implar kapsula bilan o'ralgan. Bo'g'implar orasida sinovial suyuqliq bo'lib, u harakatning erkin kechishini ta'minlaydi.

Suyaklar yuzasini qoplovchi tog'ay *bo'g'im tog'ayi* deb ataladi. Bo'g'im tog'ayida mayda, yassilashgan xondrotsitlar joylashadi. Ularning ostida tipik xondrotsitlar izogen guruhlar hosil qiladi. Tog'ay to'qimasining suyak bilan chegarasida ohaklangan tog'ayni va keyingi hosil bo'layotgan suyak to'qimasini ko'rish mumkin.

Bo'g'im kapsulasi tashqi fibroz qavat va ichki sinovial pardadan iborat. Tashqi qavat zich tolali biriktiruvchi to'qimadan tuzilgan. Ichki pardada esa bo'g'im bo'shlig'iga qaragan qoplovchi qavat, uning ostida esa kollagen-elastik tolalar qavatlari farqlanadi. Ichki qoplovchi qavat sinoviotsit hujayralaridan tashkil topadi. Bu hujayralar bir turda bo'lmay, ular orasida sinovial fibroblastlar, makrofaglar va kam differensiallashgan hujayralarni ko'rish mumkin.

Suyak to'qimasini normal gistologik tuzilishini o'rganish klinik amaliyotda katta ahamiyatga ega. Suyak transplantologiyasi zamonaviy tibbiyotning dolzarb muammolaridan biri hisoblanadi: autotransplantatsiya – o'zining suyagidan ko'chirib o'tkazish, bu usul kam qo'llaniladi; allotransplantatsiyada o'liklardan olingan suyak to'qimasi ko'chirib o'tkaziladi, lekin bunda transplantatning ajralish reaksiyasi yuzaga kelishi mumkin. Keyingi yillarda ko'proq sun'iy protezlar, gidrooksiapatitlar ushlovchi biologik inert bo'lgan g'alvir va biofaol moddalar ishlatilmoqda. Eng samarali usullardan biri, bu osteogenezni stimullash usulidir. Bu usulda mineralsizlantirilgan (deminerlizatsiya) suyak to'qimasi ishlatiladi. Deminerlizatsiyalangan suyakdan kukun tayyorlanib, kasal suyakka qo'yiladi. Bunda osteogenez jarayoni stimullanadi.

Suyak kasalliklari bilan travmatolog va ortoped-travmatologlar shug'ullanadilar. Bolalar ichida va kattalarda suyak sinishlari, suyak to'qimasining yallig'lanishlari-osteomielitlar ko'p uchraydi. Bulardan tashqari, bolalarda ko'p tug'ma nogironliklar uchraydi. Boshqa kasalliklar, masalan endokrin bezlar va vitaminlar yetishmasligi ham suyaklarda asoratlar qoldiradi (osteoporoz, osteomalyatsiya va h.k).

VII BOB. MUSHAK TO'QIMASI

Mushak to'qimasi epiteliy, ichki muhit, nerv to'qimalari bilan birgalikda organizmdagi asosiy to'qimalarning to'rtinchi turini hosil qiladi. Mushak to'qimasi tarkibida qisqaruvchi oqsillar tutuvchi hujayra va simplastlardan tuzilgan. Biologik xususiyatiga ko'ra mazkur oqsillar mushaklarning qisqarishini ta'minlaydi.

Tasnifi

Taraqqiyot manbaiga ko'ra:

- mezenximadan rivojlanuvchi – tomirlar va ichki a'zolarning silliq mushaklari;
- epidermal (teri ektodermasi va prexordal plastinkadan) – ekzokrin bezlar tarkibidagi mioepitelial hujayralar;
- neyral (nerv nayidan) – ko'z Yoy pardasi silliq mushaklari;
- selomik (splanxnotom visseral varag'i mioepikardial plastinkasidan) – ko'ndalang-targ'il yurak mushagi;
- somatik (miotomdan) – ko'ndalang-targ'il skelet mushagi.

Morfologik va funksional xususiyatlariga ko'ra:

1) skelet mushak to'qimasi ko'ndalang – targ'illikka ega uzun cho'ziq hujayralar hosil qilgan ko'p yadroli simplastlardan iborat. Bunday mushaklarning qisqarishi tez, kuchli va odatda kishi ixtiyoriga bo'ysinadi.

2) yurak mushagi ham ko'ndalang-targ'illikka ega va alohida bir-biriga nisbatan parallel joylashgan silindrsimon cho'ziq tarmoqlangan hujayralardan iborat, ularning bir-biri bilan birikkan uchlari sohasida faqatgina yurak mushagi uchun xos bo'lgan tuzilmalar – *oralik disklar* joylashgan. Yurak mushagining qisqarishi ritmik va kishi ixtiyoriga bo'ysinmaydi.

3) silliq mushak to'qimasi ko'ndalang-targ'illikka ega bo'lmagan duksimon shakldagi hujayralar to'plamidan iborat. Mazkur mushaklarning qisqarishi sekin va kishi ixtiyoriga bo'ysinmaydi.

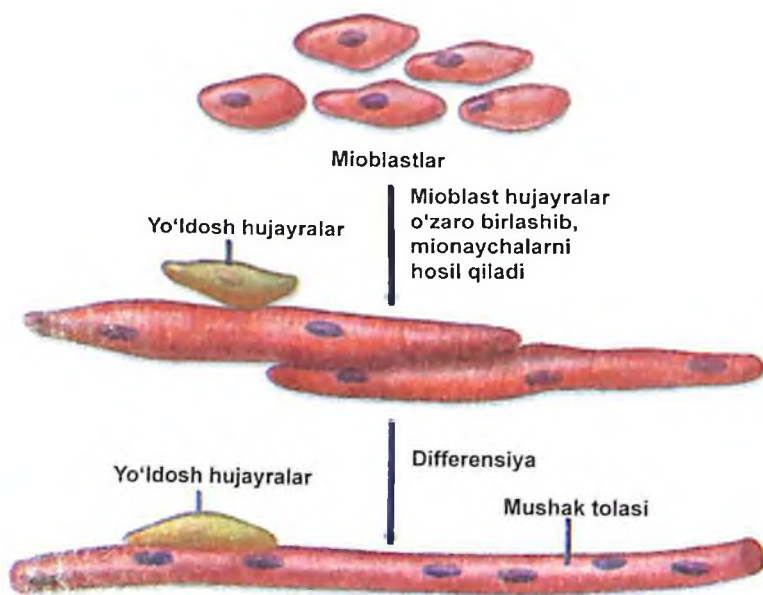
Mushakning barcha turlarida qisqarish ingichka aktin filamentlarining yo'g'on miozin filamentlariga nisbatan sirpanishi hisobiga amalga oshadi. Mushak hujayralaridagi ayrim organellalar o'ziga xos nomlanadi. Mushak hujayrasi sitoplazmasi – sarkoplazma, endoplazmatik to'r – sarkoplazmatik to'r, hujayra membranasini yoki plazmolemma – sarkolemma deyiladi.

Skelet mushagi tolalari diametridagi farqlar mushakning o'ziga xos xususiyatlarini, odamning yoshi, jinsi, ovqatlanishi va jismoniy chiniqqanligiga bog'liq. Ma'lumki, jismoniy mashqlar mushakning rivojlanishi va yog' qatlamlarining kamayishiga olib keladi. Mushak massasining bunday yo'l bilan oshishi har bir mushak tolasini diametrining kattalashuvi va tolalarda yangi miofibrillalarning hosil bo'lishi bilan bog'liq. Hujayra hajmining oshishi bilan tavsiflanuvchi mazkur jarayon *gipertrofi*.

ya deb nomlanadi; hujayralar sonining ortishi hisobiga to'qimaning o'sishi *giperplaziya* termini bilan belgilanadi. Giperplaziya skelet, yurak mushaklarida kuzatilmaydi, lekin hujayralari mitoz bo'linish xususiyatini yo'qotmagan silliq mushak to'qimasida amalga oshadi. Giperplaziya ko'pincha bachadon mushagida (homiladorlik vaqtida ham gipertrofiya, ham giperplaziya) qayd etiladi.

KO'NDALANG-TARG'IL MUSHAK TO'QIMASI

Ko'ndalang-targ'il skelet mushagi diametri 10 dan 100 mkm gacha bo'lgan uzun, silindrsimon ko'p yadroli mushak tolalaridan tashkil topgan. Embrional taraqqiyot davrida mezenximal mioblastlar ko'p sonli yadrolar tutuvchi mushak naychalarini hosil qiladi. Mushak naychalari differensiallashib, ko'ndalang-targ'il mushak tolalariga aylanadi. Mushak tolalarida cho'ziq yadrolar sarkolemma ostida joylashadi, yadrolarning bunday joylashuvi skelet mushak tolalari uchun xosdir. Skelet mushagi tolalarida sarkolemmaning bazal qavati va asl plazmolemmasi orasida mayda kam differensiallashgan *yo'ldosh* hujayralar joylashgan (7.1-rasm).



7.1-rasm. Skelet mushak tolalarining taraqqiyoti.

Skelet mushagining tuzilishi. Biriktiruvchi to'qima mushak to'qimasining uchta turini ham parda shaklida o'rab, qisqaruvchi tolalarni hosil qiladi. Mazkur biriktiruvchi to'qimali pardalar; ayniqsa, skelet mushagida yaxshi ko'rinadi:

1) Epimiziy – mushakni sirdan o'rab turuvchi zich tolali biriktiruvchi to'qima. Mazkur to'qimadan iborat to'siq-lar yirik nervlar, qon tomirlari va limfa tomirlari bilan birgalikda mushakning ichiga o'sib kiradi.

2) Perimiziy – bevosita har bir mushak tutamini (mushak tolalari hosil qilgan) o'rovchi yupqa biriktiruvchi to'qimali parda. Har bir mushak tutami tolalari birgalikda faoliyat yurituvchi funksional birlikni hosil qiladi. Nervlar, qon tomirlari, limfa tomirlari perimiziy orqali ichkariga botib kiradi.

3) Endomiziy – har bir mushak tolasini tashqi tomondan o'raydi. U retikulyar tolalar va fibroblastlardan iborat juda yupqa biriktiruvchi to'qimali qatlam bo'lib, tarkibida nerv tolalari va mushak tolasini kislorod bilan ta'minlovchi qon kapill-

yarlari to'ri tutadi. Ayrim skelet mushaklarining uchlari konussimon torayib, bu yerda epimiziy paylarning zich shakllangan biriktiruvchi to'qimasi bilan birgalikda mushak-pay birikishini hosil qiladi.

Yorug'lik mikroskopi ostida skelet mushagi tolalarining bo'ylama kesimida och va to'q yo'llar - A va I-disklarning ketma-ket joylashishi bilan bog'liq ko'ndalang-targ'illik ko'rinadi. *Anizotrop-A* disklar ikki xil nur sindirish (anizotropiya) xususiyatiga ega va ularning nomi ham ana shu xususiyatga asoslangan. A-disklar har xil bo'yoqlar bilan yaxshi bo'yaladi. Och bo'yaluvchi I-disklar (izotrop) polyarizatsiyalanuvchi yorug'likni o'zgartirmaydi. Elektron mikroskop ostida har biri I-disk to'q bo'yaluvchi ko'ndalang Z-chiziq yordamida ikkiga bo'linadi, qisqaruvchi apparatning funksional birligi sarkomer bo'lib, sarkomer ikkita Z-chizig'i orasida joylashadi va tinch holatda uning uzunligi 2,5 mkm ga teng. Shunday qilib, sarkomer tarkibiga A-disk va uning ikki yonidagi I-diskning Z-chiziqqacha bo'lgan qismi (har bir I-diskning yarmi) kiradi. Mushak tolasi sarkoplazmasi uzun silindrsimon iplar tutamlari - miofibrillalar tutadi. Miofibrillalar mushak tolasi nisbatan parallel joylashadi va ular o'zaro uchlari bilan birikkan sarkomerlar zanjiridan tashkil topgan. Mitoxondriya va sarkoplazmatik to'r asosan diametri 1-2 mkm ga ega miofibrillalar orasida joylashadi. Qo'shni miofibrillalar sarkomerlari shunday joylashganki, ularning yon chegaralari bir-biriga to'g'ri keladi - bu esa nafaqat miofibrillalar, balki mushak tolasi uchun ham xos bo'lgan ko'ndalang-targ'illikni ta'minlaydi (*7.2-rasm*).

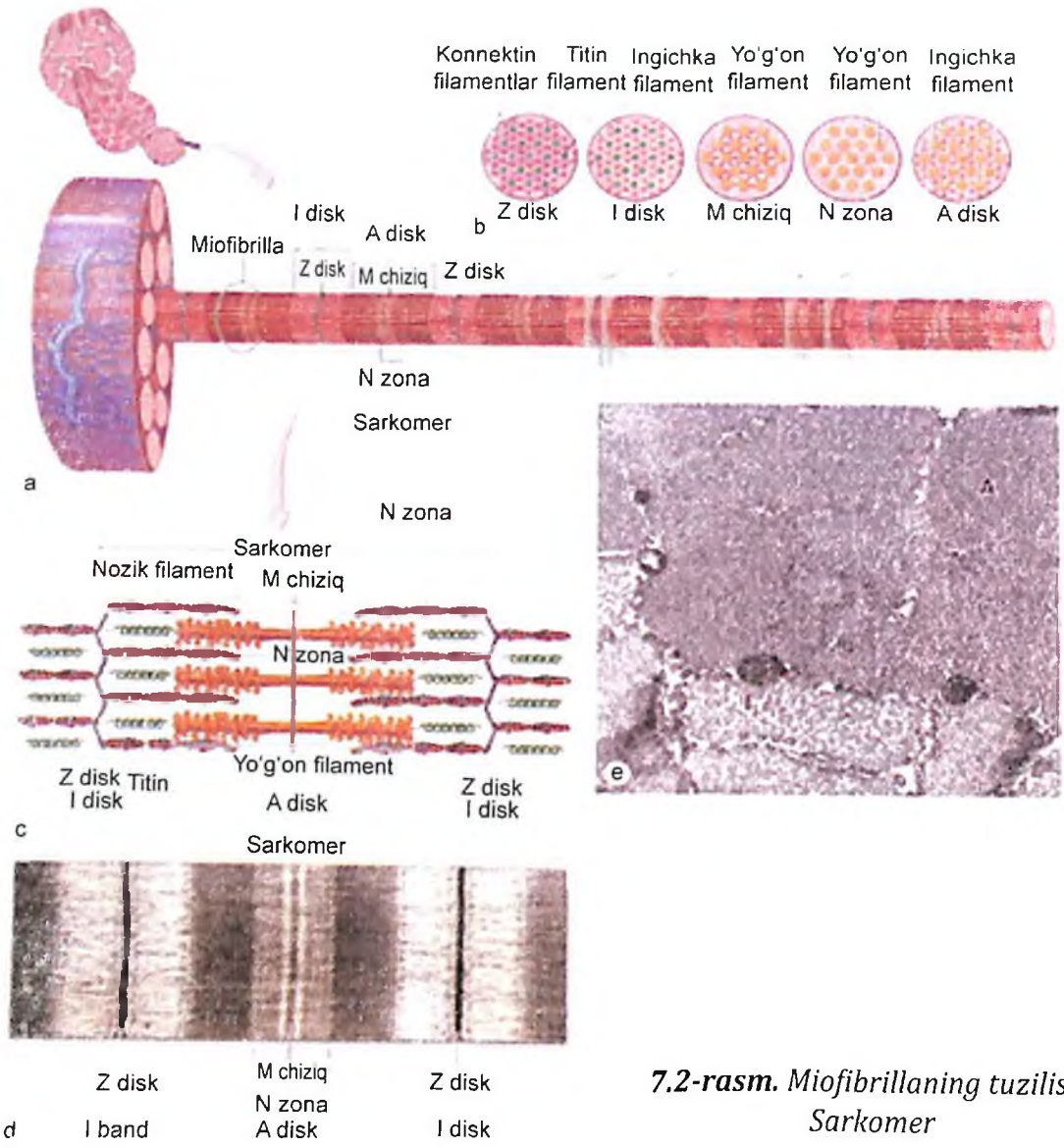
Elektron mikroskopik tekshiruvlar natijasida shu narsa aniqlandiki, sarkomerlarning tuzilishi simmetrik ravishda miofibrillalarning bo'ylama o'qiga parallel joylashgan miozin va F-aktinni hosil qiluvchi 2 xil filamentlarning (yo'g'on va ingichka) mavjudligi bilan belgilanadi (*7.3-rasm*). Yo'g'on filamentlarning uzunligi - 1,6 mkm, kengligi - 15 nm ni tashkil etadi. Ular A-diskda sarkomerning markaziy qismining tashkil etib joylashadi. Miozin - ikkita bir xil og'ir zanjir va ikki juf tengil zanjirdan iborat anchagina yirik (molekulyar massasi ~500 kDalton). Miozinning og'ir zanjiri - miozin dumini hosil qilib, spiralsimon aylangan ingichka, o'zaksimon oqsil molekulalaridan (uzunligi 150 nm va qalinligi - 2-3 nm) iborat. Har bir og'ir zanjirning bir uchidagi katta bo'lmagan sharsimon (globulyar) bo'rtmalar miozin boshchasini hosil qiladi. Miozin boshchalari ATFni biriktiruvchi sohaga, shuningdek, ATFning fermentativ gidrolizi (aktomiozin ATF-azafaolligi)ni ta'minlash va aktin bilan birikish xususiyatiga ega. To'rtta yengil zanjir miozin boshchasiga birikkan. Har bir yo'g'on filament bir necha yuz miozin molekulalaridan tashkil topgan bo'lib, bunda ularning o'zaksimon qismlari o'zaro bir-birini yopadi, globulyar boshchalari esa uchlaridan biriga qaragan bo'ladi.

Ingichka iplar ham quyidagi ikkita regulyator oqsillar bilan chambarchas bog'liq (*7.3-rasm*):

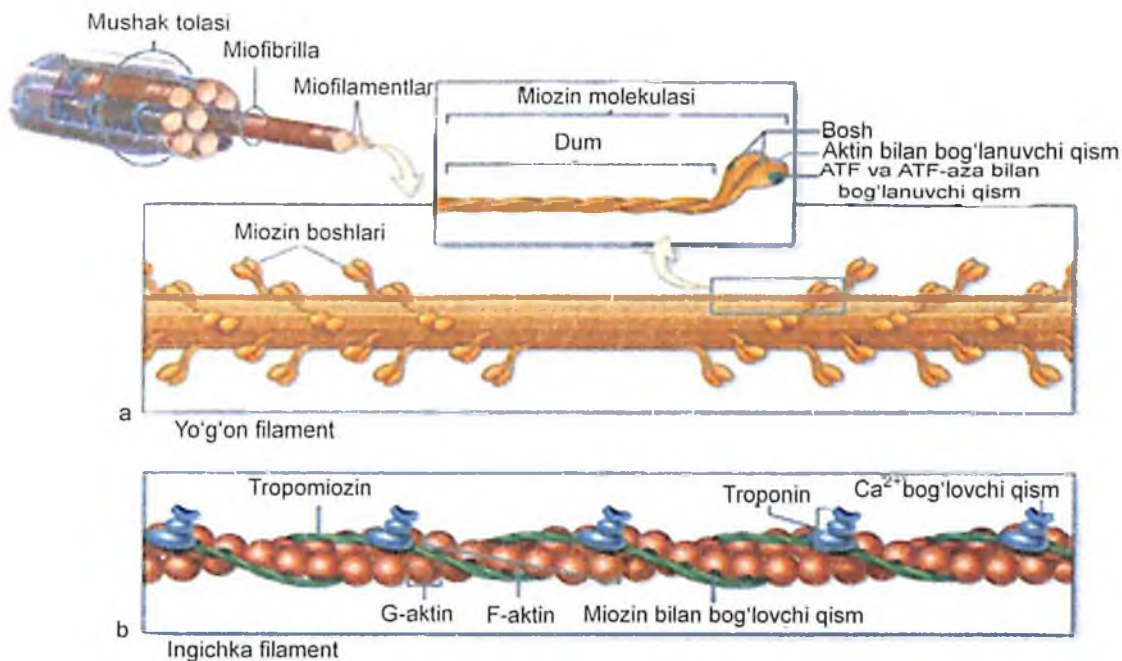
1) Tropomiozin, uzunligi 40 nm atrofidagi ingichka, uzun molekula, ikkita polipeptid zanjirdan iborat, ikkita spiralsimon aylangan aktin iplari orasidagi chuqurchada joylashgan.

2) Troponin, uchta subbirlikdan iborat kompleks: tropomiozin bilan birikuvchi – TnT; Ca^{2+} ni biriktiruvchi – TnC; va aktin-miozinning o'zaro ta'sirini boshqaruvchi – TnI.

Troponin kompleksi muntazam ravishda ma'lum oraliqlarda har bir tropomiozin molekulasiga birikkan bo'ladi. Har biri Z-chiziq yordamida ikkiga ajralgan I-disk faqat ingichka filamentlardan iborat (shuning uchun ham I-disk och bo'yaladi). I-diskdagi muhim oqsillardan biri titin (3700 kDa) hisoblanadi, u tarang xususiyatga ega eng yirik oqsil bo'lib, yo'g'on miofilamentlarni Z-chiziqqa birikishini ta'minlaydi. I-diskning keyingi muhim bir qismi nebulin oqsilidir (600-900 kDa), u har bir ingichka miofilamentni yon tomonlama bog'lanishini ta'minlaydi va ularni alfa-aktininga birikishiga yordam beradi. A-disk yo'g'on filamentlar va yo'g'on mi-



7.2-rasm. Miofibrillaning tuzilishi. Sarkomer



7.3-rasm. Yo'g'on va ingichka filamentlarning molekulyar tuzilishi.

ofilamentlar orasiga botib kirgan ingichka miofilamentlarning bir qismidan iborat. A-diskning markazida och bo'yaluvchi N-zona joylashgan bo'lib, u faqatgina miozin molekulasining o'zaksimon qismini tutadi, bu yerda ingichka miofilamentlar mavjud emas. N-zonaning markazidan M-chiziq o'tadi. M-chiziq yo'g'on iplarni joyida ushlab turuvchi miomezin – miozin-bog'lovchi oqsil va kreatinkinaza fermentini tutadi. Mazkur ferment fosfokreatindan fosfat guruhini ADFga o'tishini katalizatsiyalaydi va shu bilan mushak qisqarishi uchun zarur ATF hosil bo'ladi. Sarkomer tarkibida ko'plab oqsillar bo'lishiga qaramay, miozin va aktin birgalikda ko'ndalang-targ'il mushaklardagi umumiy oqsillarning yarmidan ko'pini tashkil qiladi. Qayd etilganidek, A-diskning N-zonagacha bo'lgan sohasi ingichka va yo'g'on filamentlardan iborat bo'lib, elektron mikroskop ostida mazkur sohaning ko'ndalang kesimida oltiburchakli tuzilmalar (har bir yo'g'on filament oltita ingichka filament bilan o'ralgan).

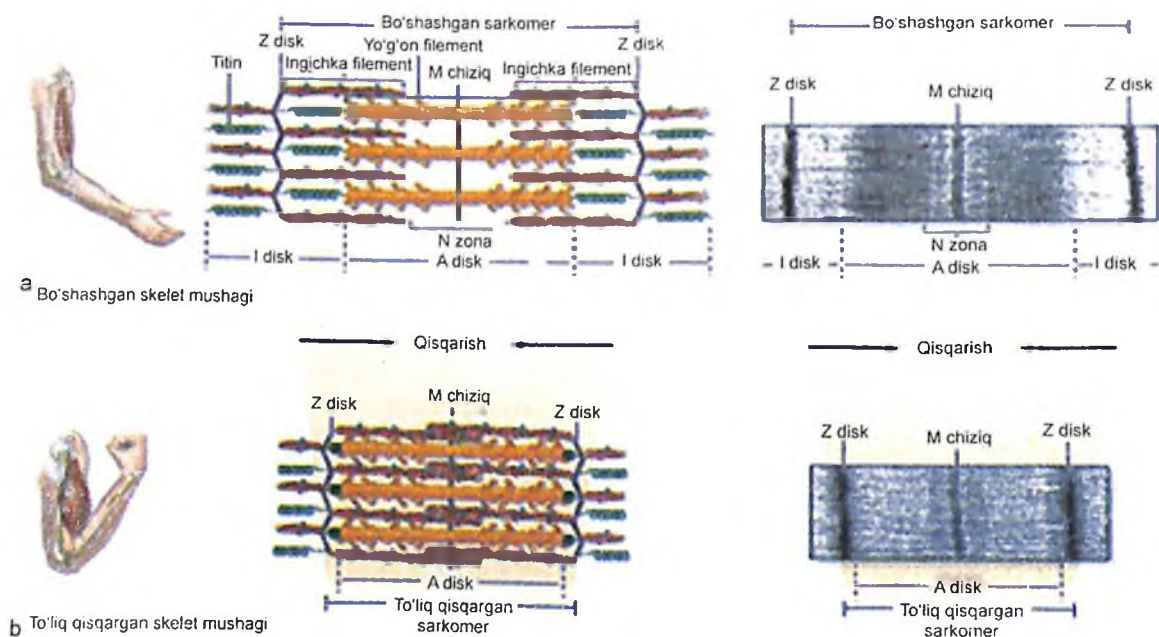
Sarkoplazmatik to'r va ko'ndalang naylar (T) tizimi. Skelet mushak tolalarida silliq endoplazmatik to'r yoki sarkoplazmatik to'r Ca^{2+} ionlarini saqlashga ixtisoslashgan. Sarkoplazmatik to'r membranasining depolyarizatsiyasi kalsiy ionlarini ajralishiga olib keladi. Butun tola bo'yicha bir vaqtning o'zida sarkoplazmatik to'rdan kalsiy ionlarini ajralishi va barcha miofibrillalarning bir xil qisqarishini ta'minlash uchun sarkolemma ko'ndalang yoki T-naychalar tizimini hosil qiladi. Ava I-disklar chegarasida sarkolemmaning plazmatik membranasini tola ichiga botib kirib T-naychalar sistemasini hosil qiladi. Bu naychalar tolaning uzun o'qiga ko'ndalang yo'nalgan. *T-naychalar tizimi* A va I-disk chegarasida atrofidagi

simmetrik joylashgan sarkoplazmatik to'rt naycha kengaymalari bilan birgalikda *triadalar* hosil qiladi. Sarkoplazmatik to'rt membranasi depolyarizatsiyasidan so'ng, mazkur sisternalarda to'plangan Ca^{2+} membrana kanalchalari orqali yo'g'on va ingichka iplar atrofidagi sarkoplazmaga chiqariladi. Ca^{2+} ionlari troponin bilan bog'lanadi va aktin hamda miozin molekularini birikishini ta'minlaydi. Membrana depolyarizatsiyasi to'xtagandan so'ng sarkoplazmatik to'rt nasoslari qisqarish faolligini bartaraf etib, Ca^{2+} ionlarini qayta sisternalarga to'planishiga olib keladi.

Qisqarish mexanizmi. Mushak to'qimasining qisqarish davomida, ham yo'g'on ham ingichka filamentlarning uzunligi o'zgarmay qoladi. Aksincha ular bir-biri bilan bog'lanadi hamda yo'g'on va ingichka filamentlar o'zaro sirpanadi (7.4-rasm).

Harakat potentsiali qachonki sinaps – nerv-mushak birikmasiga (NMB) yetib kelganida va u sarkoplazmatik retikulumdagi T-naycha bo'ylab, Ca^{2+} ionlarining ajralib chiqishini ta'minlash orqali mushak qisqarishini keltirib chiqarish mumkin. Mushak qisqarmagan vaqtda miozin boshchasi G-aktin bilan bog'lana olmaydi, chunki bog'lanish qismitroponin-miozin kompleksi bilan bloklangan bo'ladi.

Kalsiy ionlari troponin oqsili bilan bog'lanadi va uningshakli o'zgarishiga sabab bo'ladi, F-aktin sohasidagi tropomiozin harakatga kelishi natijasida miozin boshchasi bilan bog'lanuvchi faol qism va yo'g'on filamentdagi miozin boshchasi o'zaro bog'lanadi hamda ko'priklarni hosil qiladi. Bog'langan aktin qismlari konformatsiyaga uchraydi, ya'ni miozin bo'ylab o'z o'qi atrofida aylanadi, natijada, yo'g'on



7.4-rasm. Qisqarish davomida sarkomer uzunligining qisqarishi.

(a) Mushak bo'shshagan vaqtda sarkomer, I disk va N zona uzunligi ortadi.

(b) Skelet mushagi qisqarishi davomida Z disklar bir-biriga o'zaro yaqinlashishi bilan bir qatorda A diskni tashkil qiluvchi yo'g'on filamentlarning oxirlari ham bir-biriga yaqinlashadi.

filament A-diskning Z-disk bo'ylab tortilishiga sabab bo'ladi. Aktinning aylanishva tortilish uchun sarflanuvchi energiya miozin boshchasibilan bog'langan ATFning gidrolizlanishi orqali ta'minlanadi va miozin boshchasi boshqa ATF bilan bog'lanadi. Kalsiy va ATFning uzluksiz mavjudligi, aktin va miozinning *bog'lanish-o'z o'qi atrofida aylanish-ajralish* jarayonlarining qayta sodir bo'lishini (sikl) ta'minlaydi. Har bir sikl yoki sarkomerning qisqarish davomiyligi 50 millisekundni tashkil etadi. Qachonki, nerv impulslari to'xtasa va erkin kalsiy ionlari miqdori kamaysa, tropomiozin qayta aktin filamentidagi miozin-bog'lovchi qismlarni qoplaydi va filamentlar nafaol qayta ortga sirpanadi va sarkomer qayta tinch holatga o'tadi. ATFning yo'qligi, aktomiozin ko'priklarni turg'un holatga keltiradi va o'limdan so'ng sodir bo'luvchi mitoxondriyalar faolligining yetishmasligi sababli yuzaga keluvchi skelet mushak rigidligiga sababchi bo'ladi.

Nerv bilan ta'minlanishi

Miyelinli harakatlantiruvchi nerv tolalari perimiziy bo'ylab tarmoqlanadi va har bir tola bir nechta miyelinsiz terminal tarmoqlarni hosil qiladi. Ular endomiziy orqali o'tib, alohida mushak tolalari yuzasida sinapslarni hosil qiladi. Shvann hujayralari akson tolalarini tashqi tarafdin qoplaydi. Shvann hujayrasining tashqi plastinkasi sarkolemmaning tashqi plastinka qavati bilan bog'lanadi. Har bir akson tolasi mushak tolasi sirtqi qismida kengayib, sinapslarni hosil qiladi. Ushbu tuzilmalar harakat nervoxiri yoki nerv-mushak birikmasi deb ataladi. Aksonning terminal qismi mitoxondriya va sinaptik vezikulalarga boy bo'lib, vezikulalar o'zida neurotransmitterlarni, ya'ni atsetoxolin tutadi. Akson va mushak tolasi orasida bo'shliq bo'lib, sinaps yorig'i deb ataladi. Sinaptik bo'shliqqa yaqin joylashgan mushak to'qimasining sarkolemmasi ko'p miqdordagi chuqur burmalarga boy bo'lib, bu ham postsinaptik membrana yuzasining ortishiga ham atsetilxolin retseptorlarining ko'p miqdorda joylashishiga sabab bo'ladi. Qachonki, harakat potentsiali nerv-mushak birikmasiga yetib kelganda, akson oxirida atsetilxolin ajraladi va sinaps bo'shlig'i orqali postsinaptik membranada joylashgan atsetilxolonga sezgir bo'lgan retseptorlarga ta'sir etadi. Xolinoretseptor ta'sirlanishi natijasida noselektiv kation kanallari ochiladi va Na⁺ ionlari sarkoplazmaga o'tib, sarkolemmani depolyarizatsiya holatiga olib keladi. Atsetilxolin tezda atsetilxolinesteraza fermenti yordamida sinaps yorig'idan tozalanadi. Natijada, atsetilxolinning retseptor bilan uzoq aloqada bo'lishi bartaraf etiladi. Depolyarizatsiya sarkoplazmatik retikulum terminal sisternalaridan Ca²⁺ ionlarining ajralib chiqishiga olib keladi va mushak qisqarishiga sababchi bo'ladi.

Yakka harakatlantiruvchi neyronning aksonlari bir yoki bir qancha muskul tolalarida nerv oxirlarini hosil qilishi mumkin. Yagona muskul tolasining yakka harakatlantiruvchi neyron bilan innervatsiyasi muskul faoliyatining aniq nazoratini ta'minlaydi. Masalan, ko'zning tashqi muskullari ko'z harakatini ta'minlaydi. Og'ir harakatlarni bajaruvchi yirik muskullarda harakatlantiruvchi aksonlar bir qancha

tarmoqlarni beradi va 100 va undan ortiq muskul tolalarini innervatsiya qiladi. Bu holatda yagona akson tolasi va uning shoxlari bilan innervatsiyalanuvchi barcha muskul tolalari motor birlikni hosil qiladi. Alohida ko'ndalang-targ'il mushak tolalari doimo birgalikda qisqaradi yoki bo'shashadi. Qisqarish kuchining har xil bo'lishi tufayli muskul tutamlaridagi tolalar bir vaqtda qisqarmaydi.

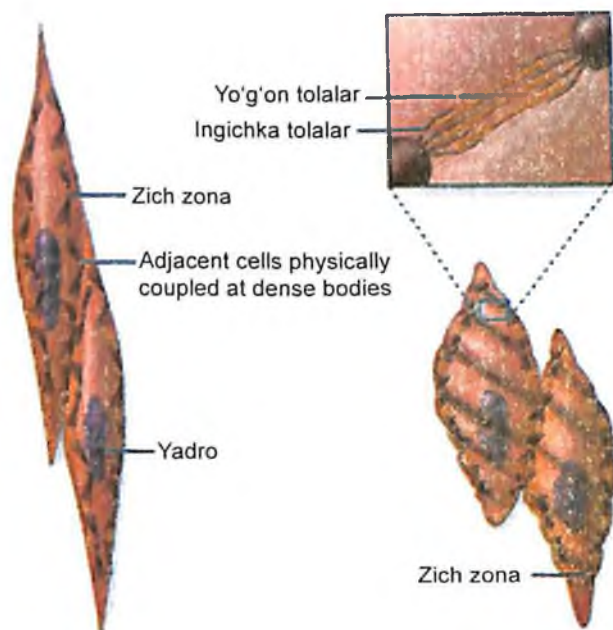
Ko'ndalang-targ'il mushak to'qimasining taraqqiyoti va regeneratsiyasi. Skelet mushak to'qimasi miotomlardan rivojlanadi. Miotomni tashkil etuvchi mioblastlar ko'payib, bir-birlariga qo'shilishi natijasida ko'p yadroli tuzilmalar – mi-osimplastlar hosil bo'ladi. Keyinchalik ularda miofibrillalar paydo bo'lib, yadro va organellari miosimplastning periferiyasiga ko'chadi.

Ko'ndalang-targ'il mushak to'qimasi jarohatlangandan keyin qulay sharoitlarda qayta tiklanish qobiliyatiga ega bo'ladi. Mushak tolasi sarkolemmasining bazal qavati va asl plazmolemmasi orasida joylashgan mezenxima hujayralari – miosatellit (yo'ldosh) hujayralar regeneratsiya manbai hisoblanadi. Yo'ldosh hujayralar kam takomillashgan bir yadroli duksimon shaklga ega bo'lgan rezerv mioblastlardir. Shikastlanishyoki boshqa qator ta'sirlardan so'ng tinch holatdabo'lgan yo'ldosh hujayralar faollashadi, ko'payadi vayangi mushak tolalarini hosil qilish uchun bir-biribilan qo'shiladi. Yo'ldosh hujayralarning bunday faolligi mushaklar gipertrofiyasida namoyon bo'ladi.

Noqulay sharoitlarda mushak to'qimasining regeneratsiyasi to'liq bo'lmaydi va shikastlangan joyda biriktiruvchi to'qimali chandiq hosil bo'ladi.

SILLIQ MUSHAK TO'QIMASI

Silliq mushak to'qimasi hujayra tuzilishiga ega bo'lib, ichki a'zolar – nafas va me'da-ichak yo'li, siydik-tanosil a'zolar, qon va limfa tomirlari devorining shakllanishida qatnashadi. Silliq mushak to'qimasi vegetativ nerv tizimi tomonidan innervatsiya qilinadi va shu sababli kishi ixtiyoriga bo'ysinmaydi. Silliq mushak to'qimasi hujayralari – miotsitlar, cho'ziq, duksimon va tarmoqlangan bo'ladi (7.5-rasm). Hujayraning uzunligi 50-250 mkm, yadrosining diamet-



7.5-rasm. Silliq mushak hujayralarining tuzilishi sxemasi

ri 5-20 mkm. To'qimada bir-biriga yondoshib yotgan hujayralar qatlamini hosil qiladi. Silliqlik mushak hujayralari sirtidan sarkolemma bilan qoplangan, u qalinligi taxminan 7,5 nm ga teng plazmatik membrana va tashqi bazal membranadan iborat. Yonma-yon yotgan hujayralarning plazmatik membranalari ba'zi joylarda tutashib, tirqishli birikmalarni hosil qiladi. Membranalarning bunday tutashishi sillikli mushak hujayralarining biridan ikkinchisiga qo'zg'alish o'tishiga xizmat qiladi.

Yadro va organellalar hujayraning *trofik apparatini* tashkil etadi. Silliqlik miotsitlarning yadrosi hujayraning markazida joylashgan bo'lib, oval yoki tayoqchasimon shaklga ega. Yadroning shakli qisqarish paytida o'zgaradi, ya'ni yumaloqlashadi. Unda ko'p hollarda ikkita yoki undan ortiq yadrocha bo'ladi. Yadro yonida sust rivojlangan plastinkasimon kompleks va hujayra markazi joylashgan. Endoplazmatik to'r sust rivojlangan. Mitoxondriyalar kichik, shakli cho'ziq, oz miqdorda bo'lib, sitoplazmada tarqoq joylashgan. Asosan yadro atrofida ularning soni ko'proq bo'ladi. Mitoxondriyalarning kristalari ko'ndalang-targ'il mushak tolalariga nisbatan kam.

Miofibrillalar mushak hujayrasining qisqaruvchi apparatini tashkil etadi. Silliqlik miotsitlar ko'ndalang-targ'illikka ega emas. Hujayra sitoplazmasida aktin filamentlari o'zaro tartibli joylashmagan. Ular sarkomer hosil qilmaydi. Aktin filamentlarining sitolemmaga yoki o'zaro birikkan joyida zich tanachalar uchraydi. Zich tanachalar ko'ndalang-targ'il mushak tolasining Z chizig'ida uchrovchi α -aktinin tutgani uchun, bu tanachalar Z chiziq analogi deb taxmin qilish mumkin, lekin ular betartib joylashgan. Mushak qisqarish jarayonida xuddi ko'ndalang-targ'il mushakdagi singari aktin va miozinning o'zaro sirpanishi yuzaga keladi. Tortilish kuchi zich tanachalar orqali sarkolemmaga o'tadi, natijada, sillikli mushak hujayrasini qisqaradi.

Silliqlik miotsitlarsitoplazmasida kalsiy ionlarini saqlovchi mayda pufakchalar bo'lib, ular ko'ndalang-targ'il mushakdagi sarkoplazmatik retikulumni eslatadi. Lekin sarkoplazmatik retikulum sillikli miotsitlarda kuchsiz rivojlangan. Bu pufakchalarga hujayra plazmatik membranasining botishidan hosil bo'lgan tuzilmalar tegib turadi. Shuning uchun ushbu tuzilmalar ko'ndalang-targ'il mushakning T-tizimini eslatadi. Ular impuls tarqalishida va kalsiy ionining sitoplazmaga chiqishida muhim o'rin tutadi.

Bazal membranaga biriktiruvchi to'qima tolalari kirib to'r hosil qiladi, bu – endomiziy. Mushak hujayralarining tutamlari biriktiruvchi to'qima qatlamlari bilan o'raladi, bu – perimiziy. Tashqaridan mushaklar biriktiruvchi to'qima bilan uchlanchi o'raladi, bu – epimiziy yoki fassiya. Ushbu biriktiruvchi to'qimali qoplam sarkolemma bilan birga mushak to'qimasining tayanch apparatini hosil qiladi.

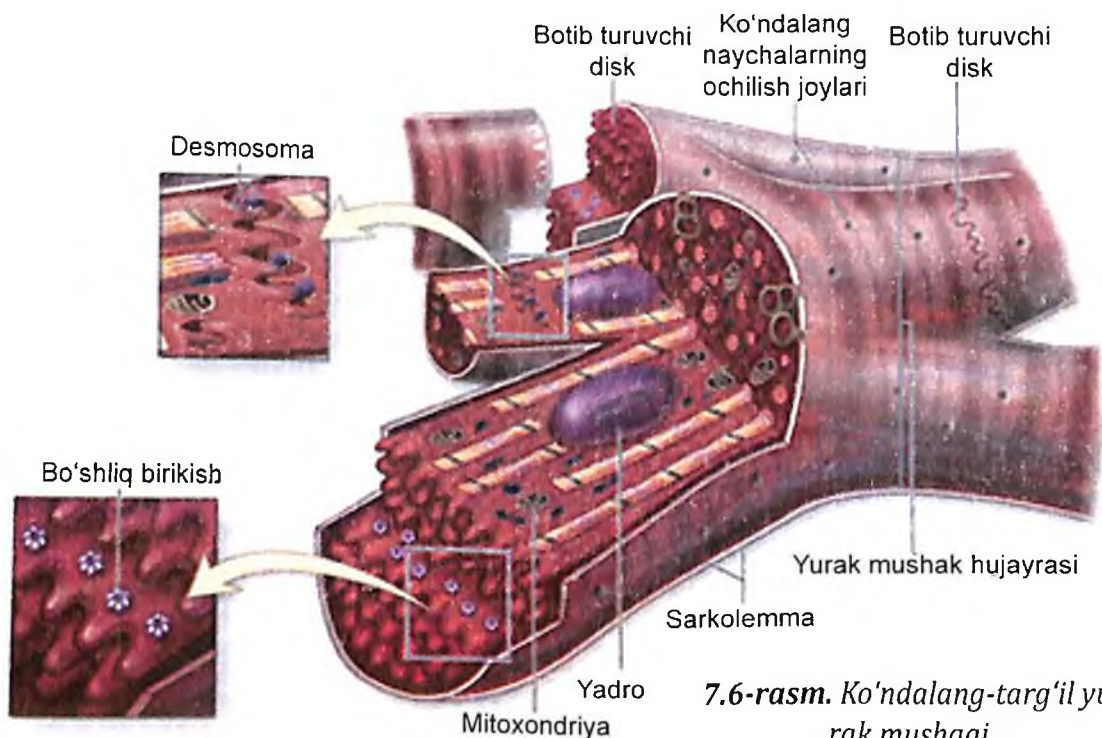
Silliqlik mushak to'qimasi yaxshi taraqqiy etgan qon tomirlari tizimiga ega, qon tomirlari to'qima ichida kapillyarlarga tarmoqlanib, mushak hujayralari tutamlari orasidagi biriktiruvchi to'qima qatlamlarida kapillyarlar to'rini hosil qiladi.

Silliqlik mushak to'qimasining taraqqiyoti va regeneratsiyasi. Silliqlik mushak to'qimasi mezenximadan rivojlanadi va yuqori regeneratsiya qobiliyatiga ega. Ja-

rohatdan so'ng silliq miotsitlar mitoz usulida bo'linib, shikastlangan to'qima o'r-nini egallaydi.

YURAKNING KO'NDALANG-TARG'IL MUSHAK TO'QIMASI

Ko'ndalang-targ'il mushak to'qimasi yurakning miokard qavatini hosil qiladi. Bu mushak to'qima turi skelet ko'ndalang-targ'il mushakdan farqli ravishda mushak tolalaridan emas, balki yurak mushak hujayralaridan – *kardiomiotsitlardan* tashkil topgan. Hozirgi vaqtda 3 xil kardiomiotsitlarni farq qilish mumkin. Qisqaruvchi – *tipik*, impuls o'tkazuvchi – *atipik* va *sekretor*. Qisqaruvchi kardiomiotsitlar uzunligi 50-120 mkm, kengligi 15-20 mkm, silindr shakldagi hujayralardir. Ular *oraliq plastinkalar* orqali o'zaro birlashib funksional tolalarni hosil qiladi. Kardiomiotsitlar markazida bir yoki ikki oval yoki cho'ziq shakldagi yadro joylashadi. Miofibrillalar yadro atrofida joylashadi, ular orasida ko'p miqdorda mitoxondriyalar bo'ladi. Silliq endoplazmatik to'r va T-tizim yaxshi rivojlangan. Kardiomiotsitlar sarkolemma bilan qoplangan bo'lib, sarkolemma o'z navbatida plazmatik membrana va bazal membrana bilan o'ralgan. Bazal membrana oraliq plastinkalar sohasida bo'lmaydi, u kardiomiotsitlarni faqat yon tarafdin o'rab turadi. Oraliq plastinkalar ikki hujayraning plazmatik membranalari orasida zinapoyasimon joylashgan. Oraliq plastinkalar sohasida kardiomiotsitlar *desmosomalar*, *tirqishli birikish* (neksus) va *interdigitatsiyalar* orqali birlashadi. Oraliq plastinkalarga miofibrillalarning aktin protofibrillalari kelib tugaydi. Miofibrillalarning tuzilishi xuddi skelet ko'ndalang-targ'il mushak to'qimasini eslatadi (7.6-rasm).



7.6-rasm. Ko'ndalang-targ'il yurak mushagi.

Yurakdagi qo'zg'alishni o'tkazuvchi kardiomiotsitlar (Purkine tolalari yoki atipik kardiomiotsitlar) qisqaruvchi kardiomiotsitlardan yirikroq (uzunligi 100 mkm, kengligi 50 mkm) bo'lib, qo'zg'alishni ritm boshqaruvchi (peysmekler) hujayralaridan qisqaruvchi mushak tolalariga o'tkazadi.

Peysmekler hujayralar atipik kardiomiotsitlarning alohida turi bo'lib, vegetativ nerv tizimining tolalari bilan innervatsiya qilinadi. Gistologik preparatlarda atipik hujayralar kuchsiz bo'yaladi. Chunki bu hujayralarda mioglobin va miofibrillalar kamroq, sarkoplazma esa ko'proq bo'ladi. Miofibrillalar bir-biriga parallel yotmaydi, natijada bu hujayralarda ko'ndalang-targ'illik kuchsizroq rivojlangan. Kardiomiotsitlarda mitoxondriyalar (sarkosomalar), ribosomalar ancha kam, T-tizim esa juda kuchsiz rivojlangan. Yurakning bo'lmacha kardiomiotsitlarida maxsus glikoproteid tutuvchi sekretor granular borligi aniqlangan. Shu bilan birga, bu hujayralar qon bosimi va ionlar munosabatini boshqaruvchi *natriyuretik* faktor sekretsia qilishi, bu hujayralar ma'lum endokrin funksiyaga ega ekanligini ko'rsatadi. Natriyuretik omil buyrakdagi nishon hujayralarga ta'sir etib, organizmdan natriy va suvni yo'qolishi (natriurez va diurez)ga olib keladi. Shunday qilib, bu gormon organizmda natriy va suvning yig'ilishini ta'minlovchi aldosteron va anti-diuretik gormon (ADG)larning antagonistisi hisoblanadi.

Yurak mushak to'qimasining taraqqiyoti va regeneratsiyasi. Yurak mushak to'qimasi mezodermadan, ya'ni splanxnotomning visseral varag'idan rivojlanadi. Bu varaqdan mioepikardial plastinka hosil bo'lib, uning hujayralaridan miokard va epikard hosil bo'ladi. Mioepikardial plastinkaning mezenxima hujayralari mioblast hujayralarga differensiallashib kardiomiotsitlarni hosil qiladi va o'zaro oraliq plastinkalar orqali birlashadi.

Yurak ko'ndalang-targ'il mushak to'qimasining regeneratsiyasi yoshga qarab o'zgaradi. Go'daklarda kardiomiotsitlar bo'linish qobiliyatiga ega bo'lsa, balog'atga yetgan organizmda va qari odamlarda yo'ldosh (satellit) hujayralar bo'lmaganligi, shuningdek kardiomiotsitlar bo'linish qobiliyatini yo'qotganligi sababli nobud bo'lgan kardiomiotsitlar qayta tiklanmaydi va ular o'rnida (miokard infarktida) biriktiruvchi to'qimali chandiqlik hosil bo'ladi.

VIII BOB. NERV TO'QIMASI

Nerv to'qimasi filogenetik taraqqiyotdagi eng yangi to'qima bo'lib, faqat hujayralardan tuzilgan, hujayralararo modda yo'q. Nerv to'qimasida hujayralararo modda vazifasini neyroglia deb ataluvchi o'ziga xos hujayralar bajaradi. Nerv to'qimasining barcha hujayralari o'simtali hujayralardir.

Nerv to'qimasi organizmda o'zaro bog'liq bo'lgan ikkita vazifani bajaradi:

- barcha hujayralar, to'qimalar, a'zolar va funksional tizimlar faoliyatini boshqaradi, birlashtiradi va uyg'unlashtiradi;

- organizmni tashqi muhit bilan aloqasini ta'minlaydi va hujayralar, a'zolar hamda funksional tizimlar faoliyatini tashqi muhit sharoitiga moslashtirib turadi.

Nerv to'qimasi materiyaning eng yuksak darajada ixtisoslashgan shakli bo'lib, u insonga nafaqat boshqarish, atrof-muhit va tashqi olamni, balki o'zini-o'zi anglash imkonini beradi. Nerv to'qimasining asosiy faoliyati tashqi va ichki ta'sirotlarni qabul qilish va qayta ishlash, axborotlarni saqlash orqali amalga oshadi. Nerv to'qimasi nerv tizimini asosini tashkil etadi. Nerv tizimi butun organizm bo'ylab tarqalgan ko'p sonli a'zo va tuzilmalarning to'ridan iborat bo'lib, asosan ikki xil hujayralardan tashkil topgan. Hujayralarning birinchi turi neyronlar yoki neyrotsitlar deb ataladi. Bu hujayralar tashqi va ichki ta'sirotlarni qabul qilib, nerv impulsiga aylantiradi va ularni butun organizm bo'ylab tarqalishini ta'minlaydi. Hujayralarning ikkinchi turi - neyroglia qator yordamchi vazifalarni bajaradi.

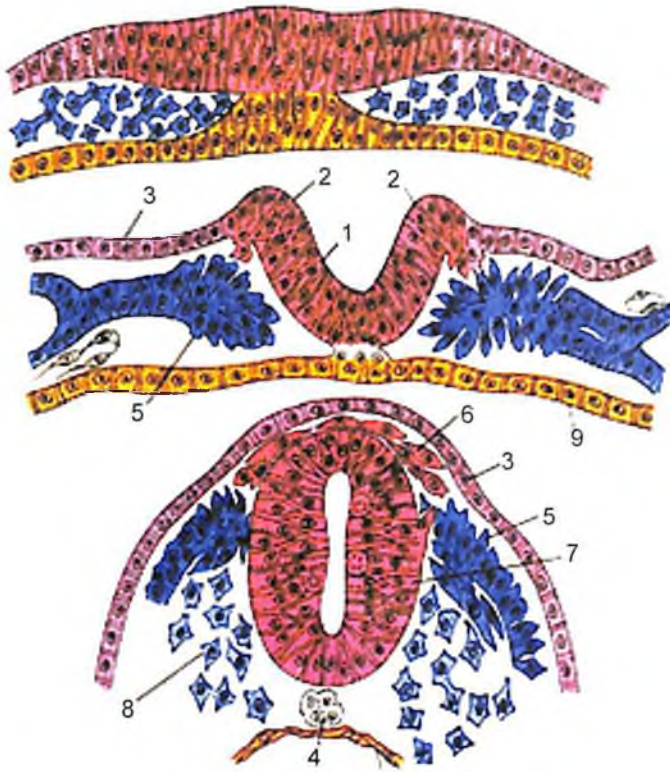
Nerv tizimini tashkil qiluvchi nerv to'qimasining tuzilishi ko'p jihatdan uning taraqqiyoti bilan bog'liq bo'lganligi tufayli, uning tuzilishini o'rganishdan oldin, ushbu to'qimaning qisqacha taraqqiyoti bilan tanishib chiqish maqsadga muvofiq.

Taraqqiyoti. Nerv to'qimasi bir necha manbalardan rivojlanadi. Neyrulyatsiya jarayonida hosil bo'lgan neyroektodermadan nerv nayi, nerv qirrasini (ganglioz plastinka) va neyrogen plakodalar shakllanadi. Dastlab ektodermaning o'rta qismida yo'g'onlashgan joy - nerv plastinkasi shakllanadi. So'ngra xordadan ajralayotgan induktorlar ta'sirida nerv plastinkasi egila boshlaydi. Bu esa nerv tarnovchasi va nerv burmalarining hosil bo'lishiga olib keladi. Nerv tarnovchasining chetlari buralib bir-biriga yaqinlashadi va birikib, nerv nayini hosil qiladi. Nerv burmalari esa nerv nayi bilan ektoderma o'rtasida hujayralarning siyrak to'plamlari - juft nerv qirralar yoki ganglioz plastinkalarga aylanadi. Keyinchalik, nerv nayidan markaziy nerv tizimi - bosh va orqa miya hamda nerv tizimining periferik qismlari rivojlanadi. Nerv qirrasining hujayralari esa bir necha guruhga ajraladi. Bir xil hujayralar mezodermaga chuqur ko'chib kiradi va pushtning tegishli joylarida periferik nerv tizimining tugunlari (gangliyalarga) asos soladi. Boshqa hujayralar ektoderma ostida qoladi va terining pigment hujayralari - melanotsitlarga aylanadi. Uchinchi hujayralar ham ko'chadi va ulardan periferik neyro-en-

dokrinotsitlar: buyrakusti bezlarining mag'iz moddasi hujayralari hamda ko'p sonli yakka-yakka joylashgan gormon ishlab chiqaruvchi hujayralar takomillashadi. Boshning ayrim nerv tugunlari hosil bo'lishida ehtimol neyral plokadalar – pusht kallasining yon tomonlaridagi ektodermaning yo'g'onlashgan joylari ham ishtirok etadi. Taraqqiyotning ilk davrlarida nerv nayining devori faqat bir qavat prizmatik hujayralardan tashkil topgan. Bu hujayralarning tez ko'payishi natijasida nerv nayining devori, ayniqsa uning yon tomonlari yo'g'onlashadi, bo'shlig'i esa torayadi. Bu vaqtda nerv nayi devorida 3 ta qavatni tafovut qilish mumkin bo'ladi: 1) ventrikulyar yoki ependima qavati; 2) yopqich yoki mantiya qavati; 3) marginal zona yoki qirg'oq vuali.

Ventrikulyar yoki ependima qavati ko'payish xususiyatiga ega bo'lgan bir qavat prizmatik hujayralardan tashkil topgan. Ventrikulyar hujayralar ko'payadi hamda neyroblast va glioblastlar (spongioblastlar)ni hosil qiladi, ular markaziy nerv tizimining neyronlari va gliotsitlarining boshlang'ich hujayralari bo'lib, mantiya qavatiga ko'chib o'tadi. Ventrikulyar hujayralarning bir qismi o'z o'rnida qoladi va bo'lajak ependimal gliyaga aylanadi. Ependimal hujayraning yadrosi hujayraning markaziy kanalga qaragan apikal qismiga ko'chib o'tadi. Hujayralar bo'linadi va bo'lingandan so'ng qiz hujayralarning yadrolari ham hosil bo'lgan hujayralarning apikal qismiga ko'chib o'tadi va bu yerda DNKning ikkilanishi ro'y beradi. Keyinchalik, bu hujayralardan bosh miya qorinchalari va orqa miya kanali devorini qoplab turuvchi ependimal gliya taraqqiy etadi. Yopqich yoki mantiya qavati keyingi taraqqiyot mobaynida ikki xil hujayralarga – neyroblast va glioblast (spongioblast)larga takomillashadi. Neyroblastlar bo'linish xususiyatini yo'qotadi va keyinchalik ulardan neyronlar taraqqiy etadi. Glioblastlar bo'linishda davom etadi va astrotsitlar hamda oligodendroglitsitlarni hosil qiladi. Yetuk astrotsitlar va oligodendroglitsitlar ham bo'linish qobiliyatini to'liq yo'qotmaydi. Neyronlarning yangitdan hosil bo'lishi ilk postnatal davrda to'xtaydi. Yopqich qavat hujayralaridan orqa miyaning kulrang moddasi va bosh miya kulrang moddasining bir qismi hosil bo'ladi. Marginal zona yoki qirg'oq vuali hujayralar tutmaydi. U mantiya qavati neyroblastlari va glioblastlarining bu yerga o'sib kirgan o'simtalaridan shakllanadi va markaziy nerv tizimining oq moddasini hosil qiladi. Bosh miyaning ba'zi qismlarida yopqich qavat hujayralari ko'chib o'tishda ancha davom etib, hujayralar to'plamlari – kortikal plastinkalarni hosil qiladi, ulardan bosh miya katta yarim sharlari va miyachaning po'stlog'i shakllanadi (*8.1-rasm*).

Neyroblastlarning takomillashuvi davrida ularning yadrosi va sitoplazmasining submikroskopik tuzilishi o'zgaradi. Yadroda mayda donachalar va ipchalar shaklidagi turli elektron zichlikka ega bo'lgan qismlar paydo bo'ladi. Sitoplazmada ko'p miqdorda donador endoplazmatik to'r naychalari va sisternalari hosil bo'ladi, erkin ribosomalar va polisomalar miqdori kamayadi, Golji kompleksi ancha taraqqiy etadi. Sitoplazmada ingichka fibrillalar – neyrofilamentlar tutamlari va mikronaychalarning paydo bo'lishini nerv hujayralarining ixtisoslanishining boshlanishini maxsus belgisi, deb hisoblash lozim. Ixtisoslashish jarayonida neyrofilament trip-



8.1-rasm. Nerv to'qimasi taraqqiyoti (sxema):
 1 - nerv tarnovchasi,
 2 - nerv bolishlari,
 3 - teri ektodermasi,
 4 - xorda,
 5 - mezoderma,
 6 - ganglioz plastinka,
 7 - nerv nayi,
 8 - mezenxima,
 9 - entoderma.

leti oqsilini tutuvchi neyrofilamentlar soni ko'payadi. Neuroblastning tanasi asta-sekin noksimon shaklni oladi, uning o'tkir uchidan o'simtasi – akson o'sa boshlaydi. Keyinchalik, boshqa o'simtali – dendritlar taraqqiy etadi va neuroblastlar yetuk nerv hujayralari – neyronlarga aylanadi. Sinapslar shakllanadi va neyronlar o'rtasida aloqalar o'rnatiladi.

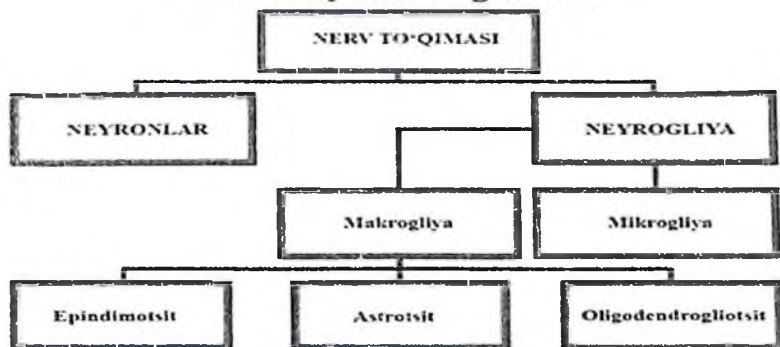
Neyroblastlardan neyronlarning takomillashuvi jarayonida mediatorgacha bo'lgan va mediator davrlari farqlanadi. Mediatorgacha bo'lgan davr uchun neuroblast tanasida asta-sekin oqsil sintez qilish organellalari – erkin ribosomalar, keyinchalik esa donador endoplazmatik to'ring rivojlanishi xosdir. Mediator davrida yosh neyronlarda mediator tutuvchi birinchi pufakchalar paydo bo'ladi, takomillashayotgan va yetuk neyronlarda esa sintez va sekretiya organellalari (donador endoplazmatik to'r, Golji kompleksi)ning ancha taraqqiy etganligi, mediatorlarning to'planishi va ularning aksonga tushishi, sinapslarning hosil bo'lishi kuzatiladi. Nerv tizimining shakllanishini postnatal taraqqiyotning dastlabki yillaridayok tugallanishiga qaramasdan, markaziy nerv tizimining ma'lum darajadagi mutanosibligi (plastigligi) keksalik davriga qadar saqlanib qoladi. Bu mutanosiblik yangi terminallar va yangi sinaptik aloqalarning paydo bo'lishi bilan namoyon bo'lishi mumkin. Sut emizuvchilar markaziy nerv tizimining neyronlari yangi tarmoqlar (aksonal kurtaklanish) va yangi sinapslar (sinaptik almashinuv) shakllantirish qobiliyatiga ega. Mutanosiblik (plastiglik) tug'ilgandan keyingi dastlabki yillarda eng yuqori darajada namoyon bo'ladi, ammo voyaga yetgan odamlarda ham

qisman saqlanib qoladi va gormonlar darajasini o'zgarganida, yangi ko'nikmalar-ni egallaganida, jarohatlanish va boshqa ta'sirlarda namoyon bo'ladi. Neyronlar doimiy bo'lsa-da, ularning sinaptik aloqalari butun umr mobaynida o'zgarishi, xususan ular sonining ko'payishi yoki kamayishi bilan namoyon bo'lishi mumkin. Miyaning kichik jarohatlarida mutanosiblik (plastiglik) uning faoliyatini qisman tiklanishi bilan namoyon bo'ladi. Nerv tizimi rivojlanishining dastlabki bosqich-laridan boshlab butun hayotning oxiriga qadar neyronlar orasida hujayralarning ko'plab o'limi sodir bo'ladi, u barcha hujayralarning 25-75%ga yetadi. Hujayra-larning bunday rejalashtirilgan fiziologik o'limi (apoptoz) markaziy nerv tizimida ham, periferik nerv tizimida ham kuzatiladi; bunda miya 0,1 %ga yaqin neyronlar-ni yo'qotadi. Odamda har yili 10 mln ga yaqin nerv hujayralari o'ladi.

Nerv qirrasidan sezuvchi va vegetativ nerv tugunlari neyronlari, miyaning yum-shoq va o'rgimchaksimon pardalari hujayralari, neyrogliyaning ba'zi turlari: neyrolemmotsitlar (Shvann hujayralari), sezuvchi tugunlarning satellit (yo'l-dosh) hujayralari, buyrakusti bezlari mag'iz moddasining hujayralari, terining melanotsitlari, APUD-sistema hujayralarining bir qismi, karotid tanachalarning sezuvchi hujayralari va boshqalar hosil bo'ladi. Neyral (neyrogen) plokadalar pushtning bosh qismida shakllanayotgan nerv nayining ikki yon tomonidagi ektodermaning yo'g'onlashgan joyi hisoblanadi. Ulardan hidlov tasmasi, vesti-bulyar va eshituv tugunlari neyronlari hamda bosh miya nervlarining tirsakli, toshloq, g'adir-budur va uch boshli tugunlarining sezuvchi neyronlari taraqqiy etadi. Mikrogliyaning taraqqiyoti to'g'risida esa turli fikrlar mavjud. Ko'pchilik tadqiqotchilar uni qon monotsitlaridan hosil bo'ladi va mononuklear fagotsit-lar tizimiga mansub, deb hisoblaydilar. Shu bilan birga, mikrogliyani neyroek-todermadan taraqqiy etadi, deb hisoblaydiganlar ham bor.

Tuzilishi. Yuqorida ta'kidlanganidek, nerv to'qimasi faqat hujayralardan tashkil topgan bo'lib, uning barcha hujayralari o'simtali hujayralardir. Ular orasida *neyronlar* va *neyroglia* hujayralari tafovut qilinadi. Odamning nerv to'qimasi trilli-onidan (10^{12}) ortiq neyronlar va o'n trillionga (10^{13}) yaqin glial hujayralar tutadi.

Nerv to'qimasining tasnifi

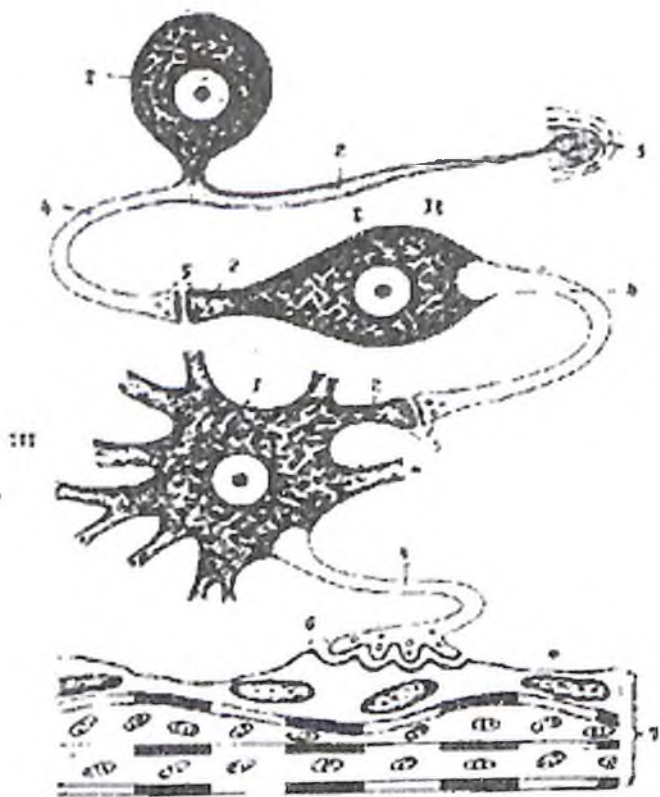


NEYRONLAR

Neyronlar yoki neyrotsitlar (*neuronum, neurocytus*) nerv to'qimasining asosiy ixtisoslashgan hujayralaridir. Nerv hujayralari to'rtta muhim: kelatyotgan turli habarlar (tashqi va ichki ta'sirotlar)ni qabul qilish va ularni nerv impulsiga aylantirish qobiliyatiga; ta'sirotga javobat qo'zg'alish yoki tormozlanish holatiga o'tish; qo'zg'alish yoki tormozlanishni o'tkazish (masalan, dendrit oxiridan perikarionga va so'ngra undan aksonni oxiriga); axborotni (signalni) boshqa tuzilmalar (obyektlar)ga - navbatdagi neyronga yoki effektor a'zoga (mushak yoki sekretor hujayraga) uzatish xususiyatga ega.

Neyronlar neyromediator va boshqa moddalar sintezlaydi va ajratadi, ular vositasida axborotni boshqa neyronlar va hujayralarga uzatadi. Neyron morfologik va funksional jihatdan mustaqil birlik hisoblanadi, lekin u o'z o'simtalari yordamida boshqa neyronlar bilan sinaptik aloqalar o'rnatib, nerv tizimi tuzilishining asosi bo'lgan reflektor yo'ylari - zanjir bo'g'inlarini hosil qiladi. Reflektor Yoyidagi vazifasiga ko'ra retseptor (sezuvchi, afferent), effektor (harakatlantiruvchi, motoneuron) va assotsiativ (oraliq) neyronlar farqlanadi (8.2-rasm).

Afferent neyronlar ta'sirotlarni qabul qiladi, ularni nerv impulsiga aylantiradi va kuchaytiradi. Efferent neyronlar impulsni ishchi a'zolar to'qimasiga uzatib, ularni harakatga undaydi. Assotsiativ neyronlar esa neyronlar o'rtasida aloqani ta'minlaydi. Neyronlar turli xil shaklga va kattalikka ega. Neyronlar tanasining kattaligi turlicha bo'lib, 4-6 mkmdan (miyacha po'stlog'ining donacha-hujayralari) to 130-140 mkm gacha (katta yarim sharlar po'stlog'i harakatlantiruvchi zonasining gigant piramidasiimon hujayralari) etadi. Odatda, neyronlarning tanasi (perikarion)



8.2-rasm. Neyronlar ning morfologik va funksional tasnifi (sxema).

I. Pseudounipolyar sezuvchi neyron.

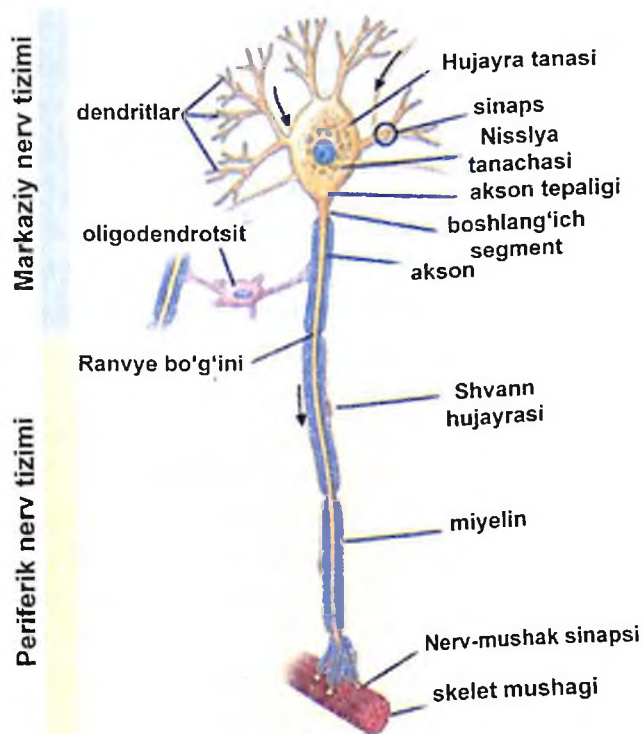
II. Bipolyar assotsiativ neyron.

III. Multipolyar harakatlantiruvchi neyron.

1 - perikarion, 2 - dendritlar, 3 - retseptor (sezuvchi oxiri), 4 - neyritlar, 5 - neyronlar orasidagi aloqalar (sinapslar), 6 - effektor (harakatlantiruvchi oxiri), 7 - mushak tolasi.

va o'simtalari: bitta akson va turli miqdordagi shoxlangan dendritlari tafovut qilini. O'simtalarning soniga ko'ra faqat bitta akson tutuvchi unipolyar (yuqori darajada rivojlangan hayvonlar va odamda uchramaydi), bitta akson va bitta dendrit tutuvchi – bipolyar, bitta akson va bir necha dendrit tutuvchi multipolyar neyronlar farqlanadi. Ba'zan bipolyar hujayralar orasida psevdounipolyar yoki yolg'on bir o'simtali hujayralar uchraydi. Ularning tanasidan bitta o'simta chiqadi, keyinchalik u akson va dendritga ajraladi. Aslida, hujayra tanasidan ikkita o'simta yagona glial pardaga o'ralgan holda chiqadi, biroz masofa o'tgach bu o'simta "T" shaklida akson va dendritga ajraladi. Psevdounipolyar hujayralar orqa miya tugunlarida, bipolyar neyronlar esa eshituv va ko'ruv a'zolarida uchraydi. Multipolyar neyronlar odam va hayvon organizmida eng keng tarqalgan nerv hujayralari hisoblanadi. Neyronlar shakli ham turli-tumandir, bu ko'p jihatdan ularning soniga bog'liq. Tanasining shakliga ko'ra dumaloq, prizmatik, yulduzsimon, piramidasimon, o'rgimchaksimon, gorizontaal, duksimon, noksimon va boshqa shakldagi neyronlar farqlanadi (8.3-rasm).

Neyron yadrosi. Odamning aksariyat neyronlari ko'pincha markazda, kam hollarda eksentrik joylashgan bitta yadro tutadi. Ikki yadrolik va, ayniqsa, ko'p yadrolu neyronlar juda ham kam uchraydi. Vegetativ nerv tizimi ba'zi tugunlarining neyronlari bundan istisno: masalan, prostata bezida va bachadonning bo'ynida ba'zan 15 tagacha yadro tutuvchi neyronlar uchraydi. Neyron yadrolari dumaloq shaklga ega. Neyrotsitlarning yuksak metabolitik faolligiga mos ravishda ularning yadrosidaxromatin tarqalib ketgan va siyrak joylashgan, shu sababli och bo'yaladi. Yadroda bita, ba'zan 2-3 ta yadrocha bo'ladi. Neyronlar funksional faolligining oshishi odatda yadrochalar o'lchamlari va sonining oshishi bilan kechadi. Neyron plazmolemmasi impulsni kuchaytirish va o'tkazish qobiliyatiga ega. Uning integral oqsillari bo'lib, ion-tanlash kanallari sifatida faoliyat ko'rsatadigan oqsillar va maxsus ta'sirotlarga neyronlarni qo'zg'alishini chaqiruvchi retseptor oqsillar hisoblanadi. Ion kanallari ochiq, yopiq yoki nafaol (passiv) bo'lishi mumkin. Tinch holatdagi neyronda membrana potentsiali 60-70 mVga teng bo'ladi. Membrana potentsiali Na⁺ ionlarini



Rasm 8.3. Neyron tuzilishi (sxema).

hujayradan chiqarish hisobiga yuzaga keladi. Ko'pchilik Na^+ va K^+ kanallari bunda yopiq bo'ladi. Kanallarning yopiq holatdan ochiq holatga o'tishi membrana potentsiali tomonidan boshqariladi. Qo'zg'atuvchi impulsning kelishi natijasida hujayra plazmolemmasida qisman depolyarizatsiya ro'y beradi. U kritik (bo'sag'a) darajasiga yetganda natriy kanallari ochilib, Na^+ ionlarini neyrop plazmaga imkon beradi. Depolyarizatsiya kuchayadi va yanada ko'plab natriy kanallari ochiladi. Peripolyarizatsiya – teskari membrana potentsiali bo'lishi ham mumkin, bunda plazmolemning tashqi yuzasi manfiy, sitoplazmaga qaragan ichki yuzasi esa musbat zaryadlanib qoladi. Natriy kanallarini faolligi 1-2 millisekund ichida tugaydi. Kaliy kanallari sekinroq va uzoqroq muddatga ochilib, K^+ ionlarini tashqariga chiqishiga va potentsialni avvalgi darajasi tiklanishiga imkon beradi, aks holda giperpolyarizatsiya ro'y berishi mumkin. 1-2 millisekunddan (refraktor davr) so'ng kanallar avvalgi (normal) holatiga qaytadi va membrana yana ta'sirotlarga javob berishi mumkin. Demak, harakat potentsialining tarqalishi neyrop plazmaga Na^+ ionlarini kirishi va plazmolemning qo'shni sohalarini depolyarizatsiya qilishi bilan bog'liq, bu esa, o'z navbatida, yangi joyda harakat potentsialini hosil qiladi.

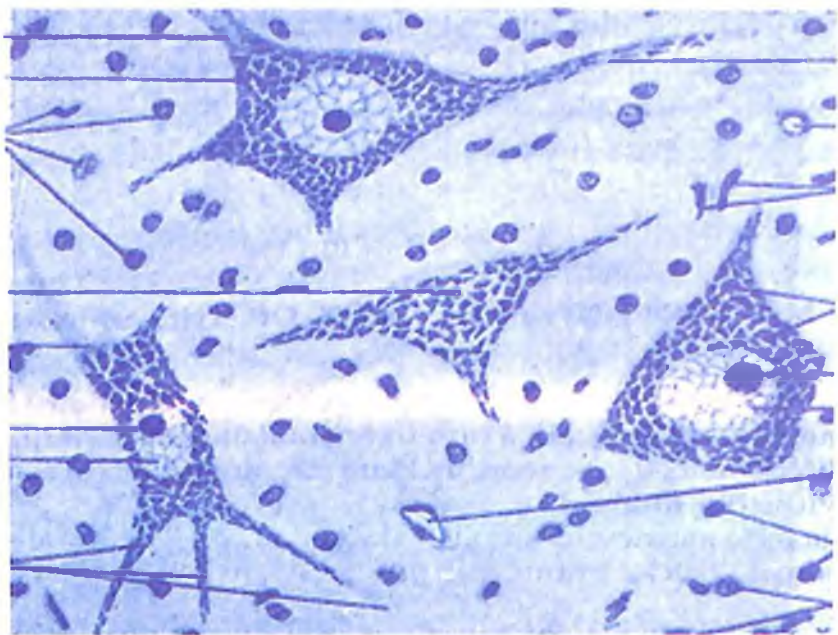
Yuqorida qayd qilinganidek, neyronlarning qo'zg'alish va tormozlanish qobiliyati ularning plazmolemmasida ionlar transporti tizimlari: Na^+ , K^+ -nasoslari, K^+ hal qiluvchi ahamiyatga ega bo'lgan, Na^+ -kanallarining mavjudligi bilan bog'liq. Dastlabki ikki tizim tufayli tinch holatdagi hujayrada membranalararo potentsiallar farqi (membrana lararo potentsial) hosil bo'ladi: hujayra tashqarisida musbat ionlar biroz ko'proq, ichida esa manfiy zaryadlar ortiq bo'ladi. Qo'zg'olganda esa Na^+ -kanallari ochiladi va Na^+ ionlari konsentratsiya gradiyenti bo'yicha hujayra ichiga kiradi – membranalararo potentsiallar farqi kamayadi. Plazmolemning depolyarizatsiyasi sodir bo'ladi. Qo'zg'alish tugashi bilan Na^+ -kanallari yopiladi va potentsialning dastlabki darajasi tiklanadi (repolyarizatsiya). Tormozlanganda teskari holat ro'y beradi: plazmolemmaing giperpolyarizatsiyasi ro'y beradi va u hujayraning qo'zg'atuvchi ta'sirlarga nisbatan sezgirligini pasaytiradi. Mahalliy anestetiklar gidrofob molekular bo'lib, natriy kanallari bilan birikadi, natriy transportini va, mos ravishda, nerv impulsini vujudga kelishiga mas'ul bo'lgan harakat potentsialini ham pasaytiradi. Nerv impulsining miyelinli nerv tolalarida tarqalish xususiyatlari ularning tuzilishini ta'riflaganda so'ng bayon qilinadi. Mikronaychalar neyron sitosketining muhim elementi bo'lib, ularning diametri 24 nm atrofida. Ular neyron shaklini, ayniqsa uning o'simtalarini shaklini saqlashda, hujayra ichi, shu jumladan akson bo'ylab turli moddalar (oqsillar, neyromediatorlar va h.k.)ning transportida hamda hujayra ichi bo'ylab organellalar (mitoxondriyalar), sitosket elementlari, vezikulalar va boshqalarni transportida qatnashadi. Golji kompleksi birinchi marta aynan nerv hujayralarida topilgan bo'lib, u ayniqsa yirik neyronlarda juda yaxshi rivojlangan. Yorug'lik mikroskopida u turli shakldagi halqachalar, egri-bugri iplar va donachalar ko'rinishida namoyon bo'ladi. Golji kompleksi yadro bilan aksonning boshlanish

joyi o'rtasida joylashib, perikariondagi donador endoplazmatik to'rda sintezlangan oqsillarni aksonga transport qilinishini ta'minlaydi. Golji kompleksi pufakchalari ham donador endoplazmatik to'rda sintezlangan oqsillarni yo plazmolemмага (integral oqsillar) yoki lizosomalarga (lizosomal gidrolazalar va lizosomalar membranalari) tashiydi.

Neyron sitoplazmasida mitoxondriyalar juda ko'p bo'ladi, ular ionlar transporti va oqsil sintezi kabi aerob jarayonlarni energiya bilan ta'minlaydi. Neyronlar qon orqali glyukoza va kislorodni doimiy kelib turishiga ehtiyoj sezadi va bosh miya qon bilan ta'minlanishining to'xtashi hushdan ketishga olib keladi. Neyronlar sitoplazmasida lizosomalar ham bor, ular hujayra qismlari, retseptorlar va membranalarni fermentativ parchalanishida qatnashadi. Yoshga bog'liq o'zgarishlar neyronlarning sitoplazmasida lipofussin to'planishi va mitoxondriyalar kristallarining parchalanishi bilan kechadi. Lipofussin yoki "qarish pigmenti" sarg'ish-qo'ng'ir rangdagi lipoproteid tabiatli bo'lib, hazm bo'lmagan tuzilmalar mahsuloti tutuvchi qoldiq tanachalar (telolizosomalar) hisoblanadi. Neyronlar sitoplazmasida umumiy organellalar bilan bir qatorda faqat nerv hujayralarigagina xos bo'lgan ikki xil maxsus tuzilmalar: xromatofil substantsiya va neyrofibrillar (neyrofilamentlar) uchraydi. Xromatofil substantsiya (bazofil substantsiya, tigroid modda yoki Nissl moddasi) birinchi marta 1889-yilda Frans Nissl tomonidan aniqlangan. Nerv to'qimasini anilinli bo'yoqlar (tionin, toluidin ko'ki, krezil binafshasi va boshqalar) bilan bo'yalganda xromatofil substantsiya (*substantia chromatophila*) neyronlar sitoplazmasida turli shakl va kattalikdagi bazofil parchalar yoki donachalar sifatida aniqlanadi (*8.4-rasm*). Bazofil parchalar neyronlar perikarioni va dendritlarida joylashadi, lekin hech qachon aksonlarda va ularning konussimon asoslari – "akson tepaligi"da aniqlanmaydi. Parchalarning bazofiliyasi ularda ribonukleo proteidlarning ko'p miqdorda bo'lishi bilan izohlanadi. Elektron mikroskopiya xromatofil substantsiyaning har bir parchasi donador endoplazmatik to'r sisternalari, erkin ribosoma va polisomalardan iborat ekanligini ko'rsatdi (*8.4-rasm*). Donador endoplazmatik to'r neyrosekretor oqsillarni, plazmolemmaning integral oqsillarini va lizosomalar oqsillarini sintezlaydi. Erkin ribosoma va polisomalar sitozol (gailoplazma) oqsillarini va neyron plazmolemmaning nointegral oqsillarini sintez qiladi.

Neyronlarni bir butunligini saqlash va ular tomonidan o'z vazifalarini bajarish uchun juda ko'p miqdorda oqsillar kerak bo'ladi. Neyronlar shikastlanganda yoki haddan tashqari zo'riqqanda, akson ezilganda yoki kesilganda tigroid modda avval dendritlarda, so'ngra perikarionda erib ketadi va yo'qoladi (tigroliz). Ma'lum muddat o'tgandan so'ng tigroid modda yana qayta tiklanishi mumkin.

Neyrofibrillalar kumush tuzlari bilan bo'yalgan preparatlar yorug'lik mikroskopida o'rganilganda 300-500 nm yo'g'onlikdagi ipchalar shaklida ko'rinadi. Shu sababli ularni dastlab neyrofibrillalar, deb atalgan. Lekin keyinchalik elektron mikroskop yordamida o'rganilganda ular diametri 10 nm atrofida bo'lgan nozik ipchalar tutamlari ekanligi aniqlandi va "neyrofilamentlar" deb atala boshlandi.



8.4-rasm. Orqa miya neyronlari. Nissl bo'yicha bo'yalgan. Yadro oqish rangda, yadrocha to'q ko'k rangda. Neyronlar sitoplazmasida to'q bo'yalgan donachalar – tigroid modda joylashgan.

Neyrofilamentlar neyron tanasida to'r hosil qiladi, o'simtalarida esa parallel joylashgan. Neyrofilamentlar diametri 24-27 nm bo'lgan neyrotubulalar (mikronaychalar) bilan birgalikda neyron sitoskeleti elementlari hisoblanadi hamda hujayra shaklini saqlashda, o'simtalarni o'sishida va akson transportida qatnashadi.

Neyronda ta'sirotlarni qabul qilishga ixtisoslashgan qismi – dendritlar, tanasi – perikarion, trofik qismi va impulsni boshqa neyronlarga yoki ishchi a'zoga uzatuvchi qismi – akson tafovut qilinadi.

Dendritlar

Dendritlar (yunoncha "*dendron*" – "*daraxt*") odatda kalta, daraxt shoxlari kabi mayda shoxchalarga tarmoqlangan o'simtalardir. Dendritlar hujayra tanasining haqiqiy bo'rtmalari bo'lib hisoblanadi. Ularda juda ko'p sinapslar joylashgan va ular neyronlarning kelayotgan axborotlarni qabul qiluvchi va qayta ishlovchi (jarayoning) asosiy qismi bo'lib xizmat qiladi. Ko'pchilik nerv hujayralari bir nechta dendritga ega, ular hisobiga hujayraning sezuvchi (retseptor) yuzasi juda ham (1000 martadan ko'proq) oshadi. Masalan, orqa miyaning harakatlantiruvchi neyronlarida 5 tadan 15 tagacha yirik dendritlar bo'ladi. Dendrit tarmoqlari bitta neyronga boshqa nerv hujayralarining ko'p sonli akson terminallaridan signallarni qabul qilish va uyg'unlashtirish (birlashtirish) imkonini beradi. Masalan, o'tkazilgan muhokamalarga ko'ra miyachadagi bitta Purkine hujayrasining dendritlari hujayraning retseptor yuzasini 250 dan 27 000 mkm² gacha oshiradi va ular 200 000 gacha funksional faol akson terminallari bilan aloqalar o'rnatadi. Boshqa nerv hujayralarida ularning soni bundan ham ortiq bo'lishi mumkin. Bitta dendrit tutuvchi bipolyar hujayralar

juda kam uchraydi va faqat sezgi a'zolaridagina aniqlanadi. Butun uzunligi bo'ylab bir xil diametrga ega bo'lgan aksonlardan farqli o'laroq, dendritlar tarmoqlangani sayin ingichkalashib boradi. Neyron tanasi yaqinidagi dendrit asosining sitoplazmasini tarkibi perikarion tarkibiga o'xshash bo'lib, xromatofil substantsiya parchalari, mitoxondriyalar, ko'p miqdorda neyrofilamentlar va mikronaychalar tutadi, ammo Golji kompleksi elementlari bo'lmaydi. Neyronda mavjud bo'lgan sinapslarning ko'pchilik qismi dendritning bo'rtib chiqqan zamburug'simon do'mboqchalari – dendrit "shipiklari" da joylashgan. "Shipik"lar kengaygan qismi – boshchasi va dendrit tanasi bilan bog'langan ancha ingichka oyoqchasidan tuzilgan. Do'mboqchalar uzunligi 1-3 mkm, diametri – 1 mkmdan kamroq. Elektron mikroskop yordamida o'rganilganda ularda do'mboqcha yuzasiga perpendikulyar joylashgan va o'zaro parallel yo'nalgan sitomembranalar borligi ko'rinadi. Do'mboqchalar muhim ahamiyatga ega va juda ko'p miqdorda uchraydi, masalan, bosh miya yarim sharlari po'stlog'ida ularning soni 10^{14} ga yetadi. Dendrit do'mboqchalari neyronga kelayotgan sinaptik signallarga ishlov beriladigan dastlabki qism hisoblanadi. Signallarga ishlov berishda qatnashadigan apparat postsinaptik membrananing sitozolga qaragan yuzasiga birikkan oqsil kompleksida joylashgan. Dendrit do'mboqchalari adaptatsiya, o'rganish va hotira asosida yotgan plastik o'zgarishlarda ishtirok etadi. Do'mboqchalar dinamik tuzilmalar hisoblanadi, ularning morfologik mutanosibligi (plastikligi) katta yoshli odamlarda sinapslarning rivojlanishi va ularning funksional adaptatsiyasida qatnashadigan sitoskelet oqsili aktin bilan bog'liq.

Akson

Akson orqali impuls hujayra tanasidan boshqa neyronga yoki ishchi a'zoga uzatiladi. U tarmoqlanmaydi va butun uzunligi bo'yicha bir xil yo'g'onlikka ega, mitoxondriyalar, mikronaychalar va neyrofilamentlar hamda silliq endoplazmatik to'r elementlarini tutadi. Akson har bir neyronda faqat bitta bo'lib, eng uzun o'simta hisoblanadi. Masalan, oyoq kafti mushaklarini innervatsiya qiluvchi orqa miyaning harakatlantiruvchi neyronlari aksonining uzunligi 100 smga yetishi mumkin. Akson silindrsimon shakldagi o'simta bo'lib, uning uzunligi va diametri neyronning turiga qarab turlicha bo'ladi. Barcha aksonlarning neyron tanasidan boshlanish joyi biroz kengaygan bo'lib, "akson tepaligi" deb ataladi. Aksonning plazmatik membranasini aksolemma (yunoncha "axon" – "o'q", "eilema" – "parda"), sitoplazmasi esa aksoplazma, deb yuritiladi. Neyronning miyelin parda bilan o'ralgan akson chiqayotgan joyida akson tepaligi bilan miyelinizatsiya boshlangan nuqtasi orasida maxsus joy – boshlang'ich sement mavjud. U neyronga kelayotgan qo'zg'atuvchi va tormozlovchi impulslarning algebraik jamlanishi sodir bo'ladigan joy bo'lib, uning yakuni sifatida harakat potentsiali yoki nerv impulsini tarqalishi

yoki tarqalmasligi to'g'risidagi qaror bo'ladi. Ma'lumki, boshlang'ich segmentda bir necha xilion kanallari joylashgan bo'lib, ular harakat potensialini hosil qiluvchi elektrik potentsiallar o'zgarishlarini kuchaytirish uchun juda muhim. Dendritlardan farqli o'laroq, aksonlar doimiy diametrga ega va juda kam shoxlanadi. Ba'zan akson hujayra tanasidan chiqishi bilan tarmoq beradi va u nerv hujayrasining tana qismiga qaytib keladi. Aksonning hamma tarmoqlari kollateral shoxlar hisoblanadi. Aksoplazma mitoxondriyalar, mikronaychalar, neyrofilamentlar va oz miqdorda silliq endoplazmatik to'r sisternalarini tutadi. Erkin ribosomalar juda kam, poli-ribosomalar va donador endoplazmatik to'r elementlari va Golji kompleksi umuman bo'lmaydi, bu esa aksonning hayot faoliyatini ta'minlash perikarionga bog'liq ekanligidan dalolat beradi. Shu sababli, akson kesilganda uning periferik qismi degeneratsiyaga uchraydi va o'ladi.

Akson bo'ylab mayda va yirik molekulalarning ikki tomonlama faol transport qilinishi amalga oshadi. Akson transporti (aksoplazmatik transport) – moddalarni neyron tanasidan o'simtalarga va o'simtalardan tanasiga ko'chirilishidir. U mikronaychalar (neyrotubulalar) orqali amalga oshiriladi, transport qilishda esa kinezin va dinenin oqsillari ishtirok etadi. Moddalarni hujayra tanasidan o'simtalarga transport qilinishi to'g'ridan-to'g'ri yoki antegrad, o'simtalardan tanaga transport qilinishi esa retrograd transport deb ataladi. Akson transporti jarayonida ikki xil: tez (sutkasiga 400-2000 mm) va sekin (sutkasiga 1- 3 mm) transport tafovut qilinadi. Ikkala transport tizimi aksonlarda ham, dendritlarda ham mavjud. Antegrad (to'g'ridan-to'g'ri) tez akson transporti membranoz tuzilmalar, jumladan membrana komponentlarini, mitoxondriyalarni, neyromediatorlarni hosil qiladigan peptidlarni tutuvchi pufakchalarni va boshqa oqsillarni o'tkazadi. Retrograd tez tizim esa lisomalardagi degradatsiya materiallarini, taqsimlash va retsirkulyatsiya, ehtimol nervlarni o'sish faktorlarini o'tkazadi. Neyrotubula (mikronaycha)lar tez, ya'ni tubularga bog'liq deb ataluvchi transport uchun mas'ul hisoblanadi. Agar tubulalar buzilsa, tez transport to'xtaydi. Har bir tubulada bir nechta yo'l bo'lib, ular orqali har xil zarrachalar harakat qiladi. ATF va Ca^{2+} bu harakatni ta'minlaydi. Bitta mikronaychada pufakchalar bir yo'nalishda harakat qilayotgan boshqa pufakchalarni quvib o'tishi mumkin. Ikkita pufakcha bir vaqtning o'zida bitta naychanning har xil yo'llari bo'ylab qarama-qarshi yo'nalishda harakatlanishi mumkin. Sekin transport yetuk neyronlar aksoplazmasini yangilash va yaxlitini saqlash hamda rivojlanish va regeneratsiya vaqtida aksoplazma tomonidan akson va dendritlar o'sishini ta'minlash uchun oqsillar va boshqa moddalarni transport qiluvchi antegrad tizimdir. Neyron tanasida sintezlangan makromolekulalar va organellalar akson bo'ylab uning terminallariga to'xtovsiz transport qilinadi. Ushbu ko'chirishning mexanizmi bo'lib antegrad oqim (transport) hisoblanadi.

Antegrad (to'g'ridan-to'g'ri) oqim uchta har-xil tezlikda amalga oshadi. Sekin oqim (sutkasiga bir necha millimetr tezlikda) oqsillar va aktin filamentlarini tashiydi. O'rtacha tezlikdagi oqim mitoxondriyalarni, tez oqim (uning tezligi 100

marta ortiq) impulsni o'tkazish chog'ida akson terminali uchun zarur bo'lgan moddalarni tutuvchi pufakchalarni o'tkazadi.

Anterograd oqim bilan bir qatorda retrograd oqim (transport) mavjud bo'lib, u qarama-qarshi yo'nalishda (perikarionga) modda almashinuvining oxirgi mahsulotlari, ba'zi materiallarni, shu jumladan endotsitoz yordamida tutib qolingan moddalarni (virus va toksinlarni ham) tashib o'tkazadi. Ushbu jarayndan neyron proeksiyasini o'rganishda foydalaniladi. Buning uchun perioksidaza yoki boshqa markerni akson terminali joylashgan sohaga inyeksiya qilinadi va ma'lum muddat o'tgach uning tarqalishini kuzatiladi. Akson transporti bilan bog'liq bo'lgan motor (harakat) oqsillari, jumladan, mikronaychalarda joylashgan va ATF-aza faolligiga ega bo'lgan dinein hamda mikronaychalar faollashtiradigan (aktivlashtiradigan) ATF-aza – kinezin pufakchalarga birikadi va aksondagi anterograd transportni ta'minlaydi.

Akson transporti neyronlar bir-butunligining ifodasidir. Akson transporti tufayli hujayra tanasi bilan o'simtalari o'rtasida doimiy aloqa ta'minlanadi. Uning yordamida neyron tanasi chet qismlaridagi metabolik ehtiyojlar va sharoitlar to'g'risida ma'lumot oladi. Nervlarni o'sish faktori kabi ekstratsellyulyar moddalarni yutish va so'ngra ularni retrograd transporti orqali hujayra tanasi atrof-muhitni baholashi mumkin. Ammo retrograd transportni salbiy xususiyatlarga ham ega. U orqali quturish virusi kabi neyrotrop viruslar markaziy nerv tizimiga olib kelinadi. Neyrotubulalar nuqsonlari odamda ba'zi nevrologik buzilishlarga sababi bo'lishi mumkin.

Membrana potentsiallari

Nerv hujayralari membranasi ionlarni sitoplazmaga va undan tashqariga tashuvchi nasos va kanallar sifatida faoliyat ko'rsatuvchi molekulalar joylashgan. Tinch turganda neyron plazmolemmasidagi «natriy-kaliy nasosi» ba'zi ionlarni faol transport vositasida ularning konsentratsiyasiga qarshi yo'nalishda o'tkazish xususiyatiga ega. Jumladan, ATFni parchalanishidan hosil bo'lgan energiya hisobiga ushbu nasos Na^+ ionlarini sitoplazmadan tashqariga, K^+ ni esa aksincha, tashqaridan sitoplazmaga o'tkazadi. Natijada, sitoplazmadagi natriy ionlari miqdori hujayradan tashqaridagi suyuqlikdagi natriy konsentratsiyasining undan bir ulushiga to'g'ri kelsa, kaliy ionlari miqdori esa tashqaridagidan bir ko'p baravar ortiq bo'lib qoladi. Lekin neyronlarning plazmatik membranasida K^+ ga nisbatan o'tkazuvchan bo'lganligi sababli, kaliy ionlari tezda tashqariga qaytib chiqadi. Bu esa membraning tashqi tomonida musbat ionlar konsentratsiyasini oshishiga olib keladi. Plazmolemma ichki yuzasining manfiy zaryadlanishiga sitoplazmada manfiy zaryadlangan organik birikmalarning ko'p bo'lishi ham sabab bo'ladi. O'lchamlari yirik bo'lganligi tufayli ular membrana orqali tashqariga chiqa olmaydilar. Hujayralararo suyuqlikda esa bunday yirik molekulalar kam. Buning natijasida neyron membranasining ichki yuzasi manfiy va tashqi

yuzasi musbat zaryadlaib qoladi va ular zaryadlarining o'rtasida potentsiallar farqi yuzaga keladi. Ushbu potentsiallar farqi tinchlik potentsiali, deb ataladi va u 70 mVga teng bo'ladi. Nerv impulsi biror ta'sir natijasida va shu ta'sirga javoban vujudga keladi. Ta'sirlar mexanik, elektrik, kimyoviy, fizik yoki harorat tabiatli bo'lishi mumkin. Ta'sir ko'rsatilgan joyning nevrilemmasi yoki aksolemmasida-gi (ta'sir nerv tolasiga ko'rsatilgan bo'lsa) ion kanallari ochilib, membrana natriy ionlari uchun o'tkazuvchan bo'lib qoladi. Membrana tashqarisida 8-10 marta ko'p bo'lgan Na⁺ ionlari tezda hujayraning ichkarisiga kira boshlaydi. Natriy ionlari-ning birdaniga ichkariga kirishi hisobiga membrananing ichki yuzasida musbat ionlarining ko'payishi va tashqarida esa kamayishiga, natijada, tinchlik potensia- lini yo'qolishiga, ya'ni 70 mVdan +30 mVgacha o'zgarishiga olib keladi va depolya- rizatsiya ro'y beradi, harakat potentsiali yoki nerv impulsi vujudga keladi. Natriy ionlarining ichkariga kirishi ba'zan shuncha ko'p bo'ladiki, plazmolemma yoki ak- solemmaning ichki yuzasi tashqarisiga nisbatan biroz muddatga musbat zaryad- lanib ham qoladi. Lekin natriy ionlari ichkariga konsentratsiya gradiyenti bo'yicha kirganligi tufayli, plazmatik membrananing ichki va tashqi yuzalarida ularning miqdori tenglashadi, natriy kanallari yopilib, natriy ionlarining membrana ichiga kirishi tezda to'xtaydi. Natriy ionlarining ichkariga kirishi to'xtashi bilanoq yangi jarayon, ya'ni kaliy kanallarining ochilishi va membrananing kaliy ionlariga nis- batan o'tkazuvchanligini keskin oshishi boshlanadi. Bir necha millisekund ichida kaliy ionlari hujayra ichidan chiqadi, natijada sitoplazmada musbat ionlarining miqdori kamayadi, membrananing tashqarisida esa, aksincha ko'payadi. Bu esa yana tinchlik potentsialining 70 mVga tiklanishiga, harakat potentsialini tugashi- ga olib keladi. Membrananing qayta qutblanishi – repolyarizatsiya ro'y beradi. Qayd qilingan jarayonlar qisqa (5 millisekunga yaqin) muddatda, shu bilan birga membrananing juda ham kichik yuzasida sodir bo'ladi. Eng muhimi shundan ibo- ratki, neyron membranasi biror joyida ro'y bergan depolyarizatsiya to'liqinsi- mon yo'nalib, albatta akson oxirigacha yetib boradi. Chunki hosil bo'lgan harakat potentsiali membrana bo'ylab tarqaladi, ya'ni elektrik o'zgarishlar qo'shni natriy kanallarini, keyinchalik kaliy kanallarini ochadi, bir joyda sodir bo'lgan depolya- rizatsiya navbatma-navbat plazmatik membrananing qo'shni qismlariga o'tadi. Lekin membrananing repolyarizatsiya bo'lgan qismi ma'lum muddatga ta'sirlarni sezmaydigan bo'lib qoladi. Shu sababli, depolyarizatsiya to'liqini orqaga qaytmaydi va faqat bir tomonga, ya'ni dendritdan neyron tanasiga, undan esa sekin-asta ak- son oxiriga qarab yo'naladi. Harakat potentsiali nerv oxiriga yetgach, u to'plangan neyromediatorning ajralishiga olib keladi, bu, o'z navbatida, boshqa neyronni yoki boshqa mushak yoki bez hujayrasini qo'zg'atadi. Demak, nerv impulsining o'tkazi- lishi neyron plazmatik membranasi bo'ylab navbatma-navbat ketadigan kimyoviy depolyarizatsiya va repolyarizatsiya to'liqinidan iborat.

Neyrosekretor hujayralar

Biologik faol moddalar, jumladan, mediatorlar (atsetilxolin, noradrenalin, serotonin va boshqalar)ni sintezlash va sekretiya qilish qobiliyati barcha neyronlar xosdir. Lekin bosh miyaning ayrim joylarida, jumladan gipotalamus sohasida faqat sekretiya qilishga ixtisoslashgan sekretor neyronlar (*neuronum secretorium*), ya'ni neyrosekretor hujayralar mavjud. Neyrosekretor hujayralar qator maxsus morfologik belgilari bilan oddiy neyronlardan farq qiladi: ular yirik neyronlar bo'lib, sitoplazmasida donador endoplazmatik to'r va Golji kompleksi juda yaxshi rivojlangan; xromatofil substantsiya perikarionning hamma sohalarida va, hatto, akson tepaligida ham joylashadi, shu sababli ularda aksonni dendritlardan ajratish mushkul; perikarionda va aksoplazmada oqsil, ba'zi xollarda lipid yoki polisaxaridlar tutuvchi turli kattalikdagi neyrosekret donachalari (*substantia neurosecretoria*) joylashgan; akson butun uzunligi bo'ylab bir xil yo'g'onlikka ega bo'lmay, ayrim joylarida kengaymalar hosil qiladi va bu yerlar sekret donachalar to'planadigan joy hisoblanadi; akson qon kapillyarlari yaqinida o'ziga xos kengayma (Xerring tanachasi) – akso-vazal sinaps hosil qilib tugaydi, bu yerda neyrosekret donachalari to'planadi va qonga ajraladi. Aksariyat neyrosekretor hujayralarning yadrosi noto'g'ri shaklga ega, bu esa ularning yuqori funksional faoligidan dalolat beradi. Neyrosekretor hujayralar ishlagan mahsulotlar (vazopressin, oksitotsin, rilizing gormonlari va boshqalar) neyrogormonlar deb ataladi va ular boshqaruvning nerv va gumoral tizimlari o'rtasidagi aloqalarni ta'minlaydi.

Neyroglia

Neyronlar qat'iy muayyan muhitda yashab faoliyat ko'rsatuvchi yuqori darajada ixtisoslashgan hujayralardir. Shunday muhitni ularga neyroglia yaratib beradi hamda tayanch, trofik, chegaralovchi, elektr izolyatsiya qiluvchi va himoya vazifalari kabi qator yordamchi vazifalarni bajaradi. Bundan tashqari, ba'zi glial hujayralar sekretor vazifani ham bajarib, orqa miya kanali va bosh miya qorinchalarini to'ldirib turgan orqa miya suyuqligini (likvor) hosil qiladi. Shu bilan birga, neyroglia hujayralari, jumladan Shvann hujayralari, periferik nervlar va nerv oxirlarining tuzilishida ishtirok etib, nerv impulslarini hosil bo'lishida va o'tkazishda, nerv tolalarining degeneratsiyasi va regeneratsiyasida ham qatnashadi. Neyroglia termini birinchi marta nemis patologiyasi Rudolf Virxov tomonidan kiritilgan bo'lib, u yunoncha "glia" – "yelim" ma'nosini anglatadi. Neyroglia turli kattalik va shakldagi hujayralardan tashkil topgan, ular ham ko'p sonli o'simtalar tutadi, lekin neyronlardan farqli o'laroq ularning barcha o'simtalarini bir xil: akson va dendrit farqlanmaydi. Neyroglia markaziy va periferik nerv tizimining gliyalariga bo'linadi. Markaziy nerv tizimining neyrogliyasi tarkibida: a) makroglia va b) mikroglia; periferik nerv tizimi neyrogliyasida (ularni ko'pincha oligodendrotsitlarning bir turi deb hisoblanadi) esa: a) mantiya gliotsitlari (yo'ldosh hujayralar, satellit

hujayralar, tugunlar gliotsitlari) va b) neyrolemmotsitlar (Shvann hujayralari) tafovut qilinadi.

Makrogliya

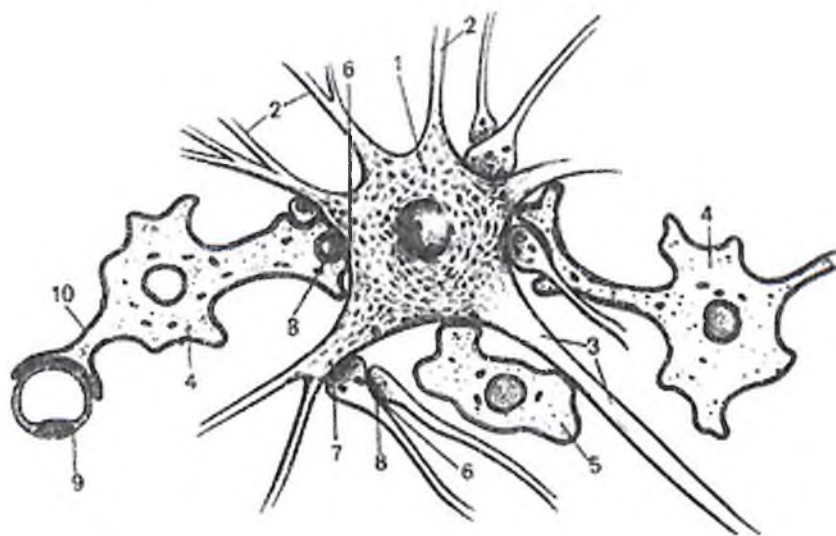
Makrogliya nerv nayining glioblastlari (spongioblastlar)dan taraqqiy etadi. Makrogliyaga endimogliya, astrotsitargliya va oligodendrogliyalalar kiradi.

Endimogliya yoki endimotsitlar (*ependymocyti*) bosh miya qorinchalarini va orqa miya kanalini qoplab turadi hamda epiteliyga o'xshash yaxlit qatlamni hosil qiladi. Ependima ko'pchilik joyda bir qavatli bo'lib, prizmatik (silindrsimon) shakldagi hujayralardan tashkil topgan (*8.6-rasm*). Boshqa joylarda esa (bosh miyaning III va IV qorinchalari hamda ularni bog'lab turuvchi vodoprovodka) u ko'p qavatli bo'lishi mumkin. Ependima ostida miyaning oq moddasi joylashgan. Qo'shni ependima hujayralari orasida tirqishsimon birikishlar va birikish belbog'chalari mavjud bo'lib, zich birikishlar yo'q, shu sababli orqa miya suyuqligining apikal yuzasida harakatlanuvchi kiprikchalar bo'lib, serebrospinal suyuqlikning oqimini hosil qiladi. Ko'pchilik endimotsitlarning bazal qismi tekis, lekin ayrim hujayralar bazal qismidan nerv to'qimasiga chuqur kirib boruvchi bitta uzun o'simta tutadi, kiprikchalar deyarli bo'lmaydi. Bunday hujayralar tanitsitlar deb nomlanadi. Ular ayniqsa III qorinchaning tubida ko'p bo'ladi. Ushbu hujayralar serebrospinal suyuqlikning tarkibi to'g'risidagi ma'lumotlarni gipofizning darvoza venasi tizimining birlamchi kapillyarlar to'riga yetkazib turadi deb hisoblanadi. Bosh miya qorinchalari tomirlar to'ringining endimasi orqa miya suyuqligini hosil qiladi. Endimotsitlarning sitoplazmasi ko'p sonli mitoxondriyalar, yadro ustida joylashgan Golji kompleksi va kuchsiz rivojlangan donador endoplazmatik to'r tutadi.

Astrotsitar gliya yoki astrotsitlar ("*astrocyti*", yunoncha "*astron*" - "*yulduz*", "*sytos*" - "*hujayra*") organellalari kam bo'lgan, o'simtali hujayralardir. Ular asosan tayanch va chegaralovchi vazifalarni bajaradi. O'simtalarining tuzilishiga ko'ra markaziy nerv tizimining kulrang moddasida joylashgan protoplazmatik astrotsitlar (*astrocyti protoplasmatici*) va oq moddasida joylashgan tolali astrotsitlar (*astrocyti fibrosi*) tafovut qilinadi. Protoplazmatik astrotsitlar ko'p sonli kuchli tarmoqlangan kalta va yo'g'on o'simtalar hamda oqish dumaloq yadro tutadi. Tolali astrotsitlar kuchsiz tarmoqlangan 20-40 ta uzun va ingichka o'simtalarga ega, ularda diametri 10 nm bo'lgan oraliq filamentlardan tuzilgan ko'p sonli fibrillalar mavjud. Filamentlarda glial fibrillyar nordon oqsil aniqlanadi. Astrotsitlarning o'simtalari kapillyarlar bazal membranalarini, neyronlar tanasi va dendritlari tomon yo'naladi, sinapslarni o'rab, ularni bir-biridan ajratib turadi (*8.5-rasm*). Bundan tashqari, miyaning yumshoq pardasi tomon yo'nalib, subaraxnoidal bo'shliq bilan chegaradosh bo'lgan, miya moddasini yumshoq miya pardasidan ajratib turuvchi piogial parda (bazal membrana)ni hosil qiladi. Qon kapillyarlari yaqinida ularning o'simtalari oxirgi kengaymalar - astrotsitar oyoqchalar

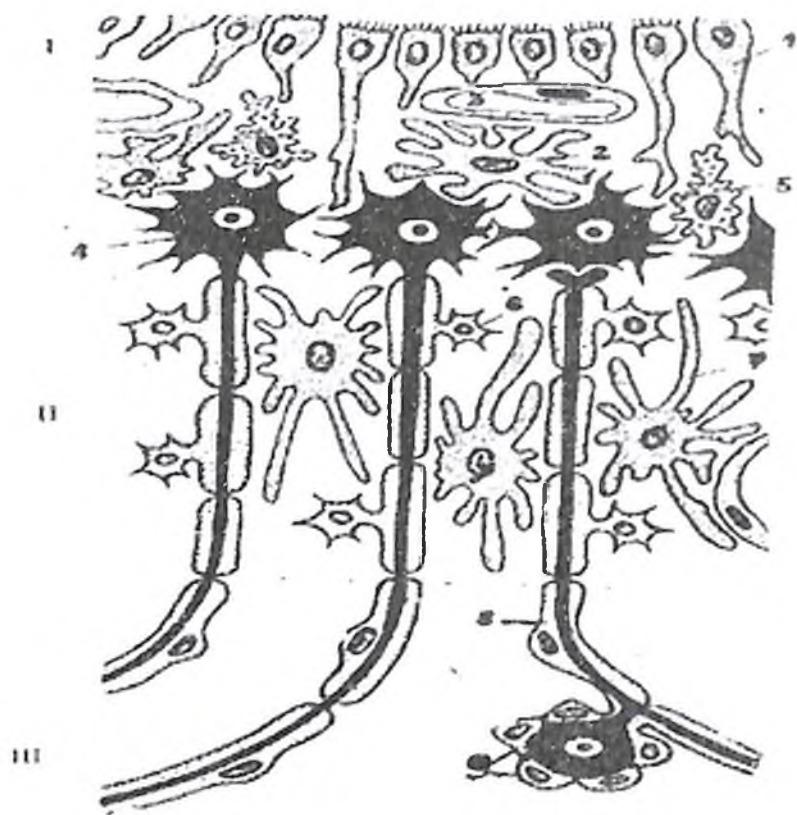
hosil qilib tugaydi hamda kapillyarlar yuzasini hamma tomondan to'liq qoplab, kapillyar bo'shlig'i bilan miyaning nerv to'qimasi o'rtasidagi o'ziga xos to'siq – "gematoensefaliq baryer"ni hosil qilishda qatnashadi. Astrotsitlar neyronlarga muayyan moddalarni transport qilish tizimini tutadi, moddalarni to'playdi va kapillyarlardan neyronlarga uzatadi, qon bilan neyronlar o'rtasida modda almashinuvini ta'minlaydi. Bundan tashqari, astrotsitlar neyronlarning retseptor yuzasini izolatsiya qilishda, to'qima suyuqligining kimyoviy tarkibini doimiylikini boshqarishda, proliferatsiya va o'lgan neyronlar o'rnini to'ldirish jarayonlarida qatnashadi. Miyaning rivojlanishi davrida va nerv to'qimasining regeneratsiyasida astrotsitlar aksonlar o'sishini ta'minlovchi bir qator moddalar: nervlarning o'sish faktori (NGF), neyronlar o'simtalarining uzayishini tezlashtiruvchi laminin va fibronektin kabi moddalarni ajratadi.

Oligodendrotsitlar (oligodendrocyti) uncha katta bo'lmagan, kam ("*oligos*" – "*kam*") sonli va kalta o'simtalar tutuvchi hujayralar bo'lib, ularning yadrosi astrotsitlarga qaraganda ancha kichik va intensiv bo'yaladi. Oligodendrotsitlar kulrang moddada ham, oq moddada ham uchraydi (8.6-rasm). Kulrang moddada ular neyronlar tanalari yaqinida joylashadi. Oq moddada ularning o'simtali miyelinli nerv tolalarining miyelin pardasini hosil qiladi, shu bilan birga, periferik nerv tizimining neyrolemmotsitlaridan farqli o'laroq, bitta oligodendroliotsit bir nechta aksonni miyelin pardasini hosil qilishda qatnashishi mumkin. Bitta o'simta bitta internodal segmentni miyelin pardasini shakllantiradi. Oligodendroglitsitlar sitoplazmasi elektron zich bo'lib, ko'p sonli mitoxondriyalar, rivojlangan Golji kompleksi, donador endoplazmatik to'r sisternalari, juda ko'p mikronaychalar tutadi. Ilgarilari faqat bir xil oligodendroglitsitlar bor, deb hisoblanilar edi. Hozirda ularning uch turi aniqlangan: yirik oqish hujayralar, mayda qoramtir hamda oraliq kattaliq va zichlikdagi hujayralar. Ushbu hujayralar turlari muayyan umumiy gistologik tuzilishga, masalan, ko'p sonli ribosoma va mikronaychalar, hujayra tanasidan chiquvchi ingichka tarmoqlanmagan o'simtalarga ega. Oqish hujayralar



8.5-rasm. Astrotsit va neyronlar munosabati (sxema).

- 1.Neyron tanasi, 2.Dendritlar,
- 3.Akson, 4.Astrotsit,
- 5.Oligodendrotsit,
- 6.Aksoaksanal sinaps,
- 7.Aksodendritik sinaps,
- 8.Aksosomatik sinaps,
- 9.Kapillyar, 10.Astrotsit perivaskulyar oyoqchasi.



Rasm 8.6. Gliotsitlarning asosiy turlari va ularning nerv tizimidagi to'plamlari (sxema).

I. Kulrang modda;

II. Oq modda;

III. Nerv tizimining periferik bo'limi.

1- ependimotsitlar,

2 - qisqa o'simtali astrotsitlar, 3 - qon tomiri,

4 - neyronlarning tanasi,

5 - mikroglia,

6 - nerv tolalarining lemmotsitlari, 7 - MNT oq

moddasining tolasimon astrotsitlari, 8 - periferik

nerv tizimi nerv tolalarining lemmotsitlari,

9 - nerv tugunlarining

satellitlari.

yoshlik davrida ko'proq bo'ladi, katta yoshlilarda esa faqat qoramtir hujayralar uchraydi. Oqish hujayralar yosh hujayralar hisoblanib, nisbatan yirik bo'ladi. Keyinchalik, ularning hajmlari kichiklashadi va oraliq hujayralarga, so'ngra qoramtir hujayralarga aylanadi (8.6-rasm).

Mikroglia

Mikroglia qonning o'zak hujayrasidan taraqqiy etuvchi, mononuklear fagotsitlar tizimiga mansub bo'lgan fagotsitoz qiluvchi hujayra hisoblanadi. Boshqacha qilib aytganda, ular nerv to'qimasining monotsitlardan hosil bo'lgan makrofaglaridir. Ularning vazifasi - infeksiya va jarohatlanishdan himoya qilish, nerv to'qimasini parchalanish mahsulotlaridan tozalash. Mikroglia noto'g'ri cho'zinchoq shakldagi, uncha katta bo'lmagan hujayralardir. Ularning kalta o'simtalari o'z yuzalarida ikkilamchi va uchlamchi tarmoqlarga ega bo'lib, hujayraga "tikanakli" ko'rinish beradi. Dumaloq yadro tutuvchi gliyaning boshqa turlari hujayralaridan farqli ravishda, mikrogliyaning yadrosi cho'zinchoq bo'lib, zich xromatin tutadi. Mikrogliyaning uchta turi: amyobasimon, tinch yoki shoxlangan va reaktiv mikroglia farqlanadi.

Amyobasimon mikroglia ilk postnatal davrga qadar rivojlanayotgan miyada uchraydi. Mikroglia amyobasimon harakat qilish va fagotsitoz qilish qobiliyatiga ega bo'lib, masalan, yemirilayotgan hujayralarni fagotsitoz qiladi.

Vaqt o'tishi bilan ular mikroqliyaning keyingi turiga aylanadi. Tinch yoki shoxlangan mikroqliya to'liq shakllangan miyada uchraydi. Hujayralar shoxlangan o'simtalar tutadi, fagotsitar faolligi past. Reaktiv mikroqliya miyaning shikastlanganidan so'ng tinch mikroqliyadan hosil bo'ladi va yuqori fagotsitar faollikka ega bo'ladi. Yuqorida qayd qilingan tuzilish to'liq shakllangan markaziy nerv tizimining shoxlangan (tinch) mikroqliotsitlari uchun xosdir. Uning funksional faolligi juda past. Shoxlangan mikroqliya markaziy nerv tizimining kulrang moddasida ham, oq moddasida ham uchraydi. Sut emizuvchilarning rivojlanayotgan miyasida mikroqliyaning vaqtinchalik shakli – amyobasimon mikroqliya uchraydi. Amyobasimon mikroqliya hujayralari psevdopodiyalar (yolg'on oyoqchalar) va plazmolemmaning burmalarini hosil qiladi, sitoplazmasida ko'p sonli fagolizosomalar va plastinkasimon tanachalar bo'ladi. Amyobasimon hujayralar lizosomal fermentlarning faolligini yuqoriligi bilan ajralib turadi. Faol fagotsitoz qiluvchi amyobasimon mikroqliya ilk postnatal davrda juda ham kerak bo'ladi, chunki bu davrda gemato-ensefalik baryer to'liq shakllanmagan bo'lib, turli moddalar qondan markaziy nerv tizimiga oson tushadi. Bundan tashqari, ular nerv tizimining takomillanishi jarayonida nerv to'qimasini ortiqcha neyronlar va ularni o'simtalarining rejalashtirilgan o'limi (apoptoz) natijasida hosil bo'lgan hujayra parchalaridan tozalaydi, deb hisoblaydilar. Ko'p sonli (keng tarqalgan) sklerozda miyelin pardada noma'lum sabablarga ko'ra buziladi va og'ir nevrologik asoratlarga olib keladi. Ushbu kasallikda mikroqliya bilvosita-retseptor fagotsitoz va lizosomal faollik yordamida miyelinni parchalanish mahsulotlarini fagotsitoz qiladi va emiradi. Bundan tashqari, OITSdagi dementsiya kompleksi markaziy nerv tizimining I tip odam immuntanqisligi virusi (VICH-I) chaqirgan infeksiyasi bilan bog'liq. Ko'p sonli tajribalar (VICH-I) virusi mikroqliya hujayralarini zararlashini ko'rsatdi. Interleykin – I va o'smalar nekrozi faktori (FNOR) kabi qator sitokinlar mikroqliyada VICH replikatsiyasini kuchaytiradi va ularni faollashtiradi. Amyobasimon mikroqliya hujayralari etilib, shoxlangan mikroqliyaga aylanadi, deb hisoblaydilar.

Reaktiv mikroqliya miyaning xohlagan yuzasida shikastlangandan so'ng paydo bo'ladi. U tinch mikroqliya kabi shoxlangan o'simtalariga ega emas, amyobasimon mikroqliya kabi psevdopodiylar va filopodiylar tutmaydi. Reaktiv mikroqliya hujayralari sitoplazmasida zich tanachalar, lipid kiritmalari va lizosomalar bo'ladi. Ularda makrofaglarning koloniyastimullovchi faktori (M-CSF), granulotsitlar va makrofaglarning koloniyastimullovchi faktori (GM-CSF) va mikroqliya hujayralari uchun mitogenlar – IL-3 paydo bo'ladi. Reaktiv mikroqliya markaziy nerv tizimining jarohatlarida tinch mikroqliyadan uning faollashuvi natijasida shakllanishi to'g'risida ma'lumotlar mavjud. Mikroqliotsitlar faollashganda yadro va sitoplazma kattalashadi, bosh gistomoslik kompleksining (BGK) II sinfi molekulari ekspressiyasi kuzatiladi va hujayralarda fagotsitar faollik paydo bo'ladi. Bunday o'zgarishlar Alsgeymer kasalligi, keng tarqalgan skleroz, immun ensefalit va boshqa kasalliklarda kuzatiladi.

Periferik nerv tizimining gliyasi (periferik neyroqliya) markaziy nerv tizimining

makrogliyasidan farqli o'laroq nerv qirralaridan taraqqiy etadi. Periferik neyroglia yaga neyrolemmotsitlar (Shvann hujayralari) va nerv tugunlari gliotsitlari (mantiya gliotsitlari, yo'ldosh yoki satellit hujayralar) kiradi.

Neyrolemmotsitlar (*neurolemmocyti*) periferik nerv tizimining nerv tolalarida nerv hujayralari o'simtalarining glial pardasini hosil qiladi. Tugunlar gliotsitlari (*gliocyti ganglii*) yoki satellit hujayralar esa nerv tugunlarida neyronlar tanasini hamma tomondan o'rab, neyronlarni atrof to'qimadan izolyatsiya qiladi va ularning modda almashinuvida qatnashadi.

Nerv to'qimasining deyarli barcha hujayralaridan o'smalar paydo bo'lishi mumkin. Neyroglia hujayralaridan gliomalar, yetilmagan nerv hujayralaridan medulloblastomalar, Shvann hujayralaridan esa Shvannomalar rivojlanishi mumkin. Katta yoshli odamda neyronlar bo'linmaydi, shu sababli ular o'smalar hosil qilmaydi.

NERV TOLALARI

Nerv hujayralarining glial parda (lemmotsitlar yoki Shvann hujayralari) bilan o'ralgan akson va dendritlari nerv tolalari (neurofibra) deb nomlanadi. Glial parda ichidagi neyron o'simtasi (akson yoki dendrit) o'q silindr yoki akson, deb ataladi, chunki ko'pincha nerv tolalari (sezuvchi nervlardan tashqari) tarkibida aynan akson bo'ladi. Markaziy nerv tizimida neyronlar o'simtalarining glial pardasini oligodendrotsitlar, periferik nerv tizimida esa neyrolemmotsitlar hosil qiladi. Lemmotsitlar o'q silindr atrofida miyelin hosil qilishi yoki qilmasligiga qarab, miyelinsiz (mag'izsiz) va miyelinli (mag'izli) nerv tolalari tafovut qilinadi.

Miyelinsiz nerv tolalari

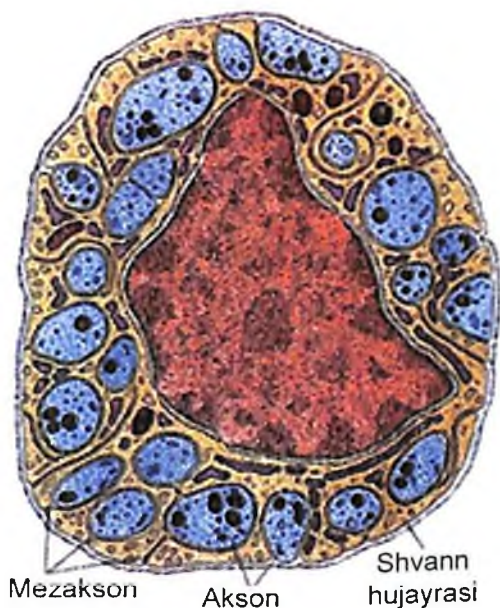
Miyelinsiz (*neurofibra amyelinata*) yoki mag'izsiz nerv tolalari asosan vegetativ nerv tizimida uchraydi, ular ko'pincha ushbu tizimning effektor neyronlari aksonlarini tutadi. Bunday tolalar markaziy nerv tizimida juda kam uchraydi. Elektron mikroskop yordamida miyelinsiz nerv tolasini tekshirganda o'q silindrning neyrolemmotsit sitoplazmasiga botib kirib, uning devorida chuqurcha hosil qilganligi ko'rinadi. Chuqurcha devorini tashkil qilgan ikki tomondagi lemmotsitning membranalari egiladi, o'q silindrni zich o'rab o'zaro qo'shiladi va ikki qavat membrananan iborat bo'lgan tuzilma – mezaksonni hosil qiladi, unda o'q silindr huddi osilib turgandek bo'ladi (8.7-rasm). Ichki a'zoldagi ba'zi nerv tolalarida, odatda bitta lemmotsit sitoplazmasiga bir vaqtning o'zida bir emas, turli neyronlarga tegishli bo'lgan bir nechta (3-5 tadan 10-20 tagacha) o'q silindr botib kirishi mumkin. Ular bir toladan chiqib, ikkinchi qo'shni tolaga o'tishi mumkin. Bir necha o'q silindr tutuvchi miyelinsiz nerv tolalari "kabel tipidagi" nerv tolalari deb ataladi. Miyelinsiz nerv tolasidagi o'q silindr atrofida Shvann hujayrasi sitoplazmasining yupqa qatlami va bir-biridan muayyan masofada oval shaklidagi yadrolari joylashadi. Miyelinsiz nerv tolasining pardasida neyrolemmotsitlar bir-biri bilan qulfsimon birikish hosil qilib, zich yopishib yotadi va tolaning yaxlit pardasini ho-

sil qiladi. Neyrolemmotsitlar pardalari juda yupqa bo'ladi, shu sababli yorug'lik mikroskopida mezakson ham, hujayralar chegarasi ham ko'rinmaydi, bunday sharoitda mag'izsiz nerv tolasining pardasi sitoplazmaning o'q silindrni o'rganan tasmasi sifatida ko'rinadi.

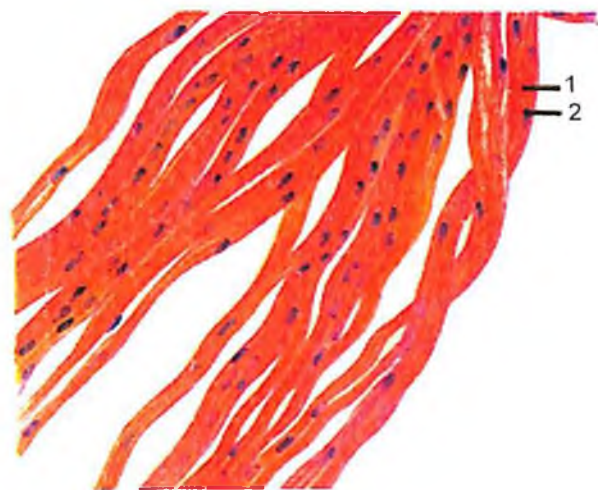
Miyelinli nerv tolalari

Miyelinli (neurofibra myelinata) yoki mag'izli nerv tolalari ham markaziy, ham periferik nerv tizimida uchraydi (8.8-rasm). Ular miyelinsiz nerv tolalariga qaraganda ancha yo'g'on bo'lib, diametri 20 mkmgacha etadi. Miyelinli nerv tolasini ham o'q silindrdan va uni o'rab turgan neyrolemmotsitdan tuzilgan, lekin uning o'q silindri yo'g'onroq, pardasi esa murakkabroq tuzilgan. Shakllangan miyelinni nerv tolasining pardasida odatda ikkita: ichki, qalinroq miyelin qavat (*stratum myelini*) va tashqi, neyrolemmotsitning sitoplazmasi, yadrosi va neyrolemma (*neurolemma*)dan tashkil topgan yupqa qavatlar farqlanadi.

Miyelinli nerv tolasining hosil bo'lishida dastlab o'q silindr lemmotsit (Shvann hujayrasi)ga botib kirib chuqurcha hosil qiladi. Chuqurchaning ikki chetidagi lemmotsit membranasi bir-biri bilan birikib, miyelinsiz nerv tolasidagidek mezaksonni hosil qiladi. So'ngra mezakson uzunlashadi va o'q silindr atrofida konsentrik ravishda bir necha marta zich o'ralib, qatma-qat zich zona – miyelin pardasini hosil qiladi. O'ralish davrida Shvann hujayrasining sitoplazmasi va yadrosi tashqariga siqib chiqariladi. Elektron mikrofotografiyalarda miyelinni tolada bosh zich va



8.7-rasm. Miyelinsiz nerv tolasining (kabel tipidagi) ko'ndalang kesimi (sxema).

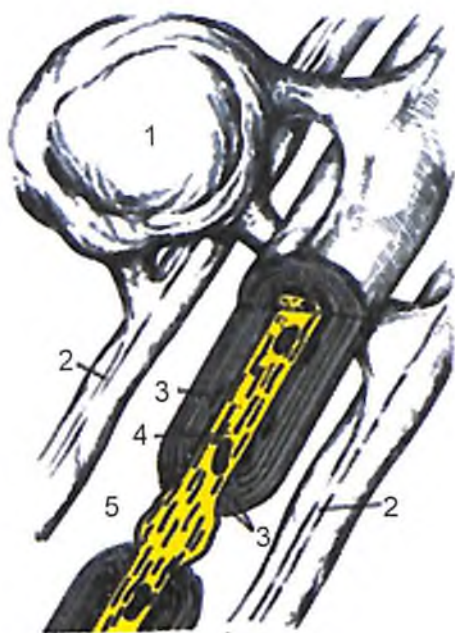

8.8-rasm. Miyelinsiz nerv tolalari bo'ylama kesimi.
1 – o'qli silindrlar, 2 – lemmotsit yadrosi.

intraperiodal chiziqlar ko'rinadi. Birinchisi neyrolemmotsit plazmolemmasining sitoplazmatik yuzalarini qo'shilishidan hosil bo'lsa, ikkinchisi esa neyrolemmotsit plazmolemmasining qo'shni ekstratsellyulyar qavatlarini birikishidan hosil bo'ladi. Shuni ta'kidlab o'tish lozimki, miyelin pardasining shakllanishi Shvann hujayrasining o'sishi va o'q silindrning uzayishi bilan bir vaqtda ro'y beradi. Shuning uchun mezaksonning har bir o'rami oldingi o'ramidan kengroq bo'ladi va, shu sababli, barcha o'ramlarning cheti albatta o'q silindrga tegib turadi. Bundan ko'rinib turibdiki, miyelin parda ba'zi mualliflar ta'kidlaganidek, Shvann hujayrasi ishlab chiqargan qandaydir mahsulot emas, balki ushbu hujayraning o'q silindr atrofida bir-biriga zich yopishib yotgan bir necha qavat plazmolemmasidan iborat. Plazmolemma lipid va oqsillardan iborat bo'lganligi uchun miyelin parda osmiy tuzlari bilan qora yoki to'q jigar rangga bo'yaladi, shu bois "mag'izli nerv tolasini" degan ibora miyelinli nerv tolasiga nisbatan ishlatiladi. Elektron mikroskopda ko'rilganda miyelin parda mezaksonning o'q silindr atrofida konsentrik ravishda takrorlanishidan iborat ekanligi ma'lum bo'ldi. Agar miyelinli nerv tolasini ko'ndalang kesmasida emas, bo'ylama kesimini o'rganilsa, unda miyelin parda tolaning butun uzunligi bo'yicha yaxlit bo'lmay, muntazam muayyan masofada uzilib-uzilib qolganligi ko'rinadi. Tolaning bunday miyelinsiz joylarini Ranvye bo'g'inlari yoki tugunlari, deb ataladi. Bo'g'in sohasida miyelin pardasining bo'lmasligini sababi, tolaning shu qismida bir lemmotsit tugaydi va ikkinchisi boshlanadi, ya'ni Ranvye bo'g'ini ikkita qo'shni lemmotsitlar chegarasi hisoblanadi va bu yerda o'q silindrni lemmotsit membranasining yupqa bir qavati o'rab turadi. Bo'g'in sohasida aksolemma yuqori elektron zichlikka ega. Bu sohada ko'p sonli mitoxondriyalarning mavjudligi aksolemmaning yuqori metabolitik faolligidan dalolat beradi. Ranvye bo'g'inlari aksolemmasi impuls faolligini ta'minlab turish uchun zarur bo'lgan ko'plab Na^+ -kanallarini tutadi. Bunday kanallar aksonning miyelin bilan qoplangan segmentlarida deyarli bo'lmaydi. Na^+ -kanallarining aynan Ranvye bo'g'inlari sohasida joylashganligi impulslarni miyelinli nerv tolasida sakrab (saltator) o'tishini ta'minlaydi. Nerv tolalari aynan Ranvye bo'g'ini sohasida tarmoqlanishi mumkin. Nerv tolasining ikkita yonma-yon Ranvye bo'g'inlari o'rtasidagi qismi 0,3 mmdan 1,5 mmgacha bo'lib, tugunlararo segment deb ataladi. Segmentning uzunligi va miyelin qavatining qalinligi o'q silindrning yo'g'onligiga bog'liq bo'ladi. Miyelinli tolaning ayrim joylarida miyelin parda hosil bo'lish jarayonida mezakson qavatlari bir-biriga zich o'ralmaydi va ularning orasida sitoplazmaning yupqa qatlami qoladi. Shu sababli bunday joylar yaxshi bo'yalmaydi va yorug'lik mikroskopida ko'ringan Shmidt-Lanterman kertiqlariga mos keladi. Demak, Shmidt-Lanterman kertiqlari maxsus gistologik tuzilma bo'lmay, balki miyelin pardaning bo'sh o'ralgan va, shu sababli, yaxshi bo'yalmagan sohalaridan iboratdir. Lemmotsitni tashqaridan bazal membrana o'rab turadi. Demak, miyelinli nerv tolasining asosiy xususiyati shundan iboratki, o'q silindr atrofida lemmotsit sitoplazmasidan tashqari ushbu hujayra plazmolemmasining juda ko'p qavati bir-biriga zich yopishib yotadi. Shu bilan birga, ushbu plazmolemmaning kimyoviy tarkibi

ham o'ziga xos. Chunonchi, biomembranalar tarkibida lipidlar va oqsillar miqdorining nisbati 1ga yaqin. Miyelin pardalar bu qoidadan farq qiladi: ularning tarkibida lipidlar ancha ko'p (=80%) bo'ladi. Shuning hisobiga miyelin parda juda yaxshi effektiv elektr izolyator hisoblanadi. Markaziy nerv tizimining miyelinli tolalarining farqi ularda bitta oligodendroglitsit o'zining o'simalari yordamida bir vaqtning o'zida bir nechta qo'shni tolalarning miyelin pardasini hosil qilishda qatnashadi (8.9-rasm).

Binobarin, oligodendroglitsitning har bir o'simtasi boshqa o'simtalardan mustaqil ravishda nerv tolalaridan birining miyelin pardasini hosil qiladi, natijada bir nechta nerv tolasida oligodendroglitsitning umumiy yadro tutuvchi qismi orqali bir-biri bilan bog'lanib qoladi. Demak, hujayraning yadro tutuvchi qismi bitta nerv tolasida neyrolemmasi tarkibida emas, balki tolalar o'rtasida joylashadi. Markaziy nerv tizimining miyelinli nerv tolasida Shmidt-Lanterman kertiklari bo'lmaydi, tola tashqaridan bazal membrana bilan o'ralmagan. Markaziy nerv tizimida miyelin ishqoriy miyelin oqsili va proteolipid oqsil tutadi. Odam markaziy nerv tizimining demiyelinizatsiya qiluvchi (miyelinni yo'qolishi bilan kechuvchi) ba'zi kasalliklari ushbu oqsillarining biri yoki ikkalasining yetishmasligi yoki yo'qligi bilan bog'liq. Ranvye bo'g'inlari nerv tolasida bo'ylab impulsni o'tkazishda muhim o'rin tutadi. Masala shundaki, Na^+ -kanallari o'q silindr aksollemmasining faqat Ranvye bo'g'inlari sohasidagina mavjud, aksonning miyelin bilan qoplangan segmentlarida bo'lmaydi. Na^+ -kanallarining bunday joylashganligi toladan impuls o'tkazish mexanizmini tubdan o'zgartirib yuboradi. Ranvye bo'g'inlari o'rtasida impuls Na^+ -kanallarining nisbatan sekin ochilishi-yopilishi (kimyoviy depolyarizatsiya) orqali emas, balki bo'g'in sohasida vujudga kelgan elektr maydoni o'zgarishining tarqalishi orqali o'tkaziladi. Elektr maydonining o'zgarishlari miyelin pardasi ostidagi o'q silindrda, xuddi yaxshi izolyatsiya qilingan o'tkazgichdagi kabi tez, deyarli bir zumda tarqaladi. Nerv impulsining bunday uzatilishi sakrab (saltator) o'tkazish, deb ataladi. U birin-ketin ro'y beradigan ikkita jarayonni o'z ichiga oladi: navbatdagi Ranvye bo'g'inida qo'zg'alishni nisbatan sekin (kimyoviy depolyarizatsiya to'lqini shaklida) o'tkazish va tolaning miyelin bilan o'ralgan bo'g'inlararo segmentida signalni (elektr zaryadini) keyingi bo'g'ingacha tez o'tkazish. Miyelinsiz nerv tolasida



8.9-rasm. Markaziy nerv tizimida oligodendroglitsit va miyelinli parda hosil bo'lishi (sxema).

1 - oligodendroglitsit, 2 - nerv tolasini, 3 - oligodendroglitsit sitoplazmasi, 4 - akson, 5 - hujayralararo bo'g'in (Ranvye bo'g'ini).

kastlanmagan bo'lsa; b) shikastlangan nerv tolasining qismlari o'rtasidagi masofa katta bo'lmasa; c) ushbu qismlar o'rtasiga biriktiruvchi to'qima o'sib kirmagan bo'lsa. Oxirgi ikkita sharoit nima uchun jarrohlar doimo shikastlangan nervning uchlarini bir-biriga tikib qo'yishga harakat qilishlarini izohlab beradi.

Nerv tolalari shikastlanganda shikastlanish darajasiga mos ravishda ularda muayyan o'zgarishlar sodir bo'ladi. Agar nerv qisqa muddatga ezilib qolsa, qon tomirlarining siqilib qolishi natijasida nerv tolalari faoliyati buzilishi mumkin. Bunda, ayniqsa, sezuvchi nerv tolalari tezroq shikastlanadi. Ta'sir bartaraf etilganidan so'ng, shikastlanish darajasiga qarab sezish yoki harakat faoliyati bir necha daqiqa, bir necha soat, kun yoki haftadan so'ng qayta tiklanishi mumkin.

Nerv tolasini kesilganda neyron tanasida, tolaning neyron tanasi bilan kesilgan joy oralig'idagi (proksimal segment) qismida va shikastlangan joydan keyin joylashgan, neyron tanasi bilan bog'lanmagan pastki bo'lagi (distal segment)da turlicha o'zgarishlar sodir bo'ladi.

Periferik nervning miyelin tolalarini regeneratsiyasida dastlab (1-1,5 oy) reaktiv jarayonlar rivojlanadi. Tolaning pastga qarab ketuvchi degeneratsiyasi ro'y beradi: neyron o'simtasining neyron tanasi bilan aloqasini yo'qotgan distal qismi to'liq degenatsiyaga uchraydi va o'ladi. Nerv tolasini periferik qismining to'liq degeneratsiyaga uchrashi birinchi marta Uoller tomonidan qayd qilingani uchun uni ko'pincha "Uoller degeneratsiyasi" deb nomlanadi. Uoller degeneratsiyasida dastlab o'q silindrning shishishi, so'ngra yemirilib, parchalanishi (bo'lakchaatsiya), miyelin pardaning ham yemirilishi ro'y beradi. O'q silindr va miyelinni yemirilish mahsulotlari (detrit) makrofaglar va qisman Shvann hujayralari tomonidan fagotsitoz qilinadi. Ammo bu yerda bo'linish qobiliyatiga ega bo'lgan lemmotsitlar saqlanib qoladi va ularning tez bo'linishi evaziga tolaning distal qismi batamom yo'qolib ketmaydi, u sekin-asta yangi hosil bo'lgan lemmotsitlar tasmasi bilan almashinadi. Nerv tolasining proksimal segmentida yuqoriga ko'tariluvchi degeneratsiya ro'y beradi: nerv tolasining proksimal segmentining shikastlangan joyga eng yaqin ozgina qismida ham degenerativ o'zgarishlar – retrograd degeneratsiya ro'y beradi; keyinchalik neyron o'simtasi proksimal segmentining qisqarib qolgan oxirida kengayma – retraksion kolba hosil bo'ladi.

Neyron tanasi (perikarion)dagi o'zgarishlar uning shishishi, tigroliz – tigroid parchalarining erib, yo'qolib ketishi va yadroning hujayra tanasining chetiga surilishi bilan kechadi. Tolaning distal qism yemirilish mahsulotlaridan makrofaglar tomonidan odatda 1 hafta ichida tozalanadi. Makrofaglar detritdan tozalanishi bilan oq uning o'sishi va tiklanish jarayonlari boshlanadi. So'ngra shikastlanishdan keyingi 1-1,5 oy mobaynida perikarionning strukturasi ham qayta tiklanadi. Makrofaglar Shvann hujayralarini qo'zg'atuvchi interleykin-I ishlab chiqaradi. Shvann hujayralar esa nervning o'sishini ta'minlovchi moddalar sekretsia qiladi. Tolaning degeneratsiyaga uchragan qismining (proksimal qismida ham, distal qismida ham) tez bo'linayotgan lemmotsitlari bir qator bo'lib joylashib, Byungner tasmalarini hosil qiladi. Byungner tasmalari tola yo'nalishini takrorlaydi va kesil-

gan joydagi chandiq to'qima ichiga ham markaziy, ham periferik qismlardan o'sib kiradi hamda kesilgan joyda bir-biri bilan birikib, nerv tolasining struktur yaxlitligini ta'minlaydi. Byungner tasmalari tayanch va yo'naltiruvchi vazifalarni bajaradi: ushbu tasmalar bo'ylab retraksion kolbadan markaziy segmentning o'q silindri ko'p sonli kollateral tarmoqlar chiqaradi va ular sutkasiga 3-4 mm tezlikda o'sa boshlaydi hamda nerv tolalarining ortiqcha o'sishini hosil qiladi. O'sayotgan nerv tolalari bazal membrana bilan Shvann hujayralari orasiga kirib boradi. Byungner tasmalarining lemmotsitlari o'sayotgan o'simalarning o'q silindrlari atrofida miyelin pardasini hosil qiladi. Shvann hujayralari tasmalari ichiga kirgan tolalargina saqlanib qoladi, ular o'sib innervatsiyadan mahrum bo'lgan a'zoga yetib boradi va uning faoliyatini tiklaydi. Shvann hujayralari aksonning o'sishini kuchaytiradigan (stimullovchi) omillar va adgeziya molekulari manbasidir. Shvann hujayralari ishlab chiqargan turli stimulyatorlar (neyrotrofik omillar) o'q silindrga so'riladi va retrograd oqim bilan perikarionga yetib keladi. Bu omillar perikarionda oqsillar sintezini kuchaytiradi va uni yuqori darajada tutib turadi. Shvann hujayralari qayta tiklanayotgan tolada tez ko'payadi, bazal membrana komponentlarini, hujayra atrofidagi matriksni sintezlaydi. Shvann hujayralarisiz aksonlar uzoq masofaga o'sa olmaydi. Agar kesilgan nerv tolasining markaziy va periferik bo'laklari bir-biridan uzoq bo'lib, ular o'rtasida biriktiruvchi to'qimali chandiq hosil bo'lsa yoki nervning markaziy bo'lagini aksonining periferik bo'lakning Shvann hujayralari tasmalari ichiga o'sib kirishi uchun to'siq (katta jarohat, yallig'lanish jarayoni, chandiqning borligi) mavjud bo'lsa, markaziy bo'lakning aksoni bu yerda tez va tartibsiz o'sadi hamda amputatsion nevroma (chigal, o'sma) hosil qilishi mumkin. Amputatsion nevroma keyingi regeneratsiyaga va innervatsiyaning tiklanishiga halaqit beradi. Uning ta'sirlanishida huddi avval innervatsiya qilinadigan sohadan chiqayotgandek kuchli og'riq paydo bo'ladi, masalan, amputatsiya qilingan (kesib tashlangan) oyoq-qo'ldagi og'riq ("fantom" og'riqlar) kabi. Bosh va orqa miyaning shikastlangan nerv tolalari qayta tiklanmaydi, gipotalamusdagi sekretor neyronlarning aksonlari bundan mustasno. Dastlab mikrogliya hujayralari va boshqa gliotsitlar shikastlangan joyni tozalaydi. So'ngra astrotsitlar bu joyda glial chandiqni hosil qiladi. Markaziy nerv tizimining tolalari regeneratsiyasini tajribada, unga periferik nervni ko'chirib o'tkazish orqali chaqirish mumkin. Markaziy nerv tizimida nerv tolalarining qayta tiklanmasligining sababi, ehtimol bazal membranasiz gliotsitlar tiklanayotgan aksonlarga o'tkazish uchun zarur bo'lgan xemotaksis omillardan mahrum bo'lganligidir. Ammo, markaziy nerv tizimining kichik jarohatlarida nerv to'qimasining plastikligi hisobiga uning faoliyati qisman qayta tiklanishi mumkin.

Nerv oxirlari

Nerv tolalari oxirgi apparatlar – nerv oxirlari (*terminationis nervorum*) hosil qilib tugaydi. Nerv oxirlarining uch turi farqlanadi: sinapslar – neyronlar orasidagi

o'zaro birikishlar; impulsni ishchi a'zolarining to'qimalariga uzatuvchi effektorlar yoki harakatlantiruvchi nerv oxirlari; retseptorlar (affektorlar) yoki sezuvchi nerv oxirlari.

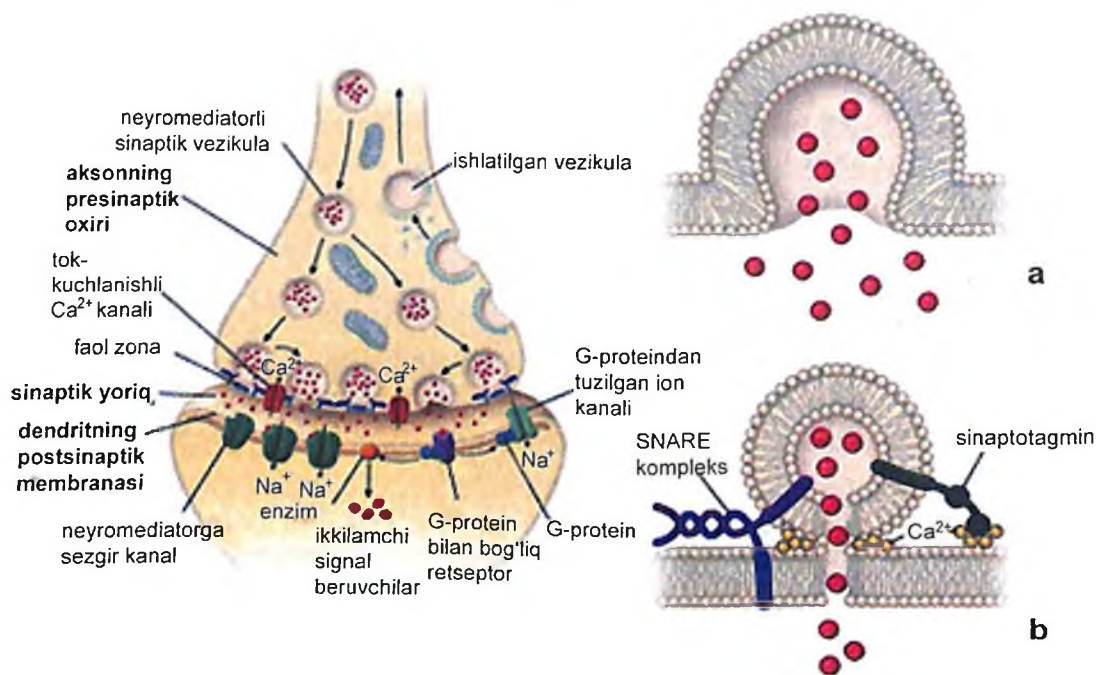
Neyronlararo sinapslar

Sinapslar ikkita nerv hujayrasining turli qismlari o'rtasida hosil bo'ladigan birikishlar bo'lib, impulsni bir neyrondan ikkinchisiga o'tkazish uchun xizmat qiladi. Sinapslar neyronlar zanjiri bo'ylab impulsni o'tkazishda qutblanishni ta'minlaydi, ya'ni impulsni o'tkazish yo'nalishini belgilab beradi. Agar aksonni elektr toki bilan ta'sirlansa, impuls ikki tomonga yo'naladi, lekin neyron tanasi va uning dendritlari tomon ketayotgan impuls boshqa neyronga uzatila olmaydi. Faqat akson terminaliga yetib ba'zo impulsgina qo'zg'alishni sinaps yordamida boshqa neyronga, mushak yoki bez hujayrasiga uzatishi mumkin. Birinchi neyron akson shoxchalarining terminal oxirlarini joylashgan joyiga qarab aksodendrik (birinchi neyronning aksoni ikkinchi neyronning dendritlari bilan sinaps hosil qiladi), aksosomatik (birinchi neyronning ikkinchisining tanasida tugaydi) va aksoaksonal (birinchi neyronning aksoni ikkinchi neyronning aksonida tugaydi) sinapslar tafovut qilinadi. Impulsni o'tkazish yo'liga ko'ra sinapslar kimyoviy va elektrik farqlanadi. Kimyoviy sinapslar impulsni boshqa hujayraga maxsus biologik faol moddalar – sinaps pufakchalarida bo'lgan neyromediatorlar yordamida uzatadi. Sinapslarda ikkita: presinaptik va postsinaptik qutblar (qismlar) tafovut qilinadi. Sinapsning presinaptik qismi aksonning terminalidan iborat bo'lsa, postsinaptik qismni impulslari qabul qiluvchi neyronning tanasi, dendriti yoki aksoni qilishi mumkin. Presinaptik qism sinaptik pufakchalar, ko'p sonli mitoxondriyalar va ayrim neyrofilamentlar tutishi bilan ajralib turadi. Sinaptik pufakchalarning shakli va ichidagi narsalari sinapsning funksiyasiga bog'liq. Masalan, impuls atsetilxolin yordamida uzatiluvchi sinapslarda (xolinergik sinapslar) diametri 30-50 nm bo'lgan dumaloq tiniq sinaptik pufakchalar uchraydi. Parasimpatik va preganglionar simpatik sinapslar, akso-mushak sinapslar va markaziy nerv tizimining ayrim sinapslari xolinergik sinapslar hisoblanadi. Neyromediator sifatida noradrenalin ishlatiluvchi adrenergik sinapslarda yirikroq, diametri 50-90 nm bo'lgan va diametri 15-25 nmli zich o'zak tutgan sinaptik pufakchalar bo'ladi. Noradrenalin postganglionar simpatik sinapslarning mediatorlari hisoblanadi. Atsetilxolin va noradrenalin eng keng tarqalgan mediatorlar hisoblanadi, lekin ularning juda ko'p boshqa turlari ham mavjud. Nisbatan kichik molekulyar og'irlikdagi neyromediatorlar (atsetilxolin, noradrenalin, dofamin, serotonin, glitsin, γ -amin-moy kislotasi, serotonin, gistamin, glyutamat) va neuropeptidlar: opioidlar (endorfinlar, enkefalinlar, dinorinlar), R moddasi va boshqalar tafovut qilinadi. Dofamin, glitsin va γ -amin-moy kislotasi tormozlovchi sinapslarning mediatorlari hisoblanadi. Bosh miyada ishlab chiqariladigan endorfin va enkefalinlar og'riq sezishni pasaytiradi. Lekin ko'pchilik mediatorlar vamos ravishda ko'pchilik sinapslar qo'zg'atuvchilar bo'lib hisoblanadi.

Presinaptik qutb, odatda, aksonning oxiri hisoblanadi va u o'ziga xos kengayma – oxirgi to'g'nog'ich hosil qilib tugaydi. Presinaptik qutb ko'p sonli mitoxondriyalar va diametri 40-100 nm keladigan sinaptik pufakchalar tutishi bilan elektron mikroskopda yaqqol ajralib turadi. Presinaptik qutbning bevosita sinaps hosil qilishda va impulsni uzatishda qatnashadigan plazmolemmasining yuzasi presinaptik membrana, deb yuritiladi. Presinaptik membranada sinaptik pufakchalarni presinaptik membrana bilan qo'shib, mediatorni sinaps bo'shlig'iga ajralishini ta'minlovchi kalsiy kanallari joylashgan.

Postsinaptik qutb esa sinapsning impulslarni qabul qiluvchi qismi bo'lib, uni hosil qilishda neyronning tanasi, dendriti yoki aksoni ishtirok etishi mumkin. Postsinaptik qutbning bevosita sinaps hosil qilishda qatnashadigan plazmolemmasining yuzasi postsinaptik membrana, deb ataladi. Postsinaptik membrana ionkanallarini, neyromediatorlarning retseptorlarini va aynan shu sinapsga xos bo'lgan mediatorni (mediatorlarni) parchalovchi fermentlarni tutadi. Pre- va postsinaptik membranalar o'rtasida tor tirqish – sinaps bo'shlig'i bo'lib, uning kengligi odatda 20 nm atrofida bo'ladi. Membranalar sinaps sohasida sinaps bo'shlig'ini kesib o'tuvchi filamentlar bilan bir-biriga mustahkam birikkan (8.11-rasm).

Neyron plazmolemmasi bo'ylab tarqalayotgan impuls (depolyarizatsiya-repol-yarizatsiya to'liqini) presinaptik qutbga yetib kelgach, presinaptik membranani depolyarizatsiyasini chaqiradi. Depolyarizatsiya presinaptik membranani kalsiy ionlari uchun o'tkazuvchanligini oshiradi, kalsiy kanallari ochilib, Ca^{2+} ionlari darhol presinaptik aksoplazmaga kira boshlaydi. Ca^{2+} ionlarining kirishi, o'z navbatida, mediator tutgan sinaptik pufakchalarni presinaptik membrana bilan qo'shi-



8.11-rasm. Sinapslar va sinaptik pufakchalar hosil bo'lishi (sxema).

lishiga va pufakcha ichidagi mediatorni sinaps bo'shlig'iga ajralishiga olib keladi.

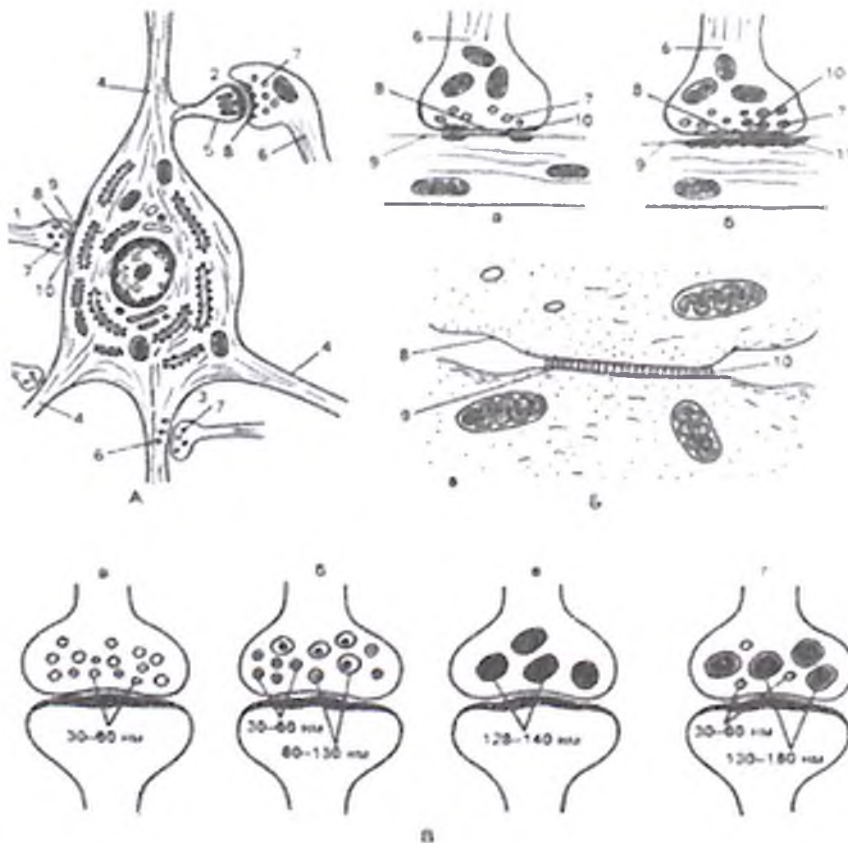
Sinaps bo'shlig'iga tushgan mediator postsinaptik membranadagi retseptorlarga ta'sir qilib, membranadagi ion kanallarini ochilishiga keladi, postsinaptik membrananing tinchlik potensialini o'zgartiradi va uni depolyarizatsiyaga uchratadi, shu orqali qo'zg'alish (yoki tormozlanish) ikkinchi neyronga uzatiladi. Mediatorning postsinaptik membranaga ta'siri juda ham qisqa vaqt davom etadi (impuls), chunki sinaps bo'shlig'iga tushgan mediator postsinaptik membranada mavjud bo'lgan tegishli ferment tomonidan (masalan, atsetilxolin – xolinesteraza bilan) darhol parchalanadi. Lekin mediator to'g'ri parchalangunga qadar postsinaptik membranani depolyarizatsiyasini chaqirishga ulguradi. Keyingi kelgan impuls ham o'z navbatida mediatorning yangi porsiyasini sinaps bo'shlig'iga ajralishiga olib keladi va h.k. Presinaptik membranaga qo'shilgan sinaptik pufakcha membranasi bir qismi va mediatorning bir qismi endotsitozga uchraydi va sinaptik pufakchalarning qayta tiklanishi ro'y beradi. Membrana va neyromediatorning bir qismi esa retrograd transport yordamida perikarionga tushadi va lizosomalar tomonidan yemiriladi.

Odatda, mediator presinaptik membrananing hamma yeridan ham ajralavermaydi. Presinaptik membranada "faol zonalar" deb atalgan membrananing qalinlashgan joylari aniqlangan va mediatorlar aynan shu yerdan ekzotsitoz yo'li bilan sinaps bo'shlig'iga tushadi. "Faol zonalar" postsinaptik membrananing retseptorlar guruhlariga qarshisida joylashgan. Bu esa mediatorning sinaps bo'shlig'iga diffuziyasini oshiradi va signalni uzatilishini tutilib qolishini kamaytiradi. Neyromediatorlar aksonning kengaygan oxirida sintezlanadi, lekin sintez uchun zarur bo'lgan fermentlar perikarionda sintezlanadi va mediator sintezi uchun zarur xomashyo mahsulotlari bilan birga aksonning oxiriga transport qilinadi. Sintezlangan neyromediatorlar presinaptik qutbdagi sinaptik pufakchalarda to'planadi va saqlanadi.

Mediator turiga ko'ra quyidagi kimyoviy sinapslar tafovut qilinadi:

- xolinergik sinapslar – mediator sifatida atsetilxolin ajratiladi;
- adrenergik yoki monoaminergik sinapslar – mediator sifatida dofamin, noradrenalin, serotonin, norepineftin, ya'ni katexolaminlar ajratiladi;
- peptidergik sinapslar – mediator bo'lib turli peptidlar xizmat qiladi.
- purinergik sinapslar – mediator rolini ATF va uning mahsulotlari o'ynaydi;
- mediator sifatida glyutamat, glitsin, γ -amin-moy kislota, D-aspartat (NMDA) va boshqa aminokislotalar saqlovchi sinapslar.

Atsetilxolin somatik motoneyronlar (nerv-mushak sinapslari)da, parasimpatik nerv tizimining preganglionar va postganglionar nerv oxirlarida, markaziy nerv tizimining ko'pchilik neyronlari oxirida, noradrenalin simpatik nerv oxirlarida hosil bo'ladi. Serotonin faqat miya o'zagi sohasida, peptidlar gipotalamo-gipofizar neyrosekretor sohada hosil bo'ladi. Glitsin orqa miyaning oraliq neyronlari oxirida, Glutamin kislota miyacha va orqa miya neyronlarida, asparagin kislota bosh miya katta yarim sharlari po'stlog'ining neyronlari oxirida ajraladi. Bir neyron bir necha mediator mintezlashi va ajratishi mumkin. Dofamin, glitsin va γ -amin-moy



8.12-rasm.

Sinapslarning tuzilishi va turlari.

A - sinapslarning sitopografiyasi; B - sinapslarning tuzilish sxemasi: a - tormozlovchi, b - qo'zg'aluvchi tipi v-elektrik tipi;

C - sinaptik pufakchalar tuzilish sxemasi: a - xolinergik (yoriq),

b - adrenergik, c - purinergik, g - peptidergik

1.aksosomatik sinaps, 2.aksodendritik sinaps, 3.aksoaksonal sinaps, 4.dendritlar, 5.dendrit tikani (do'm boqchasi), 6.akson, 7. sinaptik pufakchalar, 8.presinaptik membrana, 9. postsinaptik membrana, 10. sinaptik yoriq, 11. ostsinaptik membrana.

kislotasi tormozlovchi mediatorlar hisoblanadi (8.12-rasm).

Elektrik sinapslar. Yuqorida ta'riflangan kimyoviy sinapslardan tashqari ba'zi baliqlarning elektr organida va dengiz qisqichbaqasining nerv tizimida elektr sinapslar ham topilgan. Elektrik sinapslar sut emizuvchilar nerv tizimida juda ham kam uchraydi. Elektrik sinapslarda sinaps bo'shlig'i juda ham tor, kengligi 2-4 nm atrofida bo'lib, pre- va postsinaptik membranalar o'zaro tirqishsimon birikish orqali tutashadi. Tirqishsimon birikish orqali ionlar presinaptik qutbdan postsinaptik qutbga o'tib, qo'zg'alishni tez o'tishini ta'minlaydi. Kimyoviy sinapslarda impuls faqat bir tomonga o'tsa, elektr sinapslarda ikki tomonlama harakat qilishi mumkin.

Faoliyatiga ko'ra qo'zg'atuvchi va tormozlovchi sinapslar farqlanadi. Aksodendritik sinapslar asosan qo'zg'atuvchi, ko'pchilik aksosomatik va barcha akso-aksonal sinapslar tormozlovchi sinapslar hisoblanadi. Bir neyronning o'zida ham qo'zg'atuvchi, ham tormozlovchi sinapslar mavjud bo'lib, ular ta'sirining yig'indisi natijasida har bir daqiqada o'ziga xos muvozanat saqlanib turadi. Shu bilan birga, bir mediatorning o'zi (masalan, atsetilxoli, serotonin va boshqalar) qo'zg'alishni yoki tormozlashni chaqirishi mumkin. Odamning hayoti davomida bitta neyronning tanasi va o'simalari yuzasida 10.000 tagacha sinaps hosil bo'lishi mumkin. Odatda,

insonning aqliy rivojlanishi bosh miyadagi neyronlar soniga emas, balki ko'proq neyronlar o'rtasidagi sinapslar sonining ortishi bilan bog'liq.

Nosinaptik neyronlararo bog'lanishlar

Keyingi yillarda neyronlar sinapslarsiz ham bir-biriga ta'sir qilishi mumkinligi aniqlandi. Markaziy nerv tizimining turli sohalarida boshqa birorta muayyan neyron bilan sinapslar hosil qilmaydigan akson oxirlari topildi. Ushbu nerv oxirlari neyromediator sintezlaydigan va to'playdigan varikoz kengaymalar hosil tugaydi, lekin mediator torgina sinaps bo'shlig'iga emas, shunchaki hujayralararo bo'shliqqa ajraladi. Bu holatda mediator sekinroq ta'sir qiladi, chunki ularni tegishli retseptori bor hujayraga etib borishi uchun ma'lum vaqt kerak bo'ladi. Bundan tashqari, u bitta hujayraga emas, birdaniga nisbatan ko'proq neyronlarga va, ehtimol, kuchsizroq ta'sir qiladi. Boshqacha qilib aytganda, bu ba'zi bir neyronlarning boshqa neyronlarni faolligiga ta'sirining bir turi hisoblanadi. Bunday paytlarda, ko'pincha, mediator sifatida turli-tuman neyropeptidlar hamda noradrenalin xizmat qiladi.

Harakatlantiruvchi nerv oxirlari

Harakatlantiruvchi nerv oxirlari yoki effektorlar – somatik yoki vegetativ nerv tizimi harakatlantiruvchi hujayralari aksonlarining oxirgi apparatlari hisoblanadi. Faoliyatiga ko'ra ular harakatlantiruvchi va sekretor turlarga bo'linadi. Presinaptik qismi bo'lib ular da effektor neyron aksonining oxiri, postsinaptik qismi bo'lib esa, ko'ndalang-targ'il mushak tolasi, silliq mushak hujayrasi yoki bez hujayralari hisoblanadi. Ular orqali nerv impulslari ishchi a'zolari to'qimalariga yetkazib beriladi. Ko'ndalang-targ'il mushaklardagi harakatlantiruvchi nerv oxirlari nerv-mushak oxirlari (*terminatio neuromuscularis*), nerv-mushak sinapslari yoki motor blyashkalar deb yuritiladi. Nerv-mushak oxirlari orqa miyaning oldingi shoxini harakatlantiruvchi yadrolari yoki bosh miyaning motor yadrolari hujayralari aksonlarining oxirlari hisoblanadi. Nerv-mushak oxirlari nerv tolasi o'q silindri-ning kengaygan oxiri va mushak tolasining ixtisoslashgan sohasidan tashkil topgan. Boshqa sinapslardagi kabi bu yerda ham pre- va postsinaptik qutblar tafovut etiladi. Presinaptik qutb harakatlantiruvchi neyron aksonining to'g'nog'ichsimon kengaygan oxiri bo'lib, u ko'p miqdorda mitoxondriyalar va diametri o'rtacha 50 nm atrofida bo'lgan, mediator sifatida ko'pincha atsetilxolin saqlaydigan sinaptik pufakchalar tutadi. Postsinaptik qutb vazifasini mushak tolasining sarkolemmasi o'taydi. Nerv mushak sinapsi nerv-mushak sinapsi hosil bo'lgan joyda o'zining ko'ndalang-targ'illigini yo'qotadi, sarkoplazma esa ko'p miqdorda kristalari yaxshi rivojlangan mitoxondriyalar, ribosomalar va dumaloq yoki biroz oval yadrolar to'plamini tutadi. Shuningdek, postsinaptik membranada (sarkolemmada) xolinoretseptorlar bo'lib, ularning soni 1 mkm² yuzada 20-30 mingtagacha yetadi. Miyelinli nerv tolasi mushak tolasiga yaqin kelganda miyelin pardasini yo'qotadi

va bir necha tarmoqlarga bo'linib, mushak tolasiga botib kiradi. Mushak tolasining sarkolemmasi esa biroz bo'rtib chiqadi va aksonning kengaygan oxirlarini ikkilamchi sinaps bo'shliqlarini shakllantiruvchi ko'p sonli burmalar hosil qilib o'rab oladi. Akson oxiri bilan mushak tolasi sarkoplazmasi o'rtasida kengligi 50 nm atrofida bo'lgan sinas bo'shlig'i mavjud bo'lib, u glikoproteidlarga boy bo'lgan amorf modda bilan to'lgan.

Akson bo'ylab tarqalgan depolyarizatsiya to'lqini presinaptik membrana-ga kelganda sinaps pufakchalaridagi atsetilxolin sinaps bo'shlig'iga tushadi va postsinaptik membrana hisoblangan mushak tolasining sarkoplazmasidagi xolinoretseptorlarga ta'sir qilib, sarkoplazmaning depolyarizatsiyasini chaqiradi va mushak tolasini qisqarishiga olib keladi. Nerv impulsining ko'ndalang-targ'il mushak tolasi bo'ylab tarqalishi va mushak tolasining qisqarishida mushak tolasining T-naychalari tizimi muhim o'rin tutadi.

Harakatlantiruvchi nerv oxirining postsinaptik membranasi mediatorni (atsetilxolinini) parchalab, uning ta'sirini chegaralovchi atsetilxolinesteraza fermentini tutadi. Nerv-mushak oxirilarda ro'y beradigan buzilishlar kuchayib boradigan mushak nijonligi bilan kechadigan va, ko'pincha, nafas mushaklari (qovurg'alararo mushaklar va diafragma) ning paralichi bilan tugaydigan, tuzalmaydigan miasten-ia gravis kasalligini keltirib chiqaradi. Ushbu kasallikda qonda sarkolemmaning atsetilxolin retseptorlariga qarshi antitanachalar paydo bo'ladi.

Ushbu antitanachalar postsinaptik membrananing xolinretseptorlari bilan birikadi va ularni inaktivatsiya qiladi. Inaktivatsiya bo'lgan retseptorlar endotsitozga uchraydi va yangilari bilan almashinadi, ularni ham huddi shunday taqdir kutadi.

Silliq mushak to'qimasidagi harakatlantiruvchi nerv oxirlari silliq miotsitlar orasida yotuvchi nerv tolasining popukchisimon kengaymalari (varikozlar) sifatida ko'rinadi. Varikozlar adrenergik yoki xolinergik presinaptik pufakchalar tutadi. Ko'pincha varikozlar sohasida neyrolemmotsitlar bo'lmaydi va nerv tolalari yalong'och holda o'tadi.

Sekretor nerv oxirlari (nerv-bez oxirlari – *terminatio neuroglandularis*)da harakatlantiruvchi neyron aksonining tarmoqlari ekzokrin bezning sekretor oxirlarining bazal membranasiga kelgach, miyelin qobig'ini yo'qotadi va o'q silindr sekretor hujayralarning ostida tarmoqlanib, presinaptik qutbni hosil qiluvchi to'g'nog'ichsimon kengaymalar hosil qilib tugaydi. Postsinaptik membrana vazifasini esa nerv terminalini o'rab joylashgan sekretor hujayralarning bazal plazmatik membranasi bajaradi. Sekretor nerv oxirlari xolinergik yoki adrenergik bo'lishi mumkin. Impulslarni bez atsinuslari bo'ylab tarqalishida atsinus hujayralari orasidagi tirqishsimon birikishlar muhim ahamiyatga ega.

Sezuvchi nerv oxirlari

Sezuvchi nerv oxirlari yoki retseptorlar butun organizm bo'ylab tarqalgan bo'lib, turli tashqi va ichki ta'sirlarni qabul qiladi, ularni nerv impulsiga aylantiradi, im-

pulslarni kuchaytiradi va markazga yoki harakatlantiruvchi neyronga uzatadi. Retseptorlar yordamida inson biror narsani tanaga tegishini, bosimni o'zgarishini, is-siq-sovuqni, og'riqni sezadi, hid, tovush va turli tasvirlarni hamda o'z tanasini turli qismlarining fazodagi holati va harakatini qabul qiladi. Qaysi ta'sirotlarni qabul qilishiga ko'raseduvchi nerv oxirlarining ikkita katta guruhi: ekstraretseptorlar va intraretseptorlarga tafovut qilinadi. Ekstraretseptorlar tashqi muhit ta'sirlarini qabul qiladi va ularga eshituv, ko'ruv, hidlov, tam bilish hamda tana sezgisi (taktil) retseptorlar kiradi. Intraretseptorlar ichki a'zolar va to'qimalar holati to'g'risidagi signallarni qabul qiladi, ularga visseroretseptorlar (ichki a'zolar holati to'g'risida-gi signallarni qabul qiladi) va vestibuloproprioretseptorlar (tayanch-harakat ap-parati retseptorlari) kiradi. Retseptorlar o'ziga xos tuzilishga ega bo'lib, ularning biron ta'sirga nisbatan sezish bo'sag'asi juda past bo'ladi. Shu sababli tegishli juda kuchsiz ta'sir natijasida ham ularda nerv impulsi vujudga keladi. Qanday ta'sirotga nisbatan sezish bo'sag'asining past bo'lishiga (qaysi ta'sirotga ixtisoslashganligi-ga) qarab, retseptorlarning bir necha turi farqlanadi:

1. Termoretseptorlar – harorat o'zgarishini sezadi;
2. Mexanoretseptorlar – mexanik ta'sirlarni – teriga tegish, ezish (taktil sezgi)ni sezadi;

3. Baroretseptorlar – bosim o'zgarishini sezadi;

4. Xemoretseptorlar – kimyoviy tarkib o'zgarishini sezadi.

Gistologik tuzilishiga ko'ra sezuvchi nerv oxirlarining ikki turi: erkin va erkin bo'lmagan sezuvchi nerv oxirlari tafovut qilinadi. Erkin bo'lmagan sezuvchi nerv oxirlari esa, o'z navbatida, kapsulasiz va kapsulali nerv oxirlariga ajratiladi (8.13-rasm).

Erkin nerv oxirlari (*termination nervi libera*) sezuvchi neyron dendrit-larining faqatgina o'q silindridan iborat. Erkin bo'lmagan kapsulasiz nerv oxirlari (*corpusculum nervi noncapsulatum*) esa o'q silindr va uni o'rab joylashgan Shvann hujayralaridan tashkil topgan glial pardadan iborat. Kapsulali nerv oxirlarida (*corpusculum nervi capsulatum*) o'q silindr va glial pardani tashqaridan plastinka-simon biriktiruvchi to'qimadan tashkil topgan kapsula o'rab turadi.

Erkin nerv oxirlari retseptorlarning organizmda eng ko'p uchraydigan turi hi-soblanadi va ular issiq-sovuqni va og'riqni sezadi. Ular epidermisda, teri va ichki a'zolarining biriktiruvchi to'qimasida uchraydi. Xususan, sezuvchi neyron dend-ritlarining tarmoqlari bazal membranaga kelganda o'zining miyelin pardasini yo'qotadi. O'q silindr bazal membranadan o'tib, epidermisning donador qavatiga yetadi va bu yerda ingichka tarmoqlar (terminallar)ga bo'linib, qo'shni epitelial hujayralarning plazmatik membranalari orasida teri yuzasiga perpendikulyar hol-da joylashadi. Dermaning so'rg'ichli qavatidagi erkin nerv oxirlari esa teri yuzasi-ga perpendikulyar yotmay, balki derma-epidermal chegaraga parallel joylashadi. Ko'pchilik erkin nerv oxirlari mexanoretseptorlardan iborat. Epidermisdagi ayrim erkin nerv oxirlari termoretseptorlardir. pH, rO₂ va rSO₂ o'zgarishlarini sezishga qodir bo'lgan retseptorlar ham mavjud.



8.13-rasm. Retseptor nerv oxirlari va ular sezadigan ta'sirotlar (sxema).

A – erkin nerv oxiri (og'riq). B – meysner tanachasi (taktil sezgi). C – Krauze kolbachasi (sovuq). D – Fater-Pachin tanachasi (bosim). E – Ruffini tanachasi (issiqlik).

Hozirda erkin nerv oxirlarining faqat o'q silindrdan iborat ekanligi ayrim tadqiqotchilarda shubha tug'dirmoqda. Ularning fikriga ko'ra, erkin nerv oxirlarida o'q silindrdan tashqari maxsus yordamchi hujayralar mavjud va ushbu hujayralarning plazmatik membranasi juda kuchsiz ta'sirlar natijasida ham depolyarizatsiya vujudga keladi. Yordamchi hujayraning plazmatik membranasi presinaptik qutb vazifasini o'tab, o'q silindrning nevrilemmasi (postsinaptik membrana)ga qo'zg'alishni o'tkazadi va, natijada, nerv impulsi hosil bo'ladi.

Jumladan, ko'p qavatli epiteliyda uchraydigan sezish menisklari oyoq va qo'l kafti epidermisining o'suvchi qavatlarida joylashgan. Bu yerda sezuvchi neyron dendritining miyelinsiz tarmoqlari epidermisning o'zigs xos o'zgargan hujayralari – Merkel hujayrasi atrofida nozik to'r hosil qiladi. Merkel hujayrasi atrofidagi boshqa epiteliy hujayralariga qaraganda ancha yirik bo'lib, oqish sitoplazmaga ega. Uning sitoplazmasida oz miqdorda mitoxodriyalar, lizosomalar, multivezikulyar tanachalar, vakuolalar, mikrofilamentlar sitoplazma bo'ylab tekis tarqalgan. Merkel hujayralarining o'ziga xos tomoni ularda uchraydigan maxsus osmiofil donachalardir. Kattaligi 80-200 nm gacha ushbu donachalar sitoplazmaning nerv oxiriga yaqin bo'lgan sohalarida aniqlanadi. Yadroga qarama-qarshi tomondan yaxshi rivojlangan Golji kompleksi joylashgan bo'lib, u osmiofil donachalarning shakllanishiga bevosita aloqadordir. Merkel hujayralarida ularning endokrin faoliyatidan dalolat beruvchi peptidlar va neyropsifik moddalar aniqlangan. Bu esa

Merkel hujayralarini diffuz endokrin tizimning tarkibiy qismi deb hisoblashga imkon beradi. Epidermisning fiziologik regeneratsiyasida atrofdagi boshqa epiteliy hujayralari yuqoriga surilganda ham Merkel hujayralari o'z joyida qoladi. Sezuvchi menisklar mexanoretseptorlar hisoblanadi va Merkel hujayralari taktil sezgini qabul qiladi. Bunda hujayraning plazmatik membranasi presinaptik membrana vazifasini bajarib, qo'zg'alishni sezuvchi nerv oxiri (postsinaptik membrana)ga uzatadi (8.14-rasm).

Biriktiruvchi to'qimadagi nerv oxirlari turli-tumandir. Ularning juda ko'pchiligi o'q silindrning turli darajada tarmoqlangan shoxlari hisoblanadi. Bunday oxirgi apparatlar (erkin bo'lmagan kapsulasiz nerv oxirlari) tarkibiga odatda neyrolēm-motsitlar ham kirib, tolaning hamma tarmoqlarini kuzatib boradi. Biriktiruvchi to'qimaning kapsulali nerv oxirlari turli tuman bo'lishiga qaramay, ular hamma vaqt o'q silindrning tarmoqlari va lemmotsitlardan tashkil topgan. Tashqaridan esa bunday retseptorlar biriktiruvchi to'qimali kapsula bilan o'ralgan.

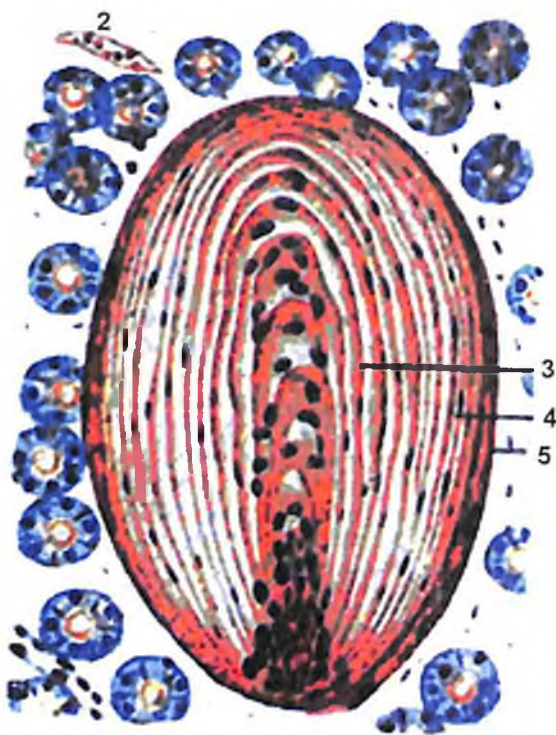
Shunday nerv oxirlariga odamda juda keng tarqalgan plastinkasimon Fater-Pachini tanachalari misol bo'ladi (8.15-rasm). Fater-Pachini tanachalar oval shaklidagi yirik tuzilmalar bo'lib, ularning diametri 1-3 mm gacha yetadi. Ular terining biriktiruvchi to'qimasining chuqur qatlamlarida (ayniqsam barmoqlar terisida),

ichki a'zolarida, qorin pardada, qon tomirlari devori mushaklari orasidagi biriktiruvchi to'qimada va boshqa joylarda uchraydi. Tanacha o'q silindrdan, ichki va tashqi kolbalardan tashkil topgan. Sezuvchi nerv tolasi tanachaga kirish joyida o'zining miyelin pardasini yo'qotadi va tanachaning o'rtasida uni uzunligi bo'ylab joylashadi. O'q silindrning oxiri to'g'nog'ichsimon kengayma hosil qilib tugaydi. O'q silindrni atrofidan yarim oysimon halqalar shaklida bir necha qavat bo'lib joylashgan va yassilashgan Shvann hujayralaridan iborat ichki kolba o'rab turadi. Yarim oysimon halqalar soni 80 tagacha etadi va ular ikki tomondan tirqishlar bilan ajralib turadi. Ichki kolba hujayralarining yadrolari halqalar tashqarisida joylashadi, sitoplazmasida esa ko'p sonli mitoxondriyalar, mayda vakuolalar va yaxshi rivojlangan Golji kompleksi uchraydi. Ichki kolbani tashqaridan



8.14-rasm. Sezuvchi erkin nerv oxirlari (kumush tuzi bilan bo'yalgan).

1 - epidermis, 2 - biriktiruvchi to'qima, 3 - miyelinli nerv tolasi, 4 - dendrit terminal qismi, 5 - qon tomirlari.



8.15-rasm. Kapsulali retseptorlar (Fater-Pachini tanachasi).

1 - dendrit terminal qismi, 2 - qon tomiri, 3 - ichki kolba, 4 - tashqi kolba, 5 - kapsula.

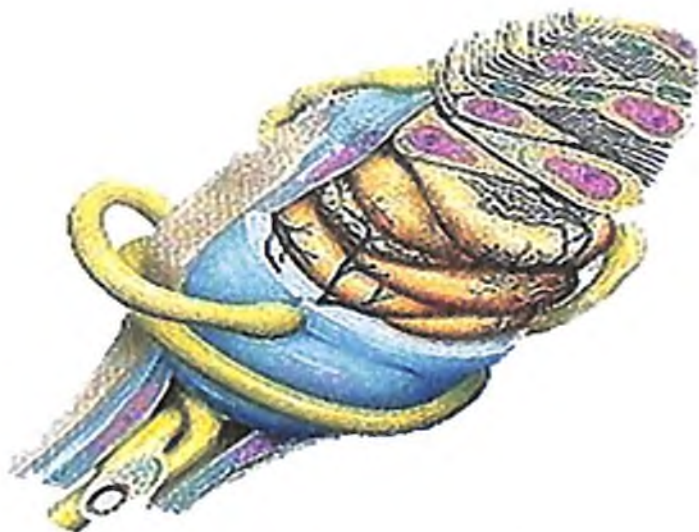
biriktiruvchi to'qimali to'liq halqalardan iborat tashqi kolba o'rab turadi. Tashqi kolba plastinkasimon biriktiruvchi to'qimadan tashkil topgan bo'lib, unda yassilashgan fibroblastlar va spiralsimon yo'nalgan kollagen tolalar 60 tagacha bir-birini konsentrik ravishda o'rab joylashgan plastinkalarni hosil qiladi. Tashqi kolba mexanik ta'sirlarning faqat dinamik tashkil qiluvchisining o'tkazadigan o'ziga xos filtr vazifasini bajaradi. Fater-Pachini tanachalari bosim, og'riq hamda vibratsiyani qabul qiladi (8.15-rasm).

Kapsulali sezuvchi nerv oxirlariga sezuvchi tanachalar (*corpusculum tactus*) - Meysner tanachalari ham kiradi. Ular dermaning so'rg'ichli qavatida joylashadi. Tanachalar ayniqsa qo'l va oyoq barmoqlari, lablar, qovoqlar, tashqi tanosil a'zolari va sut bezining so'rg'ichida ko'plab uchraydi. Meysner tanachalari cho'zinchoq oval shaklida bo'lib, o'lchamlari 50-100 mkm ga etadi va teri yuzasiga perpendikulyar

joylashadi. Tashqaridan elastik tolalarga boy bo'lgan biriktiruvchi to'qimali kapsula bilan o'ralgan. Tanachaning markaziy qismi qavatma-qavat bo'lib teri yuzasiga nisbatan parallel joylashgan o'zgargan plastinkasimon Shvann hujayralari (taktil hujayralar) va kengaygan nerv oxirlaridan iborat. Tanachaga yetib kelgan sezuvchi nerv tolasini o'zining miyelin pardasini yo'qotadi. Tanachaning asosidan 2 tadan 9 tagacha o'q silindr kapsula ichiga kirib juda mayda shohchalarga tarmoqlanadi va ularning har biri plastinkasimon glial hujayralar orasida kengayma hosil qilib tugaydi. Kollagen mikrofibrillalar va tolalar taktil hujayralarni kapsula bilan, kapsulani esa epidermisning bazal qavati bilan bog'laydi, shu sababli epidermisning har qanday siljishi sezuvchi tanaga uzatiladi. Meysner tanachalari taktil ta'sirlarni, masalan, teri yuzasiga berilgan bosimni qabul qiladi (8.16-rasm).

Ruffini tanachalari dermaning chuqur qatlamlarida, ayniqsa tovon terisida va bo'g'imlarda ko'plab uchraydi. Tanacha urchug'simon shaklda bo'lib, uzunligi 2 mm gacha, diametri esa 150 mkm gacha yetishi mumkin. Tanachaning markazi (ichki kolba) shoxlangan miyelinsiz nerv terminallari va ularni o'rab turgan plastinkasimon Shvann hujayralaridan tashkil topgan. Lekin o'q silindr plastinkasimon glial hujayralari bilan bevosita qoplanmagan, balki bazal membrana bilan ulardan

ajralib turadi. O'q silindrning yassilashgan oxirgi tarmoqlari tanacha markazida kollagen tolalar bilan chatishib ketgan. Kollagen tolalar tanacha bo'ylab aksial joylashadi va uni mag'izini hosil qiladi. Tanachaning ikkala oxirida ular atrofdagi kollagen tolalar bilan qo'shilib ketadi. Tanachaning biriktiruvchi to'qimali kapsulasi nisbatan juda nozik va afferent tolalaningendonevriysiga o'tib ketadi. Ruffini tanachalari mexanoretseptorlar hisoblanadi.

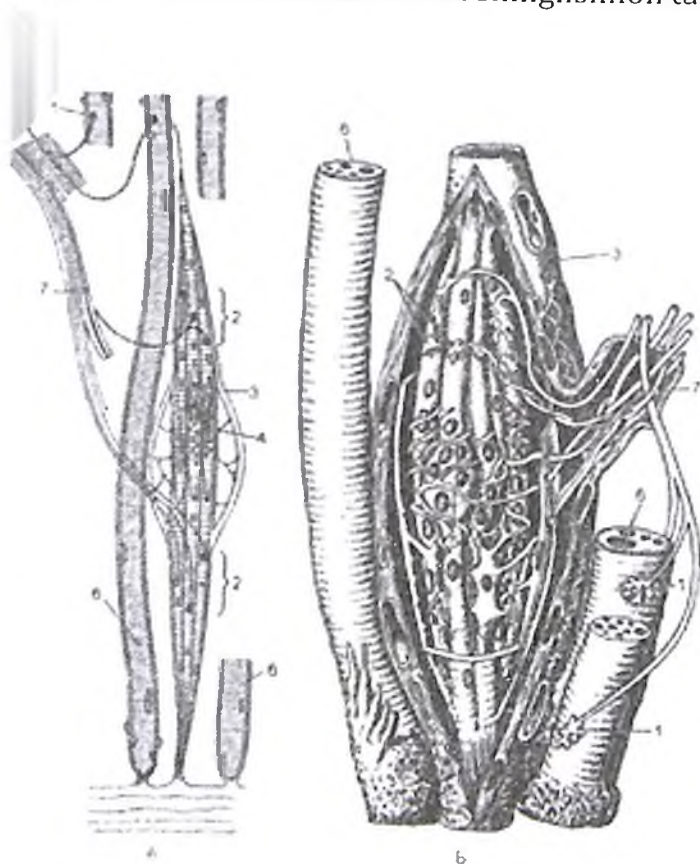


8.16-rasm. Meysner tanachasi.

Genital tanachalar tanachalar dumaloq shaklda bo'lib, nozik biriktiruvchi to'qimali kapsula bilan o'ralgan, uning ichida esa glial hujayralar joylashadi. Sezuvchi nerv tolasining bir nechta o'q silindrlari tanacha ichiga kirib, tarmoqlanadi va ularning shoxchalari glial hujayralar bilan birikishlar hosil qiladi. Genital tanachalar tanosil a'zolari va boshqa ichki a'zolarida joylashadi va haroratni qabul qiladi. Krauze kolbalari boshqa sezuvchi tanachalarga qaraganda kichik bo'lib, qovoqlarning shilliq pardasida, tilda va tashqi jinsiy a'zolarida joylashadi. Tanacha ichiga sezuvchi nerv tolasining bitta o'q silindri kirib, mayda shoxchalarga tarmoqlanadi, ular esa to'g'nog'ichsimon kengaymalar hosil qilib tugaydi. Kolba tashqaridan juda yupqa biriktiruvchi to'qimali kapsula bilan o'ralgan. Krauze kolbalari mexanoretseptorlar hisoblanadi.

Mushak va paylarning retseptorlari: nerv-mushak urchug'lari (*fusus neuromuscularis*) va nerv-pay urchug'lari (*fusus neurotendineus*) ham kapsulari nerv oxirlariga kiradi. Nerv-mushak urchug'lari skelet mushagining sezuvchi apparatidir. Ularning soni turli mushaklarda har xil bo'lib, ular ayrim ko'z mushaklaridan tashqari barcha mushaklarda uchraydi. Har bir urchug' oddiy mushaklardan farq qiluvchi va kapsulaga o'ralgan 2 tadan 12 tagacha o'ziga xos kalta intrafuzal tolalardan iborat (lotincha "*fusus*" - "*urchuq*"). Kapsuladan tashqaridagi boshqa mushaklar ekstrafuzal tolalar deb nomlanadi. Kapsula qavat-qavat tuzilishga ega bo'lib, unda tashqi va ichki qavatlar farqlanadi. Kapsula bilan intrafuzal tolalar orasida suyuqlik bilan to'lgan bo'shliq mavjud. Aktin va miozin miofilamentlari tolaning faqat chetlarida bo'ladi va shu joylarga qisqaradi. Tolalarning retseptor qismi bo'lib, uning miofibrillar tutmaydigan va qisqarmaydigan markaziy qismi hisoblanadi. Bu joyda ko'ndalang-targ'illilik yo'qoladi va barcha yadrolar shu

yerda joylashadi. Yadrolarning joylashishiga qarab intrafuzal tolalarning ikki turi tafovut qilinadi: yadro xaltali (*bursa nuclearis*) va yadro zanjirli (*vinculum nucleare*) tolalar. Yadro xaltali tolalar yo'g'on va uzun bo'lib, ularning o'rtasida yadrolar zich holda to'planib joylashadi. Bunday intrafuzal tolalar urchug'da 1 tadan 4 tagacha bo'lishi mumkin. Yadro zanjirli tolalar ulardan deyarli ikki baravar ingichka va deyarli ikki marta kalta bo'lib, ularda yadrolar tolaning butun retseptor sohasi bo'ylab zanjir kabi bir qator bo'lib joylashadi. Bunday tolalar urchuqda 3 tadan 10 tagacha bo'lishi mumkin. Intrafuzal tolalarga sezuvchi nerv tolalarining ikki xil: birlamchi va ikkilamchi tarmoqlari keladi. Sezuvchi tolalarning birlamchi yo'g'on miyelinli tamoqlari (diametri 17 mkm) yadro xaltali tolalarda ham, yadro zanjirli tolalarda ham yadroli joyni spiral shaklida o'rab oladi va aylana spiral nerv oxirlarini (*terminatio nervi annulospiralis*) hosil qiladi. Ikkilamchi ingichkaroq (diametri 8 mkm) tarmoqlar yadro zanjirli tolalarning aylanasprial nerv oxirining ikki chetida bittadan shingilsimon yoki ikkilamchi nerv oxirlarini (*terminatio nervi racemosa*) hosil qiladi. Nerv-mushak urchug'i tashqaridan cho'ziluvchan biriktiruvchi to'qimali kapsula bilan o'ralgan (8.17-rasm). Urchug' mushaklarning cho'zilishi va qisqarishini boshqarishda ishtirok etadi. Mushak tolasini cho'zilganda intrafuzal tolalar ham uzayadi, bu esa retseptorlar tomonidan qayd qilinadi. Intrafuzal tolalardagi birlamchi sezuvchi tarmoqlar mushak tolasining cho'zilish darajasi va tezligiga sezgir bo'lsa, ikkilamchi shingilsimon tarmoqlar faqat cho'zilish darajasi-



8.17-rasm. Nerv-mushak urchuqlari – skelet mushagidagi mushak cho'zilishini sezuvchi retseptorlar.

A – intrafuzal va ekstrapuzal mushak tolalari motor inner vatsiyasi.

B – yadroli sumkalarda intrafuzal mushak tolalari atrofi da spiralsimon afferent nerv oxirlari. 1 – ekstrapuzal mushak tolalari nerv-mushak effektor oxirlari, 2 – intrafuzal mushak tolalari motor pilakchalari, 3 – biriktiruvchi to'qimali kapsula, 4 – yadroli kopcha, 5 – sezuvchi nerv oxiri, 6 – mushak tolasini, 7 – nerv.

ga sezgir bo'ladi. Mushak to'satdan cho'zilganda aylana spiral (halqa spiral) nerv oxirlaridan orqa miyaga kuchli signal tushadi va u signal tushgan mushakning keskin qisqarishini chaqiradi – cho'zilishga dinamik refleks. Sekin va uzoq cho'zilganda ham aylanasprial, ham shingilsimon nerv oxirlaridan uzatiladigan cho'zilishga statik signal vujudga keladi. Ushbu signal mushak tolasini bir necha soat mobaynida qisqargan holatda ushlab turishi mumkin.

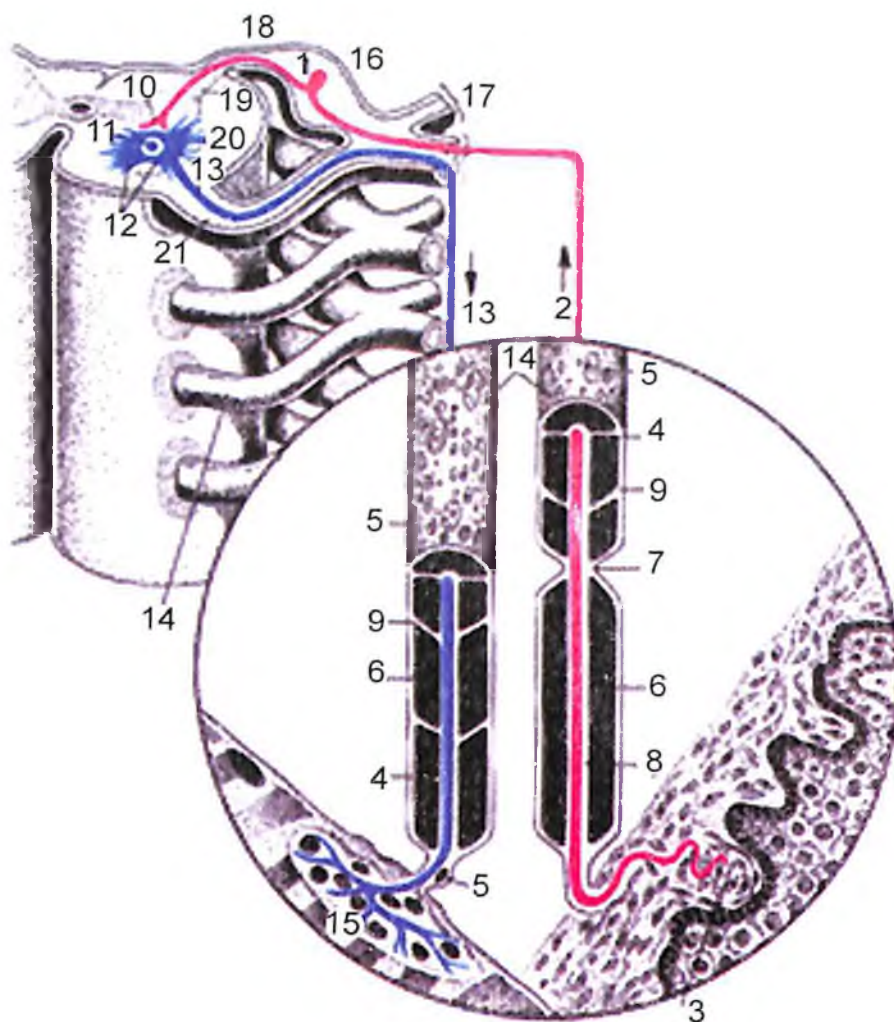
Efferent nerv tolalari ham intrafuzal mushak tolalarining ikkala oxirlarida nerv-mushak sinapsi hosil qiladi (8.17-rasm). Intrafuzal tolalarining oxirgi qismlarini qisqarishini chaqirish orqali, ular tolalarning markaziy retseptor qismini cho'zilishini kuchaytiradi hamda retseptorlarning reaksiyasini oshiradi. Nerv-pay urchug'lari odatda mushakning pay bilan birikkan erida joylashadi. Payning 10-15 ta mushak tolalari bilan bog'langan kollagen tolalari tutamlari biriktiruvchi to'qimali kapsula bilan qoplangan. Nerv-mushak urchug'iga kelgan yo'g'on (diametri 16 mkm) miyelinli nerv tolasini miyelin pardasini yo'qotadi va payning kollagen tolalari tutamlari oralarida tarmoqlanadigan terminallar hosil qiladi. Nerv-pay urchug'idan mushakning zo'riqishidan kelgan signal orqa miyaning tormozlovchi neyronlarini qo'zg'atadi. Ular esa tegishli harakatlantiruvchi neyronni tormozlab, mushakning shikastlanishini oldini oladi.

REFLEKTOR YOYI

Nerv to'qimasi reflektor asosda faoliyat ko'rsatadigan va asosiy vazifasi tashqi va ichki ta'sirotlarni qabul qilib, ularni tahlil qilish va ularga mos ravishda organizmning javob reaksiyasini amalga oshirishdan iborat bo'lgan nerv tizimining tarkibiga kiradi. Nerv to'qimasining ta'sirotini qabul qilishdan tortib to ushbu ta'sirga javob reaksiyasini chaqirishgacha bo'lgan qismini reflektor yoyi, deb ataladi. Reflektor Yoyi nerv tizimining struktur-funksional birligini tashkil qiladi. U bir-biri bilan sinapslar orqali bog'langan neyronlar zanjiridan iborat bo'lib, impulsi sezuvchi nervning retseptor oxiridan ishchi a'zodagi efferent nerv oxirigacha o'tkazishni ta'minlaydi. Ta'sirotini qabul qilish va unga mos javob reaksiyasini tashkil qilishda ishtirok etadigan nerv hujayralari soniga qarab oddiy va murakkab reflektor yoylari tafovut qilinadi. Eng oddiy reflektor yoyi kamida ikkita: sezuvchi va harakatlantiruvchi neyronlardan tashkil topgan.

Aksariyat hollarda, ular orasida oraliq yoki assotsiativ nerv hujayrasi bo'lib, retseptor neyronni effektor neyron bilan bog'lab turadi. Murakkab reflektor yoyi esa ancha murakkab tuzilgan bo'lib, unda retseptor va effektor neyronlar o'rtasida bir nechta assotsiativ nerv hujayralari bo'ladi. Murakkab reflektor yoyini hosil qilishda odatda markaziy nerv tizimining turli markazlarini neyronlari ishtirok etadi. Vegetativ nerv tizimining reflektor yoyi somatik nerv tizimining reflektor yoyiga o'xshash bo'lsa-da, undan effektor qismining ikki neyronligi bilan ajralib turadi. Chunonchi, vegetativ reflektor yoyining birinchi, preganglionar effektor neyroni bosh yoki orqa miyaning vegetativ markazlarda joylashgan bo'lib, uning aksoni

periferik vegetativ nerv tugunlarida tugaydi. U yerda joylashgan ikkinchi – post-ganglionar effektor neyronning aksonlari esa bevosita ichki a'zolarda vegetativ nerv oxirlarini hosil qiladi (8.18-rasm).



8.18-rasm. Oddiy reflektor yoyi.

1 – sezuvchi hujayra, 2 – sezuvchi hujayra dendriti, 3 – teridagi retseptor, 4 – lemmotsit plazmolemmasi, 5 – lemmotsit yadrosi, 6 – miyelin qavat, 7 – tola bo'g'ini, 8 – o'q silindr, 9 – miyelin chiziqlari, 10 – sezuvchi hujayra aksoni, 11 – motoneyron, 12 – motoneyron dendritlari, 13 – harakatlantiruvchi hujayra aksoni, 14 – miyelinli nerv, 15 – mushakdagi effektor, 16 – orqa miya gangliysi, 17 – orqa miya nervining dorsal shohi, 18 – orqa ildiz, 19 – orqa shoh, 20 – oldingi shoh, 21 – oldingi ildiz.

IX BOB. NERV TIZIMI

Nerv tizimi organizmdagi barcha hayotiy jarayonlarni boshqaradi va organizmning tashqi muhit bilan aloqasini ta'minlaydi. Nerv tizimi ushbu vazifalarni bajarishda endokrin va immun tizimlar bilan chambarchas bog'lanib, yagona nerv-endokrin-immun boshqaruv tizimini hosil qiladi. O'rganish oson bo'lishi uchun nerv tizimi shartli ravishda markaziy va periferik qismlarga bo'linadi. Markaziy nerv tizimiga bosh va orqa miya kirsa, periferik nerv tizimi periferik nerv tugunlari, nerv chigallari, nerv stvollari va nerv oxirlarini o'z ichiga oladi. Markaziy nerv tizimi gistologik tuzilishining o'ziga xosligi uning tarkibida biriktiruvchi to'qimaning deyarli bo'lmasligidir. Shu sababli, uning konsistentsiyasi yumshoq, dirildoqsimon bo'ladi. Markaziy nerv tizimining to'qimasida kulrang va oq moddalar tafovut etiladi. Kulrang modda neyronlar, neyrogliya, miyelinli va miyelinsiz nerv tolalaridan tashkil topgan bo'lsa, oq modda neyrogliya, miyelinli va miyelinsiz nerv tolalaridan iborat, unda neyronlar bo'lmaydi. Markaziy nerv tizimida oq modda turli o'tkazuvchi yo'llarni hosil qiluvchi miyelinli nerv tolalaridan tashkil topgan. Nerv tolalaridan farqli o'laroq, har bir o'tkazuvchi yo'l yo faqat afferent, yoki faqat efferent nerv tolalaridan iborat bo'ladi. Bosh miyaning ayrim sohalarida oq modda ichida kulrang moddaning orolchalari uchraydi va ular yadrolar deb ataladi. Kulrang modda bosh miya yarim sharlari va miyachada tashqaridan qoplab joylashadi va po'stloqni hosil qiladi. Orqa miyada esa kulrang modda ichkarida "N" harfi yoki kapalak shaklida joylashadi, uni tashqaridan oq modda o'rab turadi.

Nerv tizimining reflektor faoliyatini morfologik asosi bo'lib, turli funksional ahamiyatga ega bo'lgan neyronlar zanjiridan iborat reflektor yoylari hisoblanadi. Neyronlarning tanalari esa nerv tizimining bo'limlarida, periferik tugunlarda hamda markaziy nerv tizimining kulrang moddasida joylashadi.

Faoliyatiga ko'ra, nerv tizimi organizmning inson ixtiyoriga bo'ysunadigan barcha faoliyatlarini boshqaruvchi somatik va ichki a'zolar, qon tomirlari va bezlar faoliyatini, ya'ni inson ixtiyoriga bo'ysunmaydigan faoliyatlarni boshqaruvchi avtonom yoki vegetativ nerv nerv tizimlariga bo'linadi.

Taraqqiyoti. Nerv tizimi nerv nayi va ganglioz plastinkadan taraqqiy etadi. Nerv nayining kranial qismidan bosh miya va sezgi a'zolari, tana qismidan va ganglioz plastinkadan esa orqa miya, orqa miya va vegetativ nerv tugunlari hamda organizmning xromaffin to'qimasi rivojlanadi.

Taraqqiyotning ilk davrlarida nerv nayining devori faqat bir qavat prizmatik hujayralardan tashkil topgan. Bu hujayralarning tez ko'payishi natijasida nerv nayining devori, ayniqsa uning yon tomonlari yo'g'onlashadi, bo'shlig'i esa torayadi, dorsal va ventral qismlari hajmi esa oshmaydi, o'zining ependimal xususiyatini saqlab qoladi. Nerv nayining yo'g'onlashgan yon devorlari bo'ylama egat orqali dorsal yoki qanot va ventral yoxud asosiy plastinkalarga bo'linadi. Bu vaqtda

nerv nayi devorida asosan 3 ta qavatni tafovut qilish mumkin bo'ladi: kanal devorini qoplovchi ventrikulyar yoki ependima qavati, yopqich yoki mantiya qavati, marginal zona yoki qirg'oq vuali. Yopqich qavatidan keyinchalik markaziy nerv tizimining kulrang moddasi, qirg'oq vualidan esa oq moddasi rivojlanadi. Oldingi ustunlarning neyroblastlaridan orqa miya oldingi shoxlarining harakatlantiruvchi neyronlari differensial lashadi. Ularning aksonlari orqa miyadan chiqadi va uning oldingi ildizlarini hosil qiladi. Orqa ustunlar va oraliq zonada oraliq (assotsiativ) neyronlarning turli yadrolari rivojlanadi. Ularning aksonlari orqa miyaning oq moddasi o'tadi va turli o'tkazuvchi yo'llarning tarkibiga qo'shiladi. Orqa miyaning orqa shoxlariga orqa miya tugunlari sezuvchi neyronlarining neyritlari orqa ildizchalar shaklida kiradi.

Nerv nayi bosh (kranial) va dum (kaudal) teshiklarga ega. Embrion taraqqiyotining to'rtinchi haftasining oxiriga borib, oldin kaudal neyropora bekilib ketadi. Nerv nayining bosh tomonidagi teshik – kranial neyropora bekilib ketadi. Nerv nayining bosh tomonida qopsimon kengayma mavjud bo'lib, bu tuzilma birlamchi miya kurtagi hisoblanadi. Nerv nayining shu qismida uchta birlamchi miya pufaklari: *prosencephalon* – oldingi, *mesencephalon* – o'rta, *rhombencephalon* – orqa miya pufagi ro'yobga chiqadi. Bu pufaklar bosh miyaning kurtagi hisoblanadi. Keyingi jarayon, ya'ni to'rtinchi hafta davomida oldingi va orqa miya pufaklarining har biri bir-biridan ajralib ketmagan 2 ta pufakchaga bo'linadi. Shunday qilib, 5 ta miya pufaklari hosil bo'ladi. Nerv nayi ning qolgan qismidan esa orqa miya kurtaklari taraqqiy etadi. Ma'lumki, nerv nayi dastavval bir qavat hujayralardan iborat. So'ngra, hujayralarning tez bo'linishi natijasida nay devori ko'p qavatli hujayralarga ega bo'ladi.

Orqa miyaning taraqqiyoti bilan bir vaqtda orqa miya va periferik nerv tugunlari ham rivojlana boshlaydi. Ular uchun boshlang'ich material bo'lib ganglioz plastinkaning neyroblastlar va glioblastlarga differensiallashadigan hujayra elementlari hisoblanadi, ulardan orqa miya tugunlarining neyronlari va mantiya gliotsitlari hosil bo'ladi. Ganglioz plastinka hujayralarining bir qismi periferiyaga, vegetativ nerv tugunlari va xromaffin to'qima joylashadigan sohalarga ko'chib o'tadi.

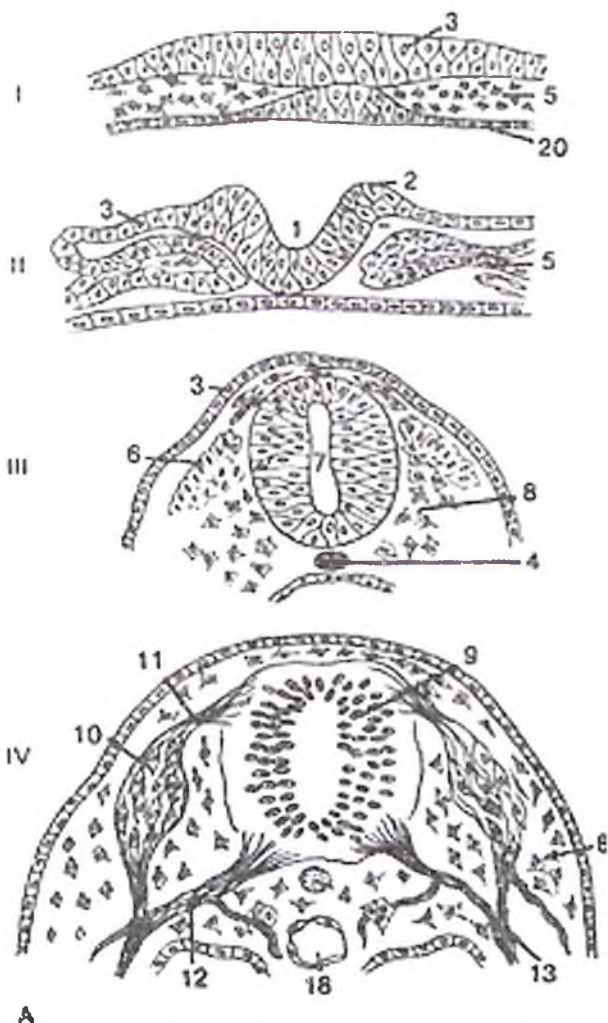
Embrional taraqqiyotning 2-oyida nerv kurtagi ektodermasidan yumshoq va to'r yoki o'rgimchak inisimon miya pardalari hamda markaziy nerv tizimi kurtagini o'rab turgan mezenximadan qattiq miya pardasi taraqqiy etadi (9.1-rasm).

SEZUVCHI NERV TUGUNLARI

Sezuvchi nerv tugunlari orqa miyaning orqa ildizlari yoki bosh miya nervlari bo'ylab joylashadi.

Orqa miya tuguni

Orqa miya tuguni (spinal gangliya) biriktiruvchi to'qimali kapsula bilan o'ralgan. Kapsuladan tugun parenximasiga qon tomirlari tutgan biriktiruvchi to'qima-



9.1-rasm. Nerv tizimi taraqqiyoti.

I. Nerv plastinkasining hosil bo'lishi;

II. Nerv tarnovi va bolishlari hosil bo'lishi;

III. Nerv nayi va qirralarinig hosil bo'lishi;

IV. Orqa miya shakllanishi.

1 – nerv tarnovi,

2 – nerv bolishi,

3 – teri ektodermasi,

4 – xorda,

5 – mezoderma,

7 – ganglioz plastinka,

8 – mezenxima,

9 – orqa miya kurtagi,

10 – orqa miya gangliysi kurtagi,

11 – orqa miya orqa ildiz kurtagi,

12 – oldingi ildiz,

13 – aralash nerv,

14 – endoderm qavati,

15 – yopqich qavat,

16 – qirg'oq vuali,

17 – selom,

18 – aorta,

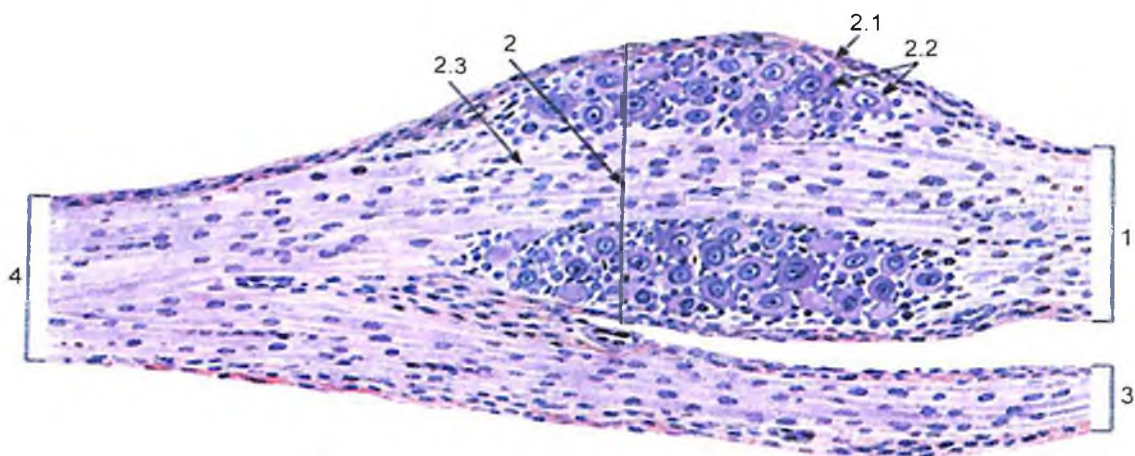
19 – umurtqa pog'onalari kurtagi,

20 – entoderma.

ning yupqa qatlamlari kirib boradi va uning stromasini hosil qiladi.

Orqa miya tuguni neyronlari asosan tugunning chetki qismlarida guruh-guruh bo'lib joylashadi, tugunning markazida esa ushbu hujayralarning o'simtali joylashadi. Ular dumaloq shakldagi yirik neyronlardir. Neyronlarning dendritlari aralash orqa miya nervlarining sezuvchi qismi tarkibida periferiyaga yo'naladi va sezuvchi nerv oxirlari hosil qilib tugaydi. Aksonlari birga qo'shilib, nerv impulslarini orqa miyaning kulrang moddasiga yoki uning orqa tizimchasi orqali uzunchoq miyaga olib boruvchi orqa ildizlarni hosil qiladi. Tuban umurtqalilarning butun umri mobaynida bipolyar neyronlar saqlanib qoladi. Ba'zi bosh miya nervlari tugunlarining (*ganglion spirale cochleare*) sezuvchi neyronlari ham bipolyardir. Yuqori umurtqali hayvonlar va odamning orqa miya tuguni neyronlari esa taraqqiyot jarayonida psevdounipolyar bo'lib qoladi. Hujayralarning o'simtali asta-sekin bir-biriga yaqinlashadi, asoslari qo'shilib yagona glial parda bilan o'raladi. Dastlab neyron tanasining cho'zilgan qismi (o'simtalarning asosi) kalta bo'ladi, vaqt o'tishi

bilan u o'sib, neyron tanasini bir necha marta o'rab oladi va ba'zan ko'ptokcha hosil qiladi. Pseudounipolyar neyronlarning shakllanish jarayoniga doir boshqa fikrlar ham mavjud: akson dendrit shakllanganidan so'ng neyron tanasining cho'zilgan qismidan o'sib chiqadi. Hujayraning akson va dendritlari tugun ichida va uning tashqarisida neyrolemmotsitlardan tashkil topgan parda bilan qoplangan. Orqa miya tugunlari neyronlarining tanalari mantiya gliotsitlari, yo'ldosh hujayralar, satellit hujayralar yoki tugun gliotsitlari (*gliocyti ganglii*) deb ataluvchi hujayralar qavati bilan o'ralgan. Ular neyron tanasini hamma tomondan o'rab turadi va dumaloq yadro tutadi. Neyron tanasining glial pardasi tashqaridan nozik tolali biriktiruvchi to'qimadan iborat parda bilan o'ralgan. Ushbu pardaning hujayralari o'zlarining oval shaklidagi yadrolari bilan ajralib turadi.



9.2-rasm. Orqa miya nerv (sensor) tuguni.

1 – orqa ildiz; 2 – orqa miya tuguni; 2.1 – biriktiruvchi kapsula; 2.2 – sezuvchi pseudounipolyar neyronlarning tanachalar, 2.3 – nerv tolalari, 3 – oldingi ildiz, 4 – orqa miya nervi.

Periferik nervlar

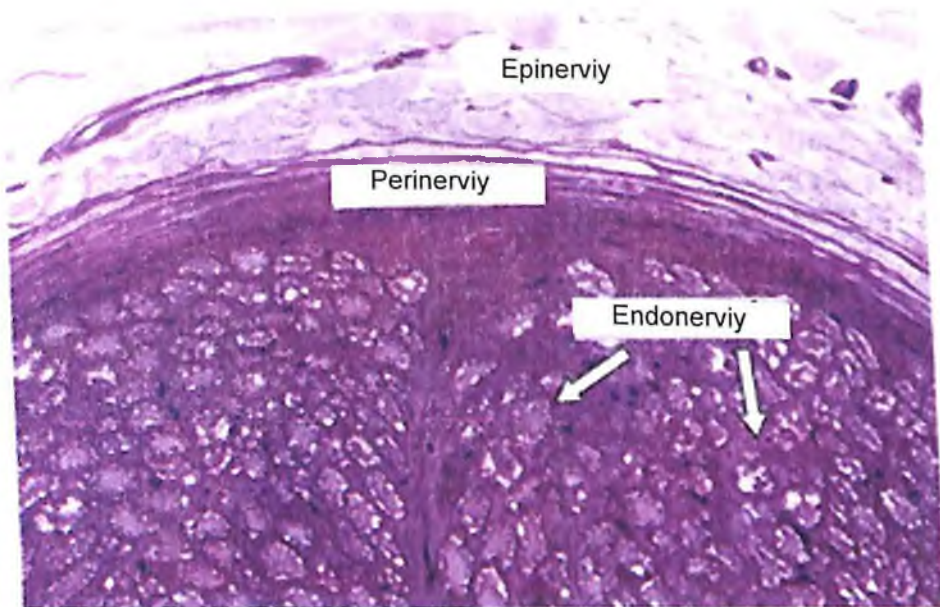
Periferik nerv tizimida nerv tolalari tutamlarga to'planib, nervlarni yoki nerv stvollarini hosil qiladi. Nervlar bosh va orqa miyadagi markazlar orasidagi, sezgi a'zolar va effektor a'zolar (mushaklar, bezlar va h.k.) o'rtasidagi aloqalarni ta'minlaydi. Periferik nervlar miyelinli va miyelinsiz nerv tolalari, qon tomirlari tutgan biriktiruvchi to'qimali pardalardan tashkil topgan. Ba'zi nervlarda bitta-yarimta nerv hujayralari va mayda tugunlar uchraydi. Nervning ko'ndalang kesmasida nerv tolalarining o'q silindrlari va ularni o'rab turgan glial pardalarni kesimlari ko'rinadi. Nerv stvoli tarkibidagi har bir nerv tolasi orasida siyrak tolali biriktiruvchi to'qimaning yupqa qatlami – endonevriy (*endoneurium*) joylashadi. Nerv tolalarining alohida tutamlari perinevriy (*perineurium*) bilan o'ralgan. Perinevriy zich joylashgan hujayralar va ingichka fibrillalarning navbatma-navbat yotgan qavatlaridan tashkil topgan. Yo'g'on nervlarning perinevriysida bunday qavatlar soni

5-6 taga yetadi. Fibrillalar nerv tolalari bo'ylab bo'ylama yo'nalgan. Nerv stvolini tashqi tomondan fibroblastlar, makrofaglar va yog' hujayralariga boy bo'lgan zich biriktiruvchi to'qimadan iborat bo'lgan umumiy parda – epinevriy (*epineurium*) o'rab turadi. Nervning biriktiruvchi to'qimali pardalari qon va limfa tomirlari, nerv oxirlariga boy. Epinevriyga tolaning butun uzunligi bo'ylab bir-biri bilan anastomozlar hosil qiluvchi qon tomirlari keladi. Epinevriydan arteriyalar perinevriyga va endonevriyga kirib boradi.

Periferik nervlar markaziy nerv tizimiga boruvchi va undan ketuvchi afferent va efferent nerv tolalaridan iborat. Afferent tolalar organizmning turli sohalari-dan va tashqi muhitdan olingan ma'lumot larni markaziy nerv tizimiga yetkazadi. Efferent tolalar esa impuls larni markaziy nerv tizimining markazlaridan ushbu markazlar tomonidan boshqariladigan ishchi a'zolarga uzatadi. Faqat sezuvchi nerv tolalaridan tashkil topgan sezuvchi nervlar va faqat impulslarni ishchi a'zolarga olib boruvchi harakatlantiruvchi nervlar farqlanadi. Ko'pchilik nervlar esa aralash nervlar bo'lib, ularda sezuvchi va harakatlantiruvchi tolalar bo'ladi, bunday nervlar ham miyelinli, ham miyelinsiz nerv tolalarini tutadi.

ORQA MIYA

Orqa miya (*medulla spinalis*) umurtqa pog'onasi kanali ichida joylashgan. Uning uzunligi 41-45 sm bo'lib, 31-32 juft oldingi va shuncha orqa shoxlari bo'ladi. Orqa miyaning o'zaro anatomik va funksional bog'liq bo'lgan oldingi va orqa shoxlarini tutgan qismlari segment deb ataladi. Orqa miyaning bo'yin qismi 8 segmentdan, ko'krak qismi 12 segmentdan, bel qismi 5 segmentdan, dumg'aza qismi 5 segmentdan, dum qismi 1-2 segmentdan iborat.



9.3-rasm.
Nervning ko'n-dalang kesimi. Nerv va siyrak to-lali shakllanma-gan biriktiruvchi to'qima munosa-batlariga e'tibor bering.

Tuzilishi

Orqa miya bir-biridan oldingi tomondan chuqur oldingi yoriq, orqa tarafdan orqa oraliq to'siq bilan chegaralangan ikkita simmetrik bo'laklardan tuzilgan. Orqa miyaning yangi preparatlarida oddiy ko'z bilan uning moddasi bir xil emasligi ko'rinadi. A'zoning ichki tomoni to'qroq bo'lib, kulrang modddadan (*substantia grisea*) iborat. Orqa miyaning tashqi tomonida ochroq bo'lgan oq modda (*substantia alba*) joylashadi (9.5-rasm). Orqa miyaning ko'ndalang kesmasida kulrang modda "N" harfi yoki kapalak shaklida ko'rinadi. Kulrang moddaning turtib chiqqan joylari shoxlar deb ataladi. Oldingi yoki ventral (*cornu ventrale*), orqa yoki dorsal (*cornu dorsale*), 8-bo'yin va 3-bel segmentlari sohasida yon yoki lateral (*cornu laterale*) shoxlar tafovut qilinadi.

Orqa miyaning kulrang moddasi neyronlar tanasidan, miyelinsiz va ingichka miyelinli nerv tolalaridan hamda neyroglিয়adan tashkil topgan. Kulrang moddaning oq modddan farq qiladigan asosiy tarkibiy qismi bo'lib multipolyar neyronlar hisoblanadi. Kattaligi, nozik tuzilishi va funksional ahamiyatiga ko'ra o'xshash neyronlar kulrang moddada to'p-to'p bo'lib joylashadi, ular yadrolar deb ataladi.

Orqa miya kulrang moddasi neyronlari ichida ildizcha hujayralar, ichki hujayralar va tutamli hujayralar farqlanadi. Ildizcha hujayralar (*neurocytus radi-culatus*)ga orqa miyaning barcha motoneyronlari kiradi. Ularning tanalari oldingi shoxlarda, yon shoxlardagi vegetativ markazlarda (lateral – oraliq yadro va orqa miyaning pastki segmentlarida, medial – oraliq yadroda) joylashadi, aksonlari esa oldingi ildizcha tarkibida chiqib, orqa miya nervlarining harakatlantiruvchi qismini tashkil qiladi. Ichki hujayralar (*neurocytus internus*)ning o'simalari orqa miyaning bir segmenti sohasida kulrang modddan tashqariga chiqmaydi va sinapslar hosil qilib tugaydi. Ular assotsiativ neyronlar hisoblanadi. Tutamli hujayralar (*neurocytus funicularis*)ning aksonlari tolalarning alohida tutamlari shaklida o'sha yoki qarama-qarshi tomondagi oq moddaga o'tib, pastga tushadi yoki yuqoriga ko'tariladi hamda impulslarni orqa miyaning muayyan segmentlaridan uning boshqa segmentlari va bosh miyaning tegishli markazlariga olib boruvchi o'tkazuvchi yo'llarni hosil qiladi.

Orqa miyaning kulrang moddasi uch xil multipolyar neyronlardan tashkil topgan. Neyronlarning birinchi turi filogenetik jihatdan eng qadimgisi bo'lib, kam sonli, to'g'ri va kuchsiz shoxlangan dendritlarga ega (izodendritik tip). Bunday neyronlar oraliq zonada ko'pchilikni tashkil qiladi hamda oldingi va orqa shoxlarda uchraydi. Neyronlarning ikkinchi turi ko'p sonli kuchli shoxlangan dendritlar tutadi, ular o'zaro chatishib "koptokchalar" hosil qiladi (idiodendritik tip). Ular oldingi shoxlarning harakatlantiruvchi yadrolari hamda orqa shoxlar (jelatinasimon modda yadrolari, Klark yadrosi) uchun xosdir. Neyronlarning uchinchi turi dendritlarining rivojlanish darajasiga ko'ra birinchi va ikkinchi tur neyronlari o'rtasida oraliq o'rinni egallaydi. Ular oldingi (dorsal qismi) va orqa (ventral qismi) shoxlarda, orqa shoxning xususiy yadrosida joylashgan.

Orqa shoxlarda g'ovak zona, jelatinasimon modda, orqa shoxning xususiy yadrosi va ko'krak (Klark yadrosi) yadrolari farq qilinadi. Orqa va yon shoxlar o'rtasida kulrang modda tasmalar hosil qilib oq moddaga botib kirishi natijasida uning to'rsimon tuzilma nomini olgan, to'rga o'xshash yumshoq qismi hosil bo'ladi.

Orqa shoxlarning g'ovak zonasi keng tarmoqli glial sinch bo'lib, unda ko'p miqdorda mayda oraliq neyronlar bor.

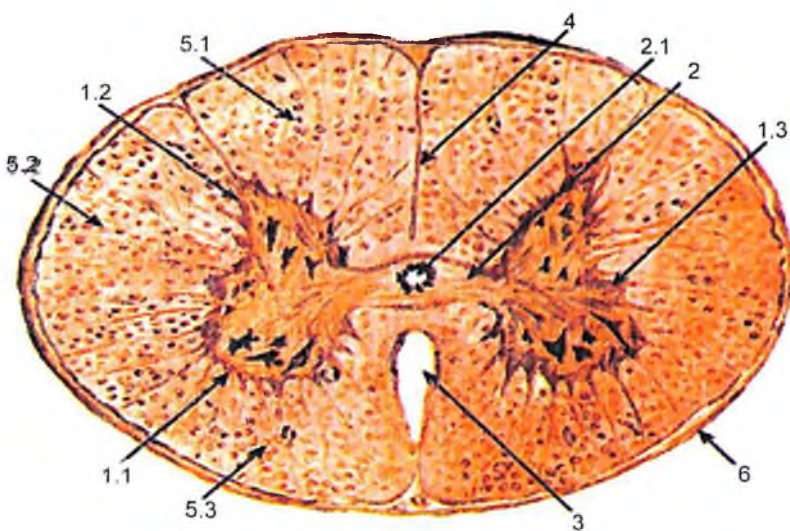
Jelatinasimon moddada glial elementlar ko'pchilikni tashkil qiladi. Bu yerda nerv hujayralari juda kam va mayda bo'ladi.

Orqa shoxlar diffuz joylashgan oraliq hujayralarga boy. Ular mayda multipolyar assotsiativ va komissural hujayralar bo'lib, ularning aksonlari orqa miya kulrang moddasining o'sha tomoni (assotsiativ hujayralar) yoki qarama-qarshi tomoni (komissural hujayralar) ichida tugaydi. G'ovak zona va jelatinasimon modda neyronlari hamda oraliq hujayralar mahalliy reflektor yoyini tutashtirib, orqa miya tugunlarining sezuvchi neyronlari va orqa miya oldingi shoxlarining harakatlantiruvchi neyronlari o'rtasidagi aloqalarni ta'minlaydi.

Orqa shoxning o'rtasida orqa shoxning xususiy yadrosi joylashadi. U oraliq neyronlardan tashkil topgan. Ushbu hujayralarning aksonlari oldingi oq to'siq orqali orqa miyaning qarama-qarshi tomonidagi oq moddaning yon ustuncha siga o'tadi, bu yerda ventral orqa miya-miyacha va orqa miya-talamik o'tkazuvchi yo'llari tarkibiga qo'shiladi va miyacha hamda ko'ruv do'mbog'i tomon yo'naladi (9.4-rasm).

Dorsal yadro (Klark yadrosi) kuchli shoxlangan dendritlar tutgan yirik oraliq neyronlardan tashkil topgan. Ularning aksonlari o'sha tomondagi oq moddaning yon ustunchalariga o'tadi va dorsal orqa miya-miyacha yo'li (Fleming) tarkibida miyachaga ko'tariladi.

Oraliq zonada medial oraliq va lateral oraliq yadrolar farqlanadi. Medial oraliq yadro neyronlarining aksonlari o'sha tomondagi ventral orqa miya-miyacha yo'liga qo'shiladi. Yon shoxlarda joylashgan lateral oraliq yadro simpatik reflektor



9.4-rasm. Orqa miyaning gistologik tuzilishi.

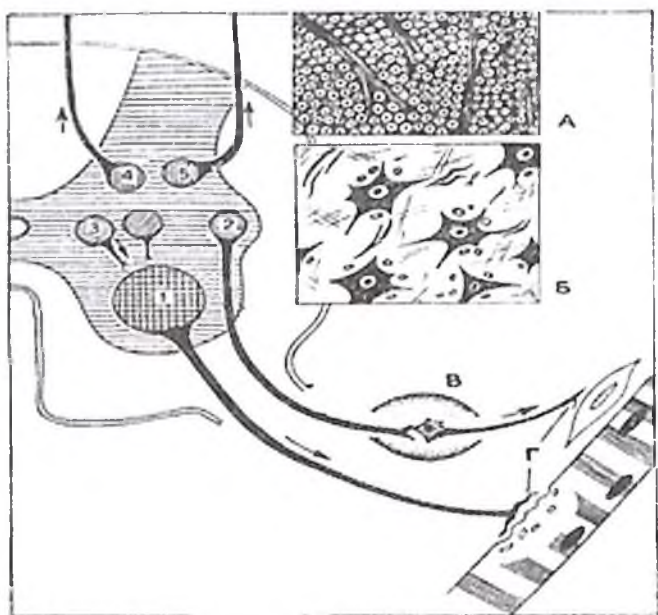
1 - kulrang modda; 1.1 - oldingi (ventral) shox; 1.2 - orqa (dorsal) shoxi; 1.3 - yon (lateral) shoxi; 2 - markaziy kulrang tussig'; 2.1 - markaziy kanal; 3 - o'rta oraliq yoriq; 4 - o'rta egat; 5 - oq modda (traktlar); 5.1 - dorsal ustuncha; 5.2 - lateral ustuncha; 5.3 - ventral ustuncha; 6 - yumshoq miya pardasi.

yoyining assotsiativ neyronlari guruhidan iborat. Ushbu neyronlarning aksonlari somatik harakatlantiruvchi tolalar bilan birgalikda orqa miyadan oldingi ildizchalar tarkibida chiqadi va simpatik stvol tarmoqlarining oq biriktiruvchi tarmoqlari sifatidan ulardan ajralib turadi.

Oldingi shoxlarda orqa miyaning eng katta neyronlari joylashgan, ular tanelarining diametri 100-150 mkm bo'lib, yirik yadro tutadi. Yon shoxdagi yadrolarning hujayralari kabi bu neyronlar ham ildizcha hujayralar bo'lib, ularning aksonlari oldingi ildizchalar nerv tolalarining asosiy qismini tashkil qiladi. Aralash orqa miya nervlari tarkibida ular periferiyaga yo'naladi va skelet mushaklarida harakat nerv oxirlarini hosil qiladi. Ushbu yadrolar somatomotor markazlardir. Oldingi shoxlarda harakat neyronlarining medial va lateral guruhlari yaqqol farqlanadi. Medial guruh hujayralari tana va umurtqa mushaklari ishini boshqaradi va orqa miyaning butun uzunligi bo'ylab yaxshi rivojlangan. Lateral guruh bo'yin hamda bel sohasidagi bo'rtmalarda joylashadi va qo'l hamda oyok mushaklarini innervatsiya qiladi. Funktsional ahamiyatiga ko'ra motoneyronlar uch guruhga bo'linaadi: yirik α -motoneyronlar, mayda α -motoneyronlar va γ -motoneyronlar. Bulardan tashqari, oldingi shoxlarda tormozlovchi va assotsiativ hujayralar ham mavjud. Yirik α -motoneyronlar nafaqat oldingi shoxlardagi, balki butun orqa miyadagi eng yirik neyronlardir. Bu oldingi shoxlarni orqa shoxlardan ajratish mumkin bo'lgan asosiy belgilardan biridir. Yirik alfa-motoneyronlar skelet mushaklarining keskin qisqarishini ta'minlaydi, ixtiyoriy va shartsiz-reflektor harakatlarda ishtirok etadi. Mayda alfa-motoneyronlar bosh miyaning po'stloq osti markazlari nazoratida bo'ladi va beixtiyor yoki anglab olinmagan (shu jumladan, shartli reflektor) harakatlarni, bundan tashqari mushaklar tonusini ta'minlaydi.

Gamma-motoneyronlar retikulyar formatsiya tomonidan boshqariladi va nerv-mushak urchug'lari tarkibidagi intrafuzal mushak tolalarining efferent innervatsiyasini amalga oshiradi, mushak tolalarining sekin qisqarishida ishtirok etadi.

Oldingi shoxlarning to'rtinchi neyronlari Renshou hujayralari bo'lib, ular tormozlovchi neyronlar hisoblanadi. Ular signallarni motoneyronlardan qabul qiladi va, ushbu signallar haddan ortiq bo'l-



9.5-rasm. Orqa miya tuzilishi (sxema).

1 - oldingi shox motoneyroni, 2 - lateral oraliq yadro (vegetativ), 3- medial oraliq yadro (vegetativ), 4 - dorsal yadro, 5 - orqa shox xususiy yadrosi.

ganda, qarama-qarshi aloqalar printsipiga ko'ra motoneyronlarni tormozlaydi.

Nihoyat, oldingi shoxlarda, Kaxalning interstitsial yadrosi tarkibida assotsiativ hujayralar ham mavjud. Ular orqa miya tugunlarining sezuvchi neyronlaridan signallarni oladi va bir nechta qo'shni segmentlarning motoneyronlariga uzatadi (9.5-rasm).

Orqa miyaning neyrogliyasi. Orqa miya kanali endimogliya bilan qoplangan, u orqa miya suyuqligini hosil qilishda va aylanishida ishtirok etadi. Ependimotsitlarning periferik oxiridan bitta uzun o'simta chiqadi va orqa miyaning barcha qavatlaridan o'tib, uning tashqi chegaralovchi membranasi tarkibiga kiradi.

Kulrang modda sinchining asosiy qismini protoplazmatik va tolali astrotsitlar tashkil qiladi. Tolali astrotsitlarning o'simtalari kulrang moddadan tashqariga chiqadi va biriktiruvchi to'qima elementlari bilan birgalikda oq moddadagi to'siqlarni hamda qon tomirlari atrofida va orqa miyaning yuzasidagi glial pardalarni hosil qilishda ishtirok etadi. Oligodendrogliya hujayralari nerv tolalarining pardalari tarkibiga kiradi. Mikroglia orqa miyaga qon tomirlarining unga o'sib kirishi orqali tushadi va kulrang hamda oq moddaga tarqaladi.

Orqa miyaning oq moddasi bo'ylama yo'nalgan, asosan miyelinli nerv tolalari va neyrogliyaning yig'indisidan iborat. Nerv tizimining turli qismlarini bir-biri bilan bog'lab turuvchi nerv tolalarining tutamlari orqa miyaning o'tkazuvchi yo'llari deb ataladi. Kulrang moddaning shoxlari va glial to'siqlar oq moddani uch juft: orqa, yon va oldingi ustunchalarga ajratadi. Orqa ustunchalar bir-biridan orqa to'siq bilan ajralgan va asosan yuqoriga ko'tariluvchi yo'llardan iborat. Yon ustunchalarda yuqoriga ko'tariluvchi va pastga tushuvchi tolalar deyarli teng miqdorda bo'ladi. Oldingi ustunchalar o'rtasida chuqur oldingi yoriq bo'lib, ushbu ustunchalar tarkibidagi o'tkazuvchi yo'llar asosan pastga tushuvchi yo'llar hisoblanadi.

Yoshga ko'ra o'zgarishlari. Chaqaloqlarda orqa miya nerv tizimining boshqa qismlariga nisbatan yaxshi rivojlangan. Tug'ilishiga yaqin orqa miya kanali erkin yuzasi kiprik tutuvchi endimotsitlar bilan qoplanadi. Bu kipriklar 5 yoshga kelganda yo'qoladi. Makro va mikroglialar shakllanishi 6 oylikda tugaydi. Chaqaloqlarda orqa miyaning hamma yadrolari mavjud bo'lib, neyrotsitlari mayda, ular pigment tutmaydilar. Chaqaloqlar nerv tolalarining miyelinlanishini kattalarga qaraganda ancha sust bo'ladi. Miyelinizatsiya jarayoni 2-3 yoshga kelib yakunlanadi. Afferent tolalarda bu jarayon efferent tolalarga nisbatan tez boradi. Piramida yo'li tolalari 2-3 oylikda katta yoshdagilarga o'xshab qoladi. Yon tutam tolalari miyelinizatsiyasi 4 yoshga kelib yakunlanadi.

Spinal gangliylar organizmning ko'p qismidan sezgi impulslarini orqa miyaga olib keladi. Shuning uchun uning jarohati tashkaridan keladigan sezgini pasaytirishi yoki umuman o'tkazmasligi mumkin. Orqa miyada ko'p orttirilgan yoki tug'ma kasalliklar uchraydi. Tug'ma kasalliklar ko'proq nerv nayining taraqqiyoti bilan bog'liqdir. Bolalarda ko'p vaqt orqa miya churrasi uchraydi.

Katta odamda spinal suyuqlik miqdori 150 ml atrofida bo'ladi va har 4-7 soatda

yangilanib turadi. Bir sutkada 500 ml gacha suyuklik ishlanadi. Suyuklik tarkibida natriy, xlor, kaliy elementlari ko'p buladi. Suyuklik ko'proq to'r qavatda so'riladi.

BOSH MIYA

Bosh miya nerv nayining oldingi (kranial) bo'limidan taraqqiy etadi. Dastlab kranial bo'lim tortmalar yordamida uchta: oldingi, o'rta va orqa pufakchalarga bo'linadi. So'ngra bir nechta qo'shimcha bo'ylama burmalar paydo bo'lib, oldingi va orqa pufakchalarning har birini ikkitadan qismga ajratadi. Natijada, bosh miyaning bo'lajak bo'limlari soniga mos ravishda beshta miya pufakchalari hosil bo'ladi. Ushbu bo'limlarning nerv to'qimasi pufakchalar devorining materialidan shakllanadi. Pufakchalar bo'shlig'ining o'lchamlari esa nisbatan kichrayib, ular bosh miya qorinchalari va silviy vodoprovodiga aylanadi.

Bosh miyada kulrang va oq moddalar tafovut qilinadi, lekin bu ikkala tarkibiy qismlarning bo'linishi orqa miyaga qaraganda ancha murakkab. Bosh miya kulrang moddasining ko'pchilik qismi katta yarim sharlar va miyachaning yuzasida ularning po'stlog'ini hosil qilib joylashadi. Kamchilik qismi oq moddaning ichida joylashib, miya o'zagining ko'p sonli yadrolarini hosil qiladi.

Miya o'zagi yoki stvoli

Miya o'zagi tarkibiga uzunchoq miya, ko'prik, miyacha hamda o'rta va oraliq miyalarning tuzilmalari kiradi. U oq moddadan va uning turli sohalarida joylashgan neyronlar to'plami bo'lgan kulrang modda orolchalari – yadrolardan iborat. Kulrang moddaning barcha yadrolari faoliyatiga ko'ra harakatlantiruvchi, sezuvchi va assotsiativ guruhlarga bo'lingan multipolyar neyronlardan tashkil topgan. Miya o'zagining mukammal tuzilishi va o'tkazuvchi yo'llari normal anatomiya va nevrologiya kurslarida batafsil bayon qilingan. Miya o'zagida kalla nervlarining yadrolari va oraliq (o'zgartiruvchi) yadrolar farq qilinadi.

Kalla nervlari yadrolariga uzunchoq miyaning til osti, qo'shimcha, adashgan, til-yutqin, dahliz-chig'anoq nervlarining, ko'prikning yuz va uch boshli nervlarining yadrolari kiradi. Oraliq yadrolarga uzunchoq miyaning pastki qo'shimcha medial va orqa qo'shimcha oliva yadrolari; ko'prikning yuqori oliva yadrosi, trapetsiyasimon tana yadrosi, lateral ilmoq yadro; miyachaning tishsimon yadrosi, po'kaksimon yadrosi, chodirning yadrosi, sharsimon yadrosi; o'rta miyaning qizil yadrosi va boshqalar kiradi.

Uzunchoq miya. Uzunchoq miyada, aksariyat, uning IV qorinchaning tubini hosil qiluvchi dorsal qismida, yuqorida sanab o'tilgan sezuvchi va harakatlantiruvchi kalla nervlarining yadrolari joylashgan. Oraliq yadrolardan pastki olivalarni aytib o'tish lozim. Ular aksonlari miyacha va ko'ruv do'mbog'ining neyronlari bilan sinaptik bog'lanishlar hosil qiluvchi yirik multipolyar nerv hujayralari tutadi. Pastki olivalarga miyacha, qizil yadro, retikulyar formatsiya va orqa miyadan tolalar keladi, ular bilan pastki oliva neyronlari o'ziga xos tolalar orqali bog'langan. Uzunchoq

miyaning markaziy qismida bosh miyaning muhim koordinatsiya apparati – retikulyar formatsiya (to‘rsimon tuzilma) joylashadi.

Retikulyar formatsiya (to‘rsimon tuzilma) orqa miyaning yuqori qismida boshlanadi va uzunchoq miya orqali ko‘prik, o‘rta miya, ko‘ruv do‘mbog‘ining markaziy qismi, gipotalamus va ko‘ruv do‘mbog‘i bilan qo‘shni bo‘lgan boshqa sohalarga cho‘zilib ketadi. Retikulyar formatsiyada turli tomonga yo‘nalgan ko‘p sonli nerv tolalari birgalikda to‘r hosil qiladi. Ushbu to‘rda multipolyar neyronlarning mayda guruhlari joylashadi. Neyronlar turli kattalikda bo‘lib, juda kichik neyronlardan tortib, juda yirik hujayralar ham mavjud. Mayda neyronlar ko‘pchilikni tashkil qiladi va retikulyar formatsiyaning o‘zida juda ko‘p birikishlar hosil qiluvchi katta aksonlar tutadi. Yirik neyronlarning o‘ziga xosligi shundaki, ularning aksonlari ko‘pincha bifurkatsiyalar hosil qilib, birinchisi pastga, orqa miyaga va ikkinchisi yuqoriga, ko‘ruv do‘mbog‘i yoki oraliq miyaning boshqa bazal sohalariga va katta yarim sharlarga ketuvchi tarmoqlarlarga ajraladi.

Retikulyar formatsiya orqa miya-retikulyar trakti, vestibulyar yadro, katta yarim sharlar po‘stlog‘i, ayniqsa, uning harakatlantiruvchi markazi, gipotalamus va boshqa shu kabi juda ko‘p manbalardan sezuvchi tolalar oladi. Retikulyar formatsiya murakkab reflektor markaz bo‘lib, markaziy nerv tizimining turli bo‘limlari faolligining dastlabki darajasiga javob beradi, ularni ko‘taradi yoki pasaytiradi. Bunda, chunonchi, gamma-motoneyronlarga ta‘sir qilish orqali skelet mushaklarining tonusi va stereotip harakatlar, masalan, nafas olish nazorat qilinadi.

Yuqorida qayd qilinganlar ko‘rsatadiki, nafas markazi yo retikulyar formatsiyaning bir qismi hisoblanadi yoki uning nazorati ostida bo‘ladi va uzunchoq miyada joylashadi. Nafas markazi ikki xil: inspirator (nafas oluvchi) va ekspirator (nafas chiqaruvchi) neyronlardan tashkil topgan. Neyronlarning unisini ham, bunisini ham aksonlari orqa miyaga, nafas mushaklari – diafragma va qovurg‘alararo mushaklarni innervatsiya qiluvchi motoneyronlarga boradi. Nafas markazining neyronlari avtomatizmga ega bo‘lib, nafas olish va nafas chiqarishni muntazam galma-galligini ta‘minlaydi. Ushbu neyronlarning faolligiga ko‘pchilik tuzilmalar va omillar ta‘sir qiladi. Eng avvalo, bu qondagi SO_2 , O_2 va vodorod ionlari miqdorini sezuvchi xemoretseptorlardir. Ma‘lumki, ushbu parametrlarni o‘zgarishi nafas olishning tezligi va chuqurligiga ta‘sir qiladi. Nafas markaziga adashgan nervning yaqin joylashgan yadrolari ham ta‘sir qiladi. Chunonchi, o‘pka alveolarida mexanoretseptorlar bo‘lib, nafas olganda ulardan signallar adashgan nerv (*p.vagus*) ning sezuvchi tolalari orqali nafas markazi neyronlariga keladi va ularning faolligini o‘zgartiradi. Nihoyat, nafas markaziga markaziy nerv tizimini boshqa bo‘limlarining (katta yarim sharlari po‘stlog‘i, gipotalamus, varoliy ko‘prigi) ayrim sohalari ham ta‘sir qiladi. Masalan, bu nafas olishni ixtiyoriy boshqarishni hamda nafas olishning nutq va odamning ruhiy (emotsional) holatiga avtomatik tarzda moslashishini ta‘minlaydi.

Uzunchoq miya tuzilmalari orasida to‘rt juft (IX–XII) pastki kalla nervlarining yadrolari, shu jumladan, parasimpatik nerv tizimining asosan adashgan nervga

(X juft) tegishli bo'lgan yadrolari joylashgan. Ushbu yadrolar tomirlar tonusini, bronxlarni, yurak ishini va boshqa vegetativ faoliyatlarni boshqaradi. Uzunchoq miyada oq modda asosan ventrolateral sohani egallaydi. Miyelinli nerv tolalarning asosiy tutamlari uning ventral qismida yotgan kortiko-spinal tutamlar (uzunchoq miya piramidalaridan) iborat. Uning yon sohalarida orqa miya-miyacha yo'lining tolalaridan hosil bo'lgan arqonsimon tanalar joylashadi. Bu yerdan tolalar miyachaga boradi. Ponasimon va ingichka tutamlar yadrolari neyronlarining aksonlari ichki Yoysimon tolalar shaklida retikulyar formatsiyani kesib o'tadi, o'rta chiziqda chok hosil qilib kesishadi va ko'ruv do'mbog'iga yo'naladi.

Shunday qilib, hajmi uncha katta bo'lmagan uzunchoq miyada juda ko'p muhim markazlar va o'tkazuvchi yo'llar to'plangan. Shu sababli uning shikastlanishi hayot uchun o'ta havflidir.

Ko'prik dorsal (qopqoq) va ventral qismlarga bo'linadi. Dorsal qismida uzunchoq miyaning o'tkazuvchi yo'llari, V-VII juft kalla nervlarining yadrolari, ko'prikning retikulyar formatsiyasi joylashadi. Ventral qismida ko'prikning xususiy yadrolari va piramida yo'lining bo'ylama yo'nalgan tolalari joylashgan. Ko'prik yadrolari multipolyar neyronlardan tuzilgan bo'lib, turli yadrolarda ularning kattaligi va shakli turlichadir. Ko'prikning orqa qismini oraliq yadrolariga yuqori oliva yadrosi, trapetsiyasimon tana yadrosi va lateral ilmoq yadrosi kiradi. Chig'anoqsimon tugun neyronlarining aksonlari uzunchoq miyaning oldingi va orqa chig'anoqsimon yadrolarida tugaydi. Oldingi chig'anoqsimon yadro neyronlarining aksonlari yuqori oliva yadrosida va trapetsiyasimon tana yadrolarida tugaydi. Yuqori oliva yadrosi, orqa chig'anoqsimon yadro, trapetsiyasimon tana yadrolari hujayralarining aksonlari lateral ilmoqni hosil qiladi. Uning tarkibiga lateral ilmoq yadrosi neyronlari va ularning o'simalari ham kiradi. Lateral ilmoq birlamchi eshituv markazlari – o'rta miya tomining pastki tepaligida va medial tirsakli tanada tugaydi.

O'rta miya o'rta miyaning tomidan (to'rt tepalik), o'rta miya qopqog'idan, qora modda va miya oyoqchalaridan tuzilgan. To'rt tepalik tomning plastinkasidan, ikkita rostral (yuqori) va ikkita kaudal (pastki) tepachalardan tashkil topgan. Rostral tepachalar (ko'ruv analizatorining tarkibiy qismi) neyronlarning qavatma-qavat joylashganligi bilan ajralib turadi, kaudal tepachalar (eshituv analizatorining tarkibiy qismi) yadro tarzida tuzilgan. O'rta miya qopqog'ida 30 ga yaqin yadrolar, shu jumladan, qizil yadro joylashgan. Qizil yadro yirik hujayrali va mayda hujayrali qismlardan tashkil topgan. Yirik hujayrali qismi oxirgi miyaning bazal gangliyalardan impulsni oladi va signallarni rubrospinal trakt orqali orqa miyaga, rubrospinal trakt kollaterallari orqali esa retikulyar formatsiyaga uzatadi. Qizil yadroning mayda neyronlari miyacha-qizil yadro yo'li orqali miyachadan kelgan impulslar bilan qo'zg'aladi va retikulyar formatsiyaga impulslar yuboradi. Qora modda deb atalishining sababi uning mayda urchug'simon neyronlarida melanin bo'ladi. Miya oyoqchalari katta yarim sharlardan kelgan miyelinli tolalardan hosil bo'lgan.

Oraliq miya. Oraliq miyaning asosiy qismi ko'ruv do'mbog'idan iborat. Undan

ventral tomonda mayda neyronlarga boy bo'lgan gipotalamik soha joylashgan. Ko'ruv do'mbog'i bir-biridan oq moddaning yupqa qatlamlari bilan ajralib turgan ko'pgina yadrolar tutadi. Yadrolar o'zaro assotsiativ tolalar bilan bog'langan. Talamik sohaning ventral yadrolarida yuqoriga ko'tariluvchi sezuvchi yo'llar tugaydi. Ulardan nerv impulslari po'stloqqa uzatiladi. Nerv impulslari bosh miyadan ko'ruv do'mbog'iga ekstramiramidal harakatlantiruvchi yo'llar orqali keladi. Yadrolarning kaudal guruhida (ko'ruv do'mbog'ining yostiqchasi) ko'ruv yo'lining tolalari tugaydi.

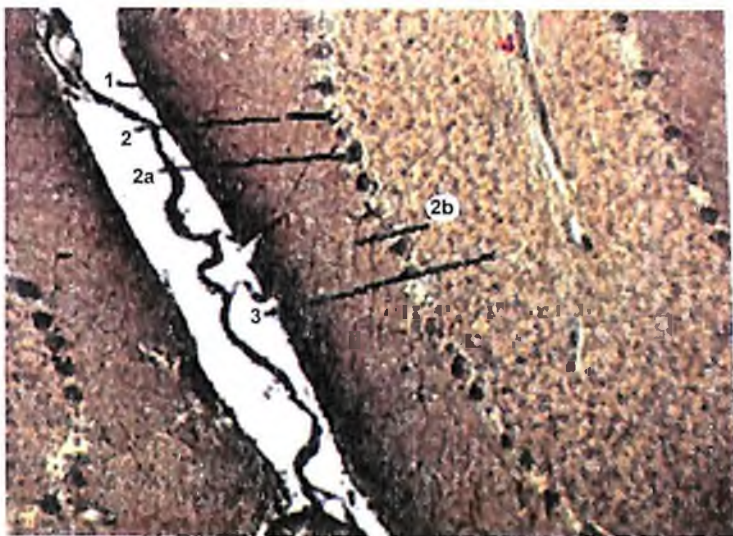
Gipotalamik soha bosh miyaning harorat, qon bosimi, suv, yog' almashinuvi va boshqalarni boshqaruvchi muhim vegetativ markazidir. Gipotalamik soha odamda 7 guruh yadrolardan tashkil topgan. Gipotalamus haqidagi batafsil ma'lumot "Endokrin tizim" bobida keltirilgan.

Miyacha

Miyacha anglab olinmagan propriotseptiv va vestibulyar sezuvchanlikning bosh analizatori hisoblanadi, aynan u harakatning avtomatik koordinatsiyasiga va muvozanatni saqlashga javob beradi. Miyacha (*cerebellum*) uzunchoq miya va ko'prikning ustida joylashadi. U miya o'zagi bilan afferent va efferent o'tkazuvchi yo'llar orqali bog'langan. Ushbu yo'llar yig'ilib, miyachaning uch juft oyoqchalarini hosil qiladi. Miyachaning yuzasida egat va burmalar juda ko'p bo'lib, ular miyacha yuzasini ancha oshiradi (kattalarda 975-1500 sm²). Perpendikulyar kesmalarda egat va pushtalar miyachaga xos bo'lgan "hayot daraxti" ("*arbor vitae*") ko'rinishini hosil qiladi. Miyachada kulrang moddaning asosiy qismi tashqarida joylashadi va uning po'stlog'ini tashkil qiladi.

Kulrang moddaning kamchilik qismi markaziy yadrolar sifatida oq moddaning ichida chuqur yotadi. Har bir burmaning markazida oq moddaning yupqa qatlami mavjud, u ustidan yaxlit po'stloq hosil qiluvchi kulrang modda qavati bilan qoplangan.

Miyachaning po'stlog'ida uch qavat: tashqi molekulyar (*stratum moleculare*), o'rta ganglionar yoki noksimon neyronlar (*stratum neuronum piriformium*) va ichki donador (*stratum granulosum*) qavatlar farq qilinadi (9.6-rasm).



9.6-rasm. Miyachaning kulrang moddasi (po'stlog'i).
1. Molekulyar qavat, 2. Ganglionar qavat, 3. Donador qavat.

Ganglionar qavat qat'iy bir qator bo'lib joylashgan noksimon neyronlar (*neuronum piriforme*, Purkinye hujayralari)dan tashkil topgan. Ularning yirik (60 x 35 mkm) noksimon tanasidan, odatda 2-3 ta dendrit chiqib, darhol to'g'ri burchak hosil qilib egiladi va ma'lum masofada burma yuzasiga parallel joylashadi (9.8-rasm). Dendritlar juda ko'p shoxchalar berib, molekulyar qavatni teshib o'tadi va o'rmalovchi tolalar hamda donacha hujayralar aksonlari bilan sinapslar hosil qiladi. Dendritlarning hamma shoxchalari bitta tekislikda, burmalar yo'nalishiga perpendikulyar joylashadi, shu sababli burmalarning ko'ndalang va bo'y lama kesmalarida noksimon hujayralarning dendritlari turlicha ko'rinadi. Purkinye hujayralari tanasining ostki qismidan akson chiqib, miyacha po'stlog'ining donador qavati orqali oq moddaga o'tadi va miyacha yadrolarining neyronlari bilan sinapslar hosil qilib tugaydi. Donador qavat ichida ushbu aksonlardan kollaterallar ketadi, ular ganglionar qavatga qaytib, qo'shni Purkinye hujayralarining tanalari va dendritlarining pastki tarmoqlari bilan sinapslar hosil qiladi.

Molekulyar qavat asosan ikki xil: savatsimon va yulduzsimon neyronlar tutadi. Savatsimon neyronlar (*neuronum corbiferum*) molekulyar qavatning pastki 1/3 qismida joylashadi. Ular nog'o'g'ri shakldagi mayda (10-12 mkm) neyronlardir. Ularning uzun ingichka dendritlari asosan burmalarga ko'ndalang tekislikda tarmoqlanadi. Uzun aksonlari doimo burmalarga nisbatan ko'ndalang va noksimon neyronlar ustidagi yuzaga parallel yo'naladi. Ular butun uzunligi bo'ylab pastga, noksimon neyronlar tanasiga tushuvchi kollaterallar beradi. Kollaterallar boshqa tolalar bilan birgalikda Purkinye hujayralarining tanasini zich o'rab, o'ziga xos tuzilma – nerv tolalarining savatchasini (*corbis neurofibrarum*) hosil qiladi. Savatsimon hujayralarning o'simtali molekulyar qavatdan tashqariga chiqmaydi. Savatsimon neyronlarning faollashuvi noksimon neyronlarni tormozlaydi.

Yulduzsimon neyronlar (*neuronum stellatum*) savatsimon hujayralardan yuqorida joylashadi va ikki xil bo'ladi. Mayda yulduzsimon neyronlar ingichka, kalta dendritlar va noksimon hujayralarning dendritlarida sinapslar hosil qiluvchi kam tarmoqlangan aksonlarga ega. Yirik yulduzsimon neyronlar maydalaridan farqli o'laroq, uzun va kuchli shoxlangan dendrit hamda aksonlar tutadi. Ularning aksonlarini shoxchalari noksimon hujayralarning dendritlari bilan bog'lanadi, lekin ayrim shoxchalar noksimon hujayralarning tanalarigacha yetib boradi va savatchalar tarkibiga qo'shiladi. Molekulyar qavatning savatsimon va yulduzsimon neyronlari oraliq neyronlarning yagona tizimini hosil qiladi va burmalarga ko'ndalang bo'lgan tekislikda noksimon neyronlarning tanasi va dendritlariga tormozlovchi nerv impulslarini uzatadi.

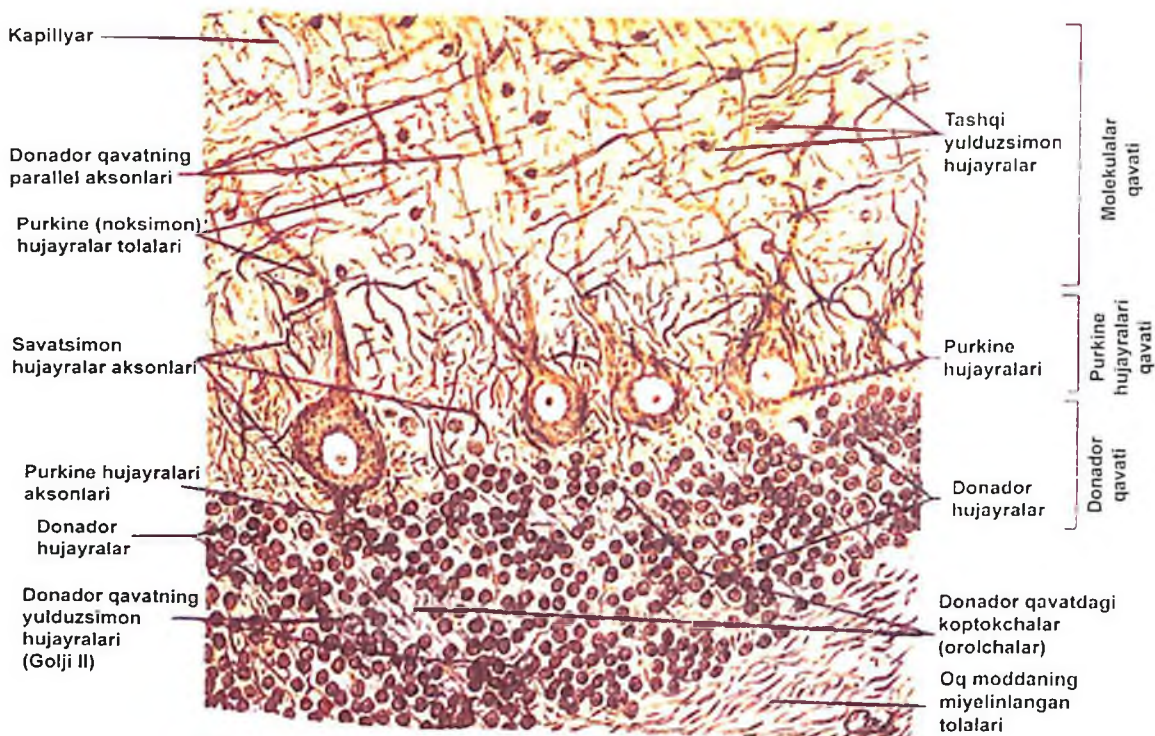
Donador qavat neyronlarga juda boy. Donador qavatni hosil qiluvchi asosiy hujayralar – donachalar yoki donacha neyronlar (*neuronum granuloformis*) deb ataladi. Ularning sitoplazmasi kam, kichik (5-8 mkm) perikarioni dumaloq va nisbatan yirik yadro bilan to'lib turadi. Hujayraning tanasidan 3-4 ta kalta dendrit chiqadi va shu qavatning o'zida qushlarning panjasiga o'xshab shoxlanib tugaydi. Donacha neyronlarning dendritlari miyachaga kelgan qo'zg'atuvchi (afferent)

moxsimon tolalar bilan sinaptik aloqaga kirib, "miyacha koptokchalari" (*glomerulus cerebellaris*), deb atalgan o'ziga xos tuzilmalarni hosil qiladi. Donacha hujayralarning aksonlari molekulyar qavatga yetib boradi va yerda T shaklida miyacha burmalari bo'ylab po'stloq yuzasiga parallel ravishda ikki tomonga yo'nalgan ikkiga tarmoqqa ajraladi. Ushbu parallel tolalar katta masofani bosib o'tib, ko'pgina noksimon hujayralar dendritlarining shoxchalarini kesib o'tadi va ular bilan hamda savatsimon va yulduzsimon neyronlarning dendritlari bilan sinapslar hosil qiladi. Shunday qilib, donacha hujayralarning aksonlari moxsimon tolalardan olgan qo'zg'alistni uzoq masofadagi ko'pchilik noksimon hujayralarga uzatadi.

Miyachani donador qavati hujayralarining ikkinchi xili tormozlovchi yirik yulduzsimon Golji neyronlaridir (*neuronum stellatum magnum*). Ularning ikki: kalta aksonli va uzun aksonli turlari farq qilinadi. Kalta aksonli neyronlar (*neuronum stellatum brevixanicum*) ganglionar qavatning yaqinida yotadi. Ularning shoxlangan dendritlari molekulyar qavatda tarqaladi va parallel tolalar – donacha hujayralarni aksonlari bilan sinapslar hosil qiladi. Aksonlari donador qavatga, miyacha koptokchalariga yo'naladi va moxsimon tolalar sinapslaridan oldinroqda donacha hujayralar dendritlarining oxirgi shoxchalari bilan sinapslar hosil qilib tugaydi. Yulduzsimon neyronlarning qo'zg'alistni moxsimon tolalardan kelayotgan impuls-larni to'sib qo'yishi mumkin. Uzun aksonli yulduzsimon neyronlarning (*neuronum stellatum longiaxanicum*) ba'zi birlari donador qavatda juda ko'p shoxlanuvchi dendritlar va oq moddaga chiquvchi aksonlar tutadi. Ushbu hujayralar miyacha po'stlog'ining turli sohalarida o'rtasidagi aloqalarni ta'minlaydi, deb taxmin qilinadi.

Hujayralarning uchinchi xilini urchuqsimon gorizontalar neyronlar tashkil qiladi. Ular ko'proq donador va ganglionar qavatlar chegarasida joylashadi, kichkina cho'zinchoq tanasidan ikki tomonga, ganglionar va donador qavatlarda tugaydigan uzun gorizontalar dendritlar ketadi. Ushbu hujayralarning aksonlari donador qavatda kollaterallar beradi va oq moddaga o'tib ketadi (9.7-rasm).

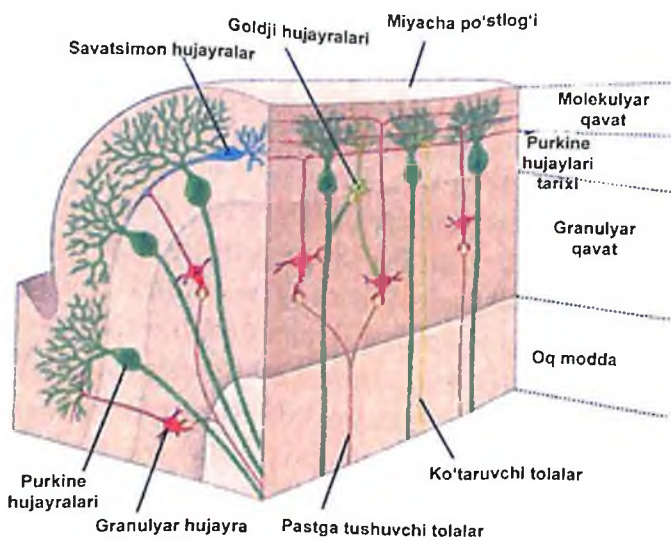
Miyachaning po'stlog'iga ikki xil: moxsimon va o'rmalovchi (lianasimon) aferent nerv tolalari keladi. Moxsimon tolalar oliva-miyacha hamda ko'prik-miyacha yo'llari tarkibida keladi va donacha hujayralar orqali bilvosita noksimon hujayralarga qo'zg'atuvchi ta'sir qiladi. Moxsimon tolalar miyachaning donador qavatining koptokchalarida donacha hujayralarning dendritlari bilan sinapslar hosil qilib tugaydi. Har bir tola ko'pgina miyacha koptokchalariga tarmoqlar beradi va har bir koptokcha juda ko'p moxsimon tolalardan tarmoqlar oladi. Donacha hujayralarning aksonlari molekulyar qavatning parallel tolalari orqali impuls-larni noksimon, savatsimon, yulduzsimon neyronlarning, donador qavatning yirik yulduzsimon neyronlarining dendritlariga uzatadi. O'rmalovchi yoki lianasimon tolalar miyacha po'stlog'iga, aftidan, orqa miya-miyacha va dahliz-miyacha yo'llar bilan keladi. Ular donador qavatdan o'tib, noksimon neyronlarga jiplashadi va ularning dendritlari bo'ylab yoyilib, ularning yuzalarida sinapslar hosil qilib tugaydi. O'rmalovchi tolalar qo'zg'alistni bevosita noksimon hujayralarga uzatadi. Noksimon hujayralarning degeneratsiyasi harakat koordinatsiyasini buzilishiga



9.7-rasm. Miyacha po'stloq qavatidagi hujayralar joylashuvi.

olib keladi (9.8-rasm).

Shunday qilib, miyacha po'stlog'iga kelayotgan qo'zg'atuvchi impulslar noksimon neyronlarga bevosita o'rmalovchi tolalar orqali, yoki donacha hujayralarning parallel tolalari orqali yetib boradi. Tormozlash – molekulyar qavatning yulduzsimon va savatsimon neyronlari hamda donador qavatning yirik yulduzsimon neyronlarining vazifasi hisoblanadi. Molekulyar qavatning yulduzsimon va savatsimon neyronlarining aksonlari burmalarga ko'ndalang borib va noksimon hujayralar faoliyati tormozlab, ularning qo'zg'alishini po'stloqning tor diskret zonalari bilan chegaralab qo'yadi. Moxsimon tolalar, donacha hujayralar va parallel tolalar orqali qo'zg'atuvchi signallarning miyacha po'stlog'iga kelishi, donacha hujayralar dendritlarining oxirgi shoxlarida, qo'zg'atuvchi sinapslardan oldin-



9.8-rasm. Miyacha neyronlarining o'zaro aloqasi (sxema).

roqda joylashgan tormozlovchi sinapslar tomonidan to'xtatib qo'yilishi mumkin. Miyacha po'stlog'idan po'stloq osti yadrolarga yuborilayotgan signallar tormozlovchi signallardir. Demak, Purkine hujayralarining aksonlari po'stloq osti yadrolar neyronlari bilan tormozlovchi sinapslar hosil qiladi. Bundan tashqari, miyacha po'stlog'ida faqat donacha hujayralargina qo'zg'atuvchi neyronlar hisoblanadi. Qolgan neyronlar (yulduzsimon, savatsimon, Golji hujayralari) Purkinye hujayralari kabi tormozlovchi neyronlardir. Lekin son jihatidan qo'zg'atuvchi neyronlar ko'pchilikni tashkil qiladi. Misol uchun, bitta Purkinye hujayrasiga 1600 ta donacha hujayra, 3 ta savatsimon hujayra, 5 ta yulduzsimon va 0,3 ta Golji hujayralari to'g'ri keladi. Bundan qo'zg'atuvchi (donacha hujayralar) va tormozlovchi neyronlar (po'stloqning boshqa hamma hujayralari) nisbati 1000:6 ga to'g'ri kelishini topish qiyin emas. Miyacha po'stlog'i turli glial elementlarni tutadi. Donador qavatda tolali va protoplazmatik astrotsitlar bo'ladi. Tolali astrotsitlar o'simtalarining oyoqchalari perivaskulyar membranalarni hosil qiladi. Miyachaning hamma qavatlarida oligodendrogliotsitlar bo'ladi. Miyacha po'stlog'ining donador qavati va oq moddasi ushbu hujayralarga ayniqsa boy. Ganglionar qavatda noksimon hujayralar orasida qoramtir (to'q) yadro tutgan gliotsitlar yotadi. Ushbu hujayralarning o'simtalarini po'stloqning yuzasiga yo'naladi va noksimon hujayralar dendritlarining shoxchalarini tutib turuvchi molekulyar qavatning glial tolalarini (gliofibra sustentans) hosil qiladi. Mikroglia molekulyar va ganglionar qavatlarda qo'p bo'ladi. Oq modda miyachani bosh miyaning qo'shni bo'limlari bilan bog'lab turuvchi miyacha oyoqchalariga davom etadi. Miyacha oyoqchalari miyachaga kelayotgan va undan ketayotgan o'tkazuvchi yo'llardan iborat. Pastki, o'rta va yuqorigi oyoqchalar farq qilinadi.

Bosh miya yarim sharlari po'stlog'i

Odam va sut emizuvchilarning embrional taraqqiyotida katta yarim sharlar po'stlog'i (*neokorteks*) oxirgi miyaning kam differensiallashgan ko'payuvchi hujayralar joylashgan ventrikulyar germinativ zonasidan rivojlanadi.

Ushbu hujayralardan neokorteksning neyronlari differensial lashadi. Bunda hujayralar bo'linish qobiliyatini yo'qotadi va embrional radial gliotsitlarning vertikal tolalari bo'ylab, tug'ilgandan keyin yo'qolib ketadigan, shakllanayotgan po'stloq plastinkalariga ko'chib o'tadi. Dastlab po'stloq plastinkasiga bo'lajak I va VI qavatlarining, ya'ni eng yuza va eng chuqur qavatlarining neyronlari yetib keladi. So'ngra, ushbu birlamchi po'stloq kurtagini huddi ikki yoqqa yorib kirib, ichkari va tashqi yo'nalish da birin-ketin V, IV, III va II qavatlarining neyronlari joylashadi. Ushbu jarayon embriogeneznining turli davrlarida (geteroxron) ventrikulyar zonaning kichik sohalarida hujayralarning hosil bo'lishi hisobiga amalga oshadi. Ushbu sohalarining har birida neyronlar guruhlari hosil bo'ladi va navbatma-navbat radial gliyaning bitta yoki bir nechta tolalari bo'ylab ustuncha shaklida joylashadi. Bunday ontogenetik ustunchalar, keyinchalik neokorteksning funksional integrativ

birliklari: mini- va makroustunchalarning shakllanishi uchun asos bo'lib xizmat qiladi (9.9-rasm).

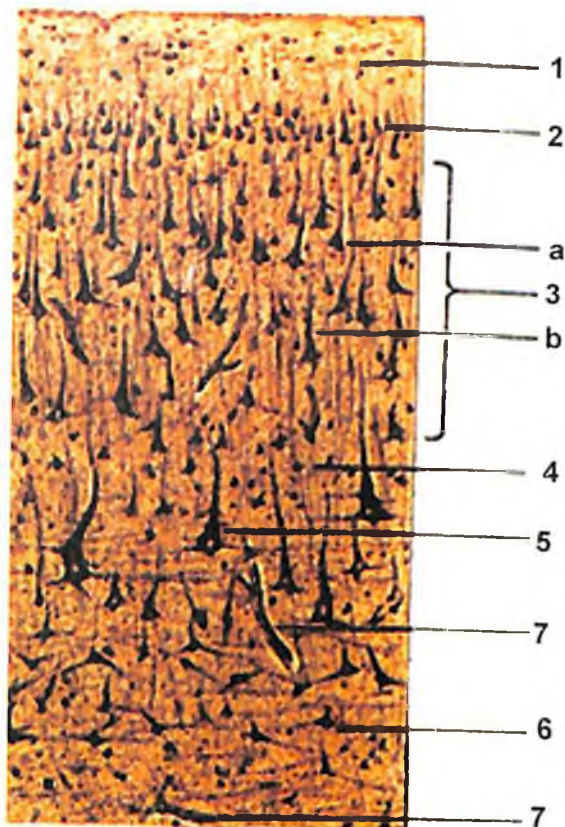
Tuzilishi. Bosh miya katta yarim sharlarining po'stlog'i 3 mm atrofida qalindlikdagi kulrang modda qatlamidan iborat. Ayniqsa, u oldingi markaziy pushtada yaxshi rivojlangan bo'lib, qalinligi 5 mm ga etadi. Juda ko'p sonli pushtalar va burmalar bosh miya kulrang moddasining yuzasini ancha oshiradi. Po'stloqda 10-14 mlrd atrofida nerv hujayralari mavjud. Po'stloqning hujayralarini joylanishi va tuzilishining ba'zi xususiyatlari, tolalarning joylanishi va funksional ahamiyati jihatidan bir-biridan farq qiluvchi turli sohalar maydonlar deb ataladi. Ular nerv impulslarini tahlil va sintez qilish oliy markazlari hisoblanadi. Ular o'rtasida aniq ifodalangan chegaralar yo'q. Po'stloqda hujayra va tolalarning o'ziga xos qavatma-qavat joylashganligi (sitoarxitektonika va miyeloarxitektonika)ni kuzatish mumkin (9.9-rasm).

Katta yarim sharlar po'stlog'ining sitoarxitektonikasi. Po'stloqning barcha hujayralari multipolyar neyronlar bo'lib, ular orasida piramidasimon, yulduzsimon, duksimon, o'rgimchaksimon va gorizontol neyronlar farq qilinadi.

Piramidasimon neyronlar po'stloqning asosiy va eng o'ziga xos neyronlari hisoblanadi. Po'stloqning turli qavatlarining piramida simon hujayralarini kattaligi har xil va turli funksional ahamiyatga ega bo'ladi. Mayda hujayralar oraliq neyronlar bo'lib, ularning aksonlari bitta yarim sharlarni (assotsiativ neyronlar) yoki ikkita yarim sharlarning (komissural neyronlar) turli sohalarini bir-biri bilan bog'laydi. Ushbu hujayralar po'stloqning barcha qavatlarida turli miqdorda uchraydi. Ular odam miyasi katta yarim sharlarining po'stlog'ida ayniqsa ko'p. Yirik piramidasimon neyronlarning aksonlari impulslarni miya o'zagi va orqa miyaning tegishli markazlariga uzatuvchi piramida yo'llarini hosil qilishda ishtirok etadi. Po'stloqning turli shakl va kattalikdagi neyronlari ma'lum tartibda, chegaralari uncha aniq bo'lmagan qavatlar hosil qilib joylashib, po'stloqning sitoarxitektonikasini hosil qiladi. Har bir qavatda hujayralarning qaysidir bir turi nisbatan ko'proq bo'ladi. Po'stloqning harakatlantiruvchi sohasida, shartli ravishda, asosiy 6 qavat farq qilinadi: I – molekulyar qavat (*lamina molecularis*); II – tashqi donador qavat (*lamina granularis externa*); III – piramidasimon neyronlar qavati (*lamina pyramidalis*); IV – ichki donador qavat (*lamina granularis interna*); V – ganglionar qavat (*lamina ganglionaris*); VI – polimorf hujayralar qavati (*lamina multiformis*) (9.9-rasm).

Embrional rivojlanish davrida, yuqorida aytib o'tilganidek, birinchi bo'lib 6-oyda I va VI qavatlar differensiallashadi, II, III, IV va V qavatlar esa keyinroq, embrional hayotning 8-oylarida taraqqiy etadi.

Po'stloqning molekulyar qavati oz miqdorda urchuqsimon shakldagi mayda assotsiativ neyronlar tutadi. Ularning aksonlari molekulyar qavat nerv tolalarining tangensial chigali tarkibida miya yuzasiga parallel o'tadi. Lekin, ushbu chigalning tolalarini asosiy qismi pastki qavat hujayralarining dendritlaridan tashkil topgan. Tashqi donador qavat diametri 10 mkm atrofida bo'lgan mayda dumaloq, ko'p burchakli, piramidasimon va yulduzsimon shakldagi neyronlardan tashkil topgan.



9.9-rasm. Bosh miya katta yarim sharlari po'stlog'i qavatlari.

1 - molekulyar qavat, 2 - tashki donador qavat, 3 - piramidasimon hujayralar qavati, a - piramidasimon hujayra, b - dendrit, 4 - ichki donador qavat, 5 - ganglionar qavat, 6 - polimorf hujayralar qavati, 7 - qon tomiri.

Ushbu hujayralarning dendritlari molekulyar qavatga ko'tariladi. Aksonlari yoq moddaga o'tib ketadi, yoki aylana hosil qilib qaytadi va molekulyar qavat tolalarining tangentsial chigaliga qo'shilib ketadi.

Katta yarim sharlar po'stlog'ining eng keng qavati - piramidasimon hujayralar qavatidir. U, ayniqsa, oldingi markaziy burmada yaxshi rivojlangan. Piramidasimon neyronlarning kattaligi ushbu qavatning tashqi sohasidan ichkarisiga tomon 10-40 mkm atrofida asta-sekin kattalashib boradi. Piramidasimon hujayraning uchidan bosh dendrit chiqib, molekulyar qavatgacha yetadi. Piramidaning yon yuzalaridan hamda asosidan chiquvchi dendritlar kalta bo'ladi va ushbu qavatdagi qo'shni hujayralar bilan sinapslar hosil qiladi. Piramidasimon hujayraning aksoni doimo uning asosidan chiqadi. Mayda hujayralarning aksoni po'stloq sohasida qoladi; yirikroq piramidasimon neyronlarning aksoni esa odatda oq moddaga o'tuvchi assotsiativ yoki komissural yo'llarni hosil qiladi.

Ichki donador qavat po'stloqning ayrim maydonlarida (masalan, po'stloqning ko'ruv sohasida) juda yaxshi rivojlangan. Lekin u ba'zi joylarda (oldingi markaziy burmada) deyarli bo'lmasligi mumkin. Ushbu qavat mayda yulduzsimon hujayralardan iborat. Bu qavatning tarkibida gorizontolalar juda ko'p.

Ganglionar qavat yirik piramidasimon hujayralardan tashkil topgan. Ayniqsa, oldingi markaziy burmada (harakatlantiruvchi zonada) birinchi marta kiyevlik anatom V.A.Bets tomonidan 1874-yilda topilgan gigant piramidalar (Bets hujayralari) joylashgan. Bu hujayralar juda yirik bo'lib, bo'yiga 120-140 mkmga, eniga 80 mkmga yetadi. Po'stloqning boshqa piramidasimon hujayralaridan farqli o'laroq, gigant piramidalar o'z sitoplazmasida xromatofil moddaning yirik parchalarini tutadi. Ushbu hujayralarning aksonlari oq moddaga o'tadi hamda po'stloq-orqa miya (kor tiko-spinal) va po'stloq-yadro (kortiko-nuklear) effektor yo'llarning asosiy qismini tashkil qiladi va motor yadrolarda sinapslar hosil qilib tugaydi. Piramida yo'li po'stloqdan chiqishidan oldin undan ko'plab kollaterallar ketadi. Betsning

gigant piramidasimon neyronlarining aksonlari po'stloqning o'ziga tormozlovchi impulslar yuboruvchi kollaterallar beradi. Piramida yo'li tolalarining kollaterallari yo'l-yo'l tanaga, qizil yadroga, retikulyar formatsiyaga, ko'prik va pastki olivalar yadrolariga yo'naladi. Ko'prik va pastki oliva yadrolari signallarni miyachaga uzatadi. Shunday qilib, piramida yo'li orqa miyaga harakat faolligini chaqiruvchi signallar uzatayotgan bir vaqtda bazal tugunlar, miya o'zagi va miyacha ham signallar oladi. Piramida yo'li kollaterallaridan tashqari, bevosita po'stloqdan oraliq yadrolarga: dumli tanaga, qizil yadroga, miya o'zagi retikulyar formatsiyasining yadrolariga va boshqalarga boruvchi tolalar ham mavjud.

Polimorf hujayralar qavati turli shakldagi, ko'proq urchuqsimon neyronlardan tashkil topgan. Ushbu qavatning tashqi sohasi ancha yirikroq hujayralar tutadi. Ichki sohasining neyronlari maydaroq bo'lib, bir-biridan uzoq masofada joylashgan. Polimorf qavat hujayralarining aksonlari bosh miyaning efferent yo'llari tarkibida oq moddaga ketadi, dendritlari esa molekulyar qavatga yetib boradi.

Betsning gigant piramidasimon hujayralari markaziy nerv tizimining boshqa bo'limlaridan sentrifugal tolalar bilan impulslar keladigan va sinapslar orqali ularning dendritlari va tanalariga uzatiladigan asosiy neyronlar hisoblanadi. Yirik piramidalaridan impuls sentripetal efferent yo'llarni hosil qiluvchi aksonlar orqali ketadi. Po'stloqning ichida neyronlar orasida murakkab aloqalar shakllanadi (9.9-rasm).

Turli maydonlarning po'stlog'i u yoki boshqa qavatlarining turlicha rivojlanganligi bilan ajralib turadi. Masalan, harakat markazi hisoblangan oldingi markaziy burma po'stlog'ida III, V va VI qavatlar yaxshi rivojlangan, II va IV qavatlar esa sust rivojlangan. Bu po'stloqning agranulyar tipdagi tuzilishi deb ataladi. Ushbu sohalardan markaziy nerv tizimining pastga tushuvchi o'tkazuvchi yo'llari boshlanadi. Hidlov, eshituv va ko'ruv a'zolaridan kelayotan afferent o'tkazuvchi yo'llar tugaydigan po'stloqning sezuvchi markazlarida yirik va o'rtacha piramidalar tutgan qavatlar sust rivojlangan bo'lib, donador qavatlar (II va IV) o'ta yaxshi rivojlangan bo'ladi. Bu po'stloqning granulyar tipi hisoblanadi.

Bosh miya yarim sharlari po'stlog'ining miyeloarxitektonikasi. Bosh miya yarim sharlari po'stlog'ining nerv tolalari orasida quyidagi tolalarni ajratish mumkin:

1. Assotsiativ tolalar – bitta yarim sharlar po'stlog'idagi turli sohalarni bir-biri bilan bog'lab turadi;
2. Komissural tolalar – ikkala yarim sharlardagi turli markazlarni o'zaro bog'lab turadi;
3. Proeksion tolalar – ular ham afferent (markazga intiluvchi yoki sezuvchi) ham efferent (markazga intiluvchi yoki harakatlantiruvchi) tolalar bo'lib, po'stloqni markaziy nerv tizimining quyi qismlarida yotuvchi yadrolar bilan bog'laydi.

Ushbu tolalar katta yarim sharlar po'stlog'ining piramidasimon qavatida tugaydigan radial nurlarni hosil qiladi. Yuqorida tasvirlangan molekulyar qavatning tangensial chigalidan tashqari ichki donador va ganglionar qavatlar sathida miyelinli

nerv tolalarining ikkita tangentsial qavatlari – tashqi va ichki tasmalar joylashgan. Chamasi, ushbu tasmalar afferent tolalarning oxirgi shoxchalaridan va po'stloqning piramidasimon kabi hujayralarini aksonlarining kollaterallaridan hosil bo'ldi. Gorizontol tolalar po'stloq neyronlari bilan sinaptik aloqalar hosil qilib, nerv impulsini po'stloq bo'ylab keng tarqalishini ta'minlaydi. Katta yarim sharlarning turli bo'limlarida po'stloqning tuzilishi keskin farq qiladi, shu sababli uning hujayra tarkibi va tolalar yo'nalishini mukammal o'rganish maxsus kursning vazifasi hisoblanadi. Katta yarim sharlar po'stlog'i trofik, himoya, tayanch va chegaralovchi vazifalarni bajaruvchi baquvvat neyrogial apparatga ega.

VEGETATIV NERV TIZIMI

Vegetativ nerv tizimi nerv tizimining bir qismi bo'lib, organizmning ovqat hazm qilish tizimi a'zolari hamda o't yo'llarining motorikasi va sekretsiyasi, ko'zning silliqlik mushaklari tonusi, qon tomirlari tonusi va yurak faoliyati, bronxlar tonusi, qon bosimi, ter ajralishi, tana harorati, modda almashinuv jarayonlari va boshqa shu kabi visseral faoliyatlarini boshqaradi. Sanab o'tilgan faoliyatlarga, odatda, odam o'z ihtiyoiri bilan ta'sir qila olmaydi. Shu sababli, mazkur tizim "avtonom" nerv tizimi deb ham yuritiladi. Keng tarqalganligiga qaramasdan, "avtonom" termini unchalik to'g'ri emas, chunki avtonom nerv tizimining ko'pchilik funksiyalari markaziy nerv tizimi tomonidan tashkil qilinadi va boshqariladi. Avtonom nerv tizimi tushunchasi ko'proq funksional hisoblanadi.

O'zining funksional hususiyatlari va tuzilishiga ko'ra vegetativ nerv tizimi simpatik va parasimpatik qismlarga ajratiladi. Odatda, muayyan a'zoga har ikkala tizimning effektor tolalari keladi va o'zining qo'zg'lishida o'zaro qarama-qarshi effektlar chaqiradi:

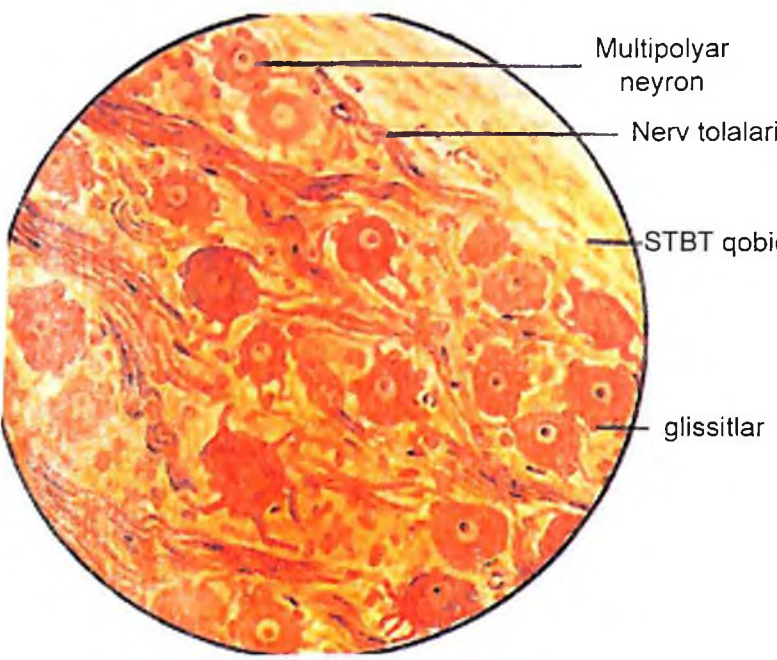
Simpatik nerv tizimi qo'zg'alganda organizmni o'tkir stressga moslanishi ro'y beradi: teri va ichki a'zolarining qon tomirlari spazmi hamda yurak urishini tezlashishi hisobiga qon bosimi ko'tariladi; nafas olish tezlashadi (bronxlarni kengayishi hisobiga); energiya ishlab chiqarish oshadi, u bilan birga tana harorati ko'tariladi va ter ajralishi kuchayadi (terlash); ovqat hazm qilish a'zolari faoliyati (ularning motorikasi va sekretsiyasi) hamda siydik pufagining bo'shalishi tormozlanadi; ko'z qorachig'lari kengayadi.

Parasimpatik nerv tizimining qo'zg'alishi esa qayta tiklanish jarayonlarini ta'minlaydi: qon tomirlari tonusi va yurak faoliyati pasayadi; nafas olish sekinlashadi (bronxlar torayadi); energiya ishlab chiqarish pasayadi (parasimpatik nerv tizimi ter ajralishiga ta'sir qilmaydi); ovqat hazm qilish a'zolarining ishi kuchayadi va siydik pufagining bo'shshishi tezlashadi; ko'zning siliar mushaklari qisqaradi va ko'z qorachig'lari torayadi.

Vegetativ nerv tizimi bosh miya va orqa miya yadrolaridan iborat markaziy hamda nerv stvollari, nerv tugunlari va chigallaridan iborat bo'lgan periferik qismlardan tashkil topgan.

Vegetativ nerv tizimining markaziy bo'limining yadrolari o'rta va uzunchoq miyada hamda orqa miyaning bo'yin, bel va dumg'aza segmentlarini yon shoxlarida joylashgan. Simpatik nerv tizimiga orqa miya ko'krak va yuqori bel bo'limlari yon shoxlarining vegetativ yadrolari, parasimpatik nerv tizimiga esa III, VII, IX va X juft kalla nervlarining vegetativ yadrolari va orqa miya dumg'aza qismining vegetativ yadrolari kiradi. Markaziy bo'limning multipolyar neyronlari vegetativ reflektor yoyining assotsiativ neyronlari hisoblanadi. Ularning aksonlari markaziy nerv tizimidan orqa miyaning oldingi shoxlari yoki kalla nervlari orqali chiqadi va periferik vegetativ tugunlarning birini neyronlarida sinapslar hosil qilib tugaydi (9.10-rasm). Bu vegetativ nerv tizimining preganglionar effektor, odatda, miyelinli nerv tolasidir. Simpatik veparasimpatik vegetativ nerv tizimining preganglionar tolalari xolinergik tolalar hisoblanadi. Elektron mikroskop yordamida o'rganilganda, ularning terminallari mayda oqish sinaps pufakchalari (40-60 nm) va bita-yarimta yirik qoramtir vezikulalar (60-150 nm) tutishi aniqlangan.

Vegetativ nerv tizimining periferik tugunlari a'zolardan tashqarida (paravertebral va prevertebral simpatik tugunlar, kallaning parasimpatik tugunlari) hamda hazm nayining, yurak, bachadon, siydik qopi va boshqa a'zolarining



9.10-rasm. Vegetativ nerv tuguni

devoridagi intramural chigallar tarkibida bo'lishi mumkin.

Paravertebral gangliyalar umurtqa pog'onasining ikki yonida joylashgan va o'zining biriktiruvchi to'qimali stvollari bilan simpatik zanjirchalarni hosil qiladi.

Prevertebral gangliyalar qorin aortasini va uning asosiy tarmoqlarini old tomonida qorin chigalini hosil qiladi, uning tarkibiga qorin, yuqori ichak tutqich va pastki ichak tutqich gangliyalari kiradi.

Vegetativ gangliyalari tashqaridan biriktiruvchi to'qimali kapsula bilan o'ralgan. Biriktiruvchi to'qimaning qatlamlari tugun pareximasiga o'sib kirib, uning stromasini hosil qiladi. Tugunlar shakli va kattaligi turlicha bo'lgan multipolyar neyronlardan tuzilgan. Neyronlarning dendritlari juda ko'p sonli va kuchli shox-

langan bo'ladi. Aksonlari postganglionar effektor (odatda, miyelinsiz) tolalar tarkibida tegishli ichki a'zoga boradi. Har bir neyron va uning o'simtali glial parda bilan o'ralgan. Glial pardaning tashqi yuzasi bazal mebrana bilan qoplangan, uni tashqarisida biriktiruvchi to'qimali yupqa parda joylashgan. Preganglionar tolalar tegishli gangliyalarga kelib, u yerdagi neyronlarning dendritlari yoki perikarionida aksodendritik yoki aksosomatik sinapslar hosil qilib tugaydi. Sinapslar mikroskopda tolalarning varikozlari yoki terminal kengaymalari ko'rinishida aniqlanadi.

Simpatik gangliyalari neyronlari sitoplazmasi katexolaminlar tutadi, bu haqda mayda granulyar pufakchalarning va ularning tanalari hamda o'simtalarining, shu jumladan, tegishli a'zolarga postganglionar tolalar shaklida tushgan aksonlarining Falk usuli bo'yicha formaldegid bilan ishlov berilgan preparatlarida turli darajadagi flyuoressentsiyaning borligi dalolat beradi. Simpatik gangliyalari tarkibida granula tutuvchi, mayda intensiv flyuoressiyalanuvchi hujayralar (MIF-hujayralar) joylashgan. Ular o'simtalarining kaltaligi va sitoplazmasida flyuoressentsiya darajasi va elektron-mikroskopik xususiyatlariga ko'ra buyrakusti bezlari mag'iz moddasi hujayralarining pufakchalariga mos keluvchi granulyar pufakchalarning ko'pligi bilan ajralib turadi. MIF-hujayralar glial parda bilan o'ralgan. MIF-hujayralarning tanalarida, kamdan-kam ularning o'simtalarida, preganglionar tolalar terminallari hosil qilgan xolinergik sinapslar ko'rinadi. MIF-hujayralarga gangliya ichi tormozlash tizimi, deb qaraladi. Preganglionar xolinergik tolalar bilan qo'zg'atilib, ular katexolaminlar ajratadi. Katexolaminlar diffuz yo'l bilan yoki gangliyaning qon tomirlari orqali tarqalib, preganglionar tolalardan gangliyaning periferik neyronlariga sinaptik uzatishga tormozlovchi ta'sir ko'rsatadi.

Vegetativ nerv tizimining parasimpatik bo'limi gangliyalari yo innervatsiya qilinadigan a'zo yaqinida yoki uning intramural nerv chigallarida joylashadi. Preganglionar tolalar neyronlar tanasida, ko'pincha esa, ularning dendritlarida xolinergik sinapslar bilan tugaydi. Ushbu hujayralarning aksonlari (postganglionar tolalar) innervatsiya qilinadigan a'zolarning mushak to'qimasiga ingichka varikoz terminallar shaklida boradi va mionevral sinapslar hosil qiladi. Ularning varikoz kengaymalari xolinergik sinaptik pufakchalar tutadi.

Intramural chigallar. Vegetativ nerv tizimi neyronlarining aksariyat qismi innervatsiya qilinadigan a'zolar: hazm nayi, yurak, siydik qopi va boshqalarning nerv chigallarida to'plangan.

Intramural chigallar gangliyalari boshqa vegetativ tugunlar kabi, efferent neyronlardan tashqari, mahalliy reflektor yoylarining sezuvchi va assotsiativ neyronlarini tutadi. Intramural chigallarda tuzilishiga ko'ra, hujayralarning Dogel tomonidan tasvirlangan uch turi farq qilinadi:

1. Uzun aksonli effektor neyronlar yoki Dogelning I tip hujayralari ko'pgina kalta shoxlanuvchi dendritlar va gangliyadan tashqariga ketuvchi uzun akson tutadi. Aytib o'tish lozimki, ushbu neyronlarning aksonlari faqat intramural tunning boshqa hujayralariga nisbatgina uzun. Simpatik va parasimpatik nerv tizimining effektor neyronlari aksonlariga qaraganda esa ular ancha kalta. Uzun

aksonli neyronlar hujayralarning asosiy turi bo'lib, ular xolinergik sinapslar yordamida preganglionar tolalardan signallarni qabul qiladi va ushbu signallarni gangliya joylashgan a'zolarning effektor yoki ishchi tuzilmalariga (masalan, silliq mushak hujayralariga) uzatadi. Ular mediator sifatida noradrenalin xizmat qiladigan sinapslarni hosil bo'lishida qatnashadi.

2. Teng o'simtali sezuvchi neyronlar yoki Dogelning II tip hujayralari. Haqiqiy sezuvchi nerv tugunlarining neyronlaridan farqli o'laroq ushbu hujayralar multipolyar hisoblanadi, ya'ni bir emas, bir nechta dendritlar tutadi. Morfologik belgilariga ko'ra o'simtalarining qay biri akson ekanligini ajratib bo'lmaydi, chunki o'simtalar shoxlanmasdan hujayra tanasidan ancha uzoqqa ketadi. Ushbu hujayralarning dendritlari a'zoda sezuvchi nerv oxirlarini hosil qiladi. Ulardan kelayotgan signallar hujayradan darhol o'sha tugunning effektor neyroniga (Dogelning I tip hujayralari) uzatiladi. Shunday qilib, ikki neyronli periferik yoki mahalliy reflektor yoyi hosil bo'ladi, ya'ni yoyning barcha neyronlari markaziy nerv tizimidan tashqarida joylashadi.

3. Assotsiativ neyronlar yoki Dogelning III tip neyronlarining aksonlari qo'shni gangliyalarga boradi va ularning neyronlarini dendritlarida sinapslar hosil qilib tugaydi. Chamasi, ular tugunning sezuvchi neyronlaridan signallarni qabul qiladi va ularni qo'shni intramural tugunlarning effektor neyronlariga uzatadi. Natijada, murakkabroq (uch neyronli va h.k.), lekin avvalgidek mahalliy reflektor yoylari hosil bo'ladi.

Shunday qilib, intramural nerv tugunlari ikki xil vazifani bajaradi: ularning neyronlari ham markaziy hamda periferik reflektor yoylarini hosil bo'lishida qatnashadi. Shu bilan birga, ko'pchilik periferik reflektor yoylari (effektor neyronlarning qayerga tegishli bo'lishiga muvofiq) parasimpatik effekt chaqiradi.

Meda-ichak yo'llarining intramural tizimi (enteral tizim) o'ziga xos xususiyatlari bilan ajralib turadi. Hazm nayining devorida nerv tolalari bilan bog'langan nerv hujayralarini tutuvchi uch xil: shilliq osti, mushaklararo va seroz osti intramural nerv chigallari uchraydi. Eng yirik nerv chigali – mushaklararo chigal – bo'ylama va aylana mushak qavatlari o'rtasida joylashadi. Elektron mikroskop va gistoximik usullar yordamida mushaklararo nerv chigalida ichakning harakat faolligini qo'zg'atuvchi xolinergik neyronlar va adrenergik hamda purinergik neyronlardan iborat tormozlovchi neyronlar aniqlangan.

Tuzilishiga ko'ra purinergik neyronlar perikarionida va o'simtalarida yirik (80-120 nm kattalikda) elektron-zich donachalar bo'lishi bilan ajralib turadi. Intramural vegetativ gangliyalarda tarkibida qator gormonlar (vazointestinal peptid, R modda, somatostatin va boshqa) ajratuvchi peptidergik neyronlar bo'ladi. Ushbu neyronlar nerv va endokrin vazifalarni bajaradi hamda turli a'zolarning endokrin apparati funksional faoliyatini modullashtiradi deb hisoblanadi. Intramural chigallar neyronlarining postganglionar tolalari mushak to'qimasida terminal chigallar hosil qiladi, ularning ingichka stvollari aksonlarning bir nechta varikoz-kengaymalarini tutadi. Varikoz kengaymalarining diametri 0,5-2 mkm bo'lib, ularda

sinaps pufakchalari va mitoxondriyalar bo'ladi. Varikozlar orasidagi 0,1-0,5 mkm kenglikdagi sohalar mikronaychalar va neyrofilamentlar bilan to'lgan. Xolinergik mionevral sinapslarda mayda oqish, 30-60 nm kattalikdagi sinaps pufakchalari, adrenergik sinapslarda esa, 50-60 nm kattalikdagi mayda granulyar sinaps pufakchalari bo'ladi.

Ham simpatik, ham parasimpatik vegetativ nerv tugunlarida mediator sifatida atsetilxolin xizmat qiladi. Uning yordamida qo'zg'alish preganglionar toladan efektor (ishchi) a'zoga uzatiladi. Postganglionar tolalarning oxirida esa mediatorlar turlicha: parasimpatik tizim uchun yana o'sha atsetilxolin, simpatik tizim uchun esa – noradrenalin.

Bosh va orqa miya pardalari

Bosh va orqa miya uch qavat parda bilan o'ralgan: miya to'qimalariga bevosita yopishib turuvchi yumshoq miya pardasi, to'r yoki o'rgimchak inisimon parda va kalla suyagi hamda umurtqa pog'onasining suyak to'qimasiga chegaradosh bo'lgan qattiq miya pardasi.

Yumshoq miya pardasi bevosita miya to'qimasiga yopishib yotadi va undan chetki glial membrana bilan chegaralangan. Parda nozik siyrak tolali biriktiruvchi to'qimadan tuzilgan, unda miyani oziqlantiruvchi juda ko'p qon tomirlari, ko'plab nerv tolalari, oxirgi apparatlar va bitta-yarimta nerv hujayralari joylashgan.

To'r parda siyrak tolali biriktiruvchi to'qimaning yupqa qatlamidan iborat. U bilan yumshoq miya pardasi o'rtasida kollagen tolalarning nozik tutamlari va ingichka elastik tolalardan tashkil topgan to'siqlar to'ri yotadi. Ushbu to'r pardalarni bir-biri bilan bog'lab turadi. Miya to'qimasini relyefini takrorlaydigan yumshoq parda bilan chuqurliklarga kirmasdan, ko'tarilgan joylardan o'tuvchi to'r parda o'rtasida to'r parda osti (subaraxnoidal) bo'shliq bo'lib, pardalarni bir-biri bilan bog'lab turuvchi nozik kollagen va elastik tolalar uni teshib o'tgan. Subaraxnoidal bo'shliq gidravlik yostiqni hosil qiladi va markaziy nerv tizimini shikastlanishdan saqlaydi. Ushbu bo'shliq miya qorinchalari bilan tutashgan va serebrospinal suyuqlik bilan to'lgan. Ba'zi joylarda to'r parda qattiq miya pardasi ichiga kirib boradi va qattiq miya pardasining venoz sinuslarida bo'rtmalar hosil qilib tugaydi. Venalarning endotelial hujayralari bilan qoplangan ushbu bo'rtmalar to'r parda vorsinkalari deb ataladi. Ularning vazifasi orqa miya suyuqligini venoz sinuslar qoniga qayta so'rishdan (reabsorbsiya qilishdan) iborat.

Qattiq miya pardasi zich tolali biriktiruvchi to'qimadan tuzilgan bo'lib, juda ko'p elastik tolalar tutadi. Kalla bo'shlig'ida u suyak usti pardasiga zich birikib ketgan. Orqa miya kanalida qattiq miya pardasi umurtqa suyaklari periostidan epidural bo'shliq bilan ajralib turadi. Epidural bo'shliq siyrak tolali biriktiruvchi to'qima qatlami bilan to'la, bu esa qattiq miya pardasining nisbatan harakatchanligini ta'minlaydi. Qattiq va to'rsimon miya pardalari o'rtasida subdural bo'shliq joylashgan. Subdural bo'shliqda oz miqdorda suyuqlik bo'ladi. Miya pardalari subdural va

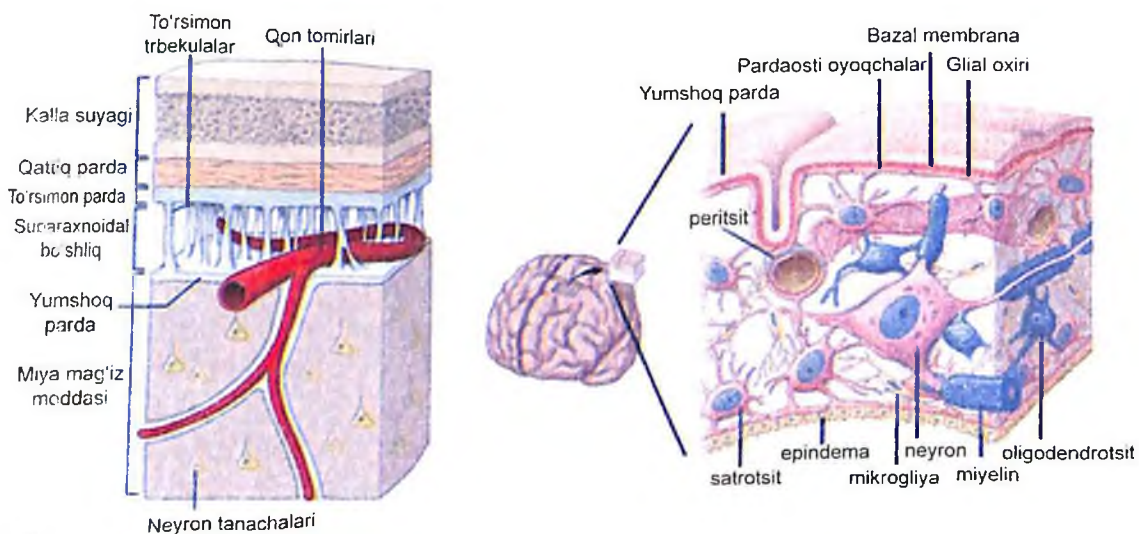
subaraxnoidal bo'shliqlar tomonida yassi glial hujayralar bilan qoplangan (9.11-rasm).

NERV TIZIMINING YOSHGA QARAB O'ZGARISHLARI

Markaziy nerv tizimida ilk postnatal ontogenezda kuzatiladigan o'zgarishlar uning yetilishi bilan bog'liq. Yangi tug'ilgan chaqaloqlarda po'stloq neyronlari uchun yadro-sitoplazma nisbatining yuqori bo'lishi xosdir. Yosh o'tgan sari sitoplazma hajmining oshishi hisobiga neyronlarning o'lchamlari kattalashadi. Bunda (dastlabki 3 oy ichida) II va IV qavatlarining piramidasimon neyronlarining o'lchamlari juda tez oshadi. Donacha hujayralar va IV qavatning kichik piramidallari kattaligi juda sekin oshadi. Sinaptik birikishlar soni ko'payadi.

Bosh miya katta yarim sharlar po'stlog'ining yoshga bog'liq o'zgarishlari. Odam ontogezi mobaynida katta yarim sharlar po'stlog'ining rivojlanish jarayonida uning asosiy elementlari bo'lgan neyronlar va neyroglia hujayralari hamda qon tomirlarining tarqalishi va tuzilishida o'zgarishlar kuzatiladi. Tug'ilish paytini o'zida katta yarim sharlar po'stlog'ining neyroglia-qon tomirlari ansambllari yuzaga keladi. Lekin ko'pchilik neyronlar noaniq shaklda, o'simtali yaxshi rivojlanmagan va o'lchamlari kichik bo'ladi. Neyronlarning to'plamlari, ayniqsa "uyasimon" guruhchalari, lokal tolalar to'rlari o'ta kuchsiz rivojlangan. Glial hujayralar juda mayda. Pial qon tomirlari ingichka, kapillyarlar to'ri kam va po'stloqning barcha qavatlarida bir xil zichlikda bo'ladi.

1-yoshda piramidasimon va yulduzsimon neyronlar shaklining tiplarga ajralishi, ularning kattalashuvi, dendrit va aksonlar shoxlanishini, ansambllar ichi vertikal aloqalarning rivojlanishi kuzatiladi. 3 yoshga kelib ansambllarda neyronlarning "uyasimon" guruhchalari, ancha ravshan shakllangan vertikal dendritlar



9.11-rasm. Bosh miya pardalari (sxematik ko'rinishi).

tutamlari va radial tolalar tutamlari aniqlanadi. Aksonlarining kollaterallari vertikal yoʻnalishda tarqalgan urchuqsimon yulduzsimon neyronlar soni koʻpayadi.

5-6 yoshlarda neyronlarning funksional ixtisoslanishini aks ettiruvchi ularning polimorfizmi kuchayadi: piramidasimon neyronlar yon va bazal dendritlarining boʻyiga oʻsishi va ularning apikal dendritlarining yon terminallarini rivojlanishi hisobiga ansambllar ichi gorizontaal aloqalar tizimi murakkablashadi. 9 yoshlarga kelib hujayralar guruhchalari kattalashadi, kalta aksonli neyronlarning tuzilishi murakkablashadi va poʻstloqning turli sohalarida aniq shakllangan vertikal ustunchalarni hosil qiluvchi interneuronlarning hamma turlarining akson kollaterallari toʻri kengayadi. 12-14 yoshlarda ansambllarda piramidasimon neyronlarning ixtisoslashgan shakllari yaqqol koʻrina boshlaydi, interneuronlarning barcha turlari oʻz differentsiyasining eng yuqori darajasiga yetadi; hamma ansambllarda tolalarning nisbiy hajmi hujayra elementlarining nisbiy hajmidan ancha yuqori boʻladi; poʻstloq ichidagi arteriyalarning diametri va devorining qalinligi ancha ortadi. 18 yoshlarga kelib poʻstloqning ansambl tuzilishi oʻz arxitektonikasining asosiy koʻrsatkichlari boʻyicha katta yoshli odamlar darajasiga yetadi. Katta yoshli odamlarda chaqaloqlarga qaraganda poʻstloqning hajm birligidagi neyronlar soni kamayadi. Kamayish qisman neyronlarning bir qismini oʻlishi hisobiga, ammo asosan nerv tolalari va neyrogliyaning oʻsib ketishi hisobiga poʻstloqni qalinligini ortishi va neyronlarning mexanik "surilishi" hisobiga boʻladi. Chaqaloqlarning oʻrta peshona burmasi (harakatlantiruvchi zona) neyronlari sitoplazmasida bazofil modda boʻlmaydi; 3-6 oylik bolalarda neyronlarda bazofil modda miqdori oshadi, ikki yoshda esa xuddi katta yoshli odamlardagidek boʻlib qoladi. Poʻstloqning baʼzi sohalarida (oʻrta va pastki peshona burmalari, oʻrta va pastki chakka burmalari va boshqalar) aksonlar atrofida miyelin pardani shakllanishi bola tugʻilgandan soʻng roʻy beradi.

Keksa yoshlarda markaziy nerv tizimida sodir boʻladigan oʻzgarishlar, eng avvalo, miya qon tomirlarining sklerotik oʻzgarishlari bilan bogʻliq. Keksalarda yumshoq va toʻrsimon miya pardalari qalinlashadi. Ularda oxaklanish nuqtalari paydo boʻladi. Katta yarim sharlari, eng avvalo peshona va ensa boʻlaklari, poʻstloqning atrofiyasi kuzatiladi. Poʻstloqning hajm birligidagi neyronlar soni, asosan hujayralarning oʻlimi hisobiga, kamayadi. Neyronlarning oʻlchamlari kichrayadi, qisman bazofil moddani yoʻqotadi, ularning chegaralari notekis boʻlib qoladi. Birinchi navbatda, poʻstloqning harakatlantiruvchi zonasi V qavatining piramidasimon neyronlari va miyachaning noksimon hujayralari oʻzgaradi. Nerv tizimining turli boʻlimlari neyronlari sitoplazmasida lipofussin donachalari toʻplanadi.

MARKAZIY NERV TIZIMINING QON BILAN TA'MINLANISHI

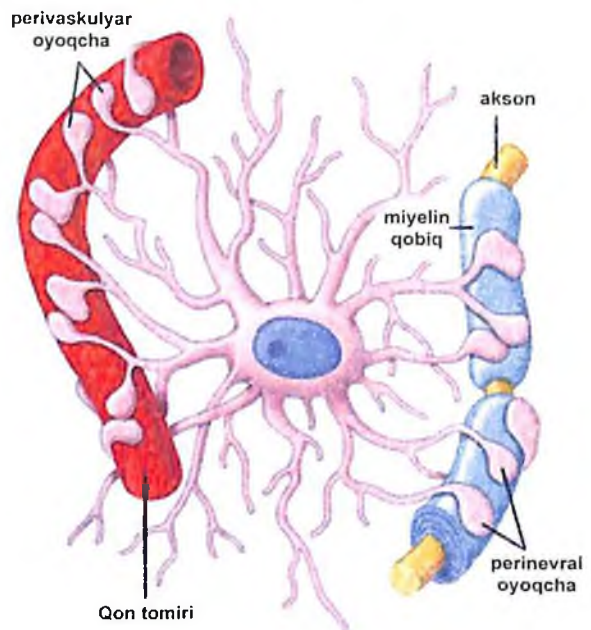
Orqa miya oldingi va orqa ildiz arteriyalari orqali qon bilan taʼminlanadi. Ular oldingi va orqa ildizlar bilan kiradi va yumshoq miya pardasida arterial toʻr hosil qiladi. Bu yerda boʻylama arteriyalar shakllanadi, ularning asosiysi – oldingi spinal

arteriya oldingi o'rta yoriqdan o'tadi.

Oq moddaga qaraganda kulrang moddada kapillyarlar to'ri zichroq bo'ladi. Orqa miya venalari arteriyalar bilan birga yurmaydi. Orqa miyaning chetlaridan va oldingi o'rta yoriqdan kelgan venalar yumshoq miya pardasida, ayniqsa orqa miyaning dorsal yuzasida chigallar hosil qiladi, ulardan qon ventral va dorsal ildizchalar bilan yuradigan venalarga oqib ketadi.

Bosh miya ichki uyqu va umurtqa arteriyalari orqali arterial qon bilan ta'minlanadi, ular miyaning asosida bazillyar arteriyaga quyiladi. Ushbu arteriyalarning tarmoqlari yumshoq miya pardasiga o'tadi, u yerdan mayda tarmoqchalar miya moddasiga yo'naladi. Kapillyarlar to'ri bosh miyaning oq moddasiga qaraganda kulrang moddasida zichroq bo'ladi. Bosh miya qon kapillyarlarining devori uzluksiz endoteliy va yaxshi rivojlangan bazal mebranadan iborat. Bu yerda nerv to'qimasi va qon o'rtasida moddalarning tanlab almashinuvi sodir bo'ladi, bu jarayonda gematoensefalik baryer deb ataluvchi tuzilma ham ishtirok etadi. To'qima va qon o'rtasida moddalarning tanlab almashinuvi kapillyarlarni o'zini tuzilish xususiyatlaridan tashqari (yaxlit endoteliy qoplami yaxshi rivojlangan desmasomalar bilan, qalin uzluksiz bazal membrana), yana gliotsitlar, eng avvalo, astrotsitlar o'simtalarining kapillyarlar yuzasida neyronlarni bevosita qon kapillyarlari devoriga tegib turishiga to'sqinlik qilib turuvchi qavat hosil qilishi bilan ta'minlanadi.

Gematoensefalik baryer qondan nerv to'qimasiga antibiotiklar, kimyoviy va bakterial birikmalar kabi zararli moddalarni o'tishiga to'sqinlik qiluvchi funksional to'siq hisoblanadi. Klinik va eksperimental dalillar ushbu to'siqni mavjudligini, elektron-mikroskopik tadqiqotlar uning struktur asoslarini aniqlashidan ancha avval ko'rsatib bergan edi. Ma'lumki, ba'zi dorivor preparatlar qonga yuborilganda boshqa to'qimalarga o'tsa ham, bosh miyaga o'tmaydi. Bundan tashqari, qondan tananing boshqa qismlariga oson o'tuvchi ayrim bo'yoqlar kulrang moddada aniqlanmaydi. Bu esa, qon bilan miya to'qimasi o'rtasida qandaydir to'siq borligidan dalolat beradi. Elektron-zich markerlarni qo'llash orqali o'tkazilgan elektron-mikroskopik tadqiqotlar ushbu to'siqning elementlarini aniqlashga yordam berdi: gemokapillyarning yaxlit endoteliysi, uning qalin uzluksiz bazal membranasi, astrotsitar gliyaning bazal membranasi, gemokapillyarni har tomondan zich o'rab olgan ast-



9.12-rasm. Gematoensefalitik to'siq (sxema).

rotsitlarning o'simtalari (9.12-rasm). Gematoensefalik to'siqning faoliyati asosida nerv to'qimasining qon kapilyarlariga xos bo'lgan pasaygan o'tkazuvchanlik yotadi. Mazkur baryerning asosiy struktur tarkibiy qismi bo'lib tutashuvchi birikishlar hisoblanadi, ular ushbu kapilyarlar devori endotelij qatlamining yaxlitligini ta'minlaydi. Boshqa, juda ko'p joylarda uchraydigan fenestrlar endotelial hujayralarning sitolemmasida bo'lmaydi, pinotsitoz pufakchalar juda kam bo'ladi. Ushbu kapilyarlar o'tkazuvchanligini pastligi, qisman uni zich o'rab turgan neyrogliya hujayralari o'simtalarning kengaygan oxirlari hisobiga ta'minlanadi, ular miya to'qimasini qondan turli yot va toksik moddalar o'tishidan himoya qiladi. Ammo gazlar hamda neyronlar va glial hujayralarining oziqlanishi uchun bo'lgan boshqa kichik molekulalar ushbu baryerdan juda oson o'tadi.

Serebrospinal suyuqlik

Markaziy nerv tizimining nozik to'qimalarining himoyasi bir tomondan, ularni suyak g'ilofida joylashganligi bilan ta'minlansa, ikkinchi tomondan, ular suyuqlikda muallaq turadi. Mazkur suyuqlik subaraxnoidal bo'shliqda joylashgan, chunki to'rsimon (o'rgimchak inisimon) tuzilmaning hamma to'qimalararo bo'shliqlari o'zgargan to'qima suyuqligi bilan to'lgan bo'lib, uni serebrospinal suyuqlik (orqa miya suyuqligi) deb ataladi. Suyuqlik bilan shimilgan yumshoq pardalar bosh va orqa miyani to'liq o'rab oladi va gidravlik amortizator vazifasini bajaradi. Serebrospinal suyuqlik tiniq, solishtirma og'irligi past (1,004-1,008 g/ml) bo'lib, tarkibida tuzlar, juda kam miqdorda oqsil va faqat bir necha xil hujayralar, asosan limfotsitlar bo'ladi.

Serebrospinal suyuqlikning bir qismi bosh miyaning yuzasida, asosiy qismi esa miya qorinchalariga qon tomirlari chigallaridan ajraladi. Tomirlar chigallari qorinchalar bo'shlig'iga chiqib turuvchi kapilyarlarga boy tuzilmalar bo'lib, tashqaridan shingillarni eslatadi.

Kapilyarlar tomirlar chigalining qorincha suyuqligi bilan yuvib turiladigan erkin yuzasi yaqinida joylashadi. Chigalning erkin yuzasi kubsimon epiteliy bilan qoplangan, suyuqlik qorinchalar bo'shlig'iga tushib, serebrospinal suyuqlikka aylanishidan oldin shu epiteliy orqali o'tishi lozim. Shu va boshqa sabablarga ko'ra, ba'zi moddalarni, ayniqsa makromolekulalarni oddiy to'qima suyuqligiga qaraganda serebrospinal suyuqlikka tushishi qiyin. Qon tomirlari chigallarini rivojlantirishida nerv nayining uchinchi va to'rtinchi qorinchalarining tomi hosil bo'ladigan qismi juda yupqa, qon tomirlari bilan birga yumshoq va to'rsimon pardalar bilan qoplangan ependimani tashkil qiluvchi, faqat bir qavat kubsimon hujayralar qalinligida bo'lib qoladi. Ushbu joylarda miya pardalari ependimani o'z oldida itarib, qorinchalar bo'shlig'iga bo'rtmalar hosil qiladi. Shunga o'xshash jarayonlar yon qorinchalarda ham qon tomirlari chigallarining hosil bo'lishiga olib keladi. Natijada, har bir miya qorinchasida bittadan, jami to'rtta qon tomirlari chigallari hosil bo'ladi. Qon tomirlari chigallari huddi bandida osilib turgan shingil kabi juda ko'p

barsimon o'simtalaridan tuzilgan. Har bir o'simtada kapillyarlar chigaliga o'tib ketadigan mayda arteriya yoki arteriola bo'ladi. Egri-bugri kapillyarlar epiteliyda vorsinkalar (villi) deb ataluvchi bo'rtmalar hosil qiladi. Qon tomirlari chigalini qoplovchi kubsimon epiteliy ependimadan rivojlanadi va uni qon tomirlari chigalining epiteliysi, deb ataladi. Elektron mikroskopik tadqiqotlar epiteliy hujayralarining erkin yuzasi oxiri biroz kengaygan mikrovorsinkalar bilan qoplanganligini ko'rsatdi. Markaziy nerv tizimining jarohati yoki kasalligiga gumon qilinganda, serebrospinal suyuqlikni tekshirish katta diagnostik ahamiyatga ega. Masalan, suyuqlikda qon paydo bo'lishi kalla suyagining qon tomirlarini uzilishi bilan birga sinishi to'g'risidagi tahminni tasdiqlaydi. Serebrospinal suyuqlikda hujayralar sonining ko'payishi miyaning yoki miya pardalarining yallig'lanish kasalliklaridan dalolat beradi. Hatto suyuqlikning bosimini o'lchash, ba'zan bosh yoki orqa miyaning ayrim patologik holatlarini aniqlashga yordam beradi.

Bosh miyaning yon qorinchalarida hosil bo'lgan serebrospinal suyuqlik ulardan qorinchalar orasidagi teshik orqali chiqadi va uchinchi qorinchaning serebrospinal suyuqligi bilan birga Silviy kanali orqali to'rtinchi qorinchaga, so'ngra uning tomi orqali subaraxnoidal bo'shliqqa o'tadi. Bosh va orqa miyani o'ragan yumshoq va to'rsimon pardalarning bo'shliqlaridagi suyuqlikning ko'pchilik qismi qorinchalarda hosil bo'ladi. Shu sababli, agar to'rtinchi qorinchaning tomi orqali serebrospinal suyuqlikning chiqish yo'li bekilib qolsa, u qorinchalarda to'planadi va ularni kengaytiradi, bu esa miyaning ichkaridan ezilishiga olib keladi. Serebrospinal suyuqlik to'xtovsiz hosil bo'lganligi sababli, u o'z vaqtida olib ketilishi lozim, aks holda kalla ichidagi bosim ortib ketadi. Serebrospinal suyuqlik qanday tezlik bilan hosil bo'lsa, shunday tezlik bilan qayta qonga so'rilishini ta'minlovchi tuzilmalar mavjud; bu araxnoidal vorsinkalar – to'rsimon pardaning qattiq miya pardasining venoz sinuslariga turtib chiqib turuvchi o'simtalaridir.

Orqa miya suyuqligining so'rilishini pasayishi yoki uning qorinchalardan chiqish yo'llarini bekilib qolishi gidrotsefaliya (yunocha "*hydro*" – "*suv*", "*kephale*" – "*kalla*") nomi bilan ma'lum bo'lgan holatga olib keladi. Markaziy nerv tizimining bo'shliqlarida orqa miya suyuqligining ortiqcha miqdori to'planishi va kalla ichi bosimining ortib ketishiga olib keluvchi har qanday buzilish gidrotsefaliya deb ataladi. Tug'ma gidrotsefaliyada kalla katta bo'lib, aqliy faoliyatning buzilishi va mushaklarning nimjonligi bilan kechadi. Katta odamlarda ham bosh miya nerv to'qimasining shikastlanishi natijasida kelib chiqqan juda ko'p nevrologik belgilar (simptomlar) kuzatiladi.

X BOB. ENDOKRIN TIZIM

Endokrin va nerv tizimlari organizmdagi barcha a'zolar faoliyatini boshqaradi va muvofiqlashtiradi. Bunda endokrin tizim asosan organizmda kechadigan moddalar almashinuvi, tananing o'sishi, reproduktiv (jinsiy hujayralarning rivojlani-shi) faoliyat kabi nisbatan umumiy jarayonlarni boshqaradi. Endokrin tizim – qon va limfaga gormon ajratuvchi tuzilmalar – a'zolar, a'zolarning qismlari, ayrim hujayralar to'plamidan iborat. Shuning uchun ham, endokrin bezlar ekzokrin bezlar-ga nisbatan qon tomirlariga boy va chiqaruv naylariga ega emas. Endokrin bez-larning mikrotsirkulyator tomirlar tizimi sinusoid kapillyarlar tutishi va kapillyar oldi bo'shlig'ining mavjudligi bilan tavsiflanadi.

Gormonlar (yunon. "*hormone*" – "*qo'zg'atmoq*", "*ta'sir qilmoq*") asosan orga-nizmning moddalar almashinuvi, somatik o'sish, reproduktiv faoliyat kabi asosiy funksiyalariga kuchaytiruvchi yoki susaytiruvchi ta'sir ko'rsatadigan yuqori faol-likka ega boshqaruvchi omillardir.

Kimyoviy tuzilishi bo'yicha gormonlar quyidagi turlarga bo'linadi: aminokislo-talarning hosilalari (adrenalin, noradrenalin va boshqalar), peptidlar (50dan zi-yod gormonlarni o'z ichiga oladi, ular orasida insulin, glyukagon, ingibin, gastrin va boshqalar), steroidlar (jinsiy, buyrakusti bezi po'stlog'i gormonlari va boshqa-lar), to'yinmagan yog' kislotalari (prostaglandinlar). Fiziologik ta'siri bo'yicha ish-ga tushiruvchi gormonlar va ijrochi gormonlar farqlanadi. Gipotalamusning ney-rogormonlari va gipofiz gormonlari ishga tushiruvchi gormonlardir, ular boshqa ichki sekretsia bezlarida gormonlarning hosil bo'lishi va sekretsiyasi jarayonla-rini kuchaytiradi yoki tormozlaydi. Ijrochi-gormonlar nishon hujayralar va to'qi-malardagi modda almashinuvi jarayonlariga bevosita ta'sir ko'rsatadi. Gormonlar barcha a'zolar-ga emas, balki hujayralari mazkur gormonga nisbatan retseptorlar-ga ega bo'lgan a'zolar-gagina ta'sir ko'rsatadi. Bu hujayralar (a'zolar) nishon hujay-ralar yoki effektorlar deb nomlanadi. Nishon hujayralari ma'lum gormonga xos oqsil-retseptorlarga ega bo'lib, ular yordamida tegishli gormonni tanlab, o'ziga bi-riktirish xususiyatiga ega. Gormon retseptor bilan birikkanda plazmolemmaning gormonga tobe fermenti – adenililsiklaza faollashadi va u sitoplazmada ATFd an siklik adenozinmonofosfat (tsAMF) hosil bo'lishini kuchaytiradi, natijada hujayra o'zining funksional holatini o'zgartiradi. Gormonlar, garchand juda oz miqdorda ishlab chiqarilsada, yuqori biologik faollikka ega.

Ayrim gormonlar faqatgina bitta bezda, ayrim gormonlar esa bir necha a'zolar-da hosil bo'lishi mumkin, masalan, tiroksin – qalqonsimon bezda ishlab chiqarilsa, insulin gormoni – me'daosti bezi, quloq oldi bezi, timus va bosh miyaning ayrim hujayralarida sintezlanadi. Bir necha xil gormonlarni ishlab chiqaruvchi ayrim en-dokrin hujayralar ham mavjud. Masalan, me'daning shilliq pardasidagi G-hujayra-lar gastrin va enkefalin ishlab chiqaradi.

Nerv va endokrin tizimlarining o'zaro aloqasi

Endokrin tizim organizm faoliyatini boshqaruvchi yagona bo'g'in emas. Uning faoliyati nerv va immun tizimlari faoliyati bilan chambarchas bog'liq. Endokrin buzilishlar immun reaksiyalariga ta'sir ko'rsatishi mumkin yoki aksincha.

Nerv va endokrin hujayralari uchun umumiylik – gumoral boshqaruv omillari-ni ishlab chiqarishdan iborat. Endokrin hujayralar gormon sintezlaydi va ularni qonga chiqaradi, neyronlar esa sinaps bo'shlig'iga ajraluvchi neurotransmitterlar yoki o'zgartiruvchilar (aksariyati neyroaminlar: noradrenalin, serotonin va boshqalar)ni ishlab chiqaradi. Gipotalamusda nerv va endokrin hujayralar uchun xos bo'lgan xususiyatlarni o'zida mujassamlashtirgan sekretor neyronlar joylashgan. Ular ham neyroaminlar, ham oligopeptid gormonlarni sintezlash xususiyatiga ega. Neyroendokrin hujayralar nerv va endokrin tizimlarni yagona neyronendokrin tizimga birlashtiradi.

Tasnifi:

- Markaziy endokrin a'zolar (gipotalamus, epifiz, gipofiz);
- Periferik endokrin a'zolar:

1) sof endokrin bezlar (qalqonsimon bez, qalqonsimon bez oldi bezi, buyrakusti bezi);

2) endokrin va noendokrin vazifani bajaruvchi aralash a'zolar (me'daosti bezi, yo'ldosh, jinsiy bezlar);

3) a'zo va to'qimalarda diffuz joylashgan ayrim endokrin hujayralar – diffuz endokrin tizim (DES): a) neyrogen rivojlanish manbaiga ega APUD tizim hujayralari (aminlarni hosil qiluvchilarni yutish va dekarboksillash xususiyatiga ega); b) neyrogen taraqqiyot manbaiga ega bo'lmagan hujayralar – jinsiy bezlarning steroid gormonlar ishlab chiqaruvchi interstitsial hujayralari.

Modomiki, endokrin bezlar funksional jihatdan yagona boshqaruv tizimni hosil qilar ekan, endokrin a'zolarining o'zaro aloqasi va ularning ierarxik bog'liqligini ko'zda tutuvchi tasnif ham mavjud:

I. Markaziy endokrin bezlar (aksariyat periferik endokrin bezlar faoliyatini boshqaradi):

- gipotalamus (neyrosekretor yadrolar);
- gipofiz (adenogipofiz va neyrogipofiz);
- epifiz.

II. Adenogipofizga tobe periferik endokrin bezlar va endokrinotsitlar:

- 1) qalqonsimon bez (tirotsitlar);
- 2) buyrakusti bezi (po'stloq moddasi);
- 3) jinsiy bezlar (urug'don, tuxumdon).

III. Adenogipofizga tobe bo'lmagan periferik endokrin bezlar va endokrinotsitlar:

- 1) qalqonsimon bez kalsitoninotsitlari;
- 2) qalqonsimon bez oldi bezi;

- 3) buyrakusti bezining mag'iz moddasi va paragangliylar;
- 4) me'daosti bezi Langergans orolchalari endokrinotsitlari;
- 5) noendokrin a'zolar tarkibidagi neyroendokrinotsitlar, dispers endokrin tizim endokrinotsitlari (APUD-tizim hujayralari).

ENDOKRIN TIZIMNING MARKAZIY A'ZOLARI

Gipotalamus

Gipotalamus (*hypothalamus*) o'rta miya pufagining bazal qismidan rivojlanib, organizm endokrin faoliyatini boshqaruvchi oliy nerv markazi hisoblanadi. U avtonom nerv tizimining simpatik va parasimpatik bo'limlari markazi sifatida organizmdagi barcha visseral funksiyalarni nazorat qiladi va muvofiqlashtiradi, shuningdek boshqaruvning endokrin va nerv mexanizmlarini birlashtiradi. Gipotalamusning neyrosekretor yadrolarida joylashgan neyrosekretor hujayralar nerv va endokrin tizimlarni birlashtiruvchi substrat hisoblanadi.

Gipotalamus gipofiz bilan quyidagi tizimlar orqali chambarchas bog'langan: 1) gipotalamo-adenogipofizar, uning yordamida gipotalamus gipofizning oldingi va o'rta bo'laklari bilan bog'lanadi; 2) gipotalamoneyrogipofizar, uning yordamida gipotalamus gipofizning orqa bo'lagi (neyrogipofiz) bilan bog'lanadi.

Mazkur tizimlarning har biri o'zining neyrogemal (o'zi gormon hosil qilmaydi, lekin gipotalamusda sintezlangan gormonlarni to'playdigan) a'zosiga ega. Gipotalamo-adenogipofizar tizimda – medial tepalik (*eminentia medialis*), gipotalamo-neyrogipofizar tizimda – gipofizning orqa bo'lagi neyrogemal a'zo bo'lib hisoblanadi.

Neyrogemal a'zoning o'ziga xos xususiyatlari: 1) kapillyarlarga boy; 2) aksoval sinapslar tutadi; 3) o'zida neyrogormonlarni to'playdi; 4) unda neyrosekretor hujayralarning aksonlari tugaydi.

Gipotalamus oldingi, o'rta (mediobazal) va orqa bo'laklardan iborat bo'lib, ularda 30 juftdan ortiq yadrolar joylashgan. Gipotalamus yadrolari umumiy tuzilishga ega va bir xil funksiyani bajaruvchi neyrosekretor hujayralar to'plamidan iborat. Ayrim yadrolarda yirik – xolinergik, boshqa yadrolarda – mayda adrenergik neyrosekretor hujayralar joylashgan.

Gipotalamusning oldingi bo'lagida 2 juft yadrolar mavjud: 1) supraoptik (*nuclei supraoptici*) va 2) paraventrikulyar (*nuclei paraventriculares*). Mazkur yadrolar tarkibi peptidlar va atsetilxolin sintezlash qobiliyatiga ega bo'lgan yirik xolinergik neyrosekretor hujayralardan iborat. Shuningdek, paraventrikulyar yadro tarkibiga mayda adrenergik neyrosekretor hujayralar ham kiradi. Yirik xolinergik va mayda adrenergik neyrosekretor hujayralar nafaqat neyrogormonlar ishlab chiqarish, balki nerv impulsini hosil qilish va uni o'tkazish xususiyatiga ham ega.

Supraoptik yadrolar tarkibida zich sekretor granularar tutuvchi yirik xolinergik neyrosekretor hujayralardan iborat. Paraventrikulyar yadrolar esa birmuncha murakkabroq tuzilgan. Yadroning markazida xuddi supraoptik yadrolardagi sin-

gari yirik xolinergik neyrosekretor hujayralar joylashgan. Paraventrikulyar yadroning periferik qismi aksonlari medial eminentsiyaga yo'nalgan mayda adrenergik neyrosekretor hujayralardan iborat.

Supraoptik va paraventrikulyar yadrolarda joylashgan neyrosekretor hujayralarning aksonlari medial eminentsiya va gipofiz oyoqchasi orqali gipofizning orqa bo'lagiga o'tadi va bu yerdagi qon kapillyarlari atrofida kengaymalar (Gerring tanachalari) hosil qilib tugallanadi.

Har ikkala yadrodagi neyrosekretor hujayralar antidiuretik gormon (ADG) yoki vazopressin va oksitotsin gormonlarini ishlab chiqaradi, lekin odamda ADG asosan paraventrikulyar yadroning yirik neyrosekretor hujayralari tomonidan ishlanadi.

Vazopressin va oksitotsin zich donacha ko'rinishida supraoptik va paraventrikulyar yadrolarning neyrosekretor hujayralari tanasi va aksonlarida joylashadi. Mazkur ikkala gormon ham gipotalamoneyrosekretor tizimning neyrogemal a'zosi – gipofizning orqa bo'lagiga o'tib, bu yerda qon kapillyarlari bilan akso-vazal sinaps hosil qiluvchi Gerring tanachalarida to'planadi.

Vazopressin buyrak kanalchalarida reabsorbsiya jarayonini kuchaytiradi, oksitotsin bachadon mushaklarining qisqarishini stimullaydi.

Gipotalamusning o'rta bo'lagi (mediobazal va tuberal qismi) yadrolari mayda adrenergik neyrosekretor hujayralardan iborat bo'lib, ular adenogipofizotrop neyrogormonlar – rilizing-gormonlar yoki omillarni (ingl. "release" – "xalos qilish") ishlab chiqaradi va ular yordamida gipotalamus adenogipofiz faoliyatini nazorat qiladi. Mazkur neyrogormonlar tabiatan kichik molekulyar oligopeptidlar bo'lib, ular gipofizning oldingi va o'rta bo'laklarida gormonlar ishlanishini stimullovchi liberinlar hamda adenogipofiz faoliyatini pasaytiruvchi statinlarga bo'linadi. Liberinlarning quyidagi turlari farqlanadi: somatotropin-rilizing-omil – somatoliberin; tireotropin-rilizing-omil – tiroliberin; AKTG-rilizing-omil – kortikoliberin; rilizing- follikulostimullovchi gormonning rilizing-omili – folliberin; lyuteinlovchi gormonning rilizing-omili – lyuliberin; prolaktin-rilizing-omil – prolaktoliberin; melanotsitstimullovchi gormon rilizing-omili – melanoliberin. Statinlar orasida quyidagilar mavjud: somatotropin-ingibirlovchi omil – somatostatin; prolaktin-ingibirlovchi omil – prolaktostatin; melanotsitstimullovchi gormonni ingibirlovchi omil – melanostatin.

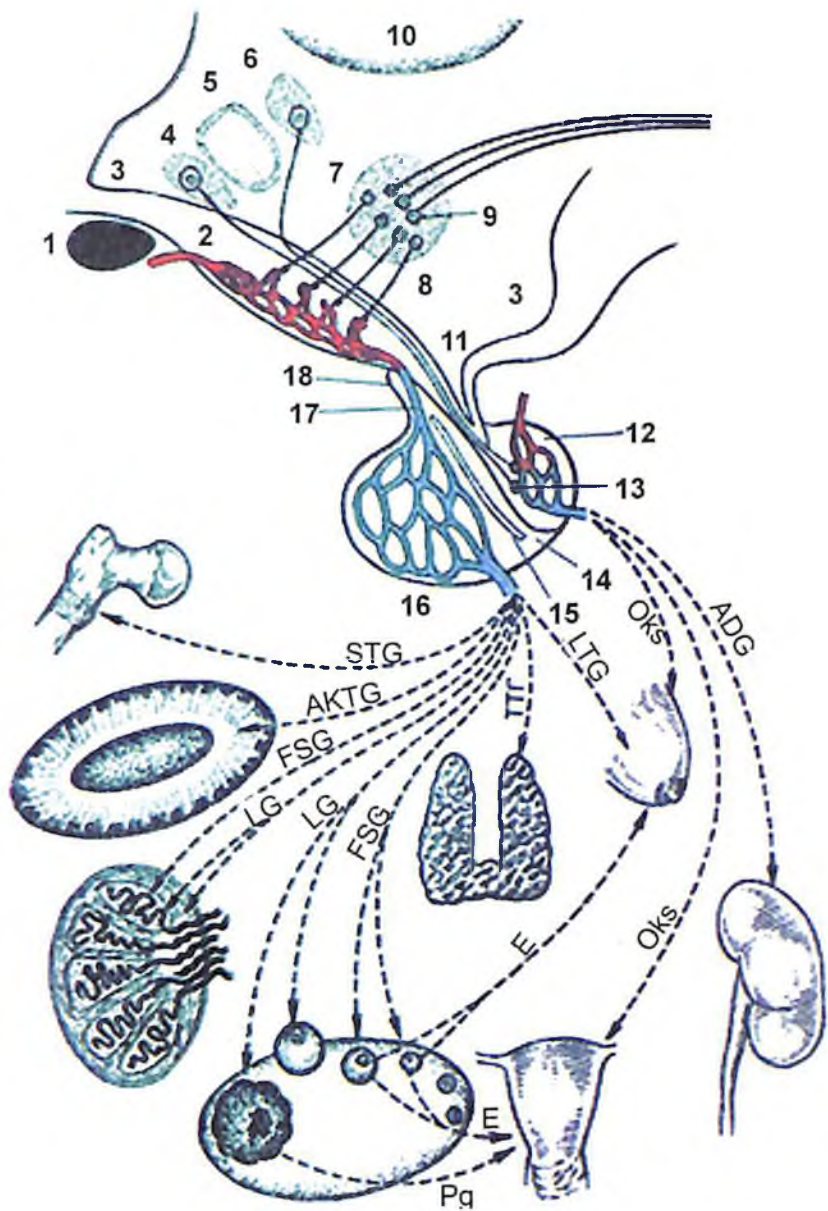
Gipotalamus o'rta bo'lagining eng muhim yadrolari – arkuat yoki infundibulyar (*nucl. arcuatus seu infundibularis*) kulrang do'mboqcha (*tuber cinereum*)da joylashadi, ventromedial (*nucl. ventromedialis*) va dorsomedial (*nucl. dorsomedialis*) yadrolar gipofiz oyoqchasini yoysimon o'rab oladi. Liberinlar va statinlarni ishlab chiqaruvchi asosiy yadro va tuzilmalar – arkuat va ventromedial yadrolar, shuningdek paraventrikulyar yadro, kulrang periventrikulyar modda, gipotalamusning preoptik sohasi va supraxiazmatik yadrolardagi mayda adrenergik neyrosekretor hujayralardir.

Mayda adrenergik neyrosekretor hujayralarning aksonlari medial eminentsiya-

ga yo'naladi va bu yerdagi kapilyarlar bilan akso-vazal sinaps hosil qilib tugallanadi (10.1-rasm).

10.1-rasm. Gipotalamo-gipofizar tizim va trop gormonlarning nis-hon-a'zolarga ta'siri:

1 – ko'ruv xiazma-si; 2 – birlamchi kapil-yarlar to'ri bilan medi-al eminentsiya; 3 – III qorincha bo'shlig'i, ay-rim gipotalamus yad-rolarining III qorincha devoriga proeksiyasi; 4 – supraoptik yadro; 5 – ol-dingi gipotalamik yadro (gipotalamusning preop-tik zonasi); 6 – paravent-rikulyar yadro; 7 – medi-obazal gipotalamusning arkuat- ventromedial kompleksi; 8 – talamus; 9 – medial eminentsiya-ning birlamchi kapilyar-lar to'riga adenogipofi-zar gormonlarni ajratib chiqaruvchi gipotala-musning mediobazal qis-midagi neyrosekretor ad-renergik hujayralar (2); 10 – gipotalamusning mediobazal qismidagi tushuvchiefferent nerv yo'llarini boshlovchi ad-renergik neyronlar (paragipofizar boshqaruv); 1 – III qorincha voronkasi va gipofizar oyoq-cha; 12 – gipofizning orqa bo'lagi; 13 – Gerring tanachasi (gipotalamusning oldingi bo'lagi-dagi neyrosekretor hujayralar aksonlarining oxirlari); 14 – gipofizning o'rta bo'lagi; 15 – gipofizar yoriq; 16 – ikkilamchi kapilyarlar to'rini tutuvchi gipofizning oldingi bo'lagi; 17 – portal (darvoza) vena; 18 – adenogipofizning tuberal qismi.



Periferik endokrin bezlar faoliyatining gipotalamus tomonidan boshqarilishi

Gipotalamus periferik bezlarning faoliyatini 2 yo'l bilan boshqaradi: 1) gipofiz orqali (transgipofizar yo'l); 2) gipofizni chetlab o'tib (paragipofizar yo'l).

Transadenogipofizar boshqaruvda gipotalamusning mediobazal qismida ishlab chiqariladigan adenogipofizotrop gormonlar (liberinlar va statinlar) qon bilan gipofizning oldingi bo'lagiga yetib keladi. Liberinlar ta'sirida gipofizning trop gormonlari (gonadotrop, tirotrop, kortikotrop va boshqalar) ishlab chiqariladi va ular qon bilan tegishli nishon a'zolariga yetkaziladi (m-n, tireotrop gormon - qalqonsimon bezga) va ularning faoliyati oshadi.

Demak, transadenogipofizar boshqaruvda gipotalamusning periferik endokrin bezlarga ta'siri nishon hujayralari gipofizning oldingi bo'lagida joylashgan rilizing omillarni sekretsia qilish orqali gumoral yo'l bilan amalga oshiriladi.

Paragipofizar boshqaruvda gipotalamus periferik bezlar faoliyatini gipofizni chetlab o'tib boshqaradi. Paragipofizar boshqaruv quyidagi usullarda ta'minlanadi:

1. Periferik bezlar faoliyatini simpatik va parasimpatik nerv tizimlari orqali boshqarish. Ma'lumki, gipotalamus vegetativ nerv tizimini boshqarishning oliy markazi hisoblanadi va u simpatik va parasimpatik nerv tolalari orqali barcha bezlar faoliyatini boshqaradi.

2. Boshqaruv teskari manfiy aloqa yo'li bilan ta'minlanadi. Masalan, agar qonda ma'lum bir endokrin bezdan ajraladigan gormon miqdori ko'p bo'lsa, mazkur gormonni ajralishi kamayadi yoki qonda kam bo'lsa, aksincha - gormon ajralishi kuchayadi. Yoxud, biron-bir gormonning ta'siri yuqori bo'lgan holatda ham uning ajralishini kamayishi qayd etiladi.

3. Ba'zan organizmda tirotrop (qalqonsimon bez faoliyatini stimullovchi) immunoglobulinlar yoki autoantitanalar ishlab chiqariladi. Mazkur autoantitanalar qalqonsimon bez hujayralari retseptorlari bilan birikib, uzoq vaqt davomida ularning funksiyasini oshiradi.

Gipotalamus funksiyasi bosh miya nazorati ostida ta'minlanadi. Uning turli bo'limlarida neuropeptidlar (50 dan ortiq) ishlab chiqaruvchi neyroendokrin hujayralar mavjud. Ular orasida, masalan enkefalin neyronlararo mediator bo'lib, uning ta'sirida limbik tizim neyronlari orqali neyroaminlar - serotonin va noradrenalin, retikulyar formatsiya neyronlari orqali noradrenalin sintezi amalga oshadi. Neyroaminlar gipotalamus neyrogormonlari sekretsiasiga ta'sir qiladi, o'z navbatida ular ta'sirida gipofiz adenotsitlari faolligi oshadi yoki pasayadi. Shu tariqa nerv va endokrin tizimlarning chambarchas funksional aloqasi yuzaga kelib, u organizmdagi barcha tizimlar (a'zolar) faoliyatini nazorat qiladi va muvofiq-lashtiradi.

Adenogipofizotrop gormonlar va ularning ta'siri: STG - organizmning umumiy va uning ayrim a'zolari (jumladan, skelet)ning o'sishini stimullaydi; AKTG - buy-

rakusti bezining tutamli va to'rsimon zonalari faoliyatini stimullaydi; LG – ovulyatsiya jarayoni, sariq tananing hosil bo'lishi va unda progesteron, urug'donda testosteron ishlanishini stimullaydi; FSG – tuxumdonda follikulalarning o'sishi va ularda estrogen ishlanishini, urug'donda spermatogenez jarayonini stimullaydi; TTG – qalqonsimon bezning tireoid gormonlarini sintezlanishi va ajralishini faollashtiradi; LTG – sut bezlarida sut ajralishini kuchaytiradi. Gipofizning orqa bo'lagida to'planadigan gormonlar: vazopressin yoki antidiuretik gormon (ADG) – qon tomirlarini toraytirish va arterial bosimni oshirish, buyrak kanalchalari orqali suvning reabsorbsiyasi (qayta so'rilishi)ni oshirish, ya'ni diurezni kamaytirish xususiyatiga ega. Oksitotsin (Oks) – sut bezlarining sekretor bo'limidagi mioepitelial hujayralarni qisqartirish hisobiga sut ajralishini kuchaytiradi, ayollarda bachadon mushagi, erkaklarda urug' olib ketuvchi yo'llarning silliq mushaklarini qisqartiradi.

Gipofiz

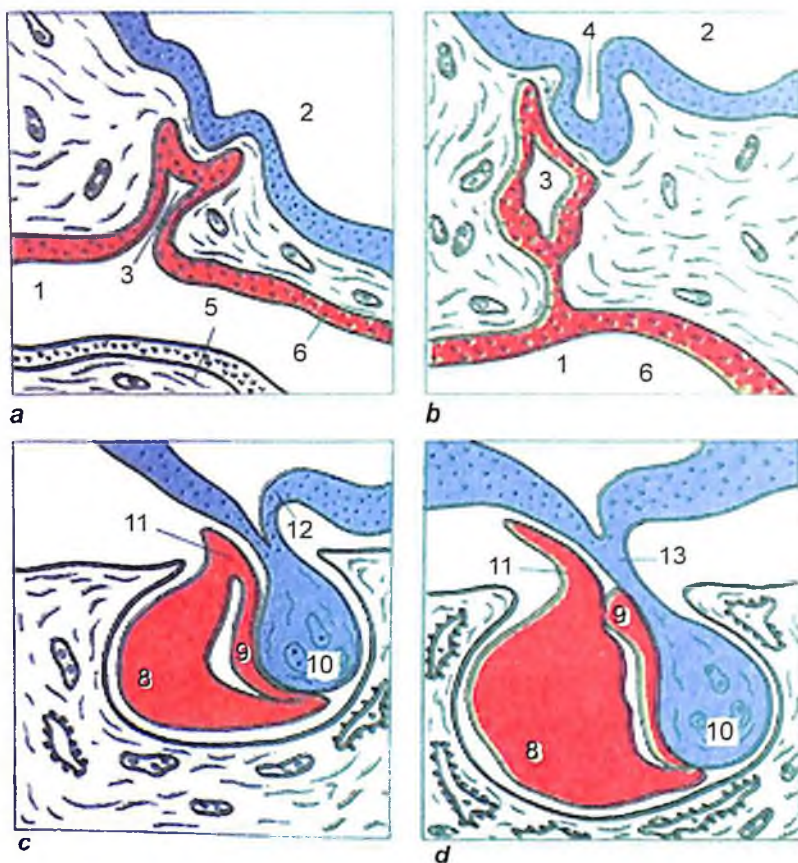
Gipofiz (yunon. *"hypo"* – *"osti"*, *"physis"* – *"o'sish"*) og'irligi – taxminan 0.5 g; uning me'yordagi o'lchamlari odamda taxminan 10x13x6 mm tashkil qiladi. U muhim rentgenologik belgi bo'lgan ponasimon suyakning bo'shlig'i – turk egarchasini egallab turadi.

Taraqqiyoti. Embriogenez davrida gipofiz qisman og'iz bo'shlig'ining ektodermasi va qisman nerv to'qimasi (3-qorincha tubi voronkasining distal qismi)dan rivojlanadi.

Embriogenezning 4-5 haftasida og'iz bo'shlig'i epiteliysi (ektoderma)dan adenogipofiz hosil bo'ladi: og'iz bo'shlig'i epiteliysining 3-qorincha tubiga tomon botib kirishi natijasida gipofiz (Ratke) cho'ntagi hosil bo'ladi. Ratke cho'ntagining oldingi devori epiteliysi qalinlashib gipofizning oldingi bo'lagini hosil qiladi, cho'ntakning orqa devori epiteliysidan – gipofizning oraliq bo'lagi rivojlanadi, cho'ntak bo'shlig'i torayib, oldingi va oraliq bo'laklar orasidagi gipofiz yorig'iga aylanadi. Odam homilasi gipofizida gipofiz yorig'i yo'qolib, uning oraliq bo'lagi oldingi bo'lagi bilan birikadi. O'z navbatida, 3-qorincha voronkasining distal qismi Ratke cho'ntagiga tomon o'sib kiradi va gipofizning orqa bo'lagi (neyrogipofiz)ni hosil qiladi (10.2-rasm). Voronkaning proksimal qismi torayib, gipotalamusni gipofiz bilan bog'lovchi gipofiz oyoqchasi (poya)ga aylanadi.

Tug'ilish vaqtiga kelib gipofizning asosiy tuzilmalari differentsirovkasi yakunlanadi.

Demak, taraqqiyot manbai jihatdan gipofiz ikkita bezni o'z ichiga oladi – neyrogipofiz va adenogipofiz. Bu bezlar anatomik jihatdan birlashgan, lekin tuzilishi va funksiyalari bilan bir-biridan farq qiladi. Og'iz bo'shlig'i ektodermasidan rivojlanuvchi gipofizning qismi adenogipofiz nomi ostida ma'lum va u yirik – oldingi va oraliq bo'lim hamda neyral oyoqchani o'rab turuvchi – tuberal qismlardan tashkil topgan.



10.2-rasm. Gipofizning rivojlanishi davrlari (sxema): a – embrional kurtaklar; b – ektodermal va neyral kurtaklarning birlashishi; c, d – adeno- va neyrogipofizning shakllanishi. 1 – og‘iz bo‘shlig‘i; 2 – miya qorinchasi bo‘shlig‘i; 3 – gipofiz (Ratke) cho‘ntagi; 4 – oraliq miya divertikuli; 5 – til; 6 – og‘iz bo‘shlig‘ining ektodermalepiteliysi; 7 – mezenxima; 8 – Ratke cho‘ntagining oldingi devori (gipofizning oldingi bo‘lagi); 9 – Ratke cho‘ntagining orqa devori (gipofizning oraliq bo‘lagi); 10 – gipofizning orqa bo‘lagi; 11 – tuberal qismi; 12 – ependima; 13 – gipofiz oyoqchasi.

Nerv to‘qimasidan rivojlanuvchi neyrogipofiz esa asosan kattaroq o‘lchamli – orqa bo‘lak (*pars nervosa*) va kichikroq – neyral oyoqcha (poyacha)dan iborat. Neyral oyoqcha stvol va oraliq tepalikdan tashkil topgan.

Tuzilishi. Yuqorida qayd etilganidek, adenogipofiz oldingi bo‘lak (*lobus anterior*), oraliq (*pars intermedia*) va tuberal qism (*pars tuberalis*), ya‘ni gipofiz (Ratke) cho‘ntagidan rivojlanuvchi barcha tuzilmalarni o‘z ichiga oladi. Gipofiz og‘irligining 75%ni oldingi bo‘lak tashkil etadi.

Oldingi bo‘lagi biriktiruvchi to‘qimali kapsula bilan o‘ralgan bo‘lib, undan a‘zo ichiga siyrak biriktiruvchi to‘qima qatlamlari botib kirib, uning stromasini hosil qiladi. Biriktiruvchi to‘qimali qatlamlarda qon va limfa tomirlari, ular orasida esa bo‘lak parenximasini hosil qiluvchi epiteliy hujayralaridan (adenotsitlar) iborat tasmalar joylashadi.

Ayrim adenotsitlar epiteliy tasmalarining chekkalarida joylashib, tarkibida bo‘yoqlar bilan yaxshi bo‘yaluvchi donachalar tutadi va ular xromofil endokrinotsitlar (*endocrinocytus chromophilus*), tasmalarning o‘rta qismlarini egallagan boshqa xil hujayralarning sitoplazmasi esa kuchsiz bo‘yalib, ular – xromofob endokrinotsitlar (*endocrinocytus chromophobus*) deb nomlanadi.

Adenotsitlar tasnifi. Yuqorida qayd etilganlardan kelib chiqqan holda gipofizning oldingi bo‘lagi hujayralari xromofil va xromofob (bosh)larga bo‘linadi. Shu-

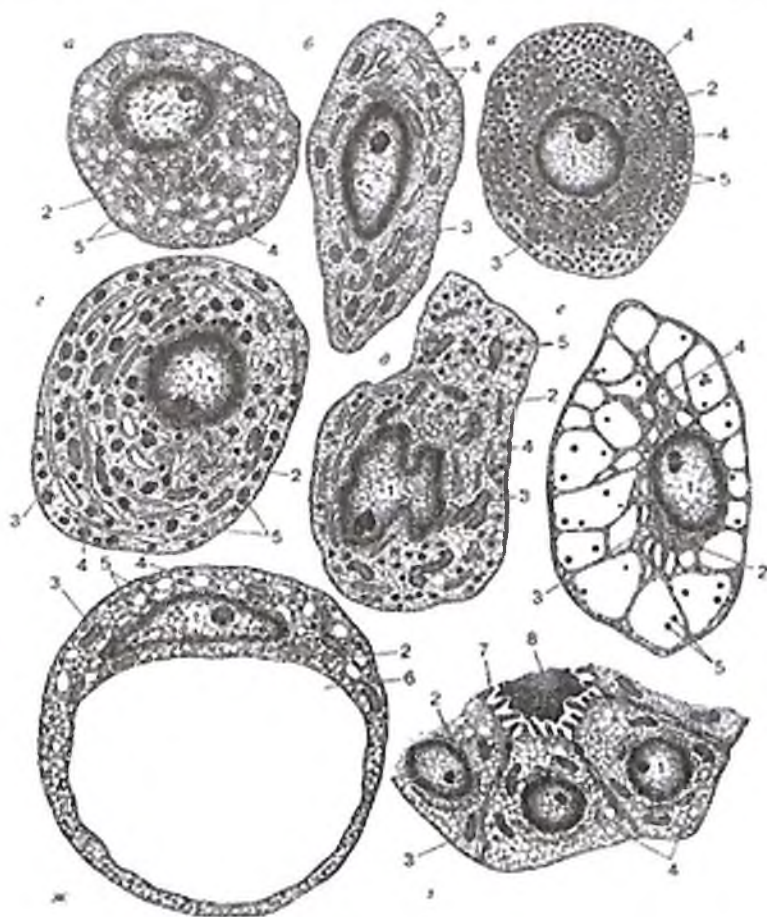
ningdek, gipofizning oldingi bo'lagida na xromofil, na xromofoblarga kiruvchi hujayralar ham mavjud, bular kortikotrop adenotsitlardir. *Xromofil adenotsitlar* o'z navbatida 1) sitoplazmasidagi donachalari ishqoriy bo'yoqlar bilan bo'yaluvchi *bazofil*, va 2) donachalari kislotali bo'yoqlar bilan bo'yaluvchi *atsidofil* hujayralarga bo'linadi (10.3-rasm).

Bazofil adenotsit (endokrinotsit)lar 4-10%ni tashkil qiladi. Ular 2 guruhga bo'linadi: 1) gonadotropotsitlar va 2) tirotropotsitlar.

Gonadotropotsitlar – eng yirik hujayralar bo'lib, yumaloq yoki ovalshaklga ega, yadrosi eksentrik joylashgan, sitoplazmasi donador EPT, mitoxondriyalar, Golji kompleksiga boy. Shuningdek, aldegidfuksin bilan bo'yaluvchi glikoproteidlardan iborat diametri 200-300 nm li bazofil donachalar tutadi. Gonadotropotsitlarning follikul stimullovchi gormon – FSG (follitropin) va lyuteinlovchi gormon – LG (lyutropin) ishlab chiqaruvchi ikki turi ajratiladi.

Follitropin jinsiy hujayralarni shakllanishiga ta'sir qiladi hamda tuxumdonda sariq tana hosil bo'lishi va urug'donning interstitsial hujayralari tomonidan erkaklar jinsiy gormoni hosil bo'lishini stimullaydi.

Organizmda jinsiy gormonlar yetishmagan holda manfiy teskari ta'sir mexaniz-



10.3-rasm. Adenogipofiz bezli hujayralarining ultramikroskopik tuzilishi:
a – gonadotrop follikulostimullovchi hujayra; *b* – tirotropotsit; *c* – somatotropotsit; *d* – laktotropotsit (mammotropotsit); *e* – kortikotropotsit; *f* – tireoidektomiya hujayrasi; *j* – kastratsiya hujayrasi; *z* – psevdofollikulning follikulyar-yulduzsimon hujayralari.
 1 – yadro; 2 – Golji majmuasi; 3 – mitoxondriya; 4 – endoplazmatik to'r; 5 – sekretor donachalar; 6 – vakuol; 7 – mikrovorsinka; 8 – kolloidsimon modda bilan to'lgan psevdofollikul.

mi bo'yicha gipofizning oldingi bo'lagida gonadotrop gormonlar (ayniqsa, follitropin) ishlanishi kuchayadi va shu sababli ayrim gipertrofiyaga uchragan gonadotropotsitlarda hujayraning zichlashgan yadrosini chekkaga suruvchi va sitoplazmani xalqa singari yupqalashtiruvchi yirik vakuol hosil bo'ladi. Bunday o'zgargan gonadotropotsitlar kastratsiya hujayralari deb nomlanadi (10.3-rasm).

Bazofil hujayralarning ikkinchi turi noto'g'ri yoki burchaksimon shaklga ega. Ularning sekretor donachalari juda mayda (diametri 80–150 nm) va aldegidfuksin bilan kuchli bo'yaladi. Ular gonadotropotsitlarga nisbatan kamroq glikoproteinlar tutadi. Mazkur hujayralar qalqonsimon bezning follikulyar endokrinotsitlari faoliyatini kuchaytiruvchi tirotrop gormoni (tirotropin) ishlab chiqaradi va *tirotropotsitlar* deb ataladi.

Agar organizmda tireoid gormonlar – yodotironinlar yetishmovchiligi yuzaga keladigan bo'lsa, tirotropotsitlar hajmi kattalashadi, endoplazmatik to'r sistemalari kengayadi, sitoplazma yirik katakli to'r ko'rinishini oladi. Hujayralarda oddiy tirotropotsitlarga nisbatan yirikroq bo'lgan aldegidofuksinofil donachalar joylashadi. Bunday vakuollashgan tirotropotsitlar tiroid- ektomiya hujayralari nomini olgan (10.3-rasm).

Atsidofil endokrinotsitlar uchun kislotali bo'yoqlar bilan bo'yaluvchi yirik zich oqsil tabiatli donachalar xosdir (10.3-rasm). O'lchami bo'yicha mazkur hujayralar bazofil hujayralarga nisbatan ancha kichik, biroq ularning soni gipofizning oldingi bo'lagidagi barcha adenotsitlarning 30-35%ni tashkil qiladi. Ular yumaloq yoki oval shaklga ega, yadrosi hujayra markazida joylashadi, donador endoplazmatik to'r kuchli rivojlangan.

Atsidofil endokrinotsitlarning ham 2 turi farqlanadi: organizmning o'sishini boshqaruvchi o'sish gormoni (somatotropin) ishlovchi *somatotropotsitlar*; laktotrop gormon (prolaktin) ishlovchi *laktotropotsitlar* yoki *prolaktinotsitlar*. Prolaktin sut bezlarida sut biosintezini faollashtiradi. Ayollarda tug'ruqdan so'ng, laktatsiya va bolani emizish davrida mazkur gormonni ishlanishi kuchayadi. Bundan tashqari, prolaktin tuxumdonda sariq tananing faoliyati davomiyligini uzaytiradi, shuning uchun ham ilgari bu gormon lyuteotrop gormon ham deb nomlangan.

Somatotropotsitlarning sekretor donachalari yumaloq shaklga ega bo'lib, ularning diametri 350-400 nm ga yetadi. Laktotropotsitlarning donachalari esa yanada yirikligi (uzunasi 500-600 nm va kengligi 100-120 nm) va ovalsimon yoki cho'ziq shakli bilan ajralib turadi.

Xromofil hujayralarning yana bir guruhi asosan gipofizning oldingi bo'lagi markaziy qismida joylashuvchi kortikotropotsitlardir. Ular buyrakusti bezining po'stloq moddasi tutamli zonasi hujayralarining sekretor faolligini kuchaytiruvchi oqsil tabiatli adrenokortikotrop gormoni (AKTG yoki kortikotropin)ni ishlab chiqaradi. Ushbu hujayralar noto'g'ri yoki burchaksimon shaklga ega, yadrosi bo'lakchalardan iborat, endoplazmatik to'ri yaxshi rivojlangan, sekretor donachalari membrana bilan o'ralgan bo'lib, o'zida zich oqsil tabiatli o'zak qismini tutadi, membrana bilan o'zak o'rtasida oqish bo'shliq mavjud.

Xromofob endokrinotsitlar sitoplazmasi bo'yoqlarni yomon qabul qiladi va aniq sekret donachalari tutmaydi. Bu hujayralar deyarli 60%ni tashkil qiladi. Xromofob hujayralar turli differentsirovka darajasi va turli fiziologik xususiyatlarga ega hujayralardir: Ular orasida bazofil yoki atsidofil hujayralarga ixtisoslasha boshlagan, lekin hali sekretor donachalarni to'plab ulgurmagan hujayralarni ko'rish mumkin. Boshqa xromofob hujayralar esa, aksincha to'liq ixtisoslashgan, lekin intensiv yoki uzoq muddatli sekretiya tufayli o'zlarining sekretor donachalarini yo'qotgan hujayralardir. Xromofob hujayralarning ma'lum bir qismiga zaxira hujayralari sifatida qarash mumkin. Shuningdek, xromofob hujayralar orasida follikulyar-yulduzsimon hujayralar ham uchraydi, ular uncha katta bo'lmagan o'lchamlarga ega, uzun shoxlangan o'simtalar tutuvchi va o'simtalari birlashib to'r hosil qiluvchi hujayralardir. Mazkur hujayralarning ba'zi o'simtalari sinusoid kapillyarlarga birikadi. Ba'zan, yulduzsimon hujayralar bo'shlig'ida glikoprotein tabiatli sekret to'plovchi uncha katta bo'lmagan follikulasimon tuzilmalarni hosil qilib joylashadi. Bunday yulduzsimon hujayralarning apikal yuzasida follikul bo'shlig'iga bo'rtib turuvchi mikrovorsinkalar rivojlanadi (10.3-rasm).

Adenogipofizning o'rta (oraliq) bo'lagi ensiz epitelial tasmadan iborat. Ratke cho'ntagining dorsal qismidan rivojlangan oraliq bo'lak odamda rudimentar soha bo'lib, mayda sekretor granular tutgan och bazofil bo'yaluvchi hujayralardan iborat tasma va follikullardan tashkil topgan. O'rta bo'lak endokrinotsitlari oqsil yoki shilliq tabiatli sekret ishlab chiqarish xususiyatiga ega bo'lib, ular mazkur sohada joylashgan follikulasimon kistalarning shakllanishini ta'minlaydi. O'rta bo'lak epiteliysi orqa bo'lakdan biriktiruvchi to'qimaning yupqa qatlami orqali ajralib turadi. Adenogipofizning o'rta bo'lagida melanotsitlarni hosil bo'lishini stimullovchi (melanotsitotropin), shuningdek lipidlar metabolizmini kuchaytiruvchi lipotrop (lipotropin) gormonlar ishlab chiqariladi.

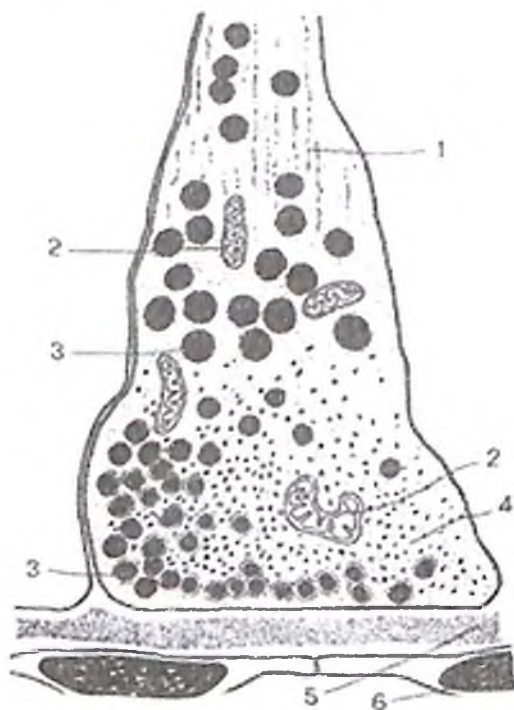
Adenogipofizning tuberal qismi – gipofiz oyoqchasiga yondoshgan va gipotalamusning medial do'mboqchasini pastki yuzasiga tegib turuvchi bo'limdir.

Bezning tuberal qismi sitoplazmasi och bazofil bo'yalgan kubsimon hujayralardan iborat epitelial tasmalardan tuzilgan. Tuberal tasmalarning ayrim hujayralarida ko'p bo'lmasada bazofil granular uchraydi.

Gipotalamo-adenogipofizar qon aylanishi tizimi va uning ahamiyati. Gipotalamo-adenogipofizar qon aylanishi tizimi portal (darvoza) tizim ham deb nomlanadi. Olib keluvchi gipofizar arteriyalar mediobazal gipotalamusning medial do'mboqchasi sohasiga kirib, kapillyarlar to'ri (portal tizimning birlamchi kapillyar chigali)ga tarmoqlanadi. Mazkur kapillyarlar gipotalamusning adenogipofizotrop sohasida joylashgan neyrosekretor hujayralar aksonlarining oxirlari bilan bog'lanuvchi koptokchalarni hosil qiladi. Birlamchi kapillyarlar to'ri gipofizar oyoqcha bo'ylab gipofizning oldingi bo'lagiga o'tadi va bu yerda bez parenximasi trabekulari orasida tarmoqlanuvchi sinusoid turdagi kapillyarlar (ikkilamchi kapillyarlar to'ri)ga ajraladi. Ikkilamchi sinusoid kapillyar olib chiquvchi venalarga quyiladi va ular orqali gipofizning oldingi bo'lagi gormonlariga boyigan qon umumiy sirkul-

yatsiyaga quyiladi.

Gipofizning orqa bo'lagi yoki neyrogipofiz. Neyrogipofiz orqa bo'lak (*pars nervosa*) va neyral oyoqchadan tashkil topgan. Orqa bo'lak adenogipofizdan farqli o'laroq, sekretor hujayralar tutmaydi. U supraoptik va paraventrikulyar yadrolarda joylashgan sekretor neyronlarning taxminan 100 000 ga yaqin aksonlaridan tashkil topgan. Sekretor neyronlar tipik neyronlar uchun xos barcha xususiyatlarga (ta'sir potensialini o'tkazish bilan birga) ega, shu bilan birga ularda neyrosekret ishlab chiqariladi. Gipotalamusning oldingi bo'lagi yadrolarida joylashgan neyrosekretor hujayralarning aksonlari gipofizning orqa bo'lagida kengayib, Xerring tanachalari (neyrosekretor tanachalar) deb nomlanuvchi tuzilmalarni hosil qiladi. Elektron mikroskop ostida Xerring tanachalari membrana bilan o'ralgan diametri 100-200 nm li sekretor granular tutishi aniqlanadi. Mazkur granular gipotalamusning oldingi bo'lagida joylashgan neyrosekretor hujayralarning mahsuloti (ADG yoki vazopressin va oksitotsin gormonlari)ni saqlaydi. Xerring tanachalari sinusoid kapillyarlar bilan akso-vazal sinapslarni hosil qiladi (10.4-rasm) va mazkur sinapslar orqali yuqorida qayd etilgan gormonlar qon oqimi bilan organizmga tarqaladi.



10.4-rasm. Gipotalamus neyrosekretor hujayrasi aksoni oxirining gipofizni orqa bo'lagidagi gemokapillyar bilan birikishi:

1 - neyrofilamentlar, 2 - mitoxondriya, 3 - neyroekretor donachalar, 4 - sitoplazma, 5 - bazal membrana, 6 - kapillyar devorining endoteliy hujayrasi.

PERIFERIK ENDOKRIN BEZLAR

Endokrin bezlarning branxiogen guruhi jabra cho'ntaklari kurtaklaridan rivojlanadi va u qalqonsimon bez hamda qalqonsimon bez oldi bezlarini o'z ichiga oladi. Qalqonsimon va qalqonsimon bez oldi bezlari nafaqat umumiy taraqqiyot manbaiga egaligi bilan, balki funksional jihatdan ham bir-biri bilan bog'liq. Ular metabolik holat va organizmning ichki muhit doimiyligini saqlashda asosiy o'rin

egallaydi: mazkur bezlarning gormonlari (tiroksin, kalsitonin, paratgormon) asosiy modda almashinuvi va qondagi kalsiy konsentratsiyasini boshqaradi.

Qalqonsimon bez (*glandula thyroidea*)

Qalqonsimon bez turli taraqqiyot manbaiga ega o'zak hujayralardan rivojlanuvchi endokrinotsitlarning ikki hujayraviy differonini o'z ichiga oladi: 1) T-tirotsitlar (follikulyar hujayralar), eng ko'p sonli bo'lib, ular yodsaqlovchi gormonlar – tiroksin (T_4) va triyodtironin (T_3) ishlab chiqaradi va 2) tirokalsitonin gormoni hamda boshqa qator peptidlarni ishlab chiqaruvchi S-tirotsitlar (parafollikulyar hujayralar).

Tiroksin va triyodtironin hujayralardagi oksidlanish jarayonlarining kuchli stimulyatorlari hisoblanadi va bunda triyodtironinning faolligi 5-10 marta yuqoriroq hisoblanadi. Mazkur gormonlar modda almashinuvi, oqsillar sintezi, gaz almashinuvi, karbonsuv va yog' almashinuvi jarayonlarini kuchaytiradi. Tireoid gormonlar hujayra va to'qimalarning rivojlanishi, o'sishi va differensiallanishiga sezilarli ta'sir ko'rsatadi, ular suyak to'qimasining rivojlanishini tezlashtiradi. Qalqonsimon bez gormonlari ayniqsa, nerv to'qimasining rivojlanishiga katta ta'sir ko'rsatadi. Qalqonsimon bez yetishmovchiligida bosh miya hujayralari va to'qimalarining differentsirovkasi to'xtaydi, insonning ruhiy rivojlanishi buziladi. Tireoid gormonlar to'qimalardagi regeneratsion jarayonlarga rag'batlantiruvchi ta'sir ko'rsatadi. Qalqonsimon bezning normal faoliyati uchun yod ichimlik suvi va oziq-ovqat mahsulotlari bilan organizmga tushishi zarur. Qalqonsimon bezning yod saqlamaydigan uchinchi xil gormoni – tirokalsitonin – kalsiy va fosfor almashinuvini boshqarishda ishtirok etadi.

Taraqqiyoti. Qalqonsimon bezning taraqqiyoti embrional hayotning uchinchi haftalaridan boshlanadi. Halqumning ventral yuzasidan birinchi va ikkinchi jabra cho'ntaklarining qarshisida bo'rtma paydo bo'ladi. Bu bo'rtma ayrim hujayralar yig'indisiga aylanadi. Embrional hayotning to'rtinchi haftasida takomillashayotgan bezning ikki bo'lagi hosil bo'ladi. Sut emizuvchilarda IV jabra cho'ntagining hosilasi hisoblangan ultimobronxial tanachalar paydo bo'lib, bu tanachalar rivojlanayotgan qalqonsimon bez kurtagiga o'sib kiradi. So'ngra shu tanachalar tarkibida follikulyar hujayralar bilan bir qatorda K-hujayralar hosil bo'ladi. Takomillashishning boshlanishida qalqonsimon bez ekzokrin bez sifatida vujudga keladi, u chiqaruv nayiga ega bo'ladi. Keyinchalik chiqaruv nayi atrofiyaga uchraydi (nay ochiladigan yuza tilning ildiz sohasida ko'r chuqurchani hosil qiladi) va yuza endokrin organga aylanadi. Shu vaqtda hujayralar orasida kolloid yig'ila boshlaydi, follikullar hosil bo'ladi. Follikullarning dvori bir qavat hujayralardan iborat bo'ladi. Qalqonsimon bez faoliyatining boshlanishi embrional hayotning 3-4 oylariga to'g'ri keladi.

Tuzilishi. Qalqonsimon bezning voyaga yetgan odam organizmida og'irligi 22-25 gramm bo'lib, u tashqi tomondan biriktiruvchi to'qimali kapsula bilan o'ralgan.

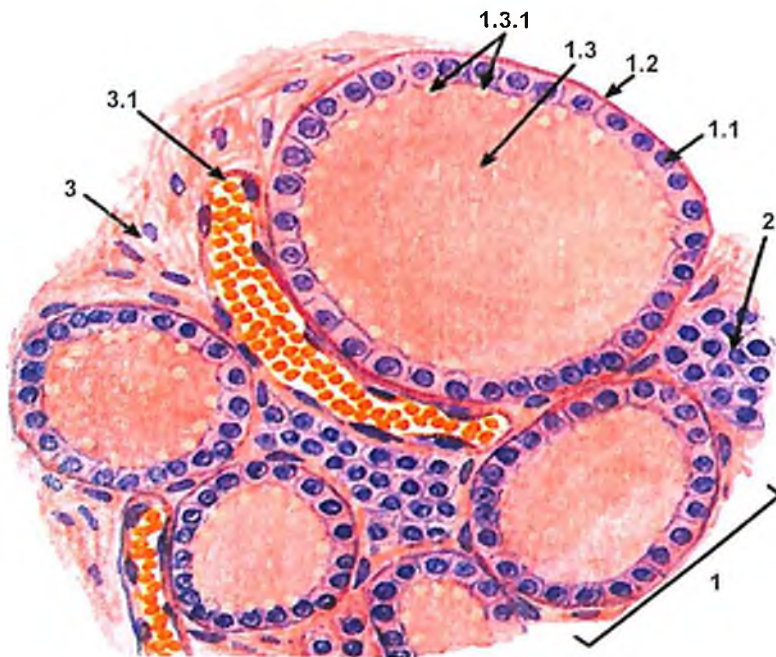
Kapsuladai bez parenximasiga botib kirgan to'siqlar uni alohida bo'laklarga bo'ladi. Bezning stromasini siyrak tolali shakllanmagan biriktiruvchi to'qima tashkil qiladi. Har bir bez bo'lagi follikul deb ataluvchi pufakchalardan iborat (10.5-rasm).

Follikul – qalqonsimon bezning struktur va funktsional birligi bo'lib, u devori bir qavat epiteliy hujayralar bilan qoplangan va bo'shlig'i kolloid modda tutuvchi yumaloq yoki ovalsimon shaklga ega tuzilmadir. Follikulalar orasida kollagen va elastik tolalar, fibroblast, makrofag, to'qima bazofilldari, plazmotsitlar tutuvchi siyrak tolali biriktiruvchi to'qima joylashgan. Mazkur biriktiruvchi to'qimali qatlamlarda follikulalarni har tomondan o'rab oluvchi ko'plib sinusoid kapillyarlar va nerv tolalari mavjud. Follikulalar orasida tirotsitlarning to'plamlari joylashib, ular follikulalararo orolchalarni hosil qiladi. Follikulalar devori follikulyar endokrinotsitlar yoki tirotsitlar deb ataluvchi hujayralar bilan qoplangan. Follikul bo'shlig'i suyuq, yarim suyuq, ba'zan quyuq konsistentsiyaga ega kolloid bilan to'lgan.

Follikulyar endokrinotsitlar (*tirotsitlar*) bir qavat bo'lib joylashib, follikul devorini o'rab turadi. Ularning apikal yuzasi follikul bo'shlig'iga qaragan, bazal qismi esa bazal membranada joylashadi.

Tirotsitlarning tuzilishi qalqonsimon bezning funksional holati (normal, giperfunksiya, gipofunksiya)ga bog'liq.

Bezning normal funksional holatida tirotsitlar kubsimon shaklga ega, ularning apikal yuzasida uncha ko'p bo'lmagan mikrovorsinkalar joylashgan. Yon yuzalari bilan tirotsitlar desmosoma va interdigitatsiyalar, apikal qismiga yaqin – hujayralararo tirqishni yopuvchi plastinkalar yordamida birikadi. Tirotsitlarning sitoplazmasida donador EPT, Golji kompleksi, lizosoma va peroksisomalar yaxshi rivojlangan. Peroksisomalar tarkibida tiroglobulin molekulasini sintezida, Golji



10.5-rasm.

Qalqonsimon bez qismi. Gematoksilin-eozin bilan bo'yalgan. 1 – follikul: 1.1 – follikulyar hujayra, 1.2 – bazal membrana, 1.3 – kolloid, 1.3.1 – rezorbsion vakuollar; 2 – follikulalararo orolcha; 3 – biriktiruvchi to'qimali stroma 3.1 – qon tomiri.

kompleksida tiroglobulinning modifikatsiyalanishida, yodidlarning atomar yodgacha oksidlanishida qatnashuvchi tiroperoksidaza fermentining faolligi yuqori bo'ladi. Tirotsitlarning yadrosi yumaloq shgalkga ega, hujayra markazida joylashadi. Kolloidiyarim suyuq konsistentsiyaga ega.

Bezning giperfunktional holatida tirotsitlar prizmatik shaklga ega, ularning apikal qismida mikrovorsinkalar soni ko'payadi, psevdopodiyalar paydo bo'ladi. Kolloid suyuq konsistentsiyaga ega bo'lib, unda rezobsion vakuolalar paydo bo'ladi.

Bezning gipofunktional holatida follikulyar endokrinotsitlar, ularning yadrolari yassilashadi, follikul bo'shlig'idagi kolloid zichlashadi, follikularning o'lchamlari kattalashadi.

Qalqonsimon bez hujayralarining sekreter sikli. Qalqonsimon bez gormonlari – tiroksin va triyodtironin o'z tarkibida yod tutadi. Shu sababli, bu gormonlarning sintez qilinishi uchun ko'p miqdorda yod zarur. Qalqonsimon bez hujayralari qondagi yodni o'zida yig'ib qolish xususiyatiga ega. Qalqonsimon bezdagi yod butun organizmdagi yodning 36% ini tashkil qiladi. Qalqonsimon bez hujayrasining sekreter sikli murakkab jarayon bo'lib, u gormonlarni hosil qilish va to'plash hamda ularni bezdan qonga chiqarishdan iborat ikki bosqichni o'z ichiga oladi.

Birinchi bosqichda tarkibidagi yod tutuvchi murakkab modda – tireoglobulin hosil bo'ladi. Bu modda hujayradan follikula bo'shlig'iga chiqariladi va kolloid sifatida yig'iladi. Bu bosqichda boshqa bez hujayralari sekretor ssiklidagi singari bir necha fazani ajratish mumkin (*10.6-rasm*):

Birinchi faza. Bu fazada gormonlar sintezi uchun zarur xom ashyo (aminokislota, monosaxarid, yog' kislotalari, mineral tuzlar va yodidlar) qondan tireotsitlarga o'tadi.

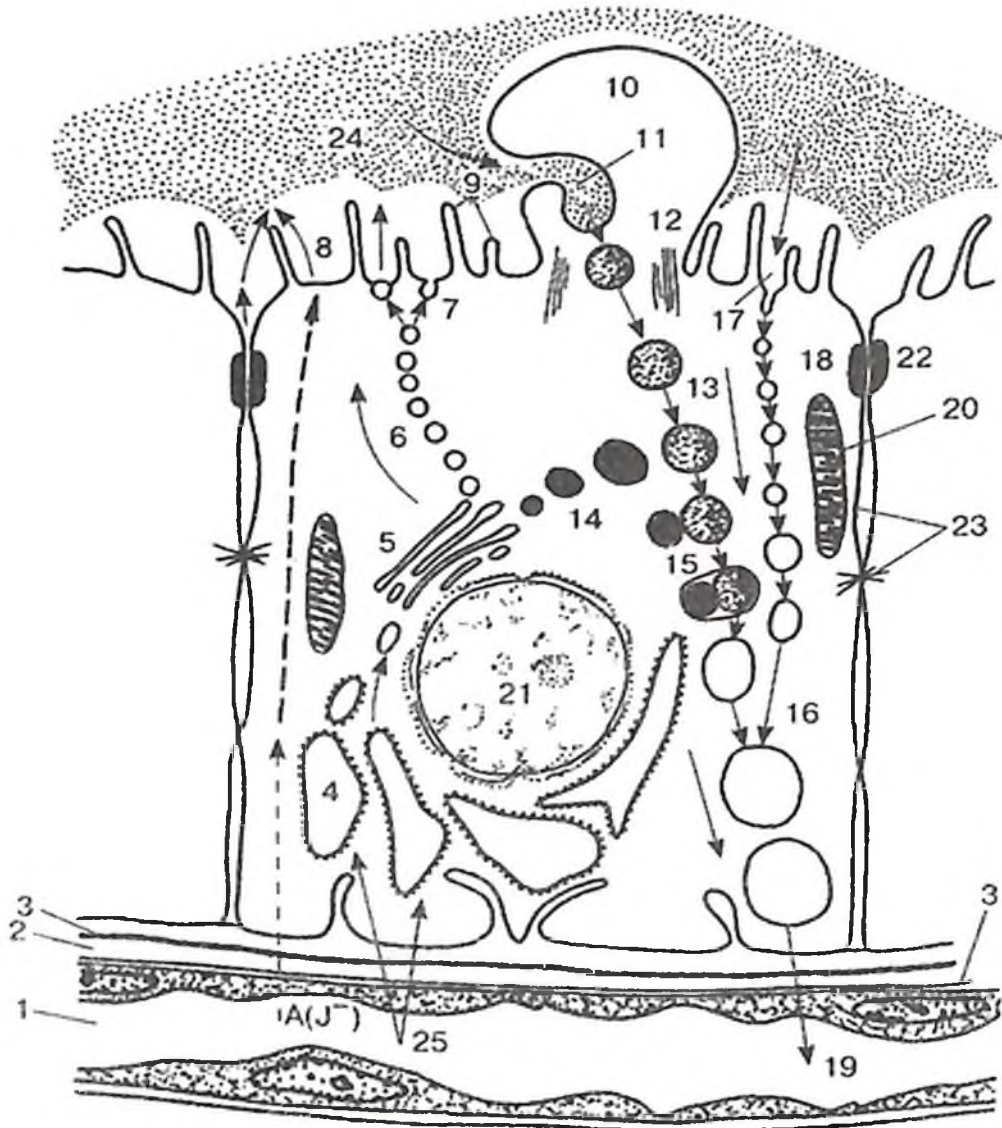
Ikkinchi faza. Tireoglobulin tarkibiga kiruvchi oqsil molekulasini sintez qilish fazasi. Hujayralarga kirgan aminokislotalardan (tirozin aminokislotasini) endoplazmatik to'r membranalarida oqsil molekulasi sintez qilinadi.

Uchinchi faza. Bu fazada sintez qilingan oqsil molekulasiga karbonsuvli qism birikadi. Bu qism tireotsit hujayralar plastinkasimon kompleksida monosaxarilardan sintez qilinadi. Shunday qilib, murakkab karbonsuvli oqsil tabiatga ega bo'lgan tireoglobulin molekulasi vujudga keladi.

To'rtinchi faza. Bunda tireoglobulinga yod atomlari biriktiriladi. Hujayraga kirgan yodid oksidlanib, undan yod atomlari ajraladi va tireoglobulin oqsil molekulasi tarkibidagi har bir tirozin aminokislotasiga 1 yoki 2 tadan yod atomi birikadi. Bu jarayon tireotsitlarning plastinkasimon kompleks sohasida borib, sekreter granularlar hosil bo'lishi bilan yakunlanadi.

Beshinchi faza. Bu fazada sekretor material – merokrin sekretiya yo'li bilan follikul bo'shlig'iga – kolloidga chiqariladi.

Ikkinchi bosqich, o'z navbatida, uchta fazadan iborat: 1) kolloid moddaning tireotsitlar tomonidan qayta so'rilishi – reabsorbsiya; 2) tireoglobulinning parchalanishi – proteoliz; 3) hosil bo'lgan tiroksin va triyodtironinlarni qonga chiqarilishi.



10.6-rasm. Tirotsit va sekretsiya jarayoni:

1 - kapilyar; 2 - perikapilyar bo'shliq; 3 - tirotsit va endoteliotsitning bazal membranasi (o'q bilan qayta ishlanadigan moddalarning harakat yo'nalishi keltirilgan); 4 - donador endoplazmatik to'r; 5 - Golji majmuasi; 6 - glikoproteid tutuvchi sekret pufakchalarining apikal plazmolemma tomon harakatlanishi; 7 - follikul bo'shlig'iga chiqarilishi - ekzotsitoz; 8 - atomar yodni follikul bo'shlig'iga tushishi va glikoproteidni yodlanishi; 9 - mikrovorsinkalar; 10 - kolloid rezorbsiyasi jarayonida psevdopodiyalarni hosil bo'lishi; 11 - intra-follikulyar kolloidni fagotsitoz qilinishi; 12 - psevdopodiyalardagi mikronaychalar; 13 - fagotsitoz qilingan intrafollikulyar kolloid tomchilari; 14 - lizosomalar; 15 - koloid tomchisining lizosoma bilan qo'shilishi; tiroglobulin proteolizi va tireoid gormonni ajralishi; 16 - proteoliz mahsulotlarini tutuvchi vakuolalar; 17 - tirotsitning apikal yuzasida intrafollikulyar kolloid proteolizi va mazkur proteoilz mahsulotlarining endotsitozi; 18 - pinotsitoz pufakchalar transporti; 19 - tiroid gormonni kapilyarga o'tishi; 20 - mitoxondriyalar; 21 - T-tirotsit yadrosi; 22 - tutashuvchi plastinka; 23 - hujayralararo tirqish; 24 - intrafollikulyar kolloid; 25 - moddalarning kapilyardan tirotsitga o'tishi.

Gormonning qayta qonga chiqarilishi quyidagicha amalga oshadi: bo'shliqdagi kolloid modda tireotsitlar tarkibidagi fermentlar ta'sirida suyuqlanadi va shu hujayralarning o'ziga pinotsitoz yo'li bilan qayta so'riladi; reabsorbsiya qilingan tireoglobulin hujayra lizosomalarida proteolitik fermentlar ta'sirida parchalanadi va natijada monoyodtirozin va diyodtirozinlar ajralib chiqadi. Monoyodtirozin va diyodtirozinlarning birikishi natijasida qalqonsimon bezning faol gormonlari tiroksin (tetrayodtironin va triyodtironinlar) hosil bo'ladi. Mazkur gormonlar tirotsitlarning bazal yuzasi orqali qonga chiqariladi. Triyodtironin tiroksinga nisbatan kuchliroq ta'sir etish xususiyatiga ega. Bulardan tashqari, monoyodtirozin va diyotirozin gormonlari ishlab chiqariladi, lekin ular qonda juda oz miqdorda bo'ladi. Qalqonsimon bez gormonlari organizmda umumiy modda almashinish jarayonlarini boshqarish bilan birga, o'sish jarayoni, a'zolar regeneratsiyasi, oqsil, karbonsuvlar almashinuvi kabi jarayonlarga stimullovchi ta'sir ko'rsatadi. Parafollikulyar hujayralarda ishlanadigan tireokalsitonin gormoni qonda kalsiy miqdorini kamaytirish xususiyatiga ega.

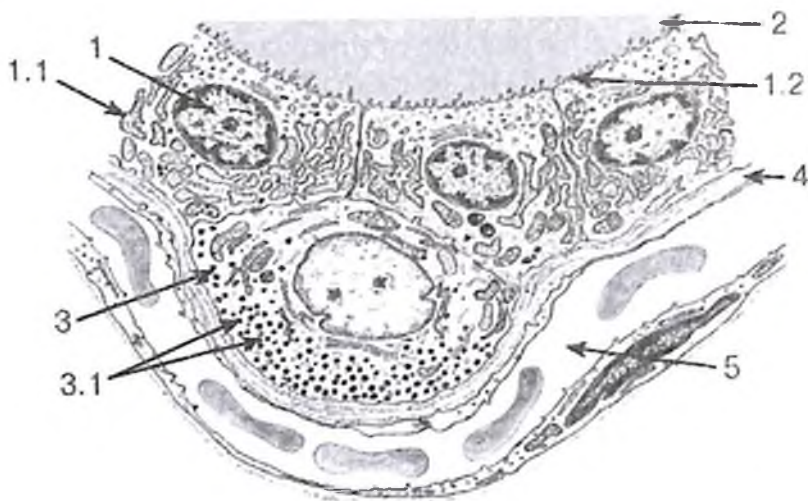
S-tirotsitlar yoki parafollikulyar endokrinotsitlar (*endocrinocytus parafollicularis*). Katta yoshdagi organizmda parafaollikulyar hujayralar follikular devorida, qo'shni tirotsitlar orasida joylashadi, lekin ularning apikal qismi follikul bo'shlig'igacha yetib bormaydi (parafollikulyar hujayralarning intraepitelial joylashuvi). Bundan tashqari, parafollikulyar hujayralar biriktiruvchi to'qimaning follikulalararo qatlamlarida ham joylashadi. O'lchamlari jihatdan parafaollikulyar hujayralar tirotsitlarga nisbatan yirikroq, ba'zan yumaloq yoki oval shaklga ega (10.7-rasm).

Tirotsitlardan farqli o'laroq ular yod atomlarini yutmaydi, biroq ularda tirozin va 5-gidroksitriptofanni dekarboksillash yo'li bilan neyroaminlar (noradrenalin va serotonin)ni hosil qilish hamda kalsitonin va somatostatin kabi oqsil tabiatli (oligopeptid) gormonlarni biosintez qilish jarayonlari kechadi. Parafaollikulyar hujayralarning sitoplazmasida zich joylashgan sekretor donachalar osmiofillik va argirofillik xususiyatlarini namoyon etadi. Parafollikulyar hujayralar sitoplazmasida donador EPT va Golji kompleksi yaxshi rivojlangan. Parafollikulyar hujayralar tarkibidagi sekretor donachalarning ikki turi mavjud. Ayrim parafollikulyar hujayralarda mayda, lekin kuchli osmiofil donachalar tutadi va ular kalsitonin gormonini ishlab chiqaradi. Ikkinchi xil hujayralar yirikroq, lekin kuchsiz osmiofil donachalar tutadi, ular somatostatin sintezlaydi.

Qalqonsimon bez oldi bezi (*glandula parathyroidea*)

Qalqonsimon bez oldi bezi mayda bo'lakchalardan iborat bo'lib, ularning soni 2 tadan 8 tagacha, umumiy og'irligi esa 0,13–0,36 grammni tashkil qiladi.

Taraqqiyoti. Qalqonsimon bez oldi bezi embrional hayotning 5–6-haftalarida bo'qoq bezi kurtagidan orqaroqda, 3–4 jabra cho'ntaklarining entodermal epitelisidan o'sib chiqqan hujayralarning kompakt massasi shaklida vujudga keladi.



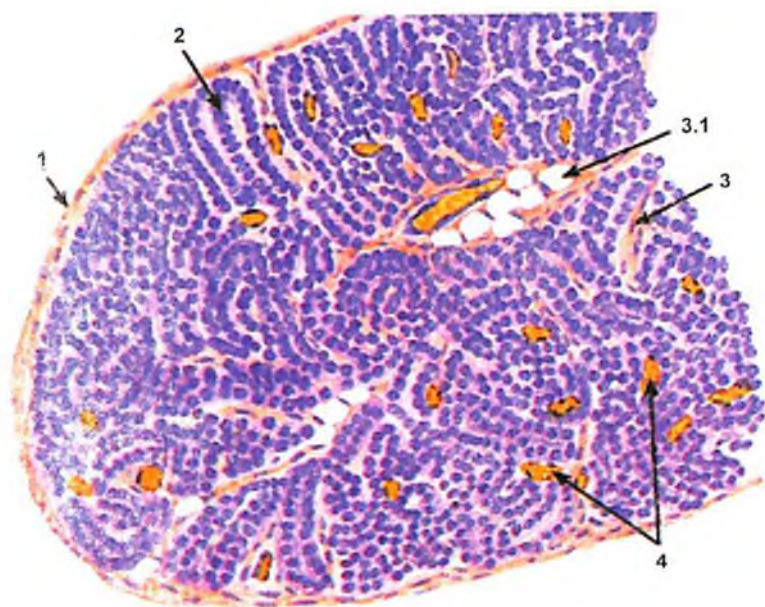
10.7-rasm. Qalqonsimon bezning follikulyar va S-hujayralari (elektronogrammadan olingan sxema).

1 - follikulyar hujayra; 1.1 - donador endoplazmatik to'r sisternalari; 1.2 - mikrovorsinkalar; 2 - follikul bo'shlig'ida kolloid; 3 - S-hujayra (parafollikulyar); 3.1 - sekretor donachalar; 4 - bazalmembrana; 5 - qon kapillyari.

Intensiv o'sish natijasida bu o'simtalar "kurtaklarga" aylanadi, 7-8 haftaga borib o'zlari o'sib chiqqan yerdan ajraladi va hosil bo'layotgan qalqonsimon bez bo'laklarining orqa yuzasiga birikadi. Qalqonsimon bez oldi bezlarining embrional davrdan boshlab funksional faollikka ega ekanligi aniqlangan.

Tuzilishi. Har bir bez biriktiruvchi to'qimali kapsula bilan o'ralgan bo'lib, undan to'siqlar chiqadi va bezning stromasini hosil qiladi. Tarkibida sinusoid kapillyarlar tutuvchi biriktiruvchi to'qima qatlamlari orasida 2-4 qator endokrinotsit (paratirotsit)lardan iborat epitelial tasmalar joylashadi (10.8-rasm).

Bezda zich joylashgan ikki xil epiteliy hujayralari - bosh va oksifil hujayralar tafovut etiladi. Aniqlanishicha, yosh organizmlarda qalqonsimon bez oldi bezlari



10.8-rasm.

Qalqonsimon bez oldi bezi (umumiy ko'rinishi). Gematoksilin-eozin bilan bo'yalgan.

1 - kapsula; 2 - paratirotsitlar hosil qilgan tasmalar; 3 - biriktiruvchi to'qimali stroma; 3.1 - adipotsitlar; 4 - qon tomirlari.

faqat bosh hujayralardan iborat bo'lib, 4-7 yoshda ularda oksifil hujayralar paydo bo'la boshlaydi. Yosh ulg'ayishi bilan oksifil hujayralarning soni ko'payib, qari organizmda ular bezning asosiy massasini tashkil etadi. Bosh hujayralar unchalik yirik bo'lmay, poligonal shaklga ega va ular sitoplazmasiga qarab to'q va och rangli bo'lishi mumkin. Bosh hujayralar sitoplazmasida barcha umumiy organelalardan tashqari glikogen kiritmalari, lipid tomchilari va sekretor granulari uchraydi. Bosh hujayralar, o'z navbatida, qoramtir va oqish hujayralarga bo'linadi.

Oksifil hujayralar sitoplazmasi kislotali bo'yoqlarga bo'yalishi va yumaloq shakli bilan bosh hujayralardan yaqqol ajralib turadi. Ularning sitoplazmasida kristallarga boy bo'lgan mitoxondriyalar va yaxshi rivojlanmagan Golji kompleksi joylashgan.

Funksiyasi. Qalqonsimon bez oldi bezi organizm uchun nihoyatda muhim bez hisoblanadi. Agarda qalqonsimon bez oldi bezi olib tashlansa, qonda kalsiy miqdori keskin kamayib ketadi va natijada skelet mushaklarida tetanik tirishish ro'y beradi va bu holat tezda o'limga olib kelishi mumkin.

Qalqonsimon bez oldi bezida *paratgormon (paratirin)* ishlab chiqariladi, osteoklastlar mazkur gormonga nisbatan retseptorlarga ega bo'lib, unga nisbatan nishon hujayralari hisoblanadi. Paratirin qonda kalsiy va fosfor almashinuvini tartibga solib turadi. Qonda paratirin miqdori oshganda osteoklastlar faollashib, suyak to'qimasining hujayralararo moddasi parchalanadi va kalsiy qonga yuvib chiqariladi. Bundan tashqari, paratirin kalsiyni ichak orqali so'rilishini stimullaydi. Bir vaqtning o'zida paratirin buyrak kanalchalarida fosforning qayta so'rilishini kamaytiradi va qonda fosfor miqdorini kamayishiga olib keladi. Shunday qilib, paratirin qonda kalsiy miqdorini oshishini ta'minlaydi va qalqonsimon bezda ishlab chiqariladigan kalsitonin gormonining antagonistisi hisoblanadi.

Qalqonsimon bez oldi bezining faoliyati quyidagilar yordamida boshqariladi: 1) vegetativ nerv tizimi va 2) manfiy qayta bog'lanish tamoyili bo'yicha. Simpatik nerv tolalari qo'zg'alganda – mazkur bezlarning kuchsiz faollashuvi kuzatiladi, parasimpatik nerv tolalari qo'zg'alganda – bezning sekretor faolligi pasayadi. Biroq manfiy qayta bog'lanish tamoyili eng samarali yo'l hisoblanadi. Periferik qonda paratirin miqdori oshganda kalsiy miqdori oshadi. Qondagi kalsiy miqdorining oshishi parat gormoni sekretsiyasini kamaytiradi.

Buyrakusti bezi (*Clandula suprrrenalıs*)

Buyrakusti bezlari juft a'zo bo'lib, u muhim funksiyaga ega. Har bir buyrakusti bezi anatomik jihatdan bitta a'zo bo'lsa ham, aslida u ikkita bezning birlashuvidan vujudga keladi. Bu bezning ikki tarkibiy qismi – miya va po'st moddalari o'zining tuzilishi va rivojlanishi jihatidan mustaqil a'zolar hisoblanadi va o'ziga xos gormonlarni ishlab chiqaradi.

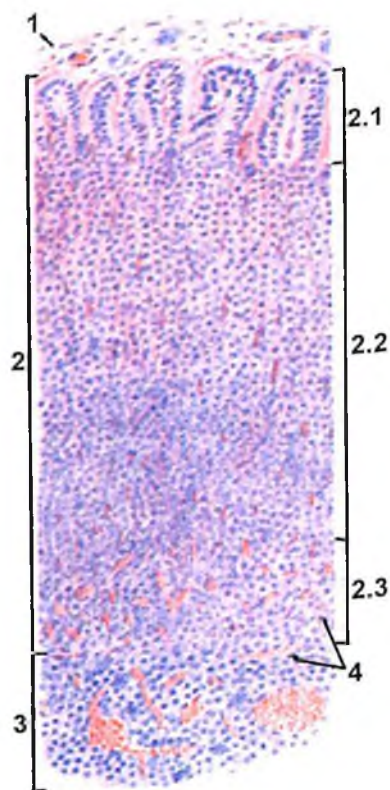
Taraqqiyoti. Bu jarayon embrional hayotning 4-5 haftalarida ichak tutqichi asosining ikki yonidagi selomik epiteliyda ko'plab qalinlashgan epiteliyda ko'plab

qalinlashgan qismlarning paydo bo'lishidan boshlanadi. 6-haftaga kelib, qalinlashgan epiteliy atsidofil sitoplazmali hujayralardan iborat bo'ladi. Bu hujayralar 7-haftada mezoteliydan ajraladi va interrenal tanaga aylanadi. Interrenal tana aortaning lateral tomonida joylashgan hujayralar massasi hisoblanadi. Keyinchalik, bu massaga qon tomirlari o'sib kiradi va po'st moddaning turli zonalarini takomillashadi. Demak, bezning po'stloq qismi jinsiy bezlar bilan birga bir manbadan takomillashar ekan. Shuning uchun ham jinsiy va buyrakusti bezlarining faoliyati uzviy bog'langan. Embrional hayotning to'rtinchi oylariga borib, po'stloq moddada tashqi ko'ptokchasimon zonani, o'rta-tutamli zonani va ichki-to'rsimon zonani tafovut qilish mumkin. To'rsimon zona mag'iz moddaga yondoshib turadi. Po'stloq modda hujayralarining sekretor faoliyati embrional hayotning 12–13 haftalaridan boshlanadi. Buyrakusti bezining mag'iz moddasi qorin aortasi sohasidagi simpatik nerv tugunlaridan rivojlanadi. Embrionning 6-7 haftalik davrida simpatik nerv tugunlaridan simpatoblast hujayralari ajrala boshlaydi. 7–8-haftalarga kelib bo'lg'usi bez miya moddasining hujayralari – xromofinnoblastlar takomillashib, interrenal tana ichiga botib kiradi va bezning miya moddasini hosil qiladi. Ana shu vaqtga kelib, buyrakusti bezlarning kapsulasi ham vujudga keladi. Lekin nerv hujayralari to'plamlarining buyrakusti bezi ichiga kirish jarayonini chaqaloqning 4 oylik davrigacha davom etadi. Arteriyalar fibroz kapsuladan o'tib, buyrakusti bezi parenximasida nihoyatda ko'p sinusoid kapillyarlar to'rini hosil qiladi.

Tuzilishi. Buyrakusti bezi ichki siyrak va tashqi zich qavatlardan iborat biriktiruvchi to'qimali kapsula bilan qoplangan. Kapsulaning ichki siyrak qavatida vena va arteriya qon tomirlari chigallari joylashgan. Kapsula ostida mayda epiteliyal hujayralar joylashgan. Mazkur hujayralar buyrakusti bezi po'stloq moddasi hujayralarining regeneratsiya manbai hisoblanadi.

Buyrakusti bezi o'rtasidan kesilganda uning ikki qismi: po'stloq va miya moddalarini yaqqol ko'rish mumkin. Bezning po'stloq moddasi kapsula ostida, mag'iz moddasi esa bezning markaziy qismida joylashgan.

Buyrakusti bezining po'stloq moddasi – epiteliyal hujayralar (kortikal endokrinotsitlar) tasmalaridan iborat. Ular orasida sinusoid kapillyarlar tutuvchi siyrak tolali shakllanmagan biriktiruvchi to'qima qatlamlari



10.9-rasm. Buyrakusti bezi. Gematoksilin-eozin bilan bo'yalgan.

1 – kapsula; 2 – po'stloq modda; 2.1 – ko'ptokchasimon zona, 2.2 – tutamli zona, 2.3 – to'rsimon zona; 3 – mag'iz modda; 4 – sinusoid kapillyarlar.

joylashadi. Kortikal endokrinotsitlar kortikosteroidlarni ishlab chiqaradi. Kortikosteroidlarni sintezi uchun xom ashyo lipidlar hisoblanadi, shuning uchun ham buyrakusti bezi po'stlog'i bez hujayralari sitoplazmasida yog' kiritmalari bo'ladi. Epiteliy tasmalarining joylashishi va shakliga mos ravishda buyrakusti bezining po'stloq moddasida 3 ta zona farqlanadi: 1) koptokchasimon (qalinligi 15%); 2) tutamli (70%ni egalladi), 3) to'rsimon (butun po'stloqning 10%).

Koptochasimon zonada epiteliy hujayralari sinusoid kapillyar atrofida doira yoki yarim doira – koptokcha hosil qilib joylashadi, shuning uchun ham mazkur zona koptokchasimon zona deb ataladi. Koptokchali zonada joylashgan kortikal endokrinotsitlar mayda, ko'pincha kubsimon yoki konussimon shaklga ega, oz miqdora lipid kiritmalarini saqlaydi. Ularning sitoplazmasi silliq EPT, Golji kompleksi, mitoxondriyalarga boy. Yadrosi yumaloq yoki oval shaklga ega (*10.10-rasm*).

Koptokchasimon zona funksiyasi: aldosteron ishlab chiqaradi. Uning ta'sirida: 1) buyrak kanalchalari orqali natriy, xlor va karbonat ionlarining kapillyarlarga reabsorbsiyasi (qayta so'rilishi) amalga oshadi va 2) yallig'lanish jarayonlari kuchayadi.

Aldosteron gormonining yetishmasligi natijasida organizmda suv, elektrolitlar almashinuvi buziladi, organizm keskin suvsizlanib, qonning quyuqligi ortadi, qon plazmasida natriy konsentratsiyasining kamayishi natijasida kaliy bilan natriyning qondagi o'zaro munosabati o'zgaradi.

Sudanofob qavat koptokchasimon zona ostida joylashib, u kubsimon shakldagi 3-4 qavat hujayralardan tashkil topgan. Mazkur hujayralar sitoplazmasida lipidlar bo'lmaganligi uchun ular sudan bo'yog'i bilan bo'yalmaydi. Shuning uchun ham bu hujayralar *sudanofob hujayralar qavati* deb ataladi. Mazkur qavatning ahamiyati shundan iboratki, uning hujayralari tutamli va to'rsimon qavat hujayralari uchun regeneratsiya manbai hisoblanadi.

Sudanofob qavatidan so'ng buyrakusti bezi po'stloq moddasining eng yirik zonasi boshlanadi.

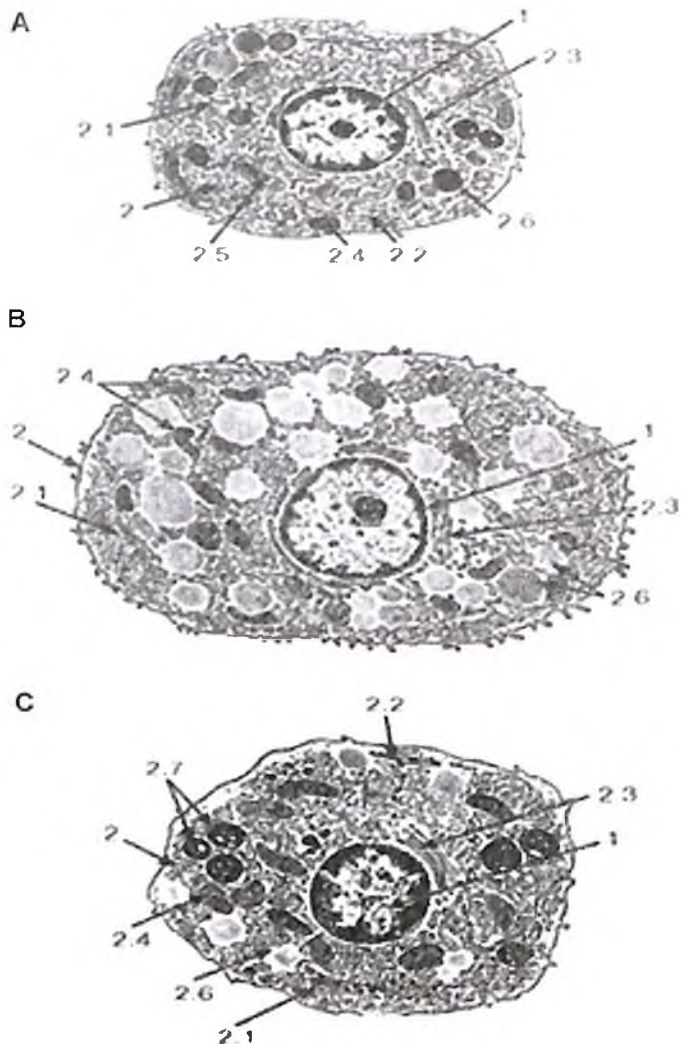
Bu zonada hujayralar cho'zinchoq bo'lib, radial tutamlar hosil qilib joylashgani uchun tutamli zona deb ataladi. Bu zona hujayralari sitoplazmasida ko'p miqdorda lipid kiritmalari tutadi, agarda ular yuvilib ketsa, sitoplazma g'ovak ko'rinishni oladi va shuning uchun ham, bu hujayralar spongiotsitlar deb ataladi. Tutamli zona hujayralaridagi mitoxondriyalar maxsus tuzilishi bilan ajralib turadi. Ular yumaloq yoki oval shaklga ega, kristallari esa butun matriksni to'ldirib turuvchi mayda pufakchalardan iborat (*10.10-rasm*). Tutamli zona hujayralaridagi mitoxondriyalarning tuzilishi ularda sodir bo'ladigan steroidogenez sikli bilan bog'liqdir. Mitoxondriyalar o'zlarida xolesterinni pregnenolonga aylantiruvchi fermentlar tutadi. Pregnenolon esa steroidlar sintez qilinishi uchun boshlang'ich xomashyo hisoblanadi. Steroid gormonlar mitoxondriyalarning pufakchasimon kristalarida sintez qilinadi va ularning qobig'i orqali hujayra sitoplazmasiga chiqariladi. Tutamli zona hujayralari orasida oqish va qoramtir hujayralar farqlanadi. Qoramtir hujayralar lipid kiritmalarining tutmasligi va ribosoma va donador EPTga boyligi

bilan tavsiflanadi. Qoramtir hujayralarning donador EPTda gormonlar sintezida qatnashuvchi fermentlar sintezlanadi. Taxmin qilinishicha, qoramtir va oqish hujayralar sekretor siklining turli davrlariga mansub hujayralardir.

Tutamli zona funksiyalari: glyukokortikoidlar deb ataluvchi kortikosteroidlarni sintezlash. Kortizol (gidrokortizon), kortizon, kortikosteron faol glyukokortikoidlardir. Ular orasida eng faoli kortizoldir.

Glyukokortikoidlarning ta'siri: 1) karbonsuvlar, oqsillar va lipidlar almashinuvini boshqaradi; 2) glyukoneogenez (oqsil va lipidlar hisobiga karbonsuvlar hosil qilish)ni ta'minlaydi; 3) yalig'lanish jarayonini kuchslantiradi; 4) glyukokortikoidlar miqdori haddan ziyod oshganda qon yaratuvchi a'zolar va periferik qonda eozinofillar va limfotsitlar nobud bo'ladi; 5) hujayralarda fosforlanish jarayonlarini boshqaradi, buning hisobiga energiya to'planadi; 6) turli noqulay holatlarda zo'riqish (stress) reaksiyalarida qatnashadi.

Tutamli zona po'st moddaning to'rsimon zonasiga davom etadi. Bu zonada hujayralar bir-biri bilan chalkashib to'r hosil qiladi. Bu zona hujayralari to'qroq sitoplazma ega, yadrolari esa boshqa zonalardagidan maydaroq bo'ladi (10.10-rasm). Hujayralar sitoplazmasining to'q bo'yalishi ularda mitoxondriyalarning nihoyatda ko'pligiga bog'liq. Plastinkasimon kompleks va endoplazmatik to'r unchalik rivojlanmagan.



10.10-rasm. Po'stloq modda hujayralari (sxema).

A – koptokchasiimon,

B – tutamli, C – to'rsimon zona hujayralari.

1 – yadro; 2 – sitoplazma: 2.1 – donasiz endoplazmatik to'r sisternalari, 2.2 – donador endoplazmatik to'r sisternalari, 2.3 – Golji majmuasi, 2.4 – tubulyar-vezikulyar kristalar bilan mitoxondriyalar, 2.5 – lamellyar kristalar bilan mitoxondriyalar, 2.6 – lipid tomchilari, 2.7 – lipofussin donachalari.

To'rsimon zona hujayralari orasida ham ko'plab sinusoid kapillyarlar joylashadi. Urg'ochi sut emizuvchi hayvonlarda to'rsimon zona bilan miya moddaning orasida X-zona joylashadi. Bu zona kam takomillashgan hujayralardan iborat.

Funksiyasi: To'rsimon zonada testosteron (erkaklar jinsiy gormoni), estrogen va progesteron (ayollar jinsiy gormoni) sintezlanadi. Agar ayollarda to'rsimon zona giperfunksiyasi kuzatilsa, testosteron gormoninig ko'payishi natijasida virilizm (soqol, mo'ylovlarni o'sishi, ovozning dag'allashuvi) kuzatiladi.

Buyrakusti bezining mag'iz moddasi bezning markaziy qismida joylashgan bo'lib, uning stromasi siyrak tolali shakllanmagan biriktiruvchi to'qimadan iborat. Miya qismining hujayralari nihoyatda yirik va ko'p burchakli bo'lib, gematoksilineozin bilan bo'yalganda ularning sitoplazmasi och pushti rangga bo'yaladi. Hujayralar kalta tasmachalar trazida bo'lib, ular orasida sinusoid kapillyarlar joylashadi. Miya moddasi hujayralarining sitoplazmasi xrom tuzlari bilan yaxshi bo'yalishi sababli ular *xromofin hujayralar* deb ataladi. Miya moddasida ikki xil hujayralar tafovut qilinadi. Bularning biri formalin bilan fiksatsiya qilingandan so'ng ultrabinafsha nurlarida kuchli fluoressentsiallanish xususiyatga ega bo'ladi, to'q bo'yaladi. Bu hujayralar *noradrenalin* ishlab chiqaradi. Ikkinchi tur hujayralar fluoressentsiyalanmaydi, och bo'yaladi va ular *adrenalin* ishlab chiqaradi.

Xromaffin hujayralarining plazmatik membranasi atrofida atrofida ko'pgina nerv tolalari va ularning terminaliylari joylashadi.

Funksiyasi. Buyrakusti bezning miya qismi hujayralarida ishlanadigan *adrenalin* va *noradrenalin* gormonlari qon tomirlarini toraytirishi tufayli qon bosimini oshiradi, lekin adrenalin bosh miya va ko'ndalang-targ'il mushak tomirlarini kengaytiradi. Adrenalin qondagi qand miqdorni oshirsa, noradrenalin bunday xususiyatga ega emas. Noradrenalin periferik atreriolalar devorini qisqartirishi tufayli sistolik va diastolik arteriya bosimini oshiradi. Adrenalin noradrenalin bilan birgalikda lipidlarni parchalash xususiyatiga ham ega.

Buyrakusti bezi po'stloq moddasi sekretor faoliyatini boshqarilishi. Buyrakusti bezining po'stloq moddasidagi tutamli va to'rsimon zonalar faoliyati gipofizning AKTG ta'sirida boshqariladi. Koptokchasimon zona faoliyatining boshqarilishi birmuncha murakkabroqdir. Ma'lumki, aldosteron gormoni kortikosterondan hosil bo'ladi. Kortikosteronning biosintezi esa gipofizning AKTG tomonidan boshqariladi, ya'ni mineralokortikoidlar sintezining boshlang'ich davri gipofizda ishlanadigan AKTG ta'siri bilan bog'liq. Biroq kolrtikosteronning aldosteronga aylanishi buyrakda ishlab chiqariladigan reninning qo'shimcha ta'siri bilan belgilanadi. Bundan tashqari, aldosteronni hosil bo'lishi epifizning adrenoglomerulotropin gormoni tomonidan rag'batlantiriladi.

Yoshga ko'ra o'zgarishi. Buyrakusti bezining po'stloq moddasi odamda 20-25 yoshga etganda to'liq rivojlanadi, bunda uning koptokchasimon, tutamli va to'rsimon zonalarini o'zaro nisbati 1:9:3ga yaqinlashadi. 59 yoshdan so'ng po'stloq moddaning qalinligi kamayadi. Po'stloq modda hujayralarida sekin-asta yog' kiritmalari soni va o'lchamlari kamaya boshlaydi, epitelial tasmalar orasidagi birik-

tiruvchi to'qimali qatlamlar esa qalinlashadi. 59 yoshdan so'ng bezning po'tloq moddasi ingichkalashib boradi, epiteliy tasmalari orasidagi biriktiruvchi to'qima qatlamlari qalinlashadi. Po'stloq moddaning reduksiyasi asosan to'rsimon va qisman koptokchasimon zonalarni qamrab oladi. Tutamli zonaning qalinligi esa nisbatan qalinlashadi. Buyrakusti bezining mag'iz moddasi yoshga bog'liq kuchli o'zgarishlarga duchor bo'lmaydi. 40 yoshdan keyin xromaffin hujayralar birmuncha gipertrofiyaga uchraydi, keksa yoshga etganda ularda atrofik o'zgarishlar yuzaga keladi, ularda katexolaminlar sintezi sustlashadi, stromasi va tomirlarida skleroz belgilari aniqlanadi.

Refaolli va regeneratsiyasi. Qo'rquv va g'azabning kuchli hissiy reaksiyalari bilan kechuvchi stress holatlarida simpatik nerv tizimining faolligi parasimpatik nerv tizimidan ustunlik qiladi. Bunda nafqat postganglionar simpatik neyronlar faolligi, balki buyrakusti bezi mag'iz moddasidagi hujayralarning sekretor faoliyati oshadi, qonga ko'p miqdorda adrenalin va noradrenalin chiqariladi. Natijada, yurak qisqarishlari kuchayadi va tezlashadi arterial bosim oshadi, mushaklar va markaz nerv tizimi tomirlarida harakatlanuvchi qon hajmi ko'payadi, jigardan qonga glyukoza zaxiralari ajraladi. Mag'iz modda tarkibidagi hujayralardan adrenalin va noradrenalinni kuchli ajralishi qattiq sovuq qotish, og'riq va stressning boshqa turlarida ham kuzatiladi.

Buyrakusti bezi po'stlog'ining fiziologik regeneratsiyasi AKTG nazorati ostida kapsula osti hujayralari va koptokchasimon hamda tutamli zonalar orasida joylashgan hujayralar ishtirokida amalga oshadi. Buyrakusti bezining bittasi olib tashlanganda ikkinchi buyrakusti bezi hujayralarining kompensator gipertrofiyasi va giperplaziyasi kuzatiladi.

DIFFUZ ENDOKRIN TIZIM

DET turli a'zolarida tarqalgan neyrogen (APUD) va noneyrogen kelib chiqishga ega alohida endokrin hujayralardan iborat. Diffuz tarqalgan endokrin hujayralarning aksariyatini neyrogen kelib chiqishga ega endokrinotsitlar tashkil qiladi, ya'ni ular nerv qirrasidan hosil bo'ladi.

Mazkur hujayralar nafas olish, siydik ayiruv yo'llari epiteliysidan, eng ko'p me'da-ichak nayi epiteliysida, ayrim endokrin bezlar (qalqonsimon bezning parafollikulyar hujayralari, buyrakusti bezi mag'iz moddasi hujayralari, epifiz)da uchraydi. APUD-tizimini ilk bor angliyalik olim Pirs tasvirlagan. APUD qisqartmasi quyidagicha sharhlanadi: Amine Precursors Uptake and Decarboxylation. Mazkur endokrin hujayralar: neyroaminlar va oligopeptid gormonlar tutuvchi zich sekretor donachalarga ega, og'ir metall tuzlari bilan bo'yalish hamda aminlarni hosil qiluvchilarni yutish xususiyatiga ega.

APUD-tizim endokrinotsitlarining taraqqiyot manbalari: 1 – neyroektoderma (gipotalamus, epifiz, buyrassi bezining mag'iz moddasi, markaziy va priferik nerv tizimining peptidergik neyronlari); 2 – teri ektodermasi (adenogipofiz, Merkel hu-

jayralari); 3 – entoderma (me'da-ichak nayi endokrinotsitlari); 4 – mezoderma (bo'lmachada joylashgan endokrin kardiomiotsitlar); 5 – mezenxima (labrotsitlar).

Nonenrogen taraqqiyot manbaiga ega endokrin hujayralar kamchilikni tashkil etadi. Ularga erkaklar jinsiy bezlaridagi Leydig hujayralari va tuxumdonning follikulyar hujayralari kiradi. Ular selomik epiteliydan taraqqiy etadi va steroid gormonlar ishlab chiqaradi.

Yakka-yakka joylashgan endokrin hujayralar parakrin va distant ta'sirga ega. Parakrin – qo'shni hujayralarga ta'sir etish; Distant ta'sirning mohiyati shundan iboratki, endokrin hujayralar gormonlari qonga chiqariladi va qon orqali shu gormonga nisbatan hujayralari retseptorlar tutuvchi nishon a'zolarga yetkaziladi.

XI BOB. SEZGI A'ZOLARI (*ORGANA SENSUUM*)

Organizmning har qanday ta'sirotda javob reaksiyasi analizatorlar yoki sensor tizim yordamida amalga oshadi. Ma'lum bir ta'sirlarni qabul qilish, uzatish va uni tahlil qilish uchun mas'ul bo'lgan tuzilmalar majmuasi *analizator* deb nomlanadi. Sensor tizim – tashqi va ichki muhit analizatorlari bo'lib, organizmni muayyan sharoitga moslashishini ta'minlaydi. Ko'ruv, eshituv, hidlov, ta'm bilish va taktil analizatorlari farq qilinadi.

Har bir analizator 3 qismdan: *periferik* (qabul qiluvchi), *oraliq* va *markaziy* qismlardan tashkil topgan. Analizatorning periferik qismi bo'lib sezgi a'zolari (yoki har qanday retseptor) hisoblanadi va ular tashqi va ichki muhitdan kelayotgan o'ziga xos ta'sirotlarni qabul qiladi, ularni nerv impulsiga aylantiradi, kuchaytiradi va markaziy nerv tizimiga uzatadi. Qabul qiladigan signallarning xususiyatiga ko'ra mexanoretseptorlar (eshituv va muvozanat a'zolari retseptorlari, terining taktil retseptorlari, harakat apparati retseptorlari, baroretseptorlar) xemoretseptorlar (ta'm bilish va hidlov a'zolari, qon tomirlari intraretseptorlari), fotoretseptorlar (ko'zning to'r pardasi), termoretseptorlar (teri va ichki a'zolar retseptorlari), og'riq retseptorlari farq qilinadi.

Oraliq qism afferent va efferent o'tkazuvchi yo'llar zanjiridan iborat, ular orqali nerv impulsi sezgi a'zolaridan po'stloq markazlariga, ulardan ishchi a'zolariga uzatiladi. Ushbu yo'llarda oraliq, po'stloq osti markazlari ham mavjud bo'lib, ularda afferent signallar qayta ishlanadi va efferent markazlarga uzatiladi.

Markaziy qism katta yarim sharlarining ma'lum sohasi bo'lib, unda qabul qilingan signallar qayta ishlanadi va tahlil qilinadi hamda organizmning javob reaksiyasi shakllantiriladi.

Analizatorlarning faoliyati natijasida markaziy nerv tizimi tashqi dunyo va organizmning o'z holati to'g'risida ma'lumotlar oladi. Sezgi a'zolari analizatorlarning periferik, qabul qiluvchi qismi hisoblanadi. Qabul qiluvchi qismining tuzilishi va vazifasiga ko'ra sezgi a'zolari uch tipga bo'linadi:

1. Tarkibida birlamchi sezuvchi yoki yoki neyrosensor hujayralar tutuchi sezgi a'zolari, ushbu a'zolarida ta'sirotni ixtisoslashgan nerv hujayrasi qabul qiladi va tashqi energiyani nerv impulsiga aylantiradi. Ko'ruv va hidlov a'zolari neyrosensor a'zolar hisoblanadi.

2. Tarkibida ikkilamchi sezuvchi yoki epiteliyosensor hujayralar tutuvchi sezgi a'zolari, bu a'zolarida ta'sirotni nerv hujayrasi emas, balki o'ziga xos, ixtisoslashgan epiteliy hujayralar qabul qiladi. Ulardan o'zgargan ta'sirot sezuvchi neyronning dendritlariga uzatiladi. Dendritlar epiteliy hujayralarning qo'zg'alishini qabul qiladi va nerv impulsini hosil qiladi. Epiteliyosensor a'zolariga eshituv, muvozanat va ta'm bilish a'zolari kiradi.

3. Sezgi a'zolarining uchinchi tipiga anatomik jihatdan a'zo shakliga ega bo'lma-

gan, organizmda keng tarqalgan proprioretseptiv teri va visseral sensor tizim retseptorlari kiradi. Ularning periferik bo'limlari har xil erkin, kapsulaga o'ralgan va kapsulaga o'ralmagan nerv oxirlaridan iborat ("*Nerv to'qimasi*" bobiga qaralsin).

KO'RUV A'ZOSI (ORGANUM VISUS)

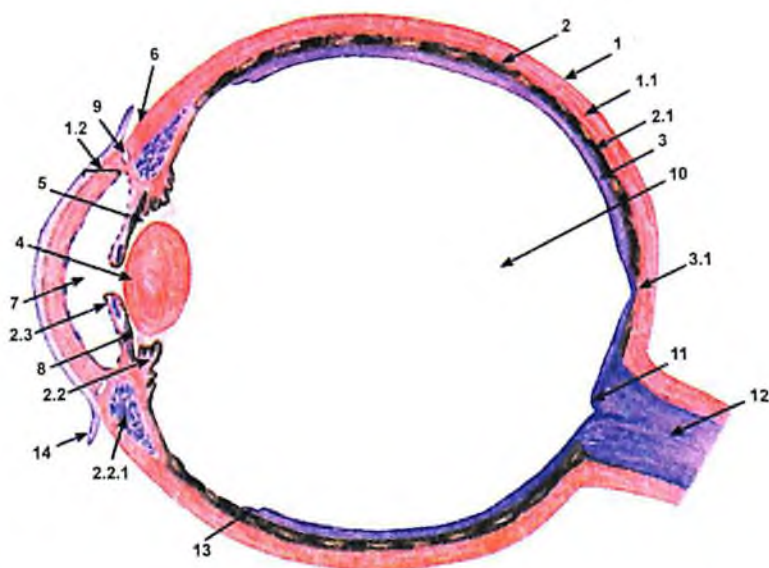
Taraqqiyoti. Ko'z olmasining tarkibiy qismlari uchta manbadan: nerv nayidan, teri ektodermasidan va mezenximadan taraqqiy etadi (11.2-rasm). Dastlab nerv nayining bosh qismida juft bo'rtmalar – ko'z pufakchalari hosil bo'ladi. Ko'z pufakchalari ektoderma tomon o'sadi, lekin nerv nayi bilan ichi bo'sh ko'z poyasi orqali tutashib turadi. So'ngra ko'z pufakchalarining oldingi devori ichkariga botib kiradi, natijada ko'z pufakchasi devori ikki qavatli ko'z qadahi (bokali)ga aylanadi. Qadahning ichki devoridan xususiy to'r parda rivojlanadi: ichki devorning hujayralari neyroblastlarga aylanadi va keyinchalik ulardan uch xil neyronlar: tayoqcha va kolbacha fotoretseptor hujayralar, assotsiativ va ganglionar hujayralar hosil bo'ladi. Ganglionar hujayralarning aksonlari ko'z poyasiga o'sib kiradi va miyaga yo'naluvchi ko'ruv nervini shakllantiradi. Ko'z bokalining tashqi devoridan to'r pardaning pigment epiteliysi hamda rangli parda va kiprikli tananing silliq miotsitlari hosil bo'ladi. Fotoretseptor neyronlarning taraqqiyoti to'r pardaning pigment qavati taraqqiyoti bilan chambarchas bog'langan. Bunda bo'lajak kolbacha va tayoqchasimon hujayralar diskklarining rivojlanishi plazmatik membranalarning burmalari va kiprikchalarni hosil bo'lishi orqali bir xil kechadi. Keyinchalik, embrional kolbachasimon hujayralarning bir qismi qo'shimcha differentsirovkaga uchraydi, diskklar ulanib, plazmolemmadan ajraydi va tayoqchasimon hujayralarga

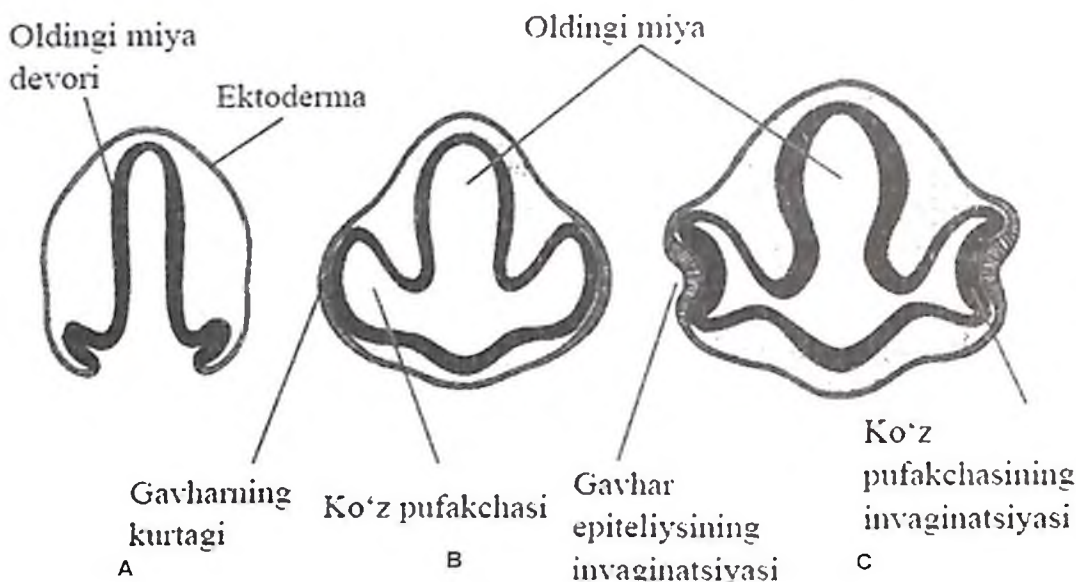
11.1-rasm. Ko'z olmasining tuzilishi (sxema).

1 – fibroz qavat; 1.1 – sklera; 1.2 – shox parda; 2 – tomirli parda;

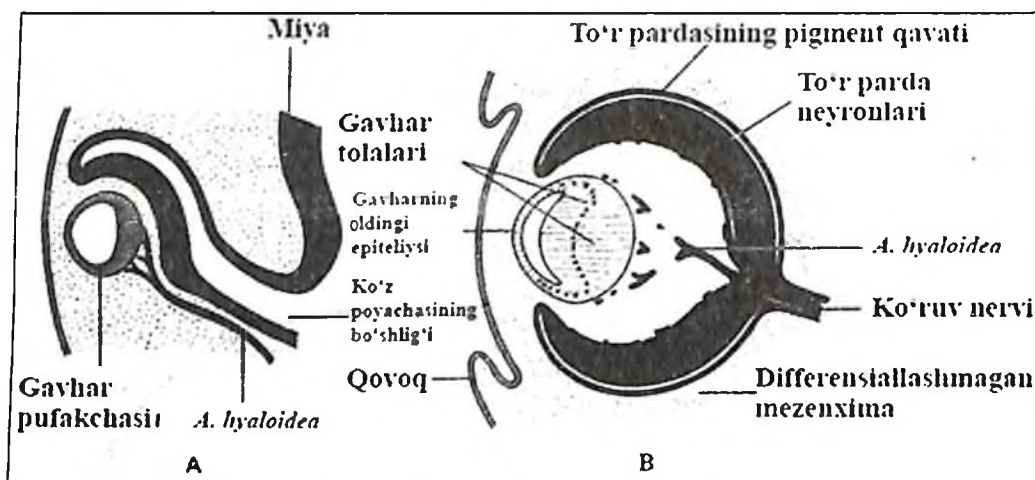
2.1 – xususiy tomirli parda; 2.2 – kiprikli tana;

2.2.1 – kiprikli mushak; 2.3 – rangdor qavat; 3 – to'r parda; 3.1 – sariq dog'; 3.2 – tishsimon chiziq; 4 – gavhar; 5 – kiprikli belbog' (Sinn bog'lam); 6 – limb; 7 – ko'z olmasining oldingi kamerasi; 8 – ko'z olmasining orqa kamerasi; 9 – sklerani venozli sinusi (Shlem kanali), 10 – shishasimon tana; 11 – ko'ruv nerv so'rg'ichi; 12 – ko'ruv nervi, 13 – konyunktiva.





11.2-rasm. Ko'z olmasining taraqqiyoti.
 A - 22-kunlik embrion; B - 4-haftalik embrion; V - 5-haftalik embrion.



11.3-rasm. Ko'z olmasining taraqqiyoti.
 A - 6-haftalik pusht; B - 7-haftalik pusht.

aylanadi. Disklarni hosil bo'lishini A vitamini kuchaytiradi, u bo'lmasa disklar hosil bo'lmaydi, katta odamlarda uzoq vaqt A vitamini yetishmasa disklar yemiriladi.

Ko'z bokali teshigining qarshisidagi ektodermaning bir qismi hujayralarning ko'payishi natijasida qalinlashadi, ko'z bokaliga botib kiradi va ektodermadan ajralib, ko'z gavharining kurtagini hosil qiladi (11.3-rasm). Dastlab ko'z gavhari ichi bo'sh epiteliyal pufakcha ko'rinishida bo'ladi. So'ngra uning orqa devorining epiteliyal hujayralari cho'zilib, gavhar tolalari yoki prizmalariga aylanadi va pufakchaning bo'shlig'ini to'ldiradi. Ektodermadan muguz pardaning oldingi epiteliysi ham hosil bo'ladi. Ko'z bokalini o'rab turgan mezenximadan tomirli parda va

sklera taraqqiy etadi. Ko'zning oldingi qismida sklera ko'p qavatli yassi epiteliy bilan qoplangan tiniq muguz pardaga o'tadi. Taraqqiyotning ilk davrlarida ko'z bokalining ichiga o'sib kirgan qon tomirlari va mezenxima embrional to'r parda bilan birgalikda shishasimon tana va yoy pardani hosil bo'lishida ishtirok etadi. Yoy pardaning qorachiqni toraytiruvchi mushaklari ko'z bokali tashqi va ichki varaqlarining yo'g'onlashgan qirg'oqlaridan, ko'z qorachig'ini kengaytiruvchi mushaklar esa tashqi varag'idan rivojlanadi. Shunday qilib, Yoy pardaning ikkala mushaklari ham neyral mushaklar hisoblanadi.

Ko'zning tuzilishi

Ko'z (*ophthalmos, oculus*) – ko'ruv a'zosi, ko'ruv analizatorining periferik qismi bo'lib, unda retseptor vazifasini to'r pardaning neyronlari bajaradi.

Ko'ruv a'zosi juft a'zo bo'lib, ko'z olmasi va yordamchi tuzilmalar: qovoqlar, ko'z olmasini harakatlantiruvchi mushaklar va ko'z yoshi apparatidan iborat.

Ko'z olmasi (*bulbus oculi*) deyarli dumaloq shaklda bo'lib, diametri 2,5 sm atrofida. Ko'z olmasining devori uch qavatdan iborat. Ko'z olmasining tashqi fibroz pardasi (*tunica fibrosa bulbi*) yoki oqsil pardaga tashqi ko'z mushaklari birikadi va u himoya vazifasini bajaradi. Tashqi pardada oldingi tiniq qism – muguz parda va orqa tiniq bo'lmagan qism – sklera farq qilinadi. O'rta tomirli parda (*tunica vasculosa bulbi*) modda almashinuvi jarayonlarida asosiy vazifalarni bajaradi. U uch qismdan: yoy parda, kiprikli tana va xususiy tomirli parda – xoriodeyadan iborat. Ko'z olmasi devorining ichki, sezuvchi qavati – to'r parda (*tunica interna, sensoria bulbi, retina*) ko'ruv analizatorining sensor yoki qabul qiluvchi qismi hisoblanadi. Unda yorug'lik nuri ta'sirida ko'ruv pigmentlarining fotokimyoviy o'zgarishlari – fototransduksiya, neyronlar bioelektrik faolligini o'zgarishi va tashqi dunyo to'g'risidagi ma'lumotlarni po'stloq osti va po'stloq ko'ruv markazlariga uzatilishi sodir bo'ladi.

Ko'z olmasida faoliyati jihatidan farq qiluvchi 4 sistema mavjud:

1. *Dioptrik yoki nur sindiruvchi sistema* – ko'zga tushadigan nurlarni to'r pardaning ko'ruv qismiga yetkazib beradi. Bu jarayonda muguz parda, ko'z olmasining suyuqligi, ko'z gavhari va shishasimon tana ishtirok etadi.

2. *Akkomodatsion yoki moslovchi sistema* – uzoq yoki yaqin masofalardagi tasvirlarni yaqqol ko'rishga moslashtiradi. Akkomodatsiya jarayonida kiprikli tana, yoy parda, uning hosilasi bo'lgan ko'z qorachig'i va ko'z gavhari ishtirok etadi.

3. *Sezuvchi yoki retseptor sistema* – to'r pardada joylashgan fotoretseptor va pigment hujayralardan tashkil topgan.

4. *Tayanch, trofik, himoya va harakat sistemasi* – tashqi fibroz, tomirli qavatlar, ko'z mushaklari va yosh bezlardan iborat.

Tashqi fibroz parda – sklera (*sclera*) zich tolali shakllangan biriktiruvchi to'qimadan tashkil topgan, unda kollagen tolalar tutamlari orasida yassilashgan fibroblastlar va alohida-alohida elastik tolalar joylashagan. Kollagen tolalar

tutamlari ingichkalashib, muguz pardaning xususiy moddasiga o'tib ketadi. Skleraning qalinligi ko'ruv nervi atrofidagi orqa bo'limida eng yuqori bo'lib, 1,2-1,5 mmga yetadi, oldinda sklera ekvatorida 0,6 mmgacha, to'g'ri mushaklarning birlashish joyini orqasida esa 0,3-0,4 mm gacha yupqalashadi. Ko'zning ichki bosimi oshib ketganda fibroz parda yupqalashib, ba'zi patologik holatlarga sabab bo'ladi.

Ko'zning nur sindiruvchi apparati

Ko'zning nur sindiruvchi (dioptrik) apparati muguz parda, ko'z gavhari, shisha-simon tana, ko'zning oldingi va orqa kameralari suyuqligidan iborat. Muguz parda (cornea) ko'z fibroz pardasi yuzasining 1/16 qismini egallaydi va himoya vazifasini bajaradi. U yuqori optik gomogenligi bilan ajralib turadi, yorug'lik nurlarini o'tkazadi va sindiradi hamda ko'zning nur sindiruvchi apparatini tarkibiy qismi hisoblanadi. Muguz pardaning asosiy tarkibiy qismi bo'lgan kollagen fibrillar plastinkalari bir tekisda to'g'ri joylashgan, nerv tolalari va oraliq substantsiya bilan bir xil nur sindirish ko'rsatkichiga ega bo'ladi va kimyoviy tarkibiga ko'ra uning tiniqligini belgilaydi. Muguz pardaning qalinligi markazda 0,8-0,9 mm, chekka qismlarida 1,1 mm dan ko'proq bo'ladi, egrilik radiusi - 7,8 mm, nur sindirish ko'rsatkichi - 1,37, sindirish kuchi - 40 dioptriya yetadi. Yorug'lik mikroskopida muguz pardada 5 qavat farqlanadi: 1) oldingi yoki tashqi epiteliy; 2) oldingi yoki tashqi chegaralovchi membrana (Boumen membranasi); 3) muguz pardaning xususiy moddasi; 4) orqa yoki ichki chegaralovchi membrana (desemet pardasi); 5) orqa yoki ichki epiteliy (ko'z oldingi kameraning "endoteliysi". Muguz pardaning oldingi epiteliysi (*epithelium anterius*) ko'p qavatli yassi muguzlanmaydigan epiteliydan iborat bo'lib, uning o'zaro desmosomalar yordamida birikkan hujayralari 4-5 qavat bo'lib, bir-biriga zich yopishib yotadi. Epiteliyning bazal qavati Boumen membranasi (oldingi epiteliyning bazal membranasi)da yotadi. Patologik holatlarda (bazal qavat bilan Boumen membranasi o'rtasidagi aloqalar yetarli darajada mustahkam bo'lmaganda) bazal qavat hujayralari Boumen membranasi bilan ko'chib ketishi mumkin. Epiteliyning bazal qavati (germinativ, kurtak qavat) hujayralari prizmatik shaklda bo'lib, oval shakldagi yadrosi hujayraning apikal qismida joylashgan. Bazal qavatga 2-3 qavat ko'p burchakli hujayralardan tashkil topgan tikanaksimon hujayralar (yoki tikanaksimon qavat) qavati yopishib yotadi. Ularning har tomonga cho'zilgan o'simalari qo'shni epiteliy hujayralari orasiga xuddi qanot kabi kirib boradi (qanotli yoki tikanakli hujayralar). Qanotli hujayralarning yadrolari dumaloq shaklda. Epiteliyning ikkita yuza qavatlari o'ta yassilashgan hujayralardan iborat, ularda muguzlanish alomatleri bo'lmaydi. Epiteliyni tashqi qavatlari hujayralarining cho'zilgan ingichka yadrolari muguz parda yuzasiga parallel joylashadi. Epiteliyda sezuvchi erkin nerv oxirlari juda ko'p bo'lib, muguz pardaning yuqori taktil sezgiriligini ta'minlaydi ("muguz parda refleksi"). Muguz pardaning yuzasi ko'z yoshi va konyuktiva bezlarining sekreti bilan namlanib tu-

radi. U muguz pardani tashqi muhitning zararli fizik-kimyoviy ta'sirlaridan, bakteriyalardan himoya qiladi. Muguz pardaning oldingi epiteliysi o'tkazuvchanlik va yuqori darajada regeneratsiya qobiliyatiga ega.

Oldingi epiteliy ostida haddan tashqari qalin, qalinligi 6-9 mkm bo'lgan, yorug'lik mikroskopida yaxshi ko'rinadigan, gomogen holdagi oldingi chegaralovchi membrana (*lamina limitans interna*) yoki Boumen membranasi joylashgan. U stromaning o'ziga xos gialinlashgan qismi bo'lib, stromadan deyarli farq qilmaydi va muguz pardaning xususiy moddasi kabi tarkibga ega. Boumen membranasi bilan epiteliy o'rtasidagi chegara yaqqol ko'rinadi.

Muguz pardaning xususiy moddasi (*substantia propria cornea*) zich tolali biriktiruvchi to'qimaning o'zaro burchak ostida kesishib joylashgan yupqa gomogen plastinkalaridan tuzilgan. Ammo plastinkalar muguz parda yuzasiga parallel holda bir-biri bilan navbatma-navbat yotadi. Plastinkalarda va ular orasida fibroblastlarning bir turi bo'lgan yassi o'simtali hujayralar joylashgan. Plastinkalar o'zaro parallel yo'nalgan, diametri 0,3-0,6 mkm bo'lgan kollagen fibrillalar tutamlaridan (har bir tutamda 1000 tagacha) iborat. Hujayralar va fibrillalar glikozaminglikanlarga (asosan, keratinsulfatlarga) boy bo'lgan, muguz pardani xususiy moddasining tiniqligini ta'minlovchi asosiy amorf moddaga botib turadi. Yoy parda-muguz parda burchagi sohasida xususiy modda ko'zning tiniq bo'lmagan fibroz pardasi - skleraga davom etadi. Muguz pardaning xususiy moddasida qon tomirlari bo'lmaydi, shu sababli muguz pardani oson ko'chirib o'tqazish mumkin.

Orqa chegaralovchi plastinka (*lamina limitans posterior*) yoki dessemet membranasi (orqa epiteliyning bazal membranasi) ham qalin bo'lib, yorug'lik mikroskopida yaxshi ko'rinadi. Uning qalinligi 5-10 mkm bo'lib, u asosiy amorf modda bilan shimilgan va diametri 10 nm atrofida bo'lgan tartibli yo'nalgan kollagen tolalardan tashkil topgan. Dessemet membranasi shishasimon tiniq bo'lib, kuchli nur sindirish xususiyatiga ega. U ikki: tashqi elastik, ichki kutikulyar qavatlardan iborat va orqa epiteliyning hosilasi hisoblanadi. Dessemet membranasi o'ziga xos xususiyatlari uning mustahkamligi, kimyoviy agentlarga turg'unligi va muguz parda yaralarida yiringli ekssudatni erituvchi ta'siriga chidamligidir.

Muguz pardaning oldingi qavatlari nobud bo'lganda dessemet membranasi tiniq pufakcha sifatida bo'rtib chiqadi. Chetki qismlarida u yo'g'onlashadi, va kek-salarda ana shu joyda dumaloq so'galsimon tuzilmalar - Gassal-Genle tanachalari hosil bo'lishi mumkin. Limb sohasida dessemet membranasi yupqalashib va tolalari titilib, sklera trabekulalariga o'tib ketadi.

Orqa epiteliy (*epithelium posteriors*) yoki ko'zning oldingi kameraning "endoteliysi" bir qavat poligonal shakldagi yassi va past prizmatik hujayralardan iborat. U muguz pardaning xususiy moddasini oldingi kamera suyuqligining ta'siridan himoya qiladi. "Endoteliy" hujayralari yadrolari dumaloq yoki biroz oval shaklida bo'lib, ularning o'qi muguz pardaning yuzasiga parallel joylashadi. "Endoteliy" hujayralari ba'zan vakuolalar tutadi. Chetki qismlarda "endoteliy" bevosi-

ta trabekulyar to'rtolalariga davom etadi, uzunasiga cho'zilib har bir trabekulyar to'lalarning tashqi qobig'ini hosil qiladi.

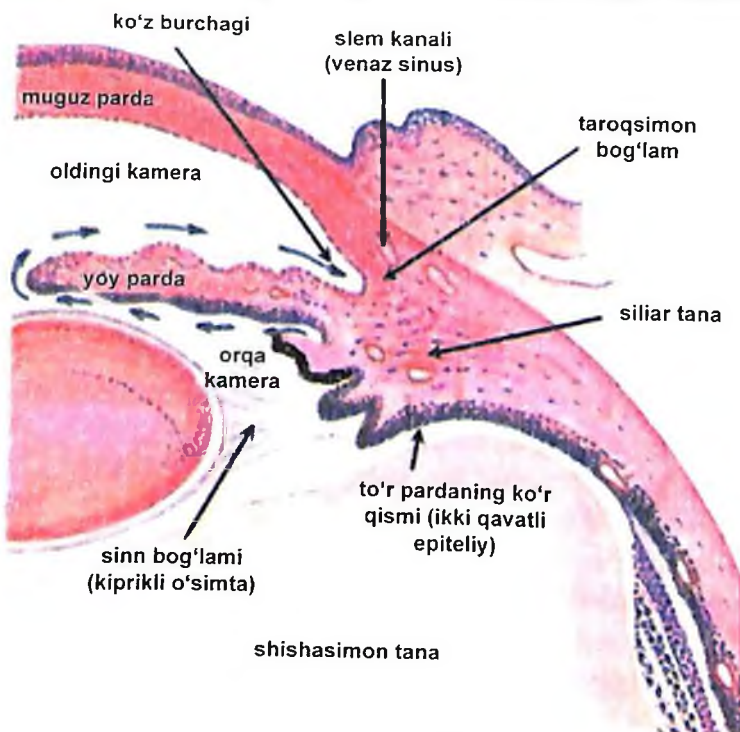
Boumen va desmet membranalarini suv almashinuvini boshqarishda qatnashadi, muguz pardada modda almashinuv jarayonlari esa muguz pardaning qirg'oq halqasimon to'ri, qalin perilimbal chigalni hosil qiluvchi juda ko'p oxirgi kapillyarlar tarmoqlari hisobiga ko'z oldingi kamerasi suyuqligidan oziq moddalarning diffuziyasi orqali ta'minlanadi. Kipriksimon venoz chigal bilan tutashuvchi tor limfatik tirqishlar muguz pardaning limfa tizimini hosil qiladi.

Muguz parda nerv oxirlariga boy bo'lganligi sababli yuqori sezuvchanligi bilan ajralib turadi. Uch boshli nervning birinchi shohidan ketadigan nazotsiliar nervning tarmoqlari bo'lgan uzun siliar (kiprikli) nervlar muguz pardaning chetki qismlarida uning ichiga kiradi.

Muguz pardaning tiniqligi xususiy moddasi tarkibida keratan-sulfat bilan bog'liq

Yalig'lanish jarayonlarida qon kapillyarlari va hujayralari (leykotsitlar, makrofaglar va boshqalar) limb sohasidan muguz pardaning xususiy moddasini ichiga kiradi, bu esa uning xiralashishiga va muguzlanishiga, "ko'zga oq tushishiga" olib keladi. Ko'zning oldini kamerasi muguz parda (tashqi devori) bilan yoy parda (orqa devori) o'rtasida hosil bo'ladi. U kamera suyuqligi bilan to'lgan bo'ladi. Bu suyuqlik hisobiga muguz parda diffuziya yo'li bilan oziqlanadi.

Tiniq bo'lmagan skleraning tiniq muguz pardaga o'tish qismi limb deb yuritiladi. Limb sohasida o'zaro bir-biri bilan tutashuvchi yoriqlar tizimi mavjud bo'lib, ular orqali ko'zning oldingi kamerasi suyuqligi venoz sinuslariga yoki Shlem kanaliga o'tib ketadi.



Shlem kanali ichkaridan endoteliy bilan qoplangan. Uni tashqi tomonidan keng, ba'zan varikoz-kengaygan tomirlar ketadi va murakkab anastomozlar to'ri hosil qiladi. Ushbu anastomozlardan kamera suyuqligini (ko'z ichi suyuqligini) skleraning chuqur venoz chigallariga olib ketuvchi venalar boshlanadi.

Kamera burchagining holati ko'z ichi suyuqligining aylanishida va ko'z ichi bosimining o'zgarishida katta ahamiyatga ega. Dreñaj kanallarining to'silishi natijasida ko'z ichi su-

11.4-rasm. Ko'z burchagi.

yuqligini olib ketilishining har qanday buzilishi ko'z ichi bosimining ko'tarilishiga va glaukoma kasalligining kelib chiqishiga olib keladi.

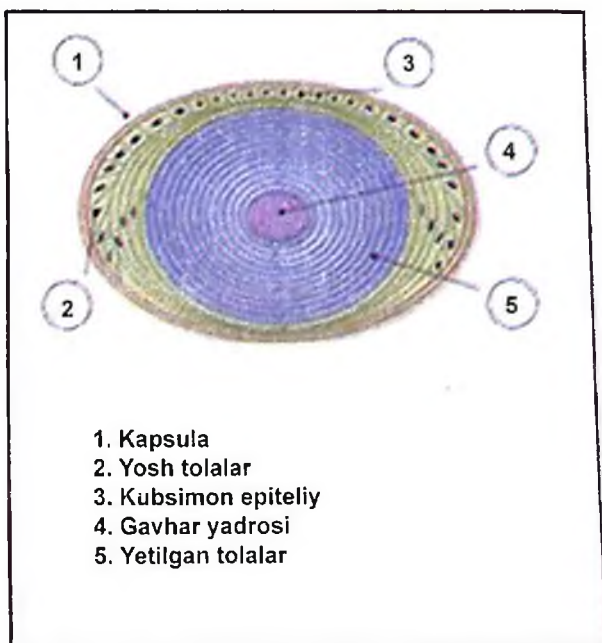
Ko'z gavhari (*lens*) shaffof tiniq tana bo'lib, uning shakli yaqin va uzoq obyektlarni ko'rishga ko'zning akkomodatsiyasi (moslashish) jarayonida o'zgarib turadi. Muguz parda va shishasimon tana bilan birgalikda gavhar asosiy nur sindiruvchi muhitni tashkil qiladi. Ko'z gavharining egrilik radiusi 6-10 mm atrofida, nur sindirish ko'rsatkichi 1,42 ni tashkil qiladi.

Gavhar ikki tomonlama qavariq linzaga o'xshash tanacha bo'lib, yuqori elastiklikka ega, ammo uning bu xususiyati yosh o'tgan sari yo'qolib boradi va gavhar qattiqlashib qoladi. Gavharning oldingi yuzasi yassiroq, orqa yuzasi esa qavariqroq bo'ladi. Gavhar uchta asosiy qism: kapsula, subkapsulyar epiteliy va gavhar tolalaridan tashkil topgan.

Ko'z gavhari tashqaridan qalin (10-20 mkm) gomogen, nurni sindiruvchi kapsula yoki xaltacha bilan o'ralgan (11.5-rasm). U uglevodlarga boy bo'lib, epiteliy hujayralarning tashqi yuzasini qoplab turadi. U juda qalin bazal membrana hisoblanadi, va asosan, IV tip kollagen va glikoproteidlardan tashkil topgan.

Subkapsulyar epiteliy bir qavat kubsimon epiteliydan tashkil topgan, u faqat gavharning oldingi yuzasidagina bo'ladi. Ekvatorga yaqinlashgan sari epiteliy hujayralari balandlashib boradi va gavharning o'sish zonasini hosil qiladi. O'sish zonasi butun umr davomida gavharning ham oldingi, ham orqa yuzasiga yangi hujayralar "yetkazib turadi", ular hisobiga yangi gavhar tolalari hosil bo'ladi, gavhar kattalashadi va butun umr davomida o'sadi. Subkapsulyar epiteliy hujayralari gavhar tolalari bilan juda ko'p interdigitatsiyalar hosil qiladi.

Gavhar tolalari uzunchoq shaklda bo'lib, ingichka, yassilashgan tuzilmalar shaklida ko'rinadi. Ular subkapsulyar epiteliydan kelib chiqqan yuqori darajada differentsiallashgan hujayralar hisoblanadi. Gavhar tolalari oqibat natijada o'zlarining yadro va organel-larini yo'qotadi, juda ham cho'zilib, uzunligi 7-10 mm ga, eni 8-10 mkm ga va yo'g'onligi 2 mkm ga yetadi. Har bir tola olti burchakli tiniq prizma bo'lib, sitoplazmasi kristallin deb ataluvchi oqsillar guruhi bilan to'lgan. Tolalar nurlarni bir xil sindirish koeffitsientiga ega bo'lgan maxsus modda yordamida bir-biri bilan yopishib turadi. Markazda joylashgan tolalar o'z yadrolarini yo'qotadi, kaltalashadi va bir-birining ustiga o'ralib, gavhar yad-



11.5-rasm. Ko'z gavhari tuzilishining sxemasi.

rosini hosil qiladi. Gavhar tolalari butun umr davomida hosil bo'ladi, ammo ushbu jarayonning tezligi muntazam sekinlashib boradi.

Gavharni o'z joyida radial yo'nalgan tolalar guruhi – kiprikli belbog' (*zonula ciliaris*) yoki Sinn bog'lami tutib turadi. Ular bir uchi bilan gavhar kapsulasiga, ikkinchi uchi bilan esa kiprikli tana bilan birikkan. Kiprikli belbog' tolalari elastik tolalarning mikrofibrillariga o'xshash. Ushbu tizim akkomodatsiya jarayonida muhim rol o'ynaydi hamda gavhar qavariqligini o'zgartirish orqali yaqin va uzoq jismlarni aniq tasvirlarini hosil bo'lishini ta'minlaydi.

Ko'z tinch holatda turganda yoki uzoq jismlarga qaralganda kiprikli belbog' tolalarini optik o'qqa nisbatan perpendikulyar tekislikda taranglashishi hisobiga gavhar cho'zilgan holatda bo'ladi. Yaqindagi jismlarga qaralganda esa kiprikli muhakmlar qisqarib, xususiy tomirli pardani va kiprikli tanani oldingi siljishiga olib keladi. Kiprikli belbog' hosil qilgan taranglik susayadi, gavhar qalinlashib, uning qavariqligi ortadi. Natijada, uning fokus masofasi qisqarib, ko'z yaqinida joylashgan jismlarning aniq tasvirini hosil qiladi. Uzoqdagi jismlarga qaralganda gavhar yana yassilashib, o'zining dastlabki qavariqligini tiklaydi.

Yosh o'tgan sayin gavharning elastikligi kamayib boradi, bu esa yaqin joylashgan jismlarni ko'rishda akkomodatsiyani (moslashishni) qiyinlashtiradi. Bu tabiiy qarish jarayoni (presbiopiya yoki qariyalarga xos uzoqni ko'rish) bo'lib, uni ko'zoynak yoki qavariq linzalar yordamida to'g'rilash mumkin. Keksa kishilarda gavhar tolalarida ko'ng'ir pigment to'planishi natijasida u xiralashib qoladi. Katarakta deb ataluvchi bu holat ultrabinafsha nurlari ortiqcha ta'sir etishi natijasida ham vujudga kelishi mumkin. Qandli diabet kasalligida kataraktani vujudga kelishiga glyukozaning qonda yuqori miqdorda bo'lishi sabab, deb hisoblaydilar.

Ko'z gavhari tuzilishning qonuniyatlari va gistofiziologiyasini o'rganish sun'iy gavharlarni yaratish usullarini ishlab chiqishga imkon berdi. Xiralashgan gavharni olib tashlab, uning o'rniga sun'iy gavhar qo'yish usullarini klinik amaliyotga keng tatbiq qilish ko'z gavhari xiralashgan (katarakta) bemorlarni davolashga sharoit yaratdi.

Shishasimon tana (*corpus vitreum*) tiniq dirildoq modda (*humor vitreus*) bo'lib, ko'z olmasinin gavhar bilan to'r parda o'rtasidagi bo'shlig'ini to'ldirib turadi. Fiksatsiya qilingan preparatlarda shishasimon tana to'rsimon tuzilishga ega. Chetki qismlarida u markazga qaraganda qo'yiqroq bo'ladi. Shishasimon tana orqali, to'r parda so'rg'ichi ("ko'r dog") dan gavharning orqa yuzasigacha cho'zilgan kanal (*canalis hyaloideus*) – ko'zning embrional tomirlar tizimining qoldig'i o'tadi. Shishasimon tanada maxsus vitrein oqsili va gyaluron kislotasi bo'ladi. Shishasimon tana ko'zning dioptrik apparatiga kiradi va uning nur sindirish ko'rsatkichi 1,33 ga teng.

Ko'zning akkomodatsion apparati

Ko'zning akkomodatsion apparati (yoy parda, siliar (kiprikli) tana kiprikli belbog' bilan birga) gavharning shaklini va nur sindirish kuchini o'zgargarishini,

jismlar tasvirini to'rdan to'rga tushishini hamda ko'zni yorug'likning o'tkirligiga (intensivligiga) moslashishini ta'minlaydi.

Yoy parda (*iris*) dumaloq disksimon tuzilma bo'lib, markazida kattaligi o'zgarib turadigan teshik – ko'z qorachig'i (pupilla) mavjud. Yoy parda tomirli pardaning (asosan) va to'rdan to'rga pardaning hosilasidir. Yoy parda orqa tomondan to'rdan to'rga pardaning pigment epiteliysi bilan qoplangan. U ko'zning oldingi va orqa kameralari chegarasida, muguz parda bilan gavhar o'rtasida joylashgan. Yoy pardaning uni kiprikli tana bilan bog'lab turuvchi qirg'og'i kiprikli qirg'oq deb ataladi. Yoy pardaning stromasi siyrak tolali biriktiruvchi to'qimadan iborat bo'lib, pigment hujayralariga boy. Yoy parda stromasida ko'z qorachig'ini toraytiruvchi va kengaytiruvchi mushaklarni (*m. sphincter pupillae*, *m. dilatator pupillae*) hosil qiluvchi silliq mio-sitlar joylashadi.

Yoy pardada 5 qavat farq qilinadi: 1) yoy pardaning oldingi yuzasini qoplovchi oldingi epiteliy; 2) oldingi yoki tashqi chegaralovchi (tomirsiz) qavat; 3) tomirli qavat; 4) ichki yoki orqa chegaralovchi qavat; 5) pigmentli epiteliy yoki pigmentli qavat.

Oldingi epiteliy (*epithelium anterius iridis*) bir qavat yassi poligonal hujayralardan iborat. U muguz pardaning orqa yuzasini qoplovchi epiteliyning davomi hisoblanadi.

Oldingi yoki tashqi chegaralovchi qavat (*stratum externum limitans*)ning asosi biriktiruvchi to'qimadan iborat. Unda ko'p miqdorda fibroblastlar va pigment hujayralari hamda asosiy modda joylashgan. Bu qavatdagi melanin tutuvchi pigment hujayralarining miqdori va holati ko'zning rangini belgilaydi. Albinoslarda pigment bo'lmaydi va u qatlam orqali qon tomirlari ko'rinib turganligi sababli yoy parda qizil rangda bo'ladi. Keksa kishilarda yoy pardaning depigmentatsiyasi kuzatiladi va uning rangi ochroq bo'lib boradi.

Tomirli parda (*stratum vasculosum*) juda ko'p qon tomirlaridan iborat bo'lib, ularning orasi pigment hujayralari tutgan siyrak tolali biriktiruvchi to'qima bilan to'lgan.

Ichki chegaralovchi qavat (*stratum internum limitans*) tuzilishiga ko'ra tashqi chegaralovchi qavatdan farq qilmaydi.

Orqa yoki pigmentli epiteliy (*epithelium posterius pigmentosum*) kiprikli tana va uning o'simtlarini qoplab turgan to'rdan to'rga pardaning ikki qavatli epiteliy-sining davomi hisoblanadi.

Ko'zning qator sohalarida joylashgan melanin tutuvchi ko'p sonli melanotsitlar yoki pigment hujayralarning vazifasi tarqoq nurlarni yutilishi orqali tarqoq yorug'lik nurlari ta'sirida tasvirlarni o'zgarishini oldini olishdan iborat. Yoy parda stromasining melanotsitlari ko'zning rangini belgilaydi. Agar yoy pardaning chuqur sohalaridagi pigment qavat bitta-yarimta pigment hujayralari tutsa, yoy pardaning orqa yuzasidagi qora pigment epiteliydan qaytgan nurlar havorang (ko'k) bo'ladi. Pigment miqdori oshgan sari yoy parda turli ranglarga, yashil-ko'kish, kulrang va nihoyat, ko'ng'ir ranggacha kirib boradi. Albinoslarda pigment

deyarli bo'lmaydi, yoy pardaning qizil rangi esa tushayotgan yorug'likning yoy pardaning qon tomirlaridan qaytishi (aks etishi) bilan bog'liq.

Yoy parda diafragma sifatida o'z vazifasini ikkita: qorachig'ni toraytiruvchi (*musculus sphincter pupillae*) va kengaytiruvchi (*musculus dilatator pupillae*) mu-shaklar yordamida bajaradi.

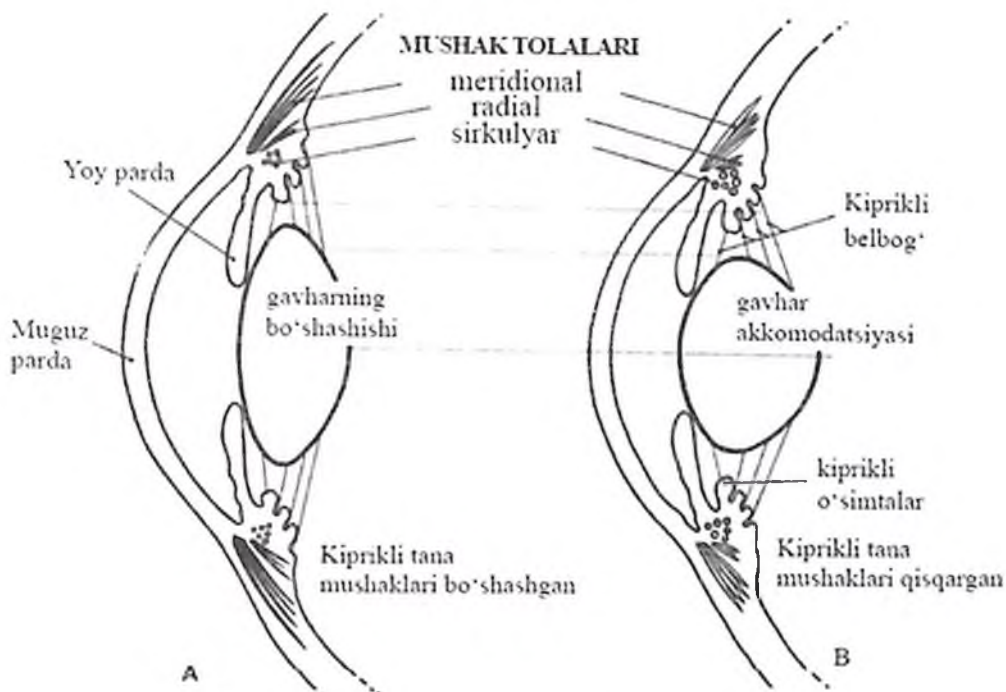
Kiprikli yoki siliar tana (*corpus ciliare*) xususiy tomirli pardaning gav-har sathidagi oldingi kengaygan qismidir. U skleraning oldingi bo'limini ichki yu-zasida joylashgan yaxlit yo'g'onlashgan halqa bo'lib, ko'ndalang kesmada uchbur-chak shakliga ega. Uning bir yuzasi shishasimon tana bilan, ikkinchisi – sklera bilan, uchinchisi esa gavhar va ko'zning ichki kamerasi bilan tutashgan. O'zining gistologik tuzilishiga ko'ra asosan kiprikli mushakni o'rab turgan siyrak tolali bi-riktiruvchi to'qimadan iborat. U elastik tolalar, qon tomirlari va pigment hujay-ralariga boy. Kiprikli tana gavharni tutib turish va uni qavariqliligini o'zgartirish vazifasini bajaradi, bu orqali akkomodatsiya jarayonida ishtirok etadi. Ko'zning meridional kesmasida siliar tana uchburchak shakliga ega bo'lib, o'zining asosi bi-lan ko'zning oldingi kamerasi qarab turadi. Siliar tana ikkita qismga: ichki siliar toj (*corona ciliaris*) va tashqi – siliar halqa (*orbiculus ciliaris*)ga bo'linadi. Siliar tojning yuzasidan gavhar tomon siliar o'simtalar (*processus ciliarus*) ketadi, ularga kiprikli belbog'ning tolalari birikadi (11.6-rasm). Siliar o'simtalardan tashqari sili-ar tananing asosiy qismi kiprikli yoki siliar mushakdan (*m.ciliaris*) hosil bo'lgan, u ko'z akkomodatsiyasida muhim rol o'ynaydi.

Siliar mushak uchta har xil yo'nalishda joylashgan silliq mushak hujayralar tutamlaridan tashkil topgan (11.6-rasm). Bevosita skleraning ostida joylashgan tashqi meridional mushak tutamlari, halqasimon mushak qavatini hosil qiluvchi o'rta radial va sirkulyar mushak tutamlari farqlanadi. Mushak tutamlari orasida pigment hujayralari tutuvchi biriktiruvchi to'qima joylashgan. Siliar mushakning qisqarishi gavharning aylana bog'lami tolalari – kiprikli belbog'ning bo'shashishi-ga olib keladi, natijada gavhar qavariq bo'lib qoladi va uning nur sindirish kuchi ortadi.

Kiprikli tananing shishasimon tana, ko'zning orqa kamerasi va gavharga qara-gan yuzasi to'r pardaning old tomonga davomi bilan qoplangan. Bu sohada to'r parda faqat ikki qavat hujayralardan tashkil topgan. Bevosita siliar tanaga bir qa-vat melanina boy ustunsimon hujayralar yopishib turadi. Ikkinchi qavat esa pig-ment tutmaydigan ustunsimon hujayralardan tashkil topgan.

Siliar o'simtalar siliar tananing taroqsimon bo'rtmalaridir. Ularning markazi fenestrlangan kapillyarlarga boy biriktiruvchi to'qimali asosdan tashkil topgan. Tashqaridan yuqorida qayd qilingan epiteliyning ikkita qatlami bilan qoplangan. Kiprikli o'simtalardan kiprikli belbog' tolalari chiqib gavharning kapsulasiga biri-kadi va uni joyida ushlab turadi.

Siliar tana va o'simtalarni qoplab turgan epitelial hujayralar ko'zning ikkala qameralarini to'ldirib turuvchi suvsimon suyuqlikni hosil bo'lishida qatnashadi (11.4-rasm). Bu suyuqlik o'zining noorganik ionlar tarkibiga ko'ra qon plazmasiga



11.6-rasm. A - uzoqdan ko'rishga moslashish;
B - yaqindan ko'rishga moslashish.

o'xshaydi, lekin 0,1%dan kamroq oqsillar tutadi (qon plazmasida 7 % atrofida). Suvsimon suyuqlik gavhar tomonga oqib chiqadi, gavhar bilan yoy parda o'rtasidan o'tib, ko'zning oldingi kamerasiga yetib boradi. Oldingi kameraga tushgandan so'ng, suyuqlik muguz parda va Yoy pardaning bazal qismi o'rtasida hosil bo'lgan burchak tomon yo'naladi. So'ngra u qator labirintga o'xshash bo'shliqlar (trabekulyar to'r) orqali limb to'qimasiga kiradi. Nihoyat, suyuqlik noto'g'ri shaklga ega bo'lgan va epiteliy hujayralari bilan qoplangan shlemm kanaliga yetib boradi. Shlemm kanali skleraning mayda venalari bilan tutashadi va ular orqali suvsimon suyuqlik olib ketiladi. Drenaj kanallarining to'silib qolishi oqibatida suvsimon suyuqlikni oqib ketilishining har qanday qiyinlashuvi ko'z ichi bosimining ko'tarilishi va glaukoma kasalligining kelib chiqishiga sabab bo'ladi.

Tomirli parda (*choroidea*) pigment epiteliy va fotoretseptor hujayralarning oziqlanishini ta'minlaydi, ko'z olmasining bosimi va haroratini boshqaradi. Tomirli parda pigment hujayralariga juda boy, uning qalinligi orqa maydonida 0,22-0,3 mkm, chetlarida esa 0,1-0,15 mkm. Unda tomirlar usti, tomirli, xoriokapillyar plastinkalar va bazal kompleks farq qilinadi:

Tomirlar usti yoki tashqi plastinka (*lamina suprachorioidea*) tomirli pardaning skleraga yopishib turgan tashqi qavati bo'lib, qalinligi 30 mkm atrofida. U siyrak tolali biriktiruvchi to'qimadan tuzilgan, ko'p miqdorda pigment hujayralari, kollagen fibrillalari, fibroblastlar, nerv chigallari va qon tomirlari tutadi. Ushbu to'qimaning ingichka (diametri 2-3 mkm) kollagen tolalari skleradan xo-

rioideyaga, skleraga parallel yoʻnalgan, oldingi qismida qiyshiq yoʻnalib, kiprikli mushakka oʻtib ketadi.

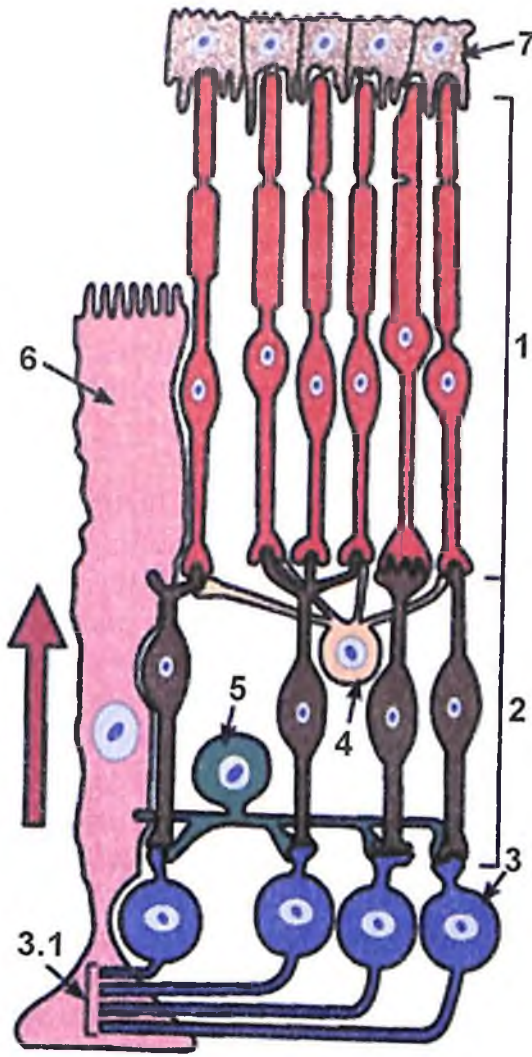
Tomirli plastinka yoki yirik tomirlar qavati (*lamina vasculosa*) bir-biri bilan chatishib ketgan arteriya va venalardan tashkil topgan. Ular orasida siyrak tolali biriktiruvchi toʻqima, pigment hujayralari va bitta-yarimta silliq mus-hak hujayralari joylashadi. Xorioideyaning qon tomirlari orqa qisqa siliar arteri-yalar (koʻz arteriyasining orbital tarmoqlari)ning koʻruv nervi diski sohasida koʻz olmasiga kirgan tarmoqlari hisoblanadi. Shu bilan birga, uzun siliar arteriyalar-ning arrasimon chiziqdan ekvatorga qaytgan tarmoqlari va oldingi siliar arteri-yalarning tarmoqlari ham bor. Oldingi va orqa siliar arteriyalar tizimlari oʻrtasida anastomozlar juda koʻp. Tomirli plastinkada yirik qon tomirlari qavati (Galler toj-chasi) va oʻrta qon tomirlari, arteriolalar qavati ajratiladi. Ular bir-biri bilan oʻzaro tutashib chigallar va venulalar (Zattler qavati) ni hosil qiladi.

Xoriokapillyar plastinka (*lamina choriocapillaris*) har xil kalibrdagi vis-serial va sinusoidal gemokapillyarlarni tutadi.

Kapillyarlar orasida biriktiruvchi toʻqima tolalari va yassilashgan fibroblastlar joylashadi. Bazal kompleks (*complexus basalis*) – shishasimon parda, elastik parda yoki Brux membranasi (*lamina vitrea, lamina elastica, membrana Brucha*) tomirli parda bilan toʻr parda oʻrtasida joylashgan juda yupqa (1-4 mkm) plastinkadan iborat. Bazal kompleksda uchta qavat farq qilinadi: tashqi kollagen qavati xorioka-pillyar plastinka tolalarining davomi boʻlib, unda nozik elastik tolalar zonasi mav-jud; ancha kengroq ichki kollagen tolali yoki fibroz qavat; uchinchi qavat pigment epiteliyning bazal membranasi – kutikulyar qavatdan iborat.

Koʻzning retseptor apparati

Koʻzning retseptor apparati toʻr pardaning koʻruv qismidan iborat. Koʻz olma-sining ichki sezuvchi pardasi – toʻr parda (*tunica interna sensoria bulbi, retina*) tashqi pigment (*pars pigmentosa, stratum pigmentosum*) va ichki nur sezuvchi nerv qavatdan (*pars nervosa*) tashkil topgan. Faoliyatiga koʻra toʻr pardaning orqa katta koʻruv (*pars optica retinae*) va oldingi kamroq “koʻr” (*pars caeca retinae*) boʻlim-lari farq qilinadi. Toʻr pardaning “koʻr”boʻlimi siliar tanani qoplab turuvchi siliar (*pars ciliares retinae*) va yoy pardaning orqa qismini qoplab turuvchi yoy (*pars iridica retina*) qismlardan iborat. Koʻzning orqa qutbida sargʻish rangdagi sariq dogʻ (*macula letea*) joylashgan boʻlib, uning oʻrtasida kichkina botiqlik – markaziy chuqurcha (*fovea centralis*) mavjud. Toʻr pardaning tashqi pigment qavati bir qa-vat pigment hujayralaridan tashkil topgan. Ichki nerv hujayralari qavati esa aso-san birin-ketin radial joylashgan uch xil neyronlar: tashqi tayoqcha va kolbacha shaklidagi fotoretseptor, oʻrta bipolyar va ichki ganlionar neyronlardan tashkil topgan (11.7-rasm). Bulardan tashqari, toʻr pardada gorizontaal va amakrin ney-ronlar hamda glial hujayralar (Myuller ustun-hujayralari yoki tolalari) ham joy-lashgan. Ushbu hujayralarning tanalari va oʻsimtalari maʼlum tartibda joylashib,



11.7-rasm. To'r parda tuzilishining sxemasi. 1 - fotoretseptor hujayralar (tayoqchasimon va kolbochkasimon); 2 - bipolyar neyron; 3 - ganglioz neyron; 3.1 - nerv tolalari; 4 - gorizontaal neyron; 5 - amakrin neyron; 6 - radial gliotsit (myuller tolasi); 7 - pigment hujayralar qavati.

yorug'lik mikroskopida to'r pardada farqlanadigan 10 qavatni hosil qiladi (11.8-rasm):

1. Pigmentli qavat (*stratum pigmentosum*) yoki pigmentli epiteliy - bu qavatda pigment hujayralarining tanalari va yadrolari joylashgan;

2. Tayoqcha va kolbachalar qavati (*stratum bacillae and conifer*) - bu qavat tayoqchasimon va kolbachasimon fotoretseptor neyronlarning hamda pigmentli epiteliy hujayralarning o'simtaridan tashkil topgan;

3. Tashqi chegaralovchi membrana (*stratum limitans externa*) - Myuller hujayralarining o'simtaridan tuzilgan;

4. Tashqi donador yoki yadroli qavat (*stratum nucleare externa*) - bu qavatda tayoqchasimon va kolbachasimon fotoretseptor neyronlarning tana va yadrolari joylashgan;

5. Tashqi to'rsimon yoki retikulyar qavat (*stratum plexiforme externum*) - fotoretseptor neyronlarning aksonlari va bipolyar hamda gorizontaal neyronlarning dendritlaridan tashkil topgan bo'lib, bu yerda ular o'zaro sinapslar hosil qiladi;

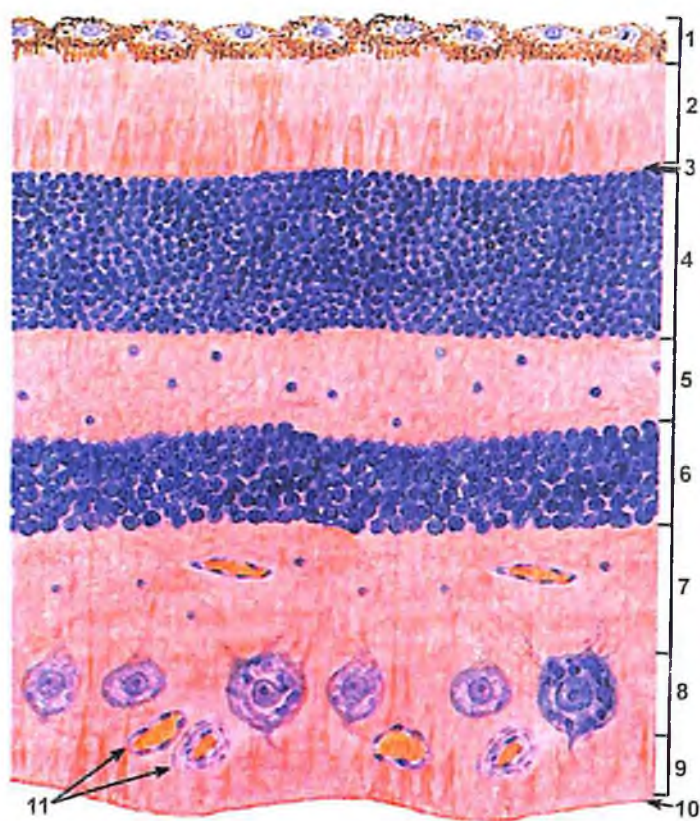
6. Ichki donador yoki yadroli qavat (*stratum nucleare internum*) - bu qavatda bipolyar va gorizontaal neyronlarning tanalari va yadrolari joylashgan;

7. Ichki to'rsimon yoki retikulyar qavat (*stratum plexiforme internum*) -

bipolyar hamda gorizontaal neyronlarning aksonlari va ganglionar neyronlarning dendritlaridan tashkil topgan bo'lib, bu yerda ular o'zaro sinapslar hosil qilib joylashadi;

8. Ganglionar qavat (*stratum ganglionare*) - bu yerda ganglionar va amakrin neyronlarning tanalari va yadrolari joylashgan;

9. Nerv tolalari qavati (*stratum neurofibrorum*) - ganglionar neyronlarning ak-



11.8-rasm. To'r parda optik qismining qavatlari.
 1 - pigment qavat; 2 - fotosensor qavat; 3 - tashqi glial chegaralovchi membranasi; 4 - tashqi donador qavati; 5 - tashqi to'rsimon qavat; 6 - ichki donador qavati; 7 - ichki to'rsimon qavat; 8 - ganglionar qavat; 9 - nerv tolalari qavati; 10 - ichki glial chegaralovchi membrana, 11 - qon tomirlar.

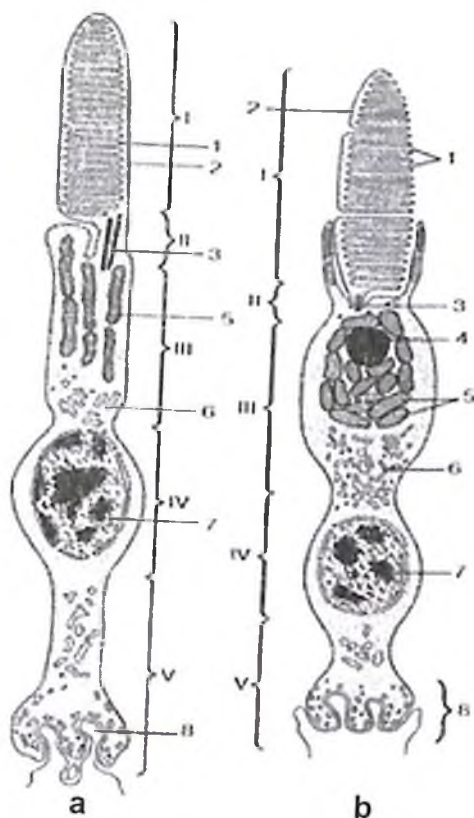
sonlaridan iborat, ular to'r pardaning bir joyida to'planaadi va ko'ruv nervini hosil qilib, ko'z olmasidan chiqadi;

10. Ichki chegaralovchi membrana (*stratum limitans interna*) yoki Babuxin membranasi - Myuller tolalarining oyoqchalaridan tashkil topgan va to'r pardani shishasiimon tanadan ajratib turadi.

Fotoretseptorlarning dendriti tayoqcha, yoki kolbacha shaklida bo'lishi mumkin, shunga ko'ra ular ikki xil: tayoqchasimon neyrosensor (*neurosensorius bacille*) va kolbachasimon neyrosensor (*neurosensorius conifer*) hujayralarga bo'linadi. Odam ko'zining to'r pardasida 130 mln ga yaqin tayoqcha va 6-7 mln atrofida kolbachalar bor deb hisoblanadi. Turli hayvonlarda bu nisbat har xil. Jumladan, qushlarda kolbachalar ko'p bo'lib, tunda uchadigan hayvonlarning (boyqush, ko'rshapalak) to'r pardasida esa deyarli bo'l-

maydi. Shunga asoslanib, kolbachalar rang sezuvchi, tayoqchalar esa yorug'likni (yorug'lik va sharpani) sezuvchi retseptorlar deb hisoblanadi. Kolbachalar asosan 3 turli, ya'ni ko'k, yashil va qizil ranglarga sezgirdirlar.

Tuzilishiga ko'ra fotoretseptor neyronlar uzun silindrsimon shakldagi hujayralar bo'lib, ularning fotoretseptor membranalarida yorug'likni yutilishi va nerv impulsining hosil bo'lishi boshlanadi (11.9-rasm). Tayoqchanning va kolbachaning dendriti o'ziga xos tuzilgan bo'lib, ikkita: tashqi (pigment epiteliyga tegib turuvchi) va ichki segmentlarga bo'linadi. Tashqi segment ichki segment bilan biriktiruvchi oyoqcha - kiprikcha orqali bog'langan. Embrional taraqqiyot jarayonida tashqi segmentlar kiprikchalar plazmatik membranasi burama-botiqliklari sifatida hosil bo'ladi. Tayoqchasimon neyronlarning tashqi segmentidagi disklar plazmatik membranadan batamom ajralgan, ya'ni to'liq disklardir. Disklarning soni 1000



11.9-rasm. Tayoqcha (a) va kolbacha (b) fotoretseptorlarning tuzilishi sxemasi:

- 1 – tashqi segment; II – bog'lovchi qism;
 III – ichki segment; IV – perikarion; V – akson. 1 – disklar (tayoqchalarda) va yarimdisklar (kolbachalarda); 2 – plazmolemma;
 3 – kiprikcha; 4 – lipid tomchisi;
 5 – mitoxondriyalar; 6 – endoplazmatik to'r; 7 – yadro; 8 – sinaps

simon neyronlarning tanasidan markaziy o'simta – akson chiqib, tayoqchasimon, bipolyar neyronlar, gorizontalar bilan sinapslar hosil qiladi. Kolbachalar, ayniqsa, sariq dog' sohasida ko'p bo'lib, uning markazida kolbachalarning uzunligi 75 mkm atrofida, yo'g'onligi 1-1,5 mkm bo'ladi.

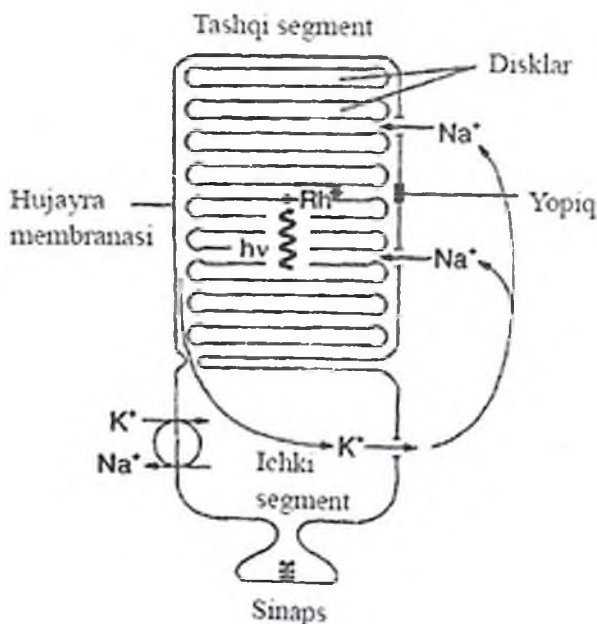
Kolbachalarning tashqi segmenti qisqaroq, konus shaklida bo'lib, unda rodopsindan farq qiluvchi ko'ruv qirmizi – yodopsin joylashadi. Yodopsin ham retinal (A vitamini hosilasi)ni tutadi, lekin o'zining oqsil qismi bilan farq qiladi. Opsin molekulasi tuzilishiga ko'ra kolbacha opsini uch turi farq qilinadi. Kolbacha opsini bir turi – sianopsin faqat ko'k (uzunligi 420 nm bo'lgan qisqa

tagacha yetadi. Unda rodopsin yoki ko'ruv qirmizi deb ataluvchi maxsus murakkab oqsil – xromoglikoproteid bor. U yorug'lik ta'sirida opsin oqsiliga va A vitaminining aldegidiga parchalanib, qorong'ida yana tez qayta tiklanadi. Kolbachasimon fotoretseptorlarda esa tashqi segment burmalari hujayra qobig'idan ajralmaydi. Demak, kolbachasimon hujayralar yarim disklar tutadi.

Tayoqchalar tashqi segmentining yana bitta o'ziga xos xususiyati shundan iboratki, uning membranasida Na^+ -kanallarining mavjudligidir (11.10-rasm). Ammo boshqa qo'zg'aluvchi hujayralardan farqli ushbu kanallar tinch holatda (qorong'ida) ochiq bo'lib, Na^+ ionlarining hujayra ichiga kirishi doimo kuzatiladi va transmembran potensial past bo'ladi. Ichki segment membranasida esa Na^+ , K nasos bo'lib, Na^+ ni hujayra ichidan tashqariga konsentratsiya gradiyentiga qarshi chiqarib turadi. Shu sababli, ichki segmentda ko'p miqdorda mitoxondriyalar mavjud.

Ichki segmentdan oldinroqda joylashgan hujayra tanasidan akson chiqadi hamda bipolyar va gorizontalar neyronlarning dendritlari bilan sinapslar hosil qiladi.

Kolbachalarning yadrosi yirik, dumaloq va tayoqchanikiga qaraganda oqishroq. Kolbachalarning ichki segmentida ellipsoid deb ataluvchi tuzilma bo'lib, u lipid tomchisidan va uni atrofida bir-biriga zich yopishib yotgan mitoxondriyalardan tuzilgan. Kolbacha-



11.10-rasm. Fotoretsepsiya mexanizmi quyidagicha:

1. Yorug'lik nurini yutilishi natijasida rodopsinining tarkibi o'zgaradi. 2. Bu holat (bir qancha oraliq bosqichlar orqali) plazmatik membranada Na^+ -kanallarining yopilishiga olib keladi. 3.a) Shu sababli transmembran potensial oshadi.

b) Shunday qilib, fotoretseptor neyronlarning qo'zg'alishi odatdagidek depolyarizatsiyaga emas, balki membrananing giperpolyarizatsiyasiga olib keladi. 4. Giperpolyarizatsiya sinaps sohasiga etib kelganda assotsiativ neyronlar qo'zg'alishi yuzaga keladi.

Shunday qilib, ko'ruv pigmentlari yorug'lik ta'sirida parchalanadi, qorong'ilikda esa qayta sintezlanadi.

Tayoqchalarda tashqi segmentning asosidan disklarning hosil bo'lishi butun umr mobaynida davom etadi. Yangi hosil bo'lgan burmalar eskilarini distal yo'nalishda (tashqi segment uchi tomon) suradi. Bunda disklar tashqi segmentning pardasidan batamom ajralib, to'liq disklarga aylanadi. Ishdan chiqqan distal disklar esa pigment epiteliy hujayralari tomonidan fagotsitoz qilinadi. Kolbachalarning distal disklari ham, huddi tayoqchalardagi kabi, pigment epiteliy hujayralari tomonidan fagotsitoz qilinadi.

Gorizontal nerv hujayralari (*neuronum horisontalis*) bir yoki ikki qator bo'lib joylashadi. Ular fotoretseptor neyronlarning aksonlari bilan sinapslar hosil qiluv-

to'lqinli) rangni yutadi. Ikkinchi turi – faqat yashil (to'lqin uzunligi 530 nm bo'lgan o'rta to'lqinli nurlarni) ranglarni yutadi.

Uchinchisi – yodopsin esa faqat qizil (to'lqin uzunligi 625 nm bo'lgan uzun to'lqinli nurlarni) ranglarni yutadi. Har bir kolbachada pigmentning faqat bir turi bo'ladi. Shunga ko'ra kolbachalar ham uch turga: qisqa to'lqinli yoki S-kolbachalar; o'rta to'lqinli va uzun to'lqinli kolbachalarga bo'linadi. Bizga ko'ringan har xil ranglar nur to'lqinlari ta'sirida uch xil (to'rpardaning nur tushgan joyidagi) kolbachalarning qanday nisbatda qo'zg'alganligiga bog'liq. Uzun va o'rta to'lqinli kolbacha pigmentlarining bo'lmasligi X-xromasomadagi genlarning tegishli o'zgarishlariga bog'liq bo'lib, ikki xil dixromaziya: protanopiya va deyteranopiyani keltirib chiqaradi. Protanopiya – qizil nurlarni farq qilishni buzilishidir (ilgari yanglishib, daltonizm deb nomlangan). Molekulyar genetikaning oxirgi yutuqlari tufayli Djon Daltonda deyteranopiya (yashil rangni ajrata olmaslik) aniqlangan.

chi juda ko'p dendritlar chiqaradi. Gorizontalar neyronlarning aksonlari gorizontalar yo'nalgan bo'lib, ancha uzoq masofaga cho'zilib yetib boradi va ham tayoqchasimon, ham kolbachasimon neyronlarning aksonlari bilan sinapslar hosil qiladi. Gorizontalar hujayralardan fotoretseptor va bipolyar neyronlarning sinapsiga qo'zg'alishni uzatilishi impulslarni fotoretseptorlardan uzatilishini vaqtinchalik to'silishiga (blokadasi) olib keladi (lateral tormozlanish effekti), bu esa ko'rish kontrastini (aniqligini) oshiradi. Bipolyar nerv hujayralari (*neuronum bipolaris*) tayoqchasimon va kolbachasimon fotoretseptor neyronlarni ganglionar hujayralar bilan bog'laydi. To'r pardaning markazida bir nechta tayoqchasimon neyronlar bitta bipolyar neyron bilan birikadi, kolbachasimon neyronlar esa bipolyar neyronlar bilan 1:1 yoki 1:2 nisbatda birikadi. Bunday nisbat oq-qoraga qaraganda rangli ko'rish o'tkirligining ancha yuqori bo'lishini ta'minlaydi. Bipolyar hujayralar radial joylashgan bo'ladi. Tuzilishi, sinaps pufakchalari tutishi va fotoretseptorlar bilan aloqasiga ko'ra bipolyar hujayralarning bir necha turi farq qilinadi. Tayoqchasimon neyronlar bilan bog'langan bipolyar neyronlarni shartli ravishda tayoqchasimon bipolyarlar, kolbachasimon neyronlar bilan bog'langanlari esa kolbachasimon bipolyarlar deb ataladi. Bipolyar hujayralar fotoretseptor neyronlardan olinayotgan va so'ngra ganglionar hujayralarga uzatiladigan impulslarni to'plashi (konsentratsiyasida) katta ahamiyatga ega. Bipolyar hujayralarning tayoqchasimon va kolbachasimon neyronlar bilan aloqasi bir xil emas. Tashqi to'rsimon qavatda bir nechta (15-20) tayoqchasimon hujayralar bitta bipolyar hujayra bilan bog'lanadi (konvergirashadi). Bipolyar hujayraning aksoni esa bir nechta xil amakrin hujayralarga birikadi (divergatsiyalanadi). Ular ichki to'rsimon qavatda ganglionar hujayraga birikadi (konvergirashadi). Divergensiya va konvergensiyaning ahamiyati tayoqcha signalining pasayishi yoki kuchayishi bilan bog'liq, bu esa ko'ruv tizimining yorug'likni birgina kvantiga sezgirligini ta'minlaydi.

Kolbachasimon bipolyarlardan ganglionar hujayralarga ma'lumot o'tadigan ichki to'rsimon qavatda faqat qo'zg'atuvchi kanallarning sinapslari joylashadi.

Amakrin hujayralar interneyronlarga kiradi. Ular vertikal yo'lning ikkinchi sinaptik darajasida fotoretseptor-bipolyar-ganglionar hujayra aloqalarini ta'minlaydi. Ularning ichki to'rsimon qavatdagi sinaptik faolligi (faolligi) ganglionar hujayralarga kelayotgan signallarni integratsiyasida, modulyatsiyasida, signallarni ulanishida namoyon bo'ladi. Odatda, ushbu neyronlarda aksonlar bo'lmaydi, lekin ayrim amakrin neyronlar uzun aksonga o'xshash o'simtalar tutadi.

Ganglionar hujayralar to'r pardaning eng yirik neyronlaridir. Ularning aksonlari katta diametrga ega bo'lib, elektrik signallarni o'tkazish qobiliyatiga ega. Ularning sitoplazmasida bazofil modda yaxshi ifodalangan. Ganglionar hujayralar to'r pardaning hamma qavatlaridan ham vertikal (fotoretseptorlar → bipolyarlar → ganglionar hujayralar), ham lateral yo'llar (fotoretseptorlar → gorizontalar hujayralar → bipolyarlar → amakrin hujayralar → ganglionar hujayralar) orqali signallarni qabul qiladi va ularni bosh miyaga uzatadi. Ganglionar neyronlarning tanalari ganglionar qavatni (*stratum ganglionare*), ularning aksonlari esa (milliondan ortiq

tolalar) nerv tolalari qavatini (*stratum neurofibrarum*) hosil qiladi. Nerv tolalari miyelin pardasiga o'raladi va ko'ruv nerviga o'tib ketadi. Ganglionar hujayralar tuzilishi va faoliyatiga ko'ra farq qilinadi. Hozirda ularning 18 turi ajratiladi.

To'r parda ko'chib ketganda uning shikastlanishlarini klinik kuzatishlar nur sezuvchi fotoretseptor hujayralar oziq moddalarni xorikapillyar qavatdan olishini ko'rsatdi. To'r parda qon tomirlarining yuza joylashganligi ularni oftalmoskop yordamida oson o'rganishga imkon beradi. Bunday tekshirishlar qandli diabet va qon bosimini oshishi (gipertoniya) kabi qon tomirlariga ta'sir qiluvchi kasalliklarni diagnostikasida va baholashda katta ahamiyatga ega. Odam ko'zining to'r pardasida glial hujayralarning uch xili: Myuller ustun-hujayralari, astrogliya va bundan 100 yil avval Kaxal tomonidan aniqlangan mikroglia topilgan. To'r pardaning hamma qavatlariga radial yo'nalishda asosiy glial hujayralar joylashadi. Ular Myuller tomonidan birinchi marta topilgan va ingichka, uzun bo'ladi. Ularning cho'zinchoq yadrolari bipolyar neyronlar yadrolari sathida yotadi. Myuller hujayralarining tashqi uchidan chiquvchi juda ko'p uzun mikrovorsinkalar sinaptik komplekslardan pastga tushadi. Ular fotoretseptorlarning ichki segmenti bilan tashqi yadroli qavat o'rtasidan o'tadi va tashqi chegaralovchi membranani, ichki o'simtalarini esa ichki chegaralovchi membranani hosil qiladi.

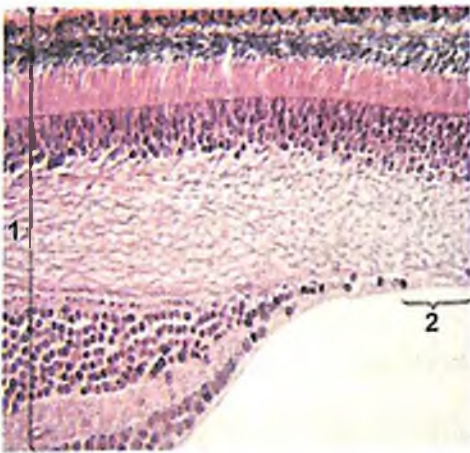Pigmentli epiteliy hujayralari bazal membranada yotadi. Bazal membrana to'mirli pardaga qaragan va bazal kompleks (Brux membranasi) tarkibiga kiradi. Qo'ng'ir melanin pigment donachalarini tutuvchi pigment hujayralarining umumiy soni 4-6 mln atrofida. Sariq dog' markazida ular balandroq bo'lib, chetlarida yassilanadi va kengroq bo'ladi. Pigment hujayralari sitoplazmasida silliq endoplazmatik to'r juda ko'p. Unda fotoretseptorlarga transport qilinadigan A vitamini esterifikatsiyasi amalga oshadi deb hisoblanadi. Apikal sitoplazmada va mikrovorsinkalarda juda ko'p miqdorda melanin donachalari joylashadi. Bu hujayralarda melanin huddi terida qayd qilinganga o'xshash usul vositasida sintezlanadi. Pigment hujayralarning o'simtalarini fotoretseptor neyronlarining tayoqcha va kolbachalarini o'rab joylashadi, Pigment hujayralarning 3-7 tadan tortib to 30-40 tagacha o'simtalarini bo'lishi mumkin. Pigment yoki melanin donachalari melanosomalarda saqlanadi, ular hujayraning tanasida ham, o'simtalarida ham aniqlanishi mumkin. Shu bilan birga, kunduzi (yorug'likda) pigment donachalari o'simtalariga yo'nalib, fotoretseptorlarning o'simtalarini bir-biridan ajratadi, qorong'ida esa (kechasi) sitoplazmada (hujayra tanasida) to'planadi.

Bitta pigment hujayrasi o'simtalarini yordamida fotoretseptorlarning 30-45 ta tashqi segmenti bilan kontaktda bo'ladi. Bitta tayoqchasimon hujayraning tashqi segmenti atrofida esa pigment hujayraning 3-7 ta o'simtasi joylashib, ular melanosomalar, fagosomalar va umumiy organellalar tutadi. Shu bilan bir vaqtda, kolbachaning tashqi segmenti atrofida pigment hujayralarning 30-40 ta o'simtasi joylashadi, lekin ular uzunroq va melanosomalardan tashqari boshqa organellalar tutmaydi. Lekin ko'rsatilgan o'simtalarning birortasi ham fotoretseptorlar bilan anatomik jihatdan birikmaydi, shu sababli ushbu qismlar bir-biridan ajralib keti-

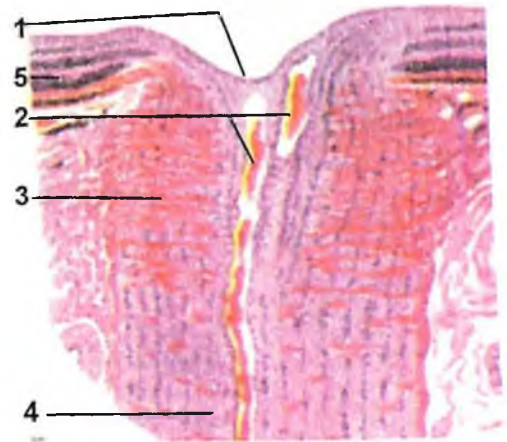
shu mumkin, masalan, to'rdan ko'chishi ro'y berganda. Hozirda keng tarqalgan va jiddiy bu kasallikni lazer xirurgiyasi yordamida samarali davolash mumkin.

Pigment hujayralari qator muhim vazifalarni bajaradi. Ortiqcha nurlarni (to'rdan pardaga tushayotgan nurlarning 85-90 foizi shunday nurlardir) yutadi va ularni ko'zning orqa devorida aks etishini hamda tayoqcha va kolbachalar diskklarining shikastlanishini oldini oladi. Fotoretseptor neyronlarni nur sezuvchi rodopsin va yodopsinni hosil bo'lishida qatnashadigan retinol (A vitamini) bilan ta'minlaydi. Fotoretseptor hujayralarning ishdan chiqqan qismlarini fagotsitoz qiladi. Pigment hujayralarining apikal qismida turli shakldagi juda ko'p zich pufakchalar bo'ladi. Ular fotoretseptor neyronlarning fagotsitoz qilingan va hazm bo'lishning turli darajasidagi tashqi segmenti oxirlaridir. Fagosomalar fotoretseptorlarning tashqi segmentlarini fagotsitozi jarayonida hosil bo'ladi. Bundan tashqari, pigmentli epiteliy tayoqcha va kolbachalarning oziqlanishida ishtirok etadi va himoya vazifasini bajaradi. Pigment hujayralarini markaziy nerv tizimi makroflaglarining ixtisoslashgan turi deb hisoblaydilar.

Yorug'lik ko'zga muguz parda, ko'zning oldingi kamerasi suyuqligi, gavhar, orqa kamera suyuqligi, shishasimon tana orqali kiradi. To'rdan pardaning hamma qavatlarini orqali o'tib, fotoretseptor hujayralarning o'simalari bo'lgan tayoqcha va kolbachalarga tushadi. Tayoqcha va kolbachalarning tashqi segmentida fiziologik qo'zg'alish jarayonlari, fototransduksiya boshlanadi. Shunday qilib, to'rdan parda invertirlangan tuzilmalar turiga kiradi. Unda tayoqchasimon va kolbachasimon fotoretseptor hujayralar yorug'likka qarshi joylashadi va to'rdan pardaning pigment epiteliyga qaragan eng chuqur qavatlarini hosil qiladi. Ko'z optiq o'qining orqa uchida, to'rdan pardaning ichki yuzasida diametri 2 mm atrofida bo'lgan dumaloq yoki oval shaklidagi "sariq dog" (*macula lutea*) mavjud. Uning o'rtasi biroz botiq bo'lib, markaziy chuqurcha (*fovea centralis*) deb ataladi (11.11-rasm). Markaziy chuqur-



11.11-rasm. Sariq dog.
To'rdan pardaning eng yaxshi ko'rish joyi. 1 – to'rdan parda; 2 – markaziy chuqurcha ("sariq dog").



11.12-rasm. Ko'r dog. Ko'ruv nervining chiqish joyi. 1 – ko'ruv nervining diski; 2 – markaziy arteriya va vena; 3 – g'alvirsimon plastinka; 4 – ko'ruv nervi; 5 – to'rdan parda.

cha to'r pardaning eng yaxshi ko'radigan joyi hisoblanadi. U unchalik chuqur bo'lmagan botiqlik bo'lib, uning o'rtasida to'r parda yupqalashgan bo'ladi. Bunga sabab, bipolyar va ganglionar hujayralar chetga surilib chuqurchaning chetlarida, markaziy qismida faqat kolbachasimon hujayralar joylashadi. Markaziy chuqurchadagi kolbachasimon hujayralar uzun va ingichka bo'lib, tayoqchasimon hujayralarga o'xshab ketadi. Ushbu moslashish tufayli kolbachasimon hujayralar ancha zich joylashadi va, shunga ko'ra, ko'rish o'tkirligi oshadi. Ushbu sohada qon tomirlari nur sezuvchi hujayralar ustidan o'tmaydi. Yorug'lik to'g'ridan-to'g'ri markaziy chuqurchadagi kolbachalarga tushadi, bu esa to'r pardaning ushbu qismida ko'rish o'tkirligining haddan tashqari yuqori bo'lishini ta'minlaydi.

«Ko'r» dog' – ko'rish nervining chiqish joyidir. Bu yerda qalin nerv tolalari qatlamidan boshqa to'r pardaning barcha qavatlari yo'qoladi (*11.12-rasm*). Bu tolalar to'r pardaning tolali qavatidan qayrilib, ko'rish nerviga o'tadi va markaziy chuqurchani o'rovchi bolishsimon aylanma balandlik hosil qiladi. To'r pardani oziqlantiruvchi tomirlar ko'rish nervi bilan kelib «ko'r» dog' chuqurchasidan chiqadi. Bolishsimon balandlik ko'rish nervining so'rg'ichi deb ataladi. Fotoretseptor hujayralarning bo'lmasligi tufayli to'r pardaning bu qismi yorug'likni sezish qobiliyatiga ega emas, shu sababli bu joy «ko'r» dog' nomini olgan.

To'r pardaning regeneratsiyasi. Tayoqchasimon va kolbachasimon neyronlarning fiziologik regeneratsiyasi jarayoni butun umr davomida ro'y beradi. Bir kunda tayoqchasimon hujayrada kunduzi yoki kolbachasimon hujayrada kechasi o'rta hisobda 80 ga yaqin disk yemirilib, o'rniga shunchasi hosil bo'ladi. Har bir tayoqchasimon hujayraning yangilanish jarayoni 9-12 kun davom etadi.

Bitta pigment hujayrasida kuniga 2-4 mingga yaqin disk fagotsitoz qilinadi, uning sitoplazmasida har biri 30-40 disk tutgan 60-120 ta fagosoma hosil bo'ladi. Shunday qilib, pigment hujayralari haddan tashqari yuqori fagotsitar faollikka ega bo'lib, u ko'zning faoliyati zo'riqqanda 10-20 marta va undan ham oshib ketadi.

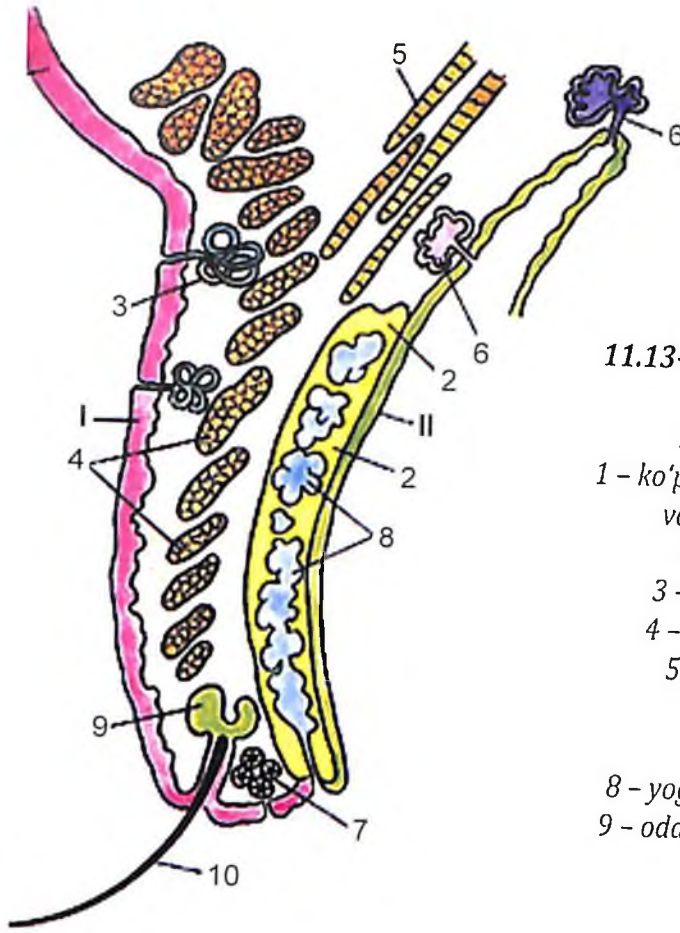
Ko'zning qon bilan ta'minlanishi. Ko'z arteriyasining tarmoqlari alohida 2 ta tomirlar guruhiga bo'linadi. Bitta guruhi to'r pardaning retinal tomirlar tizimini hosil qilib, to'r pardani va ko'ruv nervining bir qismini qon bilan ta'minlaydi. Ikkinchi guruh qon tomirlarining siliar tizimini hosil qiladi hamda tomirli pardani, siliar tanani, yoy pardani va sklerani qon bilan ta'minlaydi. Limfa kapillyarlari skleraning konyunktivasida joylashadi, ko'zning boshqa qismlarida limfa tomirlari topilmagan.

Ko'zning yordamchi apparati

Ko'zning yordamchi apparatiga ko'z olmasini harakatlantiruvchi mushaklar, qovoqlar va ko'z yoshi apparati kiradi (*11.13-rasm*).

Ko'z olmasini harakatlantiruvchi mushaklar ko'ndalang-targ'il mushak tolalaridan tashkil topgan (*"Odam anatomiyasi" darsligiga qaralsin*).

Qovoqlar (*palpebrae*). Ularda oldingi teri yuzasi va orqa konyunktiva farq qili-



11.13-rasm. Ko'zning yordamchi apparati:
 I - oldingi (teri yuzasi);
 II - ichki yuzasi (konyunktiva);
 1 - ko'p qavatli yassi muguzlanuvchi epiteliiy va biriktiruvchi to'qima (derma);
 2 - rudiment tog'ay plastinka;
 3 - naysimon merokrin ter bezlari,
 4 - qovoqning xalqasimon mushagi,
 5 - qovoqni ko'taruvchi mushak,
 6 - ko'z yosh bezlari,
 7 - apokrin ter bezlari,
 8 - yog'li sekret ishlab chiqaruvchi bezlar,
 9 - oddiy tarmoqlangan alveolyar golokrin (kiprik) bezlar,
 10 - kiprik.

nadi. Konyunktiva ko'p qavatli yassi muguzlanmaydigan epiteliiy bilan qoplangan bo'lib, ko'z konyunktivasiga davom etadi. Qovoqning ichida, uning orqa yuzasiga yaqin joyda tarzal plastinka joylashadi. U qovoqning tayanch qismi bo'lib, zich tolali biritiruvchi to'qimadan tuzilgan. Qovoqning ichida, uning tashqi yuzasiga yaqin joyda halqasimon (aylana) mushak (*m.orbicularis oculi*) mavjud.

Mushak tutamlari orasida siyrak tolali biriktiruvchi to'qima qatlamlari joylashgan. Ushbu qatlamlarda qovoqni ko'taruvchi mushakning pay tolalarini bir qismi tugaydi. Ushbu mushak pay tolalarining boshqa qismi to'g'ridan-to'g'ri tarzal (biriktiruvchi to'qimali) plastinkaning proksimal qirg'og'iga birikadi. Qovoqning tashqi yuzasi nozik teri bilan qoplangan bo'lib, u yupqa ko'p qavatli yassi muguzlanuvchi epiteliiy va siyrak biriktiruvchi to'qimadan tashkil topgan. Unda qisqa tuksimon sochlarning va kipriklarning (qovoqning erkin qirg'oqlarida) epitelial qinlari joylashadi.

Qovoq terisining biriktiruvchi to'qimasida mayda naysimon merokrin bezlar joylashgan. Soch follikulari yaqinida apokrin ter bezlari uchraydi. Kipriklar ildizining voronkasiga mayda oddiy tarmoqlangan yog' bezlari ochiladi. Qovoqning

konyunktiva bilan qoplangan ichki yuzasi bo'ylab 20-30 va undan ortiq o'ziga xos oddiy tarmoqlangan naysimon-alveolyar golokrin (meybomiy) bezlar joylashgan. Ular pastki qovoqlarga qaraganda yuqori qovoqda ko'proq bo'lib, yog' sekreti ishlaydi. Ularning ustida va gumbaz (*fornix*) sohasida mayda ko'z yoshi bezlari yotadi. Qovoqning markaziy qismi butun uzunligi bo'ylab zich tolali biriktiruvchi to'qimadan va vertikal yo'nalgan ko'ndalang-targ'il mushak tutamlaridan (*m. levator palpebrae superioris*) tuzilgan. Ko'z yorig'i atrofida esa ko'zning halqasimon yoki aylana mushagi (*m.orbicularis oculi*) joylashgan. Ushbu mushaklarning qisqarishi qovoqlarning yopilishiga olib keladi hamda ko'z olmasining oldingi yuzasini ko'z yoshi suyuqligi va bezlarning yog' sekreti bilan moylanishini ta'minlaydi. Qovoqlarning qon tomirlari ikkita – teri va konyunktiva tomirlar to'ri hosil qiladi. Limfa tomirlari uchinchi qo'shimcha, tarzal chigalini tashkil qiladi.

Konyunktiva ko'p qavatli yassi muguzlanmaydigan epiteliy bilan qoplangan yupqa biriktiruvchi to'qimali plastinkadan iborat. U qovoqlarning orqa yuzasini va ko'z olmasining oldingi qismini qoplab turadi. Muguz parda sohasida konyunktiva u bilan qo'shilib ketadi. Qovoqlar sohasida konyunktiva epiteliysi ostida yaxshi ifodalangan kapillyarlar to'ri mavjud. Ular konyunktiva yuzasiga surtilgan dorivor moddalar (tomchilar, malhamlar)ning so'rilishiga yordam beradi.

Ko'z yoshi apparati. U ko'z yoshi bezi va ko'z yoshini olib ketuvchi yo'llardan – yosh go'shtchasi (etchasi), ko'z yoshi yo'li, ko'z yoshi qopchasi va ko'z yoshi-burun (ko'z-burun yosh) kanalidan tashkil topgan. Ko'z yoshi bezi ko'z kosasining ko'z yoshi chuqurchasida joylashgan va u bir necha guruh murakkab alveolyar-naysimon bezlardan tashkil topgan. 6-12 ta chiqaruv yo'llari bezni yuqori konyunktiva gumbazi bilan bog'laydi. Gumbazlar – qovoqlar va ko'z olmasi o'rtasidagi konyunktiva bilan qoplangan chuqurchadir. Yosh bezining oxirgi bo'limlari seroz tipdagi ustunchasimon hujayralardan tuzilgan bo'lib, quloq oldi so'lak bezi atsinuslarining hujayralariga o'xshab ketadi. Ushbu hujayralar och bo'yalgan sekret donachalari tutadi va atrofdagi biriktiruvchi to'qimadan bazal plastinka bilan ajralib turadi. Ko'z yoshi bezlarining sekretida 1,5 % atrofida natriy xloridi (NaCl), oz miqdorda (0,5 %) albumin va shilliq bor. Ko'z yoshi ko'zning muguz pardasini namlab turadi va tozalaydi. U muntazam yuqori konyunktiva gumbaziga ajraladi, u yerdan qovoqlar harakati tufayli muguz pardaga, ko'z yorig'ining medial burchagiga o'tadi, bu yerda ko'z yoshi ko'lchasi hosil bo'ladi. Shu yerda yuqori va pastki ko'z yoshi yo'llari teshiklari ko'z yoshi qopchasiga ochiladi. Ko'z yoshi qopchasi ko'z yoshi-burun kanaliga davom etadi va u pastki burun yo'lga quyiladi. Ko'z yoshi qopchasining va ko'z yoshi-burun kanalining devori ikki va ko'p qatorli epiteliy bilan qoplangan.

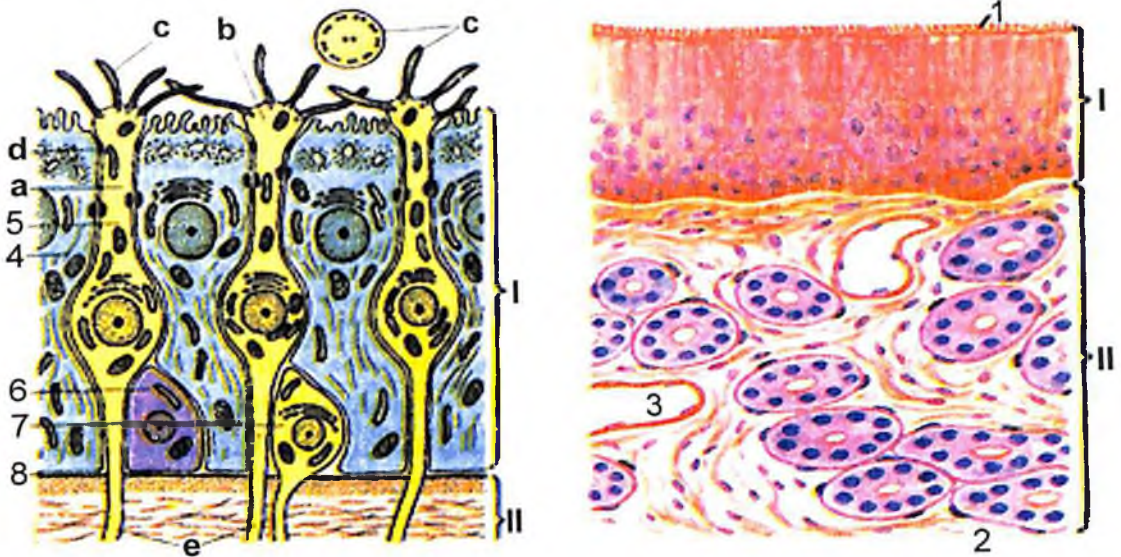
Ko'z yoshi bezining sekretor bo'limlarini tashqi tomondan yaxshi taraqqiy etgan mioepitelial hujayralar o'rab turadi. Bezning sekreti (ko'z yoshi) muguz parda, ko'z olmasi konyunktivasi va qovoqlar bo'ylab yoyilib oqadi, ularni yuzalarini ho'llab turadi. So'ngra ko'z yoshi nuqtalari orqali ko'z yoshi yo'llariga oqib keladi. Ko'z yoshi nuqtalari yuqori va pastki qovoqlarning medial yuzasi qirg'oqlarida-

gi diametri 0,5 mm atrofida bo'lgan dumaloq nuqtasimon teshiklardir. Ko'z yoshi yo'llarining diametri 1 mm, uzunligi esa 8 mm atrofida bo'lib, bevosita ko'z yoshi qopiga o'tishdan oldin ular birlashadi va umumiy nayni hosil qiladi. Ular qalin ko'p qavatli yassi epiteliy bilan qoplangan. Normada, ba'zan, uchraydigan umumiy nayning divertikullari tez-tez infeksiyalar yuqishiga moyil bo'ladi. Ko'z yoshi suyuqligi bakteriotsid ferment – lizotsimga boy bo'ladi, u ayrim bakteriyalar devorini gidrolizga uchratib, ularning yemirilishiga olib keladi.

Yosh o'tgan sari ko'zning barcha apparatlarini faoliyati susayib boradi. Organizmdagi umumiy modda almashinuvining o'zgarishi tufayli, ko'pincha muguz pardada va gavharda hujayralararo modda zichlashadi va xiralashadi. Ular amalda orqaga qaytmas jarayonlardir. Keksa odamlarda muguz parda va sklerada lipidlar to'planadi, bu ularni xiralanishiga olib keladi. Ko'z gavharining elastikligi yo'qoladi va uning moslashish (akkomodatsiya) imkoniyatlari pasayadi. Ko'zning qon tomirlarida ro'y bergan sklerotik jarayonlar to'qimalarni, ayniqsa to'r pardaning, trofikasini (oziqlanishini) buzadi, bu o'z navbatida, retseptor apparatning strukturasini va funksiyasini o'zgarishiga olib keladi.

HIDLOV A'ZOSI

Hidlov a'zosi ikkita: asosiy va vomeronazal tizimlardan iborat. Har ikkida ham periferik, oraliq va markaziy qismlar farq qilinadi. Periferik qismi hidlov a'zosi hi-



11.14-rasm. Hid bilish a'zosi. Hid bilish epiteliysining sxemasi va shilliq parda.

1 – kiprikchalar, 2 – xid biluvchi bezlarning oxirgi bo'limi, 3 – qon tomiri, 4 – tayanch epiteliotsit, 5 – xid biluvchi neyrosensor hujayra, 6 – bazal epiteliotsit, 7 – kam differentsiallashtirilgan neyron, 8 – bazal membrana, a – dendrit, b – to'g'nog'ich, c – kiprikcha, d – mikrovor-sinkalar, e – akson.

soblanadi. Oraliq qismi o'tkazuvchi yo'llar (neyrosensor hidlov hujayralari va hidlov piyozchasi nerv hujayralarining aksonlari)dan tashkil topgan. Markaziy qismi katta yarim sharlar po'slog'ining gippokampida joylashgan asosiy hidlov tizimi markazidan iborat.

Odamda hidlov sohasi burun bo'shlig'ining yuqori va qisman o'rta chig'anog'ini hamda burun to'sig'ining yuqori qismini qoplagan. Tashqaridan hidlov sohasi shilliq pardaning respirator qismidan sarg'ishroq rangi bilan ajralib turadi (11.14-rasm).

Qo'shimcha yoki vomeronazal hidlov tizimining periferik qismi bo'lib vomeronazal yoki Yakobson a'zosi (*organum vomeronasale Jacobsoni*) hisoblanadi. U juft epiteliyal naycha ko'rinishiga ega, uning bir tomoni berk va ikkinchi tomoni esa burun bo'shlig'iga ochiladi. Odamda vomeronazal a'zo burun to'sig'ining oldini 1/3 qismining asosidagi biriktiruvchi to'qimada, to'siq tog'ayi bilan soshnikning chegarasida ikki tomonda joylashgan. Yakobson a'zosidan tashqari vomeronazal tizim vomeronazal nerv, terminal nerv va oldingi miyadagi xususiy vakili – qo'shimcha hidlov piyozchasini o'z ichiga oladi. Vomeronazal tizimning faoliyati jinsiy a'zolar faoliyati (jinsiy siklni boshqarish va jinsiy hisni qo'zg'atish) va emotsional muhit bilan bog'langan.

Taraqqiyoti. Asosiy hidlov a'zosi ektoderma hosilasi bo'lib, bosh ektodermasining oldingi yo'g'onlashgan qismi – neyral plakodalardan taraqqiy etadi. Plakodalardan juft hidlov chuqurchalari shakllanadi. Hidlov chuqurchasi devorining elementlaridan odam homilasi taraqqiyotining 4-oyida tayanch epiteliotsitlar va neyrosensor hidlov hujayralari hosil bo'ladi. Hidlov hujayralarining aksonlari birlashib, 20-40 ta nerv tutamlari (hidlov yo'llari – *fila olfactoria*)ni hosil qiladi. Ular bo'lajak panjarasimon suyakning tog'ay kurtagidagi teshik orqali bosh miyaning hidlov piyozchalari tomon yo'naladi. Bu yerda akson terminallari bilan hidlov piyozchalarining mitral neyronlarini dendritlari orasida sinaptik kontaktlar hosil bo'ladi. Embrional hidlov tasmalarning ba'zi qismlari ostidagi biriktiruvchi to'qimaga botib kiradi va hidlov bezlarini hosil qiladi.

Yakobson vomeronazal a'zosi embrional taraqqiyotning 6-haftasida burun to'sig'ining pastki qismi epiteliysining juft kurtagi sifatida hosil bo'ladi. Taraqqiyotning 7-haftasida vomeronazal a'zo bo'shlig'ining shakllanishi nihoyasiga yetadi. Vomeronazal nerv esa uni qo'shimcha hidlov piyozchasi bilan bog'laydi. 21 haftali homilaning vomeronazal a'zosida kiprikcha va mikrovorsinkali tayanch hujayralar hamda mikrovorsinkali retseptor hujayralar bo'ladi. Vomeronazal a'zoning struktur xususiyatlari perinatal davridayoq uning funksional faolligidan darak beradi.

Hidlov analizatorining periferik qismi bo'lgan asosiy hidlov a'zosi balandligi 60-90 mkm bo'lgan ko'p qatorli epiteliyal plastidan tuzilgan. Epiteliyda neyrosensor, tayanch va bazal hujayralar farq qilinadi (11.14-rasm). Ostidagi biriktiruvchi to'qimadan ular yaxshi ifodalangan bazal membrana bilan ajralib turadi. Epiteliy qoplamaning burun bo'shlig'iga qaragan yuzasi shilliq qatlami bilan qoplangan.

Retseptor yoki neyrosensor hidlov hujayralari (*cellulae neurosensoriae olfacto-*

riae) tayanch hujayralari orasida joylashadi. Ular qisqa periferik o'simta – dendrit va uzun markaziy o'simta – akson tutadi. Hujayralarning yadro tutuvchi qismi odatda hidlov tasma­si­ning markazida joylashgan.

Hidlov a'zosi itlarda yaxshi rivojlangan bo'lib, unda 225 mln. atrofida hidlov hujayralari bo'ladi. Odamda ularning soni ancha kam bo'lsa-da, 6 mln ga yetadi (1 mm² da 30 ming). Hidlov hujayralarining periferik qismi – dendritning distal qismi yuqoriga yo'naladi. Ular epiteliyning yuzasiga yetadi va oxirida o'ziga xos kengayma – hidlov to'g'nog'ichlari hosil qiladi. Asosiy hidlov a'zosida ushbu to'g'nog'ichlar 10-12 tadan harakatchan hidlov "kiprikchalari" tutadi. Qo'shimcha vomeronazal a'zoda esa hujayralarning hidlov to'g'nog'ichlari o'zining dumaloq cho'qqisida harakatsiz kiprikchalar tutadi. Aynan shu kiprikchalar ularni yuvib turuvchi suyuqlikda erigan hidli molekullarni qabul qiladi (sezadi).

Hidlov hujayralarining periferik o'simtalarini sitoplazmasida mitoxondriyalar va o'simtalarning uzunligi bo'ylab joylashgan, diametri 20 nm atrofida bo'lgan mikronaychalar mavjud. Ushbu hujayralarning yadrosi yaqinida yaxshi rivojlangan donador endoplazmatik to'r aniqlanadi. To'g'nog'ichlarning kiprikchalari bo'ylama yo'nalgan 9 juft periferik va bazal tanachalardan chiqadigan 2 ta markaziy fibrillalar tutadi. Hidlov kiprikchalari harakatchan bo'lib, hidli moddalar molekullari uchun o'ziga xos antennalar hisoblanadi. Hidlov hujayralarining periferik o'simtalarini (dendritlari) hidli moddalar ta'sirida qisqarishi mumkin. Hidlov hujayralarining yadrolari oqish bo'lib, bitta yoki ikkita yirik yadrocha tutadi. Hujayraning bazal qismi biroz egilgan ingichka aksonga davom etadi. Akson tayanch hujayralar orasidan o'tadi. Biriktiruvchi to'qimali qavatda hidlov hujayralarining markaziy o'simtalarini hidlov nervining miyelinsiz tutamlarini hosil qiladi. Ular 20-40 ta hidlov iplari (*fila olfactoria*)ga birlashadi va panjarasimon suyakning teshigi orqali o'tib, hidlov piyozchalari tomon yo'naladi.

Tayanch yoki tutib turuvchi epiteliotsitlar (*epitheliocytus sustentans*) ko'p qatorli epiteliyal qatlamini hosil qiladi, unda hidlov hujayralari joylashadi. Tayanch hujayralar hidlov neyronlarini bir-biridan ajratib turadi. Tayanch hujayralarning ingichka oyoqchalari bazal membranada yotadi. Apikal qismlari esa epiteliyning yuqori yuzasigacha yetadi va bu yerda uzunligi 4 mkm bo'lgan juda ko'p mikrovor-sinkalar hosil qiladi. Tayanch epiteliy hujayralarida apokrin sekretsia belgilari ko'rinadi va ular yuqori metabolitik faollikka ega. Ularning sitoplazmasida donador endoplazmatik to'r mavjud. Mitoxondriyalar ko'proq apikal qismda to'planadi, shu joyda ko'p sonli granular va vakuollar ham bo'ladi. Golji apparati yadroning ustida joylashadi. Tayanch hujayralarning sitoplazmasida qo'ng'ir-sarg'ish pigment donachalari uchraydi.

Bazal epiteliotsitlar (*epitheliocytus basales*) bazal membranada joylashadi va hidlov hujayralarining markaziy o'simtalarini tutamlarini o'rab turuvchi sitoplazmatik o'simtalarga ega. Ularning sitoplazmasi ribosomalar bilan to'la, lekin tonofibrillalar tutmaydi. Bazal epiteliotsitlar retseptor hidlov hujayralarining regeneratsiya (yangilanish) manbai deb hisoblanadi.

Vomeronazal hidlov a'zosining epiteliysi retseptor va respirator qismlardan tashkil topgan. Retseptor qismi o'zining tuzilishiga ko'ra asosiy hidlov a'zosining hidlov epiteliysi bilan o'xshash. Ularning asosiy farqi shundaki, vomeronazal a'zoni retseptor hujayralarining hidlov to'g'nog'ichlari o'zining yuzasida faol harakat qiladigan kiprikchalar emas, balki harakatsiz mikrovorsinkalar tutadi. Asosiy hidlov sensor tizimining oraliq yoki o'tkazuvchi qismi miyelinsiz hidlov nerv tolalaridan boshlanadi. Ular 20-40 ta ipsimon hidlov stvollari (*fila olfactoria*)ga birlashadi va panjarasimon suyakning teshigi orqali hidlov piyozchalari tomon yo'naladi. Har bir hidlov ipchasi retseptor hujayralar aksonlarining lemmosit sitoplazmasiga botib kirgan 20 tadan 100 tagacha va undan ko'p o'q silindrlarini tutuvchi miyelinsiz nerv tolalaridan iborat. Hidlov piyozchalarida hidlov analizatorining ikkinchi neyronlari joylashgan. Ular mitral neyronlar deb ataluvchi yirik nerv hujayralaridir. Ular o'sha tomon, qisman qarama-qarshi tomondagi neyrosensor hujayralarning bir necha ming aksonlari bilan sinapslar hosil qiladi. Hidlov piyozchalari bosh miya yarim sharlari po'stlog'i kabi tuzilishga ega. Ular konsentrik ravishda joylashgan 6 qavatdan tuzilgan: 1) hidlov tolalari qavati; 2) koptokchali qavat; 3) tashqi to'rsimon qavat; 4) mitral hujayralar tanalari qavati; 5) ichki to'rsimon qavat; 6) donador qavat. Neyrosensor hujayralar aksonlarining mitral hujayralarning dendritlari bilan bog'lanishi qoptokchali qavatda hosil bo'ladi, shu yerda retseptor hujayralarning qo'zg'alishlari jamlanadi. Bu yerda retseptor hujayralarning bir-biri bilan va mayda assotsiativ hujayralar bilan o'zaro aloqasi ham amalga oshadi. Hidlov koptokchalarida yuqorida joylashgan efferent markazlar (oldingi hidlov yadrosi, hidlov tepachasi, bodomchasimon kompleks yadrosi, prepiriform po'stloq)dan kelayotgan markazdan qochuvchi efferent ta'sirlar ham ro'yobga chiqadi. Tashqi to'rsimon qavat tutamli hujayralarning tanasi va juda ko'p sinapslardan tashkil topgan. Sinapslar mitral hujayralarning qo'shimcha dendritlari bilan, koptokchalararo hujayralarning aksonlari bilan hosil bo'lgan sinapslardan va mitral hujayralarning dendro-dendritik sinapslaridan iborat. 4-qavatda mitral hujayralarning tanalari yotadi. Ularning aksonlari hidlov piyozchalarining 4-5-qavatlaridan o'tadi, ulardan chiqish joyida esa tutamli hujayralarning aksonlari bilan hidlov kontaktlarini hosil qiladi. 6-qavat sohasida mitral hujayralar aksonlaridan orqaga qaytuvchi kollaterallar ketadi va turli qavatlarga tarqaladi. Donador qavat donacha-hujayralarning to'plamlaridan hosil bo'lgan, faoliyatiga ko'ra ular tormozlovchi neyronlardir. Ularning dendritlari mitral hujayralar aksonlarining orqaga qaytuvchi kollaterallari bilan sinapslar hosil qiladi. Vomeronazal hidlov tizimining oraliq yoki o'tkazuvchi qismi vomeronazal nervning miyelinsiz nerv tolalaridan iborat. Ular asosiy hidlov tolalari kabi nerv stvolchalariga birikadi va panjarasimon suyakning teshiklaridan o'tib, asosiy hidlov piyozchasining dorsomedial qismida joylashgan va unga o'xshash tuzilishga ega bo'lgan qo'shimcha hidlov piyozchasi bilan qo'shiladi.

Hidlov sensor tizimining markaziy qismi qadimgi po'stloq – gippokampda va yangi po'stloq – gippokamp burmasida joylashgan. Bu yerga mitral hujayralarning

aksonlari (hidlov yo'li yoki trakti) yo'naladi. Mana shu yerda hidlov signallarining yakuniy analizi (tahlili) amalga oshadi.

Sensor hidlov tizimi retikulyar formatsiya orqali vegetativ markazlar bilan ham bog'langan, hidlov retseptorlaridan ovqat hazm qilish va nafas olish tizimlariga bo'ladigan reflekslar shu bilan izohlanadi.

Hayvonlarda vomeronazal tizimning ikkinchi neyronini aksonlari qo'shimcha hidlov piyozchasidan medial preoptik yadroga va gipotalamusga hamda preamillyar yadroning ventral sohasiga va o'rta amigdalyar yadroga yo'naladi. Odamda vomeronazal nervning aloqalari yaxshi o'rganilmagan.

Hidlov sohasining ostidagi biritiruvchi to'qimada naysimon-alveolyar hidlov bezlarining sekretor oxirlari joylashadi. Ular tarkibida mukoid bo'ladigan sekret ishlab chiqaradi. Bezlarining sekretor oxirlari ikki xil hujayralardan tashkil topgan. Tashqarida yassilashgan mioepiteliy hujayralari, ichkarida merokrin tipida sekretiya qiladigan sekretor hujayralar joylashgan. Ularning tiniq, suvsimon sekreti tayanch hujayralar sekreti bilan birga hidlov tasmasining yuzasini namlab turadi. Bu esa hidlov hujayralarining faoliyati uchun zarur sharoit hisoblanadi. Hidlov kiprikchalarini yuvib turuvchi ushbu sekretda hidli moddalar eriydi. Faqat erigan moddalargina hidlov hujayralari kiprikchalarining membranasida joylashgan retseptor oqsillar tomonidan qabul qilinadi.

Qon bilan ta'minlanishi. Burun bo'shlig'ining shilliq pardasi qon va limfa tomirlariga boy. Mikrotsirulyator tipdagi tomirlar kavernoza tanalarni eslatadi. Sinusoid tipdagi qon kapillyarlari chigallar hosil qiladi, ular qonni depolash (to'plash) hususiyatiga ega. Keskin harorat ta'sirotlari va hidli moddalar ta'sirida burun bushlig'ining shilliq pardasi nihoyat darajada shishishi va qalin shilliq qatlami bilan qoplanishi mumkin, bu esa hid sezishni qiyinlashtiradi.

Yoshga bog'liq o'zgarishlari. Ko'pincha, ular butun umr davomida o'tkazilgan yallig'lanish jarayonlari (rinitlar) bilan bog'liq. Ular retseptor hujayralarning atrofiyasiga va respirator epiteliyning o'sib ketishiga olib keladi.

Regeneratsiyasi. Sut emizuvchilarda postnatal ontogeneza retseptor hidlov hujayralarining yangilanishi 30 kunda amalga oshadi. Hayot siklining oxirida neyronlar destruksiyaga uchraydi. Bazal qavatning kam differentsiallashtirilgan neyronlari mitotik bo'linish hususiyatiga ega, ularda o'simtalar bo'lmaydi. Ularning differentsirovkasi jarayonida hujayralarning hajmi kattalashadi, epiteliy yuzasi tomon o'suvchi ixtisoslashgan dendrit va bazal membrana tomon o'suvchi akson paydo bo'ladi. Hujayralar asta-sekin yuqoriga siljiydi va o'lgan neyronlar o'rnini egallaydi. Dendritda maxsus tuzilmalar (mikrovorsinkalar va kiprikchalar) shakllanadi.

TA'M BILISH A'ZOSI

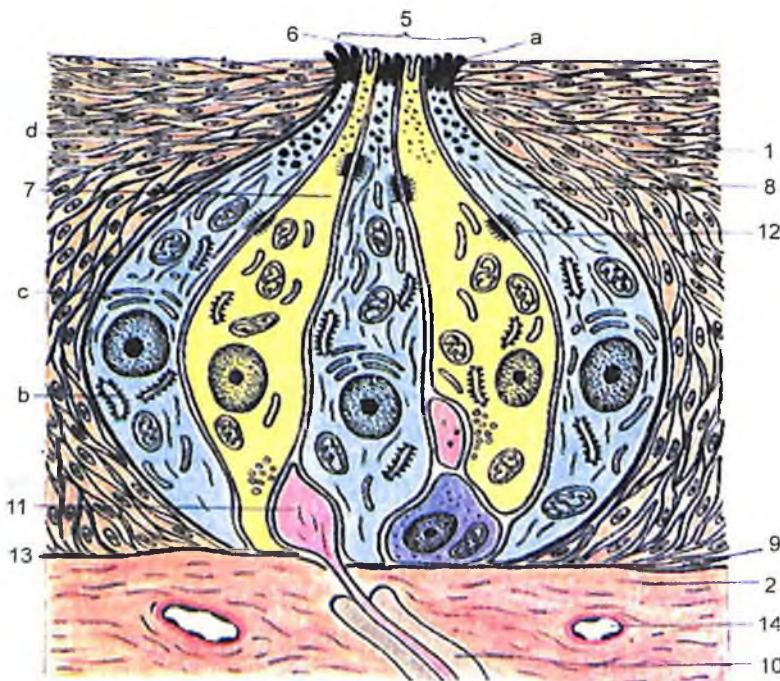
Ta'm bilish a'zosi tilning ko'pchilik bargsimon, zamburug'simon va tarnovsimon so'rg'ichlari yon devorlarining epiteliysida joylashgan ta'm bilish piyozchalari

yig'indisidan iborat. Ta'm bilish a'zosi (*organum gustus*) – ta'm bilish analizatorining periferik qismi ta'm bilish piyozcha (*caliculi gustatoriae*)laridagi sezuvchi epiteliyal hujayralardan iborat. Ular ta'm ta'sirlarini (ovqat va ovqat bo'lmagan) qabul qiladi, kuchaytiradi va retseptor potentsiallarni afferent nerv oxirlariga uzatadi, ularda nerv impulslari hosil bo'ladi.

Signallar po'stloq osti va po'stloq markazlariga yetkaziladi. Sensor tizim ishtirokida ba'zi vegetativ reaksiyalar (so'lak bezlaridan sekret, meda shirasi va boshqalarning ajralishi), ovqatni qidirishga doir harakat reaksiyalari va shu kabilar ta'minlanadi. Ta'm bilish piyozchalari odam tilining bargsimon, zamburug'simon va tarnovsimon so'rg'ichlari yon devorlarining ko'p qavatli epiteliysida joylashadi (11.15-rasm). Ta'm bilish piyozchalari ayniqsa tarnovsimon so'rg'ichlarda ko'p bo'lib, ularning soni har bir so'rg'ichda 40-250 taga yetadi. Bolalarda, ba'zan katta odamlarda ham, ta'm bilish piyozchalari lablarda, yutqinning orqa devorida, tanglay yoychalarida, tilchaning tashqi va ichki yuzalarida joylashishi mumkin. Odamda ta'm bilish piyozchalarining umumiy soni 2000 taga yetadi.

Taraqqiyoti. Ta'm bilish piyozchalari til so'rg'ichlarining embrional ko'p qavatli epiteliysidan taraqqiy etadi. U til, til-yutqin va adashgan nervlarning nerv oxirlarini indusirovchi ta'sirida differentsirovkaga uchraydi. Shunday qilib, ta'm bilish piyozchalarining innervatsiyasi ularning kurtaklarini paydo bo'lishi bilan bir vaqtda yuzaga keladi.

Har bir ta'm bilish piyozchasi ellips shaklida bo'ladi va so'rg'ichning ko'p qavatli epiteliysining butun qalinligini egallab joylashadi. U bir-biriga zich yopishib yotgan 40-60 ta hujayradan tashkil topgan. Hujayralar orasida 5 xil: sezuvchi ("oqish"



11.15-rasm. Ta'm bilish piyozchasining submikroskopik tuzilishi sxemasi:
 1 – epiteliy, 2 – biriktiruvchi to'qima, 5 – ta'm bilish teshigi, 6 – mikro-vorsinkalar, 7 – sezuvchi epiteliotsit, 8 – tayanch hujayra, 9 – bazal hujayra, 10 – nerv to-lasi, 11 – sinaps soha-si, 12 – desmosoma, 13 – bazal membrana, 14 – gemokapilyarlar
 a – mukoproteidlar, b – EPT, c – Goljikompleksi, d – sekretor donachalar.

ingichka va "oqish" silindrsimon), "qoramtir" tayanch, bazal kam differentsiallashtirilgan va periferik (perigemmal) hujayralar tafovut qilinadi.

Ostidagi birlitiruvchi to'qimadan ta'm bilish piyozchasi bazal membrana bilan ajralib turadi. Ta'm bilish piyozchasining uchi til yuzasi bilan ta'm bilish teshigi (*porus gustatorius*) yordamida tutashadi. Ta'm bilish teshikchasi epiteliy hujayralari yuzalari o'rtasidagi uncha katta bo'lmagan chuqurlik - ta'm bilish chuqurchasiga olib boradi, u yerga ta'm beradigan moddalar tushadi. Oqish ingichka sensoepitelial hujayralar bazal qismida oqish yadro tutadi, yadro atrofida mitoxondriyalar, sintez organellalari, birlamchi va ikkilamchi lizosomalar joylashadi. Hujayralarning uchida o'z membranasida maxsus oqsil retseptorlari tutgan mikrovarsinkalar "dastasi" bo'ladi. Ta'm bilish chuqurchasida mikrovarsinkalar orasida fosfatazalarning yuqori faolligiga ega bo'lgan hamda ko'p miqdorda retseptor oqsillar va glikoproteid tutgan elektron-zich modda joylashgan. U til yuzasiga tushayotgan ta'm beradigan moddalar uchun adsorbent rolini o'ynaydi. Mikrovarsinkalardagi retseptor oqsillar muayyan bir ta'mni qabul qilishga qodir. Shu bilan birga, ta'm bilish piyozchasida, ko'pincha, faqat bitta qaysidir ta'mgagina retseptor bo'ladi. Masalan, tilning oldingi qismidagi ta'm bilish piyozchalarida shirinni sezadigan, orqa qismida esa achchiqni sezuvchi retseptor oqsil aniqlangan. Bitta ta'm bilish hujayrasining o'zi bir necha xil ta'mlarni sezishi mumkin. Mikrovarsinkalardagi ta'm bilish retseptorlarining qo'zg'alishi hujayra potensialini o'zgartiradi. Bu bilvosita amalga oshadi. Ta'm beruvchi moddalarning membrana retseptorlari bilan birikishi fermentativ faollikka ega bo'lgan qator qo'shni membrana oqsillarining faolligini o'zgartiradi. Natijada, hujayrada muayyan hujayra ichi (siklik AMF kabi) mediatorlarining konsentratsiyasi o'zgaradi. Bu, o'z navbatida, plazmolemmadagi ion kanallari holatiga ta'sir qiladi va hujayra potensialini o'zgartiradi. So'ngra qo'zg'alish sinapslar orqali afferent nerv oxirlariga uzatiladi. Har bir ta'm bilish piyozchasiga 50 tagacha sezuvchi nerv tolalari kiradi va tarmoqlanadi hamda retseptor hujayralarning bazal qismlari bilan sinapslar hosil qiladi. Bitta retseptor hujayrada bir nechta nerv tolalarining oxirlari bo'lishi mumkin. Kabel tipidagi bit-ta nerv tolasi esa bir nechta ta'm bilish piyozchasini innervatsiya qilishi mumkin. Ta'm sezgilarini shakllanishida og'iz bo'shlig'i va yutqinning shilliq pardasida joylashgan nospetsifik sezuvchi (taktil, og'riq, harorat) nerv oxirlari ishtirok etadi. Ularning qo'zg'alishi ta'm sezgilariga qo'shimcha tus ("o'tkir qalampir ta'mi" va boshqalar) beradi.

Retseptor hujayralarning bazal qismidan sezuvchi neyronlarning dendritlari boshlanadi. Oqish silindrsimon hujayralar ham oqish ingichka hujayralarga o'xshash. Tashqi ta'sirlar energiyasi retseptor potensialga aylanadi. Uning ta'sirida sezuvchi hujayradan mediator ajraladi va u sezuvchi nerv oxiriga ta'sir qilib, unda nerv impulsini hosil bo'lishiga olib keladi. Nerv impulsi undan keyin analizatorning oraliq qismiga uzatiladi.

Tayanch epiteliotsitlar (*epitheliocytus sustentans*) hujayraning bazal qismida joylashgan, geteroxromatinga boy oval shaklidagi yadrosi bilan ajralib turadi.

Bu hujayralarning sitoplazmasida mitoxondriyalar, donador endoplazmatik to'ri membranalari va erkin ribosomalar ko'p. Golji apparati atrofida glikozaminglikanlar tutuvchi donachalar (granulalar) uchraydi. Hujayralarning uchida mikro-vorsinkalar mavjud. Kam differensiallashgan bazal epiteliy hujayralariga yadro atrofida ozgina sitoplazmani bo'lishi va organellalarning kuchsiz rivojlanganligi xosdir. Ushbu hujayralarda mitoz figuralari ko'rinadi. Bazal epiteliotsitlar ta'm bilish piyozchasining membranasiga tegib yotadi va boshqa ikki xil hujayralarga differensiallanishi mumkin. Sensoepitelial va tayanch hujayralardan farqli o'laroq bazal hujayralar hech qachon epiteliy yuzasiga yetib bormaydi. Ular tufayli ta'm bilish piyozchalari sensor va tayanch hujayralarini doimiy yangilanib turishi ro'y beradi, shu sababli ularning yashash muddati 10 sutka atrofida bo'ladi. Periferik (perigemmal) hujayralar o'roqsimon shaklga ega, oz miqdorda organellalar tutadi, lekin ularda mikronaychalar va nerv oxirlari ko'p bo'ladi.

Ta'm bilish analizatorining oraliq qismi. Yuz, til-yutqin va adashgan nerv gangliyalari neyronlarining aksonlari bosh miya o'zagidagi yolg'iz (yakka) yo'l yadrosiga kiradi, u yerda ta'm bilish yo'lining ikkinchi neyroni joylashgan. Bu yerda impulslarni mimik mushaklarga, so'lak bezlariga, til mushaklariga boruvchi effektor yo'llarga o'tkazilishi ro'y bo'lishi mumkin. Yolg'iz yo'l yadrosi neyronlari aksonlarining ko'pchilik qismi talamusga yetib boradi, u yerda ta'm bilish yo'lining uchinchi neyroni joylashgan. Uchinchi neyronning aksonlari katta yarim sharlar po'stlog'ida postsentral burmaning pastki qismi (ta'm bilish analizatorining markaziy qismi)da, to'rtinchi neyronida tugaydi. Bu yerda ta'm sezgilari shakllanadi.

Regeneratsiyasi. Ta'm bilish piyozchasining sezuvchi va tayanch hujayralari muntazam yangilanib turadi. Ularning yashash muddati taxminan 10 kun. Sezuvchi epiteliy hujayralari nobud bo'lganda, neyroepitelial sinapslar uziladi va yangi hosil bo'lgan hujayralarda yangitdan hosil bo'ladi.

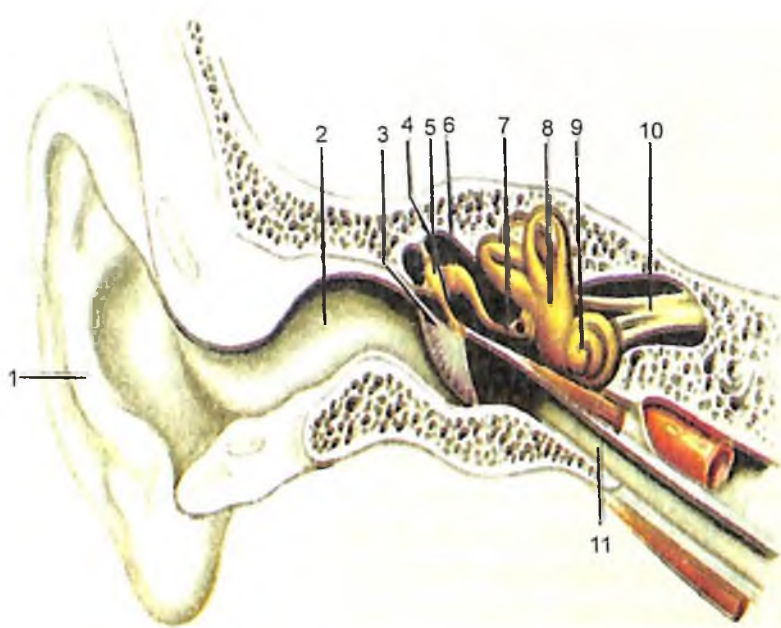
ESHITUV VA MUVOZANAT A'ZOLARI

Statoakustik tizimning periferik qismi yoki dahliz-chig'anoq a'zosi (*organum vestibulo-cochleare*) tovush, gravitatsion va vibratsiya ta'sirlarini, chiziqli va burchakli tevlanishlarni (tananing fazodagi holatini) qabul qiladi. Retseptor hujayralar (tukli sezuvchi epiteliy hujayralari) eshituv a'zosida chig'anoqning spiral a'zosi-da, muvozanat a'zosida esa ellipssimon va sferik qopchalarning eshituv dog'larida va uchta yarim aylana naylarning ampulalaridagi eshituv qirralarida joylashgan.

Eshituv a'zosi

Eshituv a'zosi tashqi, o'rta va ichki quloqlardan tashkil topgan (11.16-rasm). Tashqi quloq quloq suprasidan boshlanadi, tashqi eshituv yo'lga davom etadi va nog'ora parda bilan tugaydi.

Quloq suprasi elastik tog'ayning yupqa plastinkasidan tuzilgan. Uni qoplab tur-



11.16-rasm. Tashqi, o'rta va ichki quloq.

1 – quloq supراسi; 2 – tashqi eshituv yo'li; 3 – nog'ora parda; 4 – nog'ora bo'shliq; 5 – bolg'acha; 6 – sandoncha; 7 – uzangicha; 8 – dahliz; 9 – dahliz-chig'anoq nervi; 10 – eshituv (Evstaxiy) nayi.

gan terida oz miqdorda nozik tukchalar va yog' bezlari bo'ladi. Uning tarkibida ter bezlari juda kam.

Tashqi eshituv yo'li quloq supراسining davomi bo'lgan tog'aydan va suyak qisidan hosil bo'lgan. Eshituv yo'lining yuzasi sochlar va ular bilan bog'langan yog' bezlari tutuvchi yupqa teri bilan qoplangan. Yog' bezlaridan chuqurroqda naysimon seruminoz bezlar (*glandula ceruminosa*) joylashgan. Ular o'zgargan yog' bezlari bo'lib, oltingugurt tutuvchi quloq sarig'ini ishlab chiqaradi. Ularning chiqaruv naylari mustaqil ravishda eshituv yo'li yuzasiga yoki yog' bezlarining chiqaruv yo'llariga ochiladi. Seruminoz bezlar eshituv nayi bo'ylab bir tekis tarqalmagan, nayning ichki 2/3 qismida faqat yuqori devorining terisidagina bo'ladi, xolos.

Nog'ora parda oval shaklida, biroz botiq bo'ladi. O'rta quloqdagi eshituv suyakchalarining biri – bolg'acha o'zining dastasi yordamida nog'ora pardaning ichki yuzasiga yopishadi. Bolg'achadan nog'ora pardaga qon tomirlari va nervlar o'tadi. Nog'ora pardaning o'rta qismi ikki qavatdan tuzilgan. Ular kollagen va elastik tolalar tutamlaridan hamda ular orasida joylashgan fibroblastlardan hosil bo'lgan. Tashqi qavat tolalari radial, ichki qavat tolalari esa sirkulyar yo'nalgan. Nog'ora pardaning yuqori qismida kollagen tolalar miqdori kamayadi. Uning tashqi yuzasi juda yupqa (50-60 mkm) epidermis bilan, o'rta quloqqa qaragan ichki yuzasi esa 20-40 mkm qalinlikdagi yupqa shilliq parda bilan qoplangan. Shilliq parda epitelysi bir qavatli kubsimon bo'ladi.

O'rta quloq nog'ora bo'shliq, eshituv suyakchalari va eshituv nayidan iborat.

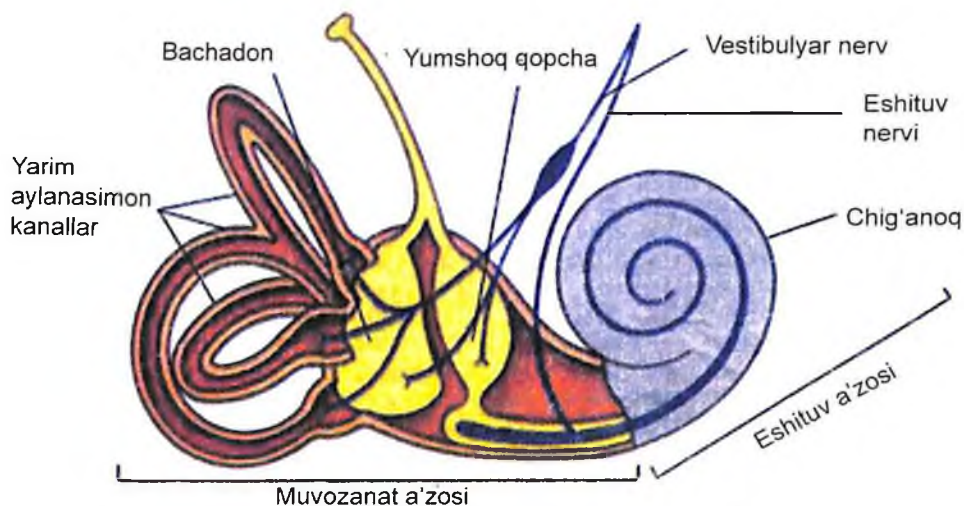
Nog'ora bo'shliq yassilashgan bo'shliq bo'lib, bir qavatli yassi, ba'zi joylarda kubsimon yoki prizmatik epiteliy bilan qoplangan. Nog'ora bo'shliqning medial devorida ikkita teshik yoki "darcha" bor. Birinchisi oval darcha yoki dahliz dar-

chasidir. Unda uzangi eshituv suyakchasining asosi joylashadi va u darchaning aylanasi bo'ylab joylashgan yupqa bog'lam yordamida ushlab turiladi. Oval darcha nog'ora bo'shliqni chig'anoqning dahliz (vestibulyar) narvonidan ajratib turadi. Oval darchadan biroz orqaroqda ikkinchi – dumaloq (aylana) darcha yoki chig'anoq darchasi joylashgan. U tolali parda bilan yopilgan. Dumaloq darcha nog'ora bo'shliqni chig'anoqning nog'ora narvonidan ajratadi.

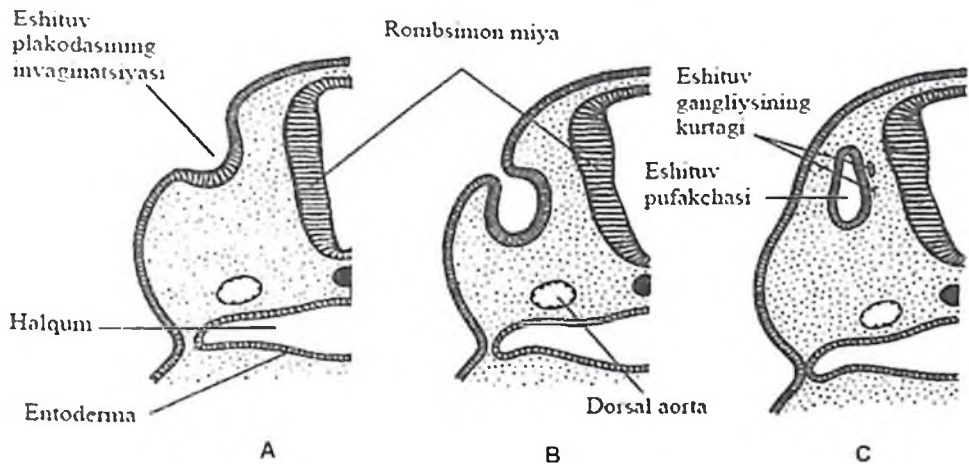
Eshituv suyakchalari – bolg'acha, sandon va uzangicha richaglar tizimi kabi nog'ora pardasining tebranishlarini oval darchaga uzatadi. Oval darchadan ichki quloqning dahliz narvoni boshlanadi. Bunda bolg'acha nog'ora pardaga birikkan; sandon o'rtada joylashib, ikkala qo'shni suyakchalar (bolg'acha va uzangi) bilan tutashgan; uzangicha esa ichki quloqning oval darchasiga kirib turadi. Shu tufayli eshituv suyakchalari nog'ora pardaning tebranishlarini ichki quloqqa uzatadi.

Eshituv naychasi yoki Evstaxiy nayi (*tuba auditiva seu Eustachi*) nog'ora bo'shlig'ini yutqinning burun qismi bilan bog'lab turadi. Uning teshigini diametri 1-2 mm bo'lib, yaxshi ko'rinadi. Nog'ora bo'shliqqa yondosh sohada eshituv nayi suyakli devor bilan o'ralgan, yutqinga yaqin joyda esa uning devori gialin tog'ayi orolchalarini tutadi. Nayning bo'shlig'i ko'p qatorli prizmatik kiprikli epiteliy bilan qoplangan. Unda qadahsimon sekretor hujayralar mavjud. Epiteliy yuzasiga shilliq bezlarning chiqaruv naylari ochiladi. Eshituv nayi orqali o'rta quloqning nog'ora bo'shlig'idagi havoning bosimi boshqariladi.

Ichki quloq suyakli chig'anoq va uning ichida joylashgan hamda ko'p jihatdan suyakli chig'anoq yo'nalishini takrorlaydigan pardali chig'anoqdan iborat. Pardali chig'anoqda eshituv va muvozanat a'zosining retseptor hujayralari – tukli sezuvchi epitelial hujayralar joylashadi. Suyakli chig'anoq uch qismdan iborat. Oldingi qismi – chig'anoq (*cochlea*) hisoblanadi. U suyak o'qi atrofida 2,5 marta aylanuvchi spiralsimon suyak kanalidan iborat. O'rta qismi dahliz (*vestibulum*) – o'rta quloqqa yondosh oval shaklidagi kichkinagina suyak bo'shlig'i bo'lib, chig'a-



11.17-rasm. Ichki quloqning tuzilishi sxemasi.



11.18-rasm. Eshituv pufakchasining taraqqiyoti:

A – 24-kunlik embrion; B – 27-kunlik embrion; C – 32-kunlik embrion.

noqning boshqa qismlari bilan tutashgan. Orqa qismi – uchta yarim aylana kanallardan iborat. Ular uchta o'zaro perpendikulyar yo'nalishda joylashadi va o'zining kengaygan qismlari yoki ampulalar bilan dahlizga ochiladi (11.17-rasm).

Pardali chig'anoq (*labirint*) suyak chig'anoq'ining yo'lini deyarli takrorlaydi, lekin undan ancha tor. Pardali chig'anoqning muayyan sohalarida tukli sezuvchi epiteliyal hujayralar joylashgan. Chig'anoqning spiral a'zosida eshituv retseptor hujayralari joylashgan. Muvozanat a'zosining retseptor hujayralari esa ellipssimon qopcha yoki bachadoncha (*utericulus*) va yumaloq qopcha (*sacculus*) devoridagi eshituv dog'lari (*maculae acusticae*) devorida hamda yarim aylana kanalchalarining ampula qismi devoridagi eshituv qirralarida (*cristae ampularis*) joylashgan.

Ichki quloqning taraqqiyoti. Odam homilasida eshituv va muvozanat a'zosining taraqqiyoti homila boshining ektodermasida (uzunchoq miya sathida) yo'g'onlashgan joy – eshituv plakodalarini paydo bo'lishi bilan boshlanadi (11.18-rasm). Ularning keyingi ichkariga botib kirishi bilan eshituv chuqurchalari, so'ng'ra esa ko'p qatorli epiteliy bilan qoplangan eshituv pufakchalari hosil bo'ladi. Keyinchalik eshituv pufakchalari tortma bilan ikki qismga: oldingi qism – yumaloq qopcha va pardali chig'anoqning kurtagi va orqa – ellipssimon qopcha va pardali yarim aylana kanallar kurtagiga bo'linadi. Ko'p qatorli epiteliydan Korti a'zosi, eshituv dog'lari va ampula qirralarining sezuvchi epiteliotsitlari taraqqiy etadi.

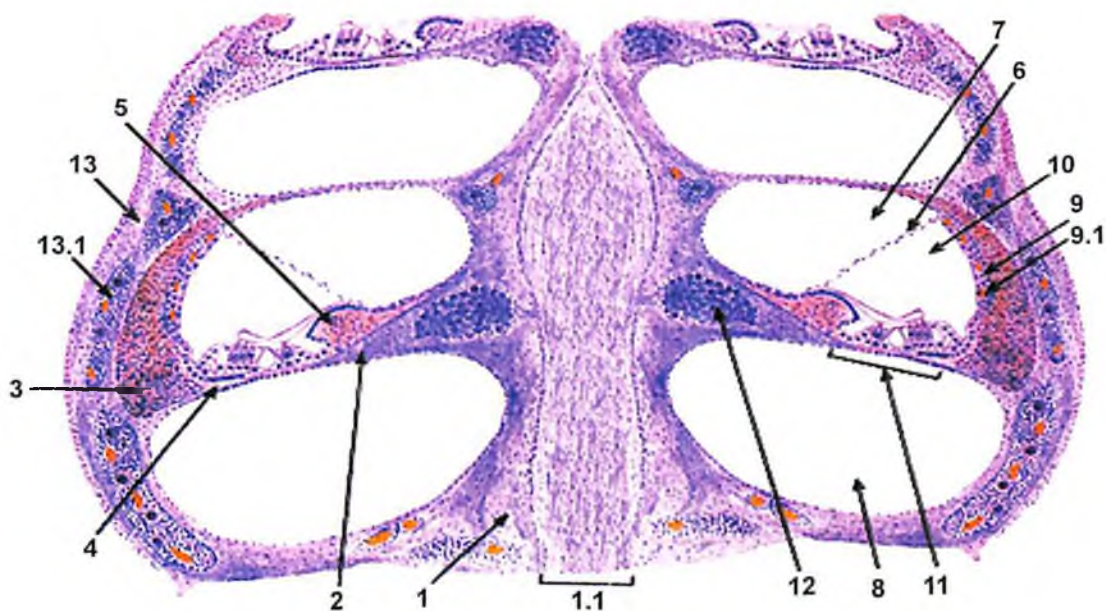
Eshituv pufakchasi ko'p qatorli epiteliydan tuzilgan, u pufakcha bo'shlig'ini to'ldirib turuvchi endolimfa suyuqligini ishlab chiqaradi. Shu bilan bir vaqtda eshituv pufakchasi embrional eshituv nerv gangliyalari bilan bog'lanadi. Nerv gangliyalari ham ikki qismga bo'linadi. Bitta qismi – chig'anoq gangliyasi yoki spiral gangliy faqat Korti a'zosi bilan bog'langan. Ikkinchi qismi – dahliz gangliyasi ham dahliz hamda yarim aylana kanallar retseptorlari bilan bog'langan. Ushbu tugunlar neyronlarining dendritlari tegishli sensor hujayralar bilan sinapslar hosil qiladi.

Aksonlari esa chig'anoq va dahliz nervlarini, ular birlashib, bosh miya o'zagiga boruvchi yagona dahliz-chig'anoq nervini (*n. vestibulocochlearis*, p. VIII) hosil qiladi. Keyingi taraqqiyot jarayonida eshituv pufakchasi o'z shaklini o'zgartiradi, tortma yordamida ikki qismga bo'linadi. Birinchi (yuqorigi), dahliz (vestibulyar) qismi ellipssimon haltacha yoki bachadoncha (*utericulus*)ni va yarim aylana kanallarini hamda ularning ampulalarini hosil qiladi. Ikkinchi (pastki) qismidan yumaloq qopcha – sakkulyus (*sacculus*) va chig'anoq kanali kurtagi hosil bo'ladi. Chig'anoq kanali asta-sekin o'sadi, uning o'ramlari ko'payadi va u ellipssimon qopchadan ajraladi. Eshituv pufakchasining spiral gangliyaga tegib turgan devori qalinlashadi. Eshituv va muvozanat a'zosining kiprikli sezuvchi va tayanch epiteliyal hujayralari 15-18,5 mm uzunlikdagi homilalardayoq aniqlanadi. Chig'anoq kanali spiral a'zo bilan birgalikda naycha sifatida rivojlanadi, u suyak chig'anog'ining o'ramlariga aylanadi. Pardali kanalning bazal devorining epiteliysidan retseptor eshituv hujayralarini tutuvchi spiral a'zo taraqqiy etadi. Shu bilan bir vaqtda, chig'anoqning sezuvchi hujayralari va dahliz hamda chig'anoq tugunlari hujayralarining periferik o'simtalari o'rtasida sinapslar hosil bo'ladi. Shu bilan bir vaqtda, perilymfatik bo'shliqlar ham rivojlanadi. 43 mm uzunlikdagi homilaning chig'anog'ida baraban narvonining perilymfatik bo'shlig'i mavjud, 50 mm uzunlikdagi homilada esa dahliz perilymfatik narvoni ham bo'ladi. Biroz keyinroq suyaklanish jarayonlari va chig'anoqning hamda yarim aylana kanallarining suyak labirintini shakllanishi ro'y beradi.

Chig'anoq – umumiy uzunligi 35 mm atrofida bo'lgan keng spiralsimon o'ralgan suyak kanali bo'lib, suyakli o'q (*modiolus*) atrofida ikki yarim marta aylanadi (11.19-rasm). O'qning ichida qon tomirlar, hujayralarning tanalari va sakkizinchi kalla nervining eshituv tarmog'ini o'simtalari (spiral tugun) joylashgan bo'shliq bor. O'qdan yon tomonga yupqa suyakli qirra – suyakli spiral plastinka ketgan. Ushbu tuzilma chig'anoqning butun uzunligi bo'ylab unga ko'ndalang cho'zilib ketgan. Chig'anoq kanalining ichida joylashgan bazilyar va vestibulyar membranalar chig'anoq bo'shlig'ini uch qism: yuqorigi, nog'ora narvon (*scala tympani*), pastki, vestibulyar (dahliz) narvon (*scala vestibuli*) va o'rta, chig'anoqning pardali kanali (*scala media*, o'rta narvon, chig'anoq yo'li)ga bo'ladi. Chig'anoqning pardali kanalini endolimfa, nog'ora va vestibulyar (dahliz) narvonlarini perilymfa to'ldirib turadi. Nog'ora va vestibulyar narvonlar chig'anoqning uchida (cho'qqisida) tes-hik (gelikotrema) yordamida bir-biri bilan tutashadi.

Tovushlarni qabul qilish spiral a'zo (*organum spirale*)da amalga oshadi. Spiral a'zo pardali labirintning chig'anoq kanalini butun uzunligi bo'ylab cho'zilgan bazal membranada joylashadi. Pardali labirintning chig'anoq kanali uzunligi 3,5 sm bo'lgan uchi berk holda tugaydigan spiral xaltachadan iborat. Uning bo'shlig'i ko'ndalang kesmada uchburchak shaklida bo'lib, devorlarini vestibulyar membrana (Reyssner membranasi), suyakli chig'anoqning tashqi devorida yotgan tomirli tasma va bazilyar plastinka hosil qiladi. Vestibulyar membrana (*membrana vestibularis*) kanalning yuqori medial devorini hosil qiladi. U nozik fibrillyar biriktiruvchi

to'qimali plastinkadan iborat bo'lib, uning ichki, endolimfaga qaragan yuzasi bir qavatli yassi epiteliy bilan, tashqi, perilimfaga qaragan yuzasi esa endoteliy bilan qoplangan. Tashqi devori spiral bog'lam (*ligamentum spirale*)da joylashgan tomirli tasma (*stria vascularis*)dan iborat. Tomirli tasma o'zgacha tomirlashgan epiteliy bo'lib, chig'anoq kanalining lateral devorida joylashadi. Epiteliy ko'p qatorli bo'lib, yassi bazal oqish hujayralardan va baland, o'simtali prizmatik qoramtir hujayralardan tashkil topgan. Qoramtir hujayralarning bazal plazmatik membranalari juda ko'p chuqur burmalar hosil qiladi. Burmalarning orasida ko'p sonli mitoxondriyalar joylashadi. Hujayralarning mitoxondriyalari oksidlovchi fermentlarning juda yuqori faolligi bilan ajralib turadi. Hujayralar orasidan gemokapillyarlar o'tadi. Ushbu belgilar mazkur hujayralarning ionlar va suv transportida faol ishtirok etishidan darak beradi. Tomirli tasma hujayralari spiral a'zoni oziqlanishida muhim ahamiyatga ega bo'lgan endolimfani ishlab chiqaradi deb hisoblanadi. Chig'anoq kanalining spiral a'zo joylashgan pastki devori yoki bazilyar plastinka (*lamina basilaris*) ancha murakkab tuzilgan. Ichki tomondan u spiral suyak plastinkasi-ga birikadi. Shu joyda suyak plastinkasining suyak usti pardasi qalinlashib, spiral bo'rtma yoki limb (*limbus spiralis*)ni hosil qiladi. Limb ikki qismga: yuqori – vestibulyar lab (*labium vestibularis*) va pastki, nog'ora lab (*labium thympanicum*)larga bo'linadi. Nog'ora lab bazillyar plastinkaga o'tadi, u esa qarama-qarshi tomonda



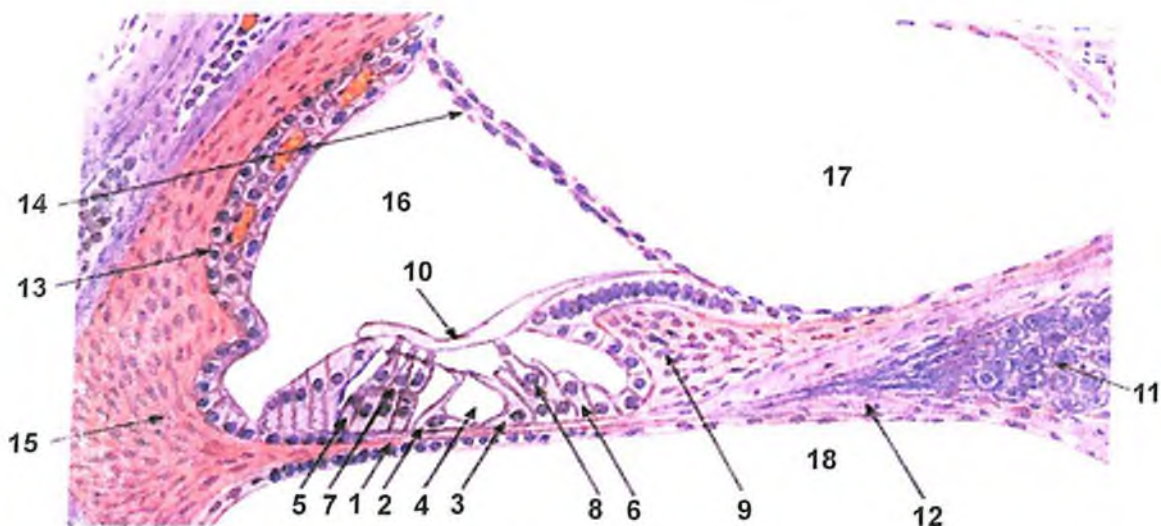
11.19-rasm. Ichki quloq. Chiganoqning bo'ylama kesimi.

1 – suyak o'zagi; 1.1 – chiganoq nervi; 2 – spiral suyak plastinka; 3 – spiral bog'lam; 4 – bazilyar plastinka, 5 – limb (spiral taroq); 6 – vestibulyar membrana (Reysner); 7 – vestibulyar narvon; 8 – nog'ora narvon; 9 – tomirli tasma; 10 – chiganoq nayi (o'rta narvon), 11 – spiral (Korti) a'zosi; 12 – spiral gangliy; 13 – suyak chiganoqning tashqi devori; 13.1 – qizil suyak ko'migi.

spiral bog'lamga birikadi.

Bazilyar plastinka butun chig'anoq kanali bo'ylab spiral shaklida cho'zilgan biriktiruvchi to'qimali plastinkadan iborat. Uning spiral a'zoga qaragan yuzasi spiral a'zo epiteliysining bazal membranasi bilan qoplangan. Bazilyar plastinkaning asosida ingichka (30 nm) kollagen tolalar yoki "eshituv torlari" yotadi. Ular uzluksiz radial tutamlar ko'rinishida spiral suyak plastinkadan to chig'anoqning suyak kanali bo'shlig'iga chiqib turuvchi spiral bog'lamgacha cho'zilib ketgan. Chig'anoq kanali bo'ylab ushbu tolalarning uzunligi bir xil emas. Uzunroq tolalar (505 mkm atrofida) chig'anoqning cho'qqisida (uchida), qisqa tolalar (105 mkm atrofida) uning asosida bo'ladi. Tolalar gomogen asosiy moddada joylashadi. Tola diametri 30 nm atrofida bo'lgan ingichka fibrillalardan tuzilgan. Fibrillalar undan ham nozik tolalar yordamida bir-biri bilan anastomozlar hosil qiladi. Nog'ora narvon tomondan bazilyar plastinka mezenhima hosilasi bo'lgan yassi hujayralar qavati yoki endoteliy bilan qoplangan. Spiral limbning yuzasi yassi epiteliy bilan qoplangan. Uning hujayralari sekretiya qilish qobiliyatiga ega. Limbning yuqori va pastki lablari o'rtasidagi spiral egat (*sulcus spiralis*) bir necha qator yirik yassi poligonal hujayralar bilan qoplangan. Bu hujayralar spiral a'zoning ichki tukli hujayralari yonidagi tayanch hujayralarga bevosita davom etadi.

Yopqich yoki tektorial membrana (*membrana tectoria*) vestibulyar lab epiteliysi bilan bog'langan. U dirildoq konsistentsiyaga ega bo'lgan lentasimon (tasmasi-mon) plastinkadan iborat. Plastinka spiral a'zoning butun uzunligi bo'ylab spiral shaklida cho'zilgan bo'lib, spiral a'zoning tukli hujayralari uchlari (cho'qqilari)



11.20-rasm. Chig'anoq nayi va spiral (Korti) a'zosi.

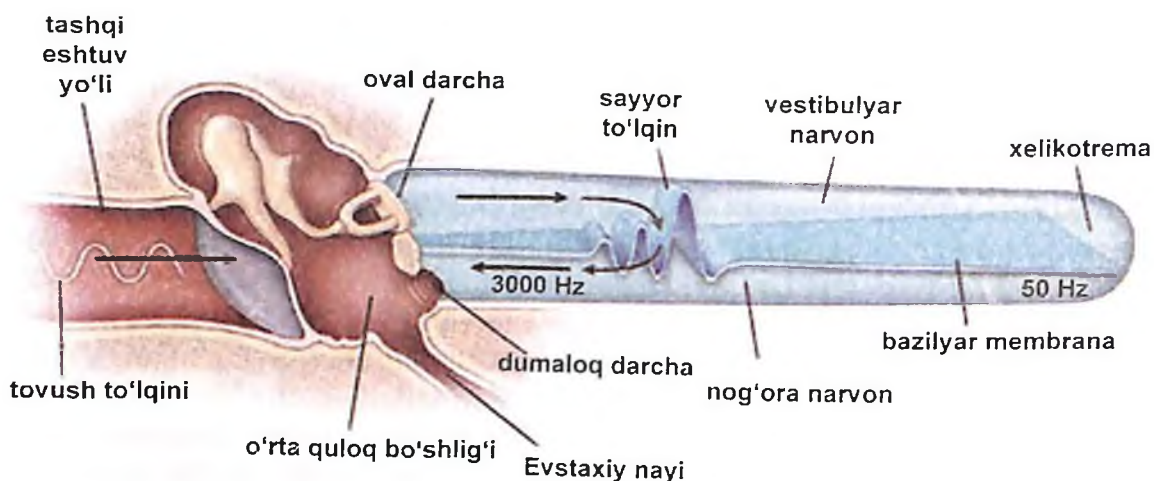
1- bazilyar plastinka; 2 - tashqi ustun hujayra; 3 - ichki ustun hujayra; 4 - tonnel; 5 - tashqi tayanch hujayralar; 6 - ichki tayanch hujayralar; 7 - tashqi tukli hujayralar; 8 - ichki tukli hujayralar; 9 - spiral limb; 10 - qoplama membrana; 11 - spiral gangliy; 12 - spiral suyak plastinka; 13 - tomirli tasma; 14 - vestibulyar membrana (Reysner); 15 - spiral bog'lam; 16 - chig'anoq nayi (o'rta narvon); 17 - vestibulyar narvon; 18 - nog'ora narvon.

ustida joylashgan. Ushbu plastinka radial yo'nalgan nozik kollagen tolalardan tuzilgan. Tolalar orasida glikozaminglikanlar tutuvchi shaffof yelimlovchi modda bo'ladi. Yopqich membrana spiral limbni ba'zi hujayralarining glikoproteinlarga boy bo'lgan sekretidan hosil bo'lgan. Unga tashqi tukli hujayralarning eng uzun stereotsiliylarini uchi botib turadi.

Spiral (Korti) a'zosi. Spiral yoki Korti a'zosi chig'anoq pardali labirintining bazilyar plastinkasida joylashadi (11.20-rasm). U birinchi marta XIX asr o'rtalarida italyan olimi Korti tomonidan ta'riflangan. Pardali labirint suyakli chig'anoq yo'lini takrorlaydi va u suyakli labirintning suyak usti pardasi bilan nozik biriktiruvchi to'qimali tasmalar bilan birikkan. Unda pardali chig'anoqni qon bilan ta'minlovchi qon tomirlari mavjud. Uning yuzasi chig'anoqning bazal o'ramidan apikal o'ramiga qarab kengayib boradi. Spiral a'zo ikki xil: tukli sezuvchi (sensoepitelial) va tayanch hujayralardan tashkil topgan. Ushbu hujayralarning har bir turi ichki va tashqi hujayralarga bo'linadi. Ichki va tashqi guruh hujayralari o'rtasida tunnel joylashgan. Ichki tukli (sezuvchi) hujayralar (*epitheliocyti sensoria internae*) ko'zacha shakliga ega. Ularning bazal qismi kengaygan va apikal qismi qiyshaygan bo'lib, ular ichki tayanch falangali hujayralar (*epitheliocyti phalangeae internae*) ustida bir qator bo'lib yotadi. Odamda ichki tukli hujayralarning umumiy soni 3500 ga yetadi. Tukli hujayralarning apikal yuzasida ikkita tuzilma: glioproteid tabiatli parda – kutikula va 30–60 ta maxsus mikrovorsinkalar – stereotsiliylar bo'ladi. Stereotsiliylarning uzunligi chig'anoqning bazal (pastki) o'ramida taxminan 2 mkm, uchidagi o'ramlarda esa 2–2,5 marta uzun bo'ladi. Stereotsiliylar tuzilmalarga birlashadi, kutikulani teshib o'tadi va yopqich membrana bilan birikadi.

Tukli hujayralarning bazal va apikal sitoplazmasida mitoxondriyalar, silliq va donador endoplazmatik to'r elementlari, aktin va miozin miofilamentlari to'plamlari bo'ladi. Hujayra bazal yarmining tashqi yuzasi afferent va efferent nerv oxirlari to'ri bilan qoplangan.

Tashqi tukli hujayralar (*epitheliocyti sensoria externae*) silindrsimon shaklga ega, ular tashqi falangali hujayralarning (*epitheliocyti phalangeae exterpae*) bo'tiqliklarida 3–5 qator bo'lib joylashadi. Odamda tashqi tukli epitelial hujayralarning umumiy soni 12 000–20 000 ga etishi mumkin. Ichki tukli hujayralar kabi, ular ham o'zlarining apikal yuzalarida kutikulyar plastinka va stereotsiliylarga ega. Stereotsiliylar bir necha qator bo'lib V harfi shaklidagi cho'tkacha hosil qiladi. Tashqi tukli hujayralarning stereotsiliylari o'zlarining uchlari bilan yopqich membrananing ichki yuzasiga tegib turadi. Stereotsiliylar juda ko'p zich tahlangan, tarkibida qisqaruvchi aktin va miozin oqsillari bo'lgan fibrillar tutadi. Shu tufayli, egilgandan so'ng ular yana dastlabki vertikal holatiga qaytadi. Tukli hujayralar sitoplazmasi oksidlovchi fermentlarga boy. Tashqi tukli hujayralar glikogenning katta zaxirasiga ega, ularning stereotsiliylari esa fermentlarga, shu jumladan atsetilxolinesterazaga boy. Qisqa tovush ta'sirlarida fermentlar va boshqa kimyoviy moddalar faolligi oshadi, uzoq davom etgan tovush ta'sirlarida esa kamayadi. Tashqi tukli hujayralar katta intensivlikdagi tovushlarga ichki hujayralarga qara-



11.21 -rasm. Tashqi, o'rta va ichki quloqda tovush to'lqinlarining tarqalish sxemasi.

ganda ancha sezgirroq bo'ladi. Yuqori tovushlar faqat pastki o'ramlarda joylashgan tukli hujayralarni qo'zg'atadi, past tovushlar esa chig'anoqning uchidagi tukli hujayralarni qo'zg'atadi.

Tovush to'lqinlari ta'sirida hosil bo'lgan nog'ora pardaning tebranishlari bolg'achaga, sandonga va uzangichaga uzatiladi (11.21-rasm). Keyin oval darcha orqali vestibulyar narvonning perilymfasiga va so'ngra gelikotrem orqali nog'ora narvonning perilymfasiga uzatiladi va pastga, dahlizning dumaloq darchasiga tushadi. Nog'ora narvon perilymfasining tebranishiga javoban bazilyar membranani ayrim sohalarining unga mos tebranishlari vujudga keladi. Bunda bazilyar plastinka kollagen tolalarining har xil uzunlikda ekanligi – chig'anoqning uchidan asosiga qarab tolalar uzunligining qisqarib borishi ko'zda tutiladi. Shu sababdan, perilymfa to'lqinlarining rezonansi bazilyar membrananing alohida – tegishli uzunlikdagi kollagen tolalari bo'lgan sohalariga kiradi. Ushbu sohalaridagi bazilyar plastinkada yotgan Korti a'zosining hujayralari ham tebrana boshlaydi. Ikkinchi tomondan, vestibulyar narvon perilymfasining tebranishlari, chamasi, yupqa vestibulyar membrana orqali endolimfaning, u bilan birga, yopqich membrananing tebranishlarini chaqiradi.

Bazilyar va yopqich membranalarining tebranishlari tovushlarning chastotasi va intensivligiga (tezligiga) qat'iy bog'liq bo'ladi. Yopqich membrananing tovush ta'sirida tebranishi jarayonida uning tukli hujayralarga nisbatan siljishiga: tukli hujayralarning yopqich membranaga goh yaqinlashib, goh undan uzoqlashishiga va retseptor hujayralarning qo'zg'alishiga olib keladi. Yopqich membrananing tukli epiteliyaga nisbatan siljishi ularning stereotsiliylarini egilishiga olib keladi, hujayra membranasidagi mexanoretseptor (mexanosezuvchi) kanallarni ochadi va hujayralarning depolyarizatsiyasiga olib keladi. Yuzaga kelgan elektrik reaksiya mikrofon effekti deb ataladi va o'z shakliga ko'ra tovush signali shaklini takrorlaydi. Afferent informatsiya eshituv nervi orqali eshituv analizatorining markaziy

qismiga uzatiladi.

Spiral a'zosining tayanch hujayralari tukli hujayralardan farqli ravishda o'zining asoslari bilan bevosita bazilyar membranada yotadi. Ular orasida ichki falangali hujayralar, ichki ustun-hujayralar, tashqi ustun hujayralar, tashqi falangali hujayralar yoki Deyters hujayralari, tashqi chegaralovchi hujayralar yoki Genzen hujayralari, tashqi tayanch yoki Kladius hujayralari, Byottxer hujayralari farq qilinadi.

Ichki falangali hujayralar bir qator bo'lib ichki tukli hujayralar ostida yotadi, ular bir-biri bilan zich va tirqishsimon birikishlar orqali bog'langan. Apikal yuzalarida ingichka barmoqsimon o'simtalar (falanglar) mavjud. Shu o'simtalar bilan retseptor hujayralarning uchlari bir-biridan ajralib turadi.

Tashqi falangali hujayralar yoki Deyters hujayralari 3-4 qator bo'lib, bevosita tashqi ustun hujayralarning yaqinida joylashgan. Bu hujayralar silindrsimon shaklga ega. Ularning bazal qismida tonofibrillalar tutamlari bilan o'ralgan yadro joylashadi. Yuqori 1/3, tashqi tukli hujayralarga tegib turadigan qismida, kosasimon botiqlik bo'lib, unga tashqi tukli hujayralarning asosi kirib turadi. Tashqi falangali hujayralarning faqat bitta ingichka o'simtasi o'zining ingichka uchi – falangasi bilan spiral a'zoning yuqori yuzasigacha yetib boradi.

Tayanch hujayralar orasida ichki va tashqi ustun-hujayralar (*epitheliocyti pilaris intemae et externae*)ga alohida to'xtalib o'tish lozim. Ular o'zgargan falangali hujayralar bo'lib, ko'p miqdorda mikronaychalar tutadi, bu ularga qattiqlik beradi. Ustun hujayralarning tanasi "S" harfi shaklida egilgan. Ichki va tashqi ustun hujayralar o'zlarining bazal va apikal uchlari bilan qo'shiladi. Natijada, ular o'rtasida uchburchak shaklidagi kanal – tunnel hosil bo'ladi. Tunnel endolimfa bilan to'lib turadi. Tunnel chig'anoq kanalining boshidan oxirigacha spiral shaklida davom etadi. Ustun hujayralarning asoslari bir-biriga tegib turadi va bazal membranada joylashadi. Bu tovushni qabul qilishda muhim tuzilma hisoblanadi. Tunnel orqali tukli sezuvchi hujayralarga spiral gangliya neyronlaridan miyelinsiz nerv tolalari o'tadi.

Tashqi falangali hujayralarga tashqari tomondan tashqi chegaralovchi yoki Genzen hujayralari yondoshib joylashadi. Ular bir-biriga zich yopishib yotgan, besh-olti qator poligonal hujayralardan iborat. Ularning apikal uchlari tutashtiruvchi tasmalar yordamida birikkan. Hujayralarning yadrolari yirik, sitoplazmasida vakuolalar va yirik yog' tomchilari uchraydi. Genzen hujayralarining apikal yuzasida juda ko'p mikrovorsinkalar bo'ladi. Ushbu hujayralarning glikogen va ayrim fermentlarga boyligi ularning trofik vazifani bajarishidan dalolat beradi.

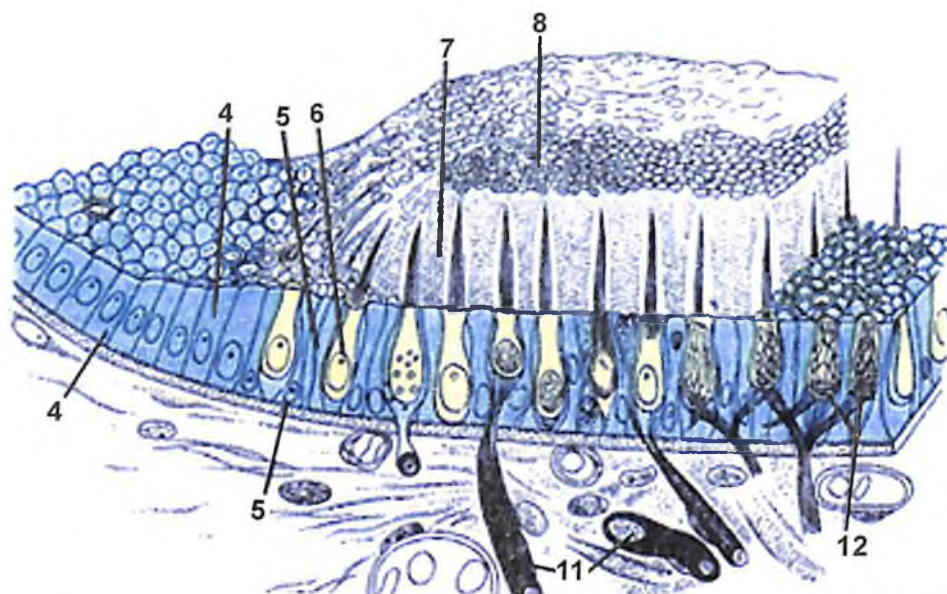
Genzen hujayralaridan tashqariroqda tashqi tayanch hujayralar yoki Kladius hujayralari joylashadi. Ular asta-sekin o'zgarib tomirli tasmacha epiteliysiga o'tib ketadi. Kladius hujayralari bilan tomirli tasmacha o'rtasida egatcha mavjud. Egatcha spiral bog'lam to'qimasiga botib turuvchi kubsimon epiteliy hujayralari yoki Byottxer hujayralaridan tuzilgan. Ba'zi ma'lumotlarga ko'ra, ushbu hujayralar endolimfani ishlab chiqaradi.

Tayanch hujayralar o'zaro tirqishsimon kontaktning membrana oqsili – konnek-

son-26 dan hosil bo'lgan tirqishsimon birikishlar orqali birikkan. Tirqishsimon birikishlar tukli hujayralar qo'zg'alganidan so'ng qoldiq reaksiyalar davomida endolimfadagi K^+ miqdorini tiklashda ishtirok etadi. Tug'ma neyrosensor karlik bilan kasallangan bemorlarda konneksin-26 genining mutatsiyasi aniqlanadi.

Muvozanat a'zosi

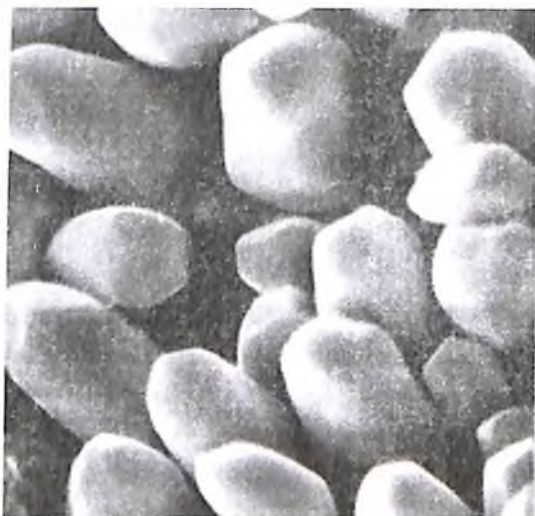
Muvozanat a'zosi pardali chig'anoq (labirint)ning dahliz (vestibulyar) qisimida joylashgan. U ikkita: ellipssimon halta yoki bachadoncha (*utriculus*) va sferik yoki yumaloq (*sacculus*) qopchalardan tashkil topgan. Ular bir-biri bilan tor kanal orqali tutashgan va uchta yarim aylana kanallar bilan bog'langan. Yarim aylana kanallar suyak kanallarida, uchta o'zaro perpendikulyar yo'nalishda joylashadi. Ushbu kanallar ellipssimon qopchaga ochilish joyida kengayma – ampulalar ho-



11.22-rasm. Muvozanat a'zosi.

Eshituv dog'ining tuzilishi sxemasi.

4 - epiteliy, 5 - tayanch hujayralar,
6 - tukli hujayralar, 7 - otolit membrana,
8 - otolitlar, 11 - nerv tolalari,
12 - nerv oxirlari.



11.23-rasm. Eshituv dog'lari otolitlarining rastrlovchi elektron mikroskopda ko'rinishi.

sil qiladi. Ellipssimon va sferik qopchalar sohasida hamda ampulalarda pardali labirint devorida sezuvchi tukli hujayralar tutuvchi joylar bor. Mos ravishda ular ellipssimon haltacha yoki bachadonchanning eshituv dog'i (*macula utericuli*) va yumaloq qopchanning eshituv dog'i (*macula sacculi*), ampulalarda esa eshituv tojlari yoki qirralari (*crista ampullaris*) deb nomlanadi.

Pardali chig'anoqning dahliz qismi bir qavat yassi epiteliy bilan qoplangan. Yarrow aylana kanallarining eshituv qirradi joylashgan sohalari bundan mustasno, bu erlarda epiteliy kubsimon va prizmatik bo'ladi.

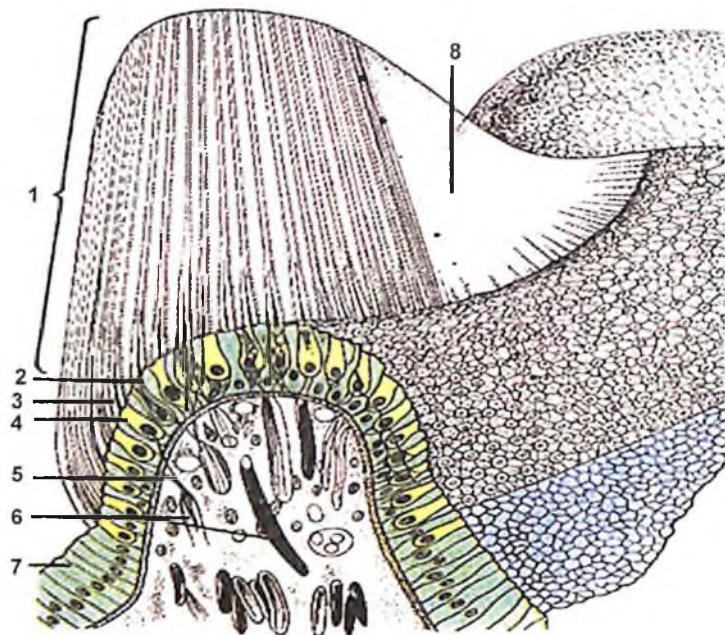
Qopchalarning eshituv dog'lari bazal membranada joylashgan epiteliy bilan qoplangan hamda u tukli (sezuvchi) va tayanch hujayralardan tuzilgan (11.22-rasm). Epiteliy yuzasi o'ziga xos dirildoq massa – otolit membrana (*membrana statoconiorum*)si bilan qoplangan, unda kalsiy karbonatdan tuzilgan kristallar – otolitlar yoki statokoniylar (*statoconia*) joylashadi (11.23-rasm).

Bachadonchanning eshituv dog'i (*macula utericuli*) to'g'ri chiziqli harakatlar tezligi va erni tortish kuchi (tana holatining fazodagi o'zgarishi) bilan bog'liq ta'sirotlarni qabul qiladi. Yumaloq qopcha (*macula sacculi*)ning eshituv dog'i ham gravitatsiya retseptori hisoblanadi, shu bilan birga vibratsion tebranishlarni ham qabul qiladi. Sezuvchitukli hujayralar (*cellulae sensoriae pilosae*) tuklar bilan qoplangan yuzalari bilan bevosita pardali kanal bo'shlig'iga qarab joylashadi. Hujayraning asosi (bazal qismi) afferent va efferent nerv oxirlariga tegib turadi. Tuzilishiga ko'ra tukli hujayralar ikki turga bo'linadi (11.25-rasm). Hujayralarning birinchi turi yoki noksimon tukli hujayralar dumaloq asosi bilan ajralib turadi, sezuvchi nerv oxirlari uning atrofida kosacha shaklida g'ilof (futlyar) hosil qilib tegib turadi. Efferent nerv tolalari I tip hujayra bilan bog'langan afferent tolalarda sinaps oxirlari hosil qiladi. Ikkinchi tur hujayralar yoki ustunsimon tukli hujayralar prizmatik shaklga ega. Tuzilishiga ko'ra I tip hujayradan deyarli farq qilmaydi, lekin unda nerv oxirlari kamroq. Hujayraning asosiga mayda afferent va efferent nerv oxirlari tegib yotadi. Eshituv qirralarining markazida odatda I tip, chetlarida esa II tip hujayralar joylashadi. Ushbu hujayralarning tashqi (apikal) yuzasida kutikula bo'ladi, undan uzunligi 40 mkm atrofida bo'lgan 40-110 ta harakatsiz tukchalar – stereotsiliylar va bir dona harakatchan tukcha – kinotsiliy chiqadi. Eng uzun stereotsiliylar kinotsiliyning yaqinida joylashadi, kinotsiliydan uzoqlashgan sari ularning uzunligi kamayib boradi. Odamda yumaloq dog' 18 000 atrofida, oval dog' esa 33 000 atrofida retseptor hujayralar tutadi.

Kinotsiliylar doimo stereotsiliylar tutamiga nisbatan bir tomonda (qutbda) joylashadi. Tukli hujayralar signal ta'sirining yo'nalishiga sezgir bo'ladi (direksion sezgirlik). Qo'zg'atuvchi ta'sir stereotsiliydan kinotsiliy tomon yo'nalsa tukli hujayra qo'zg'aladi, aksincha ta'sir kinotsiliydan stereotsiliylar tomon yo'nalgan bo'lsa tukli hujayra tormozlanadi. Eshituv dog'larining epiteliysida turlicha qutblangan hujayralar 4 ta guruhga to'plangan holda joylashadi. Shu tufayli, otolit membranasini siljiganda tananing muayyan mushaklari tonusini boshqaruvchi guruh hujayralarigina qo'zg'aladi. Ayni shu vaqtda, boshqa guruh hujayralari tormozlanadi.

Afferent sinapslar orqali olingan impuls dahliz nervi orqali vestibulyar analizatorning tegishli qismiga uzatiladi.

Bo'sag'a darajasidan yuqori tovush ta'sirlarida (akustik travma) va ba'zi ototoksik preparatlar (streptomitsin, gentamitsin kabi antibiotiklar) qo'llanilganda tukli hujayralar nobud bo'ladi. Agar mushuklarda jarrohlik yo'li bilan yarim aylana kanallar ishdan chiqarilsa, u holda hayvonlarda boshning burchakli tebranish (ossillyatsiya)lari ro'y beradi va kalla tez-tez pastga tushib ketaveradi. Odamda vestibulyar faoliyatni buzilishi (masalan, meningitni asorati sifatida) gavda vaziyati turg'unligini yo'qolishiga olib keladi va shu bilan birga uni dengiz kasalligiga chalinmaydigan qilib qo'yadi. Tayanch epiteliyal hujayralar (*epitheliocytis sustentans*) sezuvchi hujayralar orasida joylashadi va oval shaklidagi qoramtir yadrolari bilan ajralib turadi. Ularning sitoplazmasida mitoxondriyalar juda ko'p. Hujayralarning apikal uchida ko'p sonli ingichka sitoplazmatik mikrovorsinkalar bo'ladi.



11.24-rasm. Ampulyar qirraning tuzilishi sxemasi.

Eshituv qirrasasi (kristallar) yarim aylana kanallarning har bir ampulyar

kengaymalarida ko'ndalang burmalar ko'rinishida joylashadi (11.24-rasm). Eshituv qirrasasi sezuvchi tukli va tayanch hujayralar bilan qoplangan.

Ushbu hujayralarning apikal qismi maxsus dirildoq tiniq gumbaz (*cupula gelatinosa*) bilan qoplangan, u bo'shlig'i yo'q qalpoqchaga o'xshab ketadi. Uning uzunligi 1 mm ga yetadi. Gumbazning dirildoq moddasi ichida sezuvchi hujayralarning tuklari yotadi. Tukli hujayralarning nozik tuzilishi va innervatsiyasi eshituv dog'larining hujayralariga o'xshash. Faoliyati jihatidan dirildoq gumbaz burchakli tezlanishlarning retseptori hisoblanadi. Boshning harakatida yoki tananing tezlik bilan aylanishida gumbaz o'z holatini biroz o'zgartiradi. Yarim aylana kanallardagi endolimfaning harakati ta'sirida gumbazni qiyshayishi tukli hujayralarni qitiqlaydi. Ularning qo'zg'alishi tananing tegishli qismidagi skelet mushaklarini javob reaksiyasini chaqiradi, u esa tana holatini va ko'z mushaklari harakatini to'g'rilaydi.

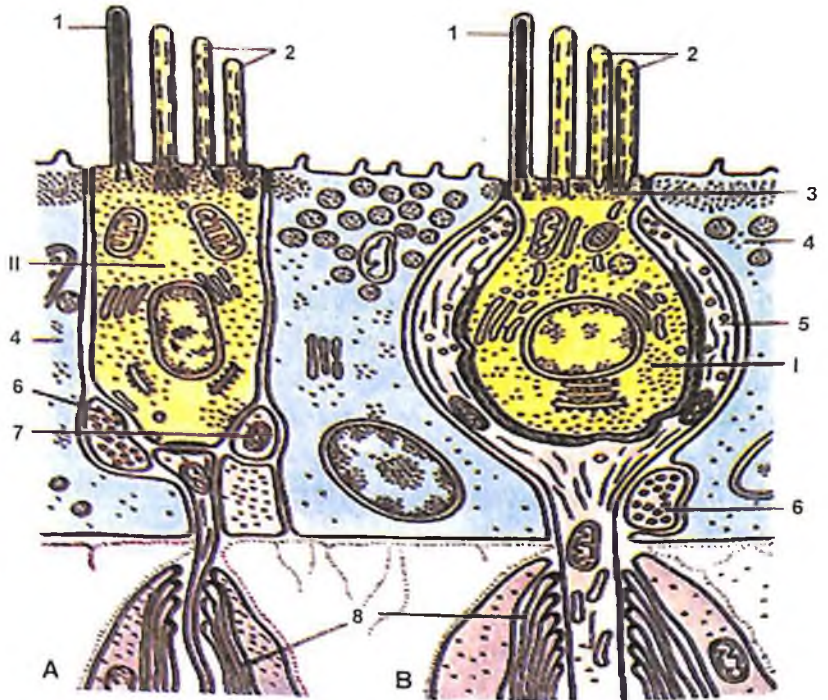
Innervatsiyasi. Spiral va vestibulyar a'zolarining tukli sezuvchi (sensor) hujayralarida bipolyar neyronlarning sezuvchi nerv oxirlari mavjud. Neyronlar-

11.25-rasm.

Ellipssimon qopchadagi eshituv dog'larini hujayralarining ultrastrukturasi sxemasi:

A - silindrsimon tukli hujayra; B - ko'zasimon yoki noksimon tukli hujayra.

1 - kinotsiliya, 2 - stereotsiliya, 3 - kutikula, 4 - tayanch hujayra, 5 - nerv oxiri, 6 - efferent nerv oxiri, 7 - afferent nerv oxiri, 8 - miyelinli nerv tolasi.



ning tanalari esa spiral suyak plastinkasining asosida spiral gangliyani hosil qilib joylashadi. Neyronlarning ko'pchilik qismi (birinchi tip) yirik bipolyar hujayralar bo'lib, yirik yadro va mayda donachali xromatin tutadi. Sitoplazmasida ribosomalar juda ko'p, neyrofilamentlar kam uchraydi. Neyronlarning ikkinchi turi mayda psevdounipolyar neyronlardan iborat. Ular zich xromatinli yadrosining eksentrik joylashganligi, sitoplazmasida ribosomalarning kamligi va neyrofilamentlarni ko'p to'planganligi, nerv tolalarining sust miyelinlashganligi va koxlear nervni kesgandan so'ng turg'unligi (rezistentligi) bilan ajralib turadi.

Neyronlarning birinchi tipi afferent signallarni asosan ichki tukli sezuvchi hujayralardan, neyronlarning ikkinchi turi esa - tashqi tukli sezuvchi hujayralardan oladi. Dahliz-chig'anoq nervi tolalarining bir qismi vestibulyar yadro orqali tranzit bo'lib o'tadi va o'rmalovchi tolalar tarkibida miyachaga yetib boradi hamda u yerda noksimon hujayralar (Purkinje hujayralari)da tugaydi.

Vestibulokoxlear (dahliz-chig'anoq) sensor tizimining oraliq qismi dahliz tugunining bipolyar neyronlari aksonlaridan boshlanadi. Dahliz tuguni ichki eshituv yo'lining tubida joylashadi. Ikkinchi tip neyronlarning tanalari afferent yo'lining dahliz (yuqori, lateral, medial va pastki vestibulyar) yadrolarida joylashadi. Dahliz yadrolaridan signallar orqa miyaning motoneyronlariga, miyachaga, ko'zni harakatlantiruvchi nervlar yadrolariga, retikulyar formatsiyaga va bosh miya yarim sharlari po'stlog'iga uzatiladi. Eshituv analizatorining o'tkazuvchi qismi koxlear (chig'anoq) nervi hisoblanadi, u spiral gangliyadan uzunchoq miyaning chig'anoq yadrolariga boradi. Oraliq bo'limlariga uzunchoq miyaning (shu va qarama-qarshi tomondagi) chig'anoq (koxlear) yadrolari, yuqori oliva, o'rta miya tomining pastki

ikki tepaligi, trapetsiyasimon tana, lateral ilmoq va pastki ikki tepalik qo'lchalari yadrolari ham kiradi.

Eshituvsensor tizimi oraliq qismining oxirgi bo'limi bo'lib medial tirsakli tana hisoblanadi. Mazkur yadrolarda nafaqat oraliq yo'llarni birin-ketin po'stloq markazlariga markazga intiluvchi ulanishi, balki efferent yo'llarga ulanishi ham sodir bo'ladi. Shu yerning o'zida po'stloq va po'stloq osti markazlaridan keluvchi markazdan qochuvchi tormozlanish ham ro'y beradi. Eshituv sensor tizimining po'stloq markazi neyronlari yuqori chakka burmasida joylashgan. Bu yerda tovush sifatining (intensivligi, tembri, ritmi, toni) 3- va 4-qavatlar neyronlarida uyg'unlashuvi amalga oshadi. Eshituv analizatorining po'stloq markazi boshqa sensor tizimlarning po'stloq markazlari hamda po'stloqning motor zonasi bilan juda ko'p assotsiativ aloqalarga ega.

Tukli sezuvchi hujayralarning o'ziga xosligi ularning innervatsiyasidadir: bu yerda nerv oxirlari ham afferent (ko'pchiligi), ham efferent bo'lishi mumkin. Ichki tukli hujayralar asosan efferent tolalar bilan ta'minlangan, ushbu tolalar eshituv nervi jami tolalarining 95%ya yaqinini tashkil qiladi. Tashqi tukli hujayralar esa asosan efferent innervatsiya oladi (chig'anoq efferent tolalarining 80%ini tashkil qiladi). Ikkala tip hujayralarining efferent tolalari kesishgan va kesishmagan olivokoxlear (olivo-chig'anoq) tutamlaridan keladi. Tunnelni kesib o'tadigan tolalar soni 8000 atrofida bo'lishi mumkin.

Bitta tukli sezuvchi hujayraning bazal qismida eshituv nervining afferent tolalari hosil qilgan 20 tagacha sinaps bo'ladi. Efferent terminallar esa har bir ichki hujayraga bittadan bo'ladi, ularda diametri 35 nm gacha bo'lgan dumaloq tiniq sinaps pufakchalari joylashadi. Ichki tukli hujayralarning ostida ko'p sonli akso-dendritik sinapslar ko'rinadi. Ular afferent tolalarda efferent tolalar hosil qilgan sinapslar bo'lib, faqat oqish, lekin ancha yirikroq, diametri 100 nm va undan ortiq bo'lgan donador pufakchalar tutadi. Tashqi tukli hujayralarning bazal yuzasida afferent sinapslar juda kam, bitta tolaning tarmoqlari 10 tagacha hujayrani innervatsiya qiladi. Mazkur sinapslarda oz miqdorda diametri 35 nm va undan kichik (6-13 nm) bo'lgan oqish pufakchalar ko'rinadi. Efferent sinapslar ancha ko'p bo'lib, 1 ta hujayraga 13 tagacha to'g'ri keladi, ularda sinaps osti sisternalari ribosomalari bilan birga ko'rinadi. Efferent terminallarda diametri 35 nm gacha bo'lgan dumaloq oqish pufakchalar va diametri 100-300 nm bo'lgan donador pufakchalar joylashadi. Bundan tashqari, tashqi tukli hujayralarning yon yuzalarida diametri 35 nm gacha bo'lgan sinaps pufakchalari bo'lgan ingichka shohchalar ko'rinishidagi terminallar bo'ladi. Tashqi tukli hujayralar ostida efferent tolalarning afferent tolalarga birikishlari mavjud.

Sinapslar mediatorlari. *Tormozlovchi mediatorlar.* Atsetilxolin ichki va tashqi tukli sezuvchi hujayralardagi olivokoxlear tutamlardan keluvchi efferent terminallarning asosiy mediatorlari hisoblanadi. Uning vazifasi akustik signallarga eshituv nervi tolalarining javobini pasaytirishdan iborat. Ham ichki, ham tashqi tukli hujayralardagi barcha terminallarda atsetilxolinni borligi tasdiqlangan.

Opoidlar (enkefalinlar) ichki va tashqi tukli hujayralar ostidagi efferent terminallarda yirik (100 nm dan katta) donador pufakchalar ko'rinishida aniqlangan. Ularning vazifasi retseptorlarga bevosita ta'sir etish yoki ionlar va mediatorlarga nisbatan membrananing o'tkazuvchanligini o'zgartirish yo'li bilan atsetilxolin, noradrenalin, gamma-amin-moy kislotasi (GAMK) kabi boshqa mediatorlar faolligini modullashtirish (o'zgartirish)dan iborat. Gamma-amin-moy kislotasi (GAMK) efferent terminallardagi va ichki tukli sezuvchi hujayralarning ostidagi efferent tolalarning afferent tolalarga birikish sohasidagidiametri 25-35 nm bo'lgan pufakchalarda bo'ladi. GAMK va glitsin tormozlovchi ta'sir ko'rsatadi.

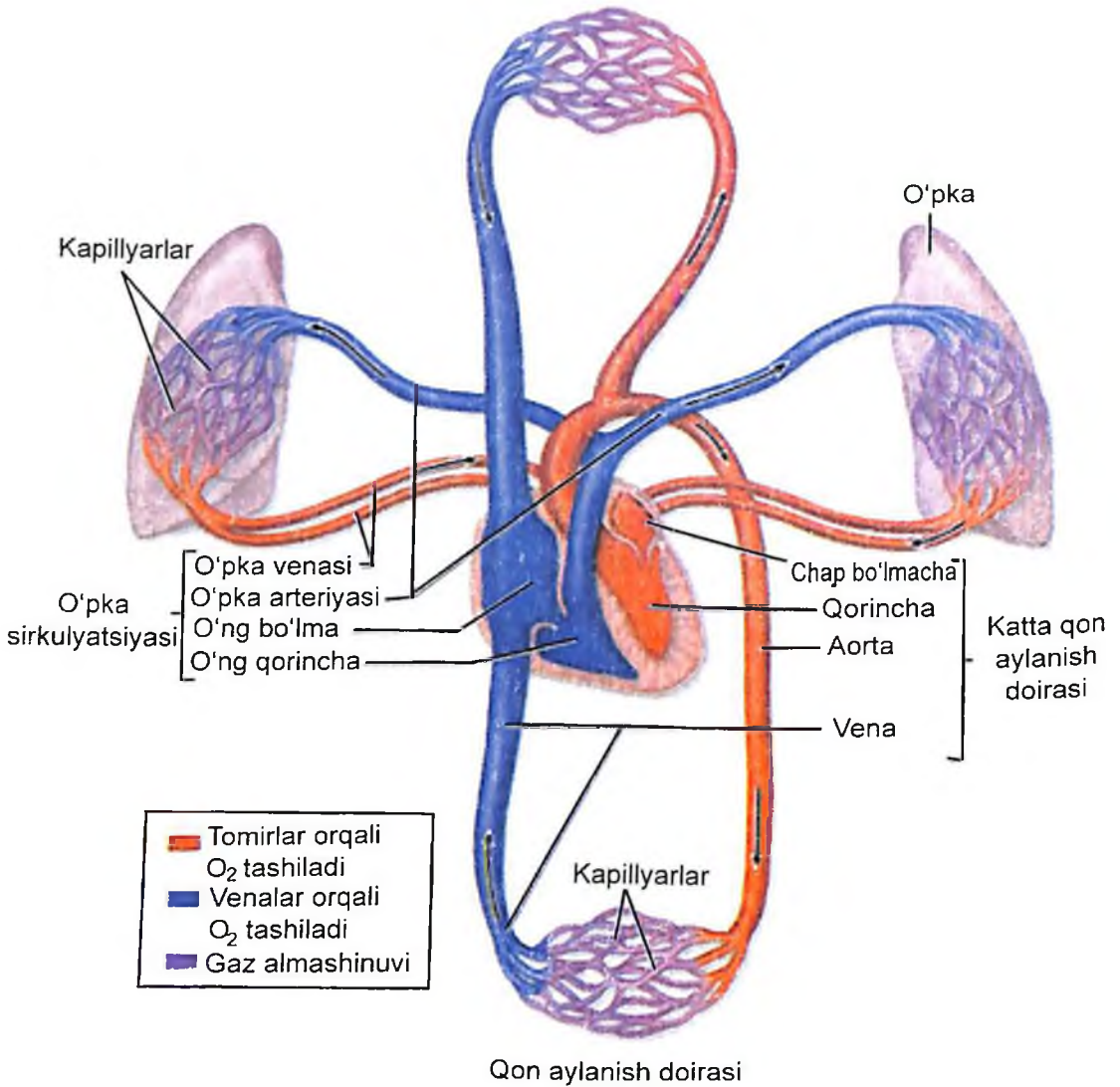
Qo'zg'atuvchi mediatorlar (aminokislotalar). Glutamat ichki tukli hujayralarning ostidagi sohada va spiral gangliyaning I tip neyronlarida aniqlangan. Aspartat tashqi tukli hujayralar atrofidagi GAMK tutuvchi terminallarda va spiral gangliyaning II tip neyronlarida topilgan. Glutamat retseptorlari aftidan membranadan u bilan bog'langan Ca^{2+} ionlarini chiqarilishini hamda K^+ va Na^+ kanallarini boshqarilishini ta'minlaydi. Eshituv nervining tolalarida glutamat va aspartat sintezini ta'minlovchi fermentlar miqdori boshqa nervlarga qaraganda 2-5 marta yuqori bo'ladi.

Vaskulyarizatsiyasi. Pardali labirint arteriyasi yuqori miya arteriyasidan boshlanadi. U dahliz va umumiy chig'anoq tarmoqlariga bo'linadi. Dahliz arteriyasi eshituv dog'lari sohasida kapillyarlar to'rini hosil qiladi. U ellipssimon va yumaloq qopchalarning pastki va yon qismlarini hamda yarim aylana kanallarning yuqori yon qismlarini qon bilan ta'minlaydi. Umumiy chig'anoq arteriyasi spiral gangliyani qon bilan ta'minlaydi hamda vestibulyar narvon va spiral suyak plastinkasining suyak usti pardasi orqali spiral a'zo bazal membranasing ichki qismlarigacha kirib boradi. Chig'anoqning venoz tizimi chig'anoqda, dahlizda va yarim aylana kanallarda bir-biridan mustaqil joylashgan uchta venoz chigallardan iborat. Limfa tomirlari chig'anoqda topilmagan. Spiral a'zoda qon tomirlari bo'lmaydi.

Yoshga bog'liq o'zgarishlar. Yosh o'tgan sari eshituv a'zosining buzilishlari ro'y berishi mumkin. Bunda tovush o'tkazuvchi va tovushni qabul qiluvchi tizimlar alohida-alohida yoki birgalikda o'zgaradi. Bu o'zgarishlar suyak labirintining oval teshigi sohasida ossifikatsiya (suyaklanish) o'chog'ining paydo bo'lishi va unuzangining teri osti plastinkasiga tarqalishi bilan bog'liq. Uzangining oval darchadagi harakatchanligini yo'qoladi, bu esa eshitish bo'sag'asini keskin pasaytiradi. Yosh o'tgan sayin tovush qabul qiluvchi neyrosensor tizim ko'proq shikastlanadi. Chunki tukli sezuvchi hujayralar o'z hayot siklini o'tab, nobud bo'ladi va qayta tiklanmaydi.

XII BOB. YURAK VA QON TOMIRLARI TIZIMI

Ushbu tizimga yurak, qon va limfa tomirlari kiradi. Yurak va tomirlar tizimi organizm a'zo va to'qimalarini qon bilan ta'minlaydi, qon orqali a'zo va to'qimalarga oziq moddalar, kislorod va biologik faol moddalarni yetkazadi, shu bilan birga, ulardan moddalar almashinuvi natijasida hosil bo'lgan qoldiq moddalarni va gazlarni, sintez mahsulotlarini olib chiqishda xizmat qiladi.



12.1-rasm. Yurak-qon tomirlari tizimi sxemasi.

QON TOMIRLARI

Qon tomirlari har xil diametrdagi naychalar tizimi bo'lib, arteriyalar, arteriolar, qon kapillyarlari (gemokapillyarlar), venulalar, venalar va arteriolo-venulyar anastomozlardan tashkil topgan. Arteriyalar yurakdan boshlanib, a'zolarga qarab oqadi. Venalar orqali qon a'zoldan yurakka oqib keladi. Gemokapillyarlar arteriya va vena tomirlari o'rtasida joylashadi. Ba'zan ular ikkita bir xil tomirlar (ikkita arteriya yoki ikkita vena) o'rtasida bo'lishi ham mumkin. Bunga kapillyarlarning «ajoyib to'ri» deyiladi (masalan, bunday kapillyarlar to'rini buyrakda, jigarda kuzatish mumkin).

Qon tomirlarning taraqqiyoti. Dastlabki qon tomirlari embriogenezning 2-3 haftalarida sariqlik qopchasi devorining mezenximasida va xorion devoridagi qon orolchalari ko'rinishida paydo bo'ladi. Orolchalar atrofidagi mezenxima hujayralari yassilashib, bo'lajak qon tomirlarining endoteliysini hosil qiladi, markazdagi hujayralar esa yumaloqlashib, differensiallashadi va qon hujayralariga aylanadi. Tomirlarni o'rab turgan mezenxima hujayralaridan peritsitlar, silliq mushak hujayralari, fibroblastlar hosil bo'ladi. Yangi qon orolchalarining to'xtovsiz paydo bo'lib borishi va ularning o'zaro qo'shilishi natijasida naychalar shaklidagi kapillyarlar hosil bo'ladi. Ular bir-birlari bilan tutashib, kapillyarlar to'rini hosil qiladi.

Qon aylanishi boshlanishi bilan tomirlar devori to'qimasining gemodinamik sharoitga (qon bosimi va tezligiga) mutanosib ravishda o'zgarishi sodir bo'ladi.

Tomirlarning devorining umumiy tuzilishi. Barcha qon tomirlarining devori, kapillyarlardan tashqari, silliq mushak hujayralari, biriktiruvchi to'qima va endoteliydan iborat. Tomirlarning devorining tuzilishiga qon bosim, mexanik va metabolitik omillar ham ta'sir qiladi.

Endoteliy epiteliy to'qimasining mahsus bir turi bo'lib, qon hamda to'qima suyuqligi orasida yarim o'tkazuvchi to'siq vazifasini bajaradi. Tomirlarning devoridagi endoteliy hujayralari, yassi shaklda bo'ladi, biroq yadrosi bor sohasi biroz bo'rtib turadi, endoteliy hujayralari doimo bazal membranada yotadi. Sitoplazmasi orqali faol va sust diffuziya jarayonlari kechadi. Endotsitoz jarayonida ishtirok etadi. Bundan tashqari, endoteliy qon va to'qima suyuqliklari orasida bir qancha vazifalarni bajaradi:

Endoteliy o'zidan antitrombotik omilni ishlab chiqaradi. Bularning vazifasi qonni tomir ichida ivib qolishiga to'sqinlik qilish (masalan, geparin).

Mahalliy qon tomirlarining tonusini va qon oqishini boshqarib boradi, u bir necha xil omillarni sintezlab, tomirlarning devoridagi silliq mushak hujayralarini qisqarishini ta'minlaydi.

Endoteliy hujayralari yallig'lanish va immun jarayonlarda ham ishtirok etadi. Venulalar devoridagi endoteliy hujayralari mahsus leykotsitlarni yallig'lanish va infeksiya o'choqlariga chiqaradi. Endoteliy hujayralari shuningdek, mahsus moddalarni ishlab chiqaradi, ular interleykinlar deyiladi, ular yallig'lanish o'choqlarida oq qon tanachalarini faollashtiradi.

Turli xil sharoitlarda endotelial hujayralari turli xil o'sish omillarini ishlab chiqaradi, ular qon tomirlarining qurilishida ishtirok etadi.

O'sish omili, tomirlarning endoteliysining o'sishini ta'minlovchi omil (VEGF), embrional mezenximaning o'sishini ta'minlaydi (vaskulogenez), katta yoshdagi odamlarda tomirlarni ushlab turadi, kapillyarlarning tuzilishida qatnashadi, ularning reparativva fiziologik regeneratsiya jarayonlarida ishtirok etadi. Bu ikkala jarayonda ham o'sish omili angiopoetin ishtirok etib, ular tomirlarning devoridagi silliq mushak hujayralari va fibroblastlarni stimullaydi, bu esa tomirlarning devorini shakllanishida katta ahamiyatga ega.

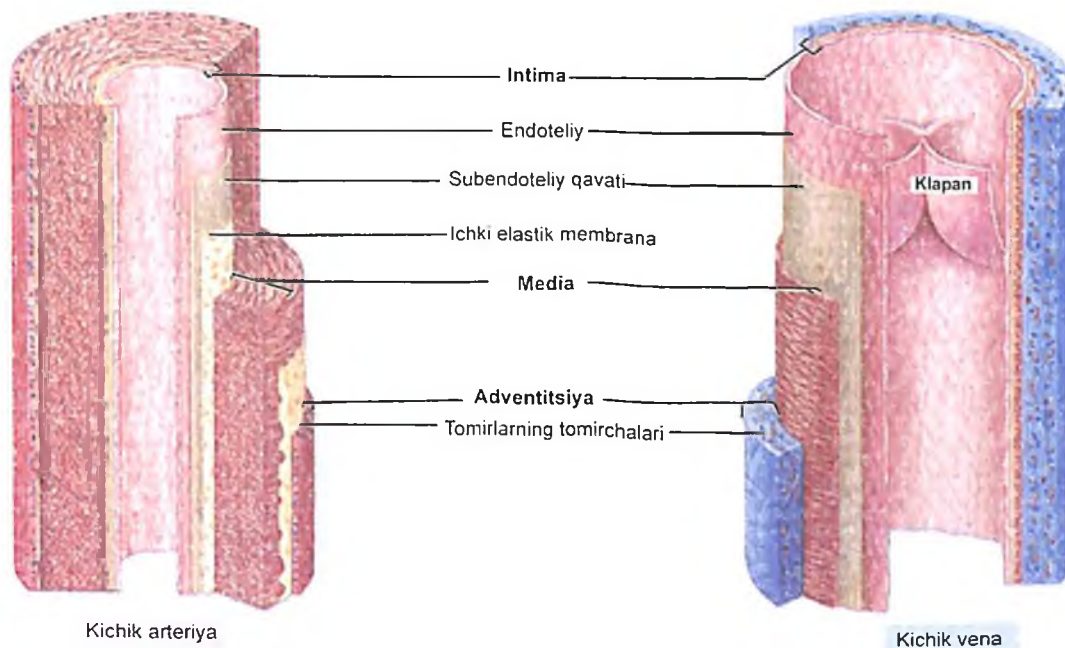
Sog'lom tomirlarda endoteliy antitrombogen omilni ishlab chiqaradi, qonning shaklli elementlari, jumladan eritrotsitlar, trombotsitlarning cho'kmaga tushib qolishiga to'sqinlik qiladi. Qon tomirlari devorining butunligiga shikast etsa, endoteliysi jarohatlanadi, subendoteliydagi kollagen tolalar trombotsitlarning agregatsiyasini chaqiradi. Buning natijasida trombotsitlar qon plazmasidagi fibrinogendan fibrin hosil bo'lishiga olib keladi. Tomirlarning ichida hosil bo'lgan ushbu tromb qon tomirlari devoriga yopishib, qon ketishini to'xtatadi. Juda ko'p tromblarning qo'shilishidan embollar vujudga keladi. Bu ikkala holat ham inson sog'lig'iga havf tug'dirishi mumkin. Tomirlar endoteliysining butunligi trombotsitlarni subendoteliy qavati bilan aloqasiga yo'l qo'ymaydi. Shuning uchun ham miokard infarktida, insult yoki o'pka emboliyasida tromb hosil bo'lishiga to'sqinlik qiluvchi preparatlar yuboriladi. Bu serin-proteaza, fibrinni parchalab, trombnini eritib yuboradi.

Silliq mushak hujayralari kapillyarlardan tashqari barcha qon tomirlari devorida uchraydi, ko'pchilik tomirlarda ular spiralsimon yo'nalgan bo'ladi. Arteriolalar va mayda kalibrdagi arteriyalar devorida silliq mushak hujayralari tirqishli birikishlar hosil qilib birikadi, ular vazokonstriksiya va vazodilatatsiya jarayonlarini boshqaradi, buning natijasida qon bosimni nazorat qilinadi. Qon tomirlarining funksional vazifalaridan kelib chiqqan holda, qon tomirlari devorida silliq mushak hujayralaridan tashqari, kollagen va elastik tolalar uchraydi. Elastik tolalar tomirlarning devorini tarangligini ta'minlaydi, bosim paytida uni kengaytiradi. Yirik kalibrdagi arteriyalar devoridagi elastin komponenti mushak qavatlarida orasida parallel lamellalarni hosil qilib joylashadi. Tomirlar devoridagi asosiy moddaning komponentlari, jumladan proteoglikanlar va glikozaminoglikanlar tomirlar devorining o'tkazuvchanligiga ta'sir qiladi.

Barcha qon tomirlarining devori uchta pardadan iborat (*12.2-rasm*). Ichki pardasi – intima, o'rta pardasi – media va tashqi pardasi – adventitsiya deyiladi.

Ichki pardasi – endoteliy va siyraktolali biriktiruvchi to'qimali subendoteliy qavatidan tashkil topgan. Arteriyalar va yirik kalibrdagi venalarning intimasi yaxshi rivojlangan bo'lib, elastin oqsilini tutadi, ularning orasidagi yoriqlar diffuziya jarayoniga qulaylik yaratadi.

O'rta pardasi – konsentrik halqa hosil qilib joylashgan silliq mushak hujayralarining qavatlaridan iborat. Silliq mushak hujayralarining orasida turli miqdordagi elastik tolalar va elastik lamellalar, retikulyar tolalar va proteoglikanlar uchraydi.



12.2-rasm. Arteriya va venalar devorini tuzilishi sxemasi.

Tashqi pardasi – asosan I tip kollagen va elastik tolalardan tashkil topgan. Ushbu parda tomir devorini qon bilan, shu bilan birga, oziq moddalar va O_2 bilan ta'minlovchi Vasa vasorum ("tomirlarning tomirchasi") tutadi.

Tomirlarning intima qavati qon orqali diffuz oziqlanadi. Yirik kalibrdagi venalarning devorida arteriyalarga qaraganda odatdagidan ko'proq Vasa vasorum uchraydi. Yirik kalibrdagi qon tomirlarining devorida ko'plab vegetativ nerv tizimining miyelinsiz nerv tolalari ham uchraydi, biroq arteriyalarning devori venalarga nisbatan ko'proq innervatsiyalanadi.

Arteriyalar

Devorining tuzilishiga qarab arteriyalar uch xil bo'ladi: elastik, mushak va mushak-elastik tipidagi arteriyalar. Barcha arteriyalarning devori umuman bir xilda tuzilgan bo'lib, uchta pardadan iborat: ichki, o'rta va tashqi.

Turli pardalarning tuzilishi va qalinligi tananing turli joylaridagi tomirlarda har xil bo'lib, gemodinamik omillar (qon bosimi va tezligi)ga bog'liq.

Elastik tipdagi arteriyalar. Elastik tipdagi arteriyalarga bevosita yurakdan boshlanuvchi yirik tomirlar, ya'ni aorta va o'pka arteriyalari kiradi. Bu tipdagi arteriyalarda qon katta bosim (120–130 mm simob ustuni) va tezlik (0,5–1,3 m/s) bilan oqadi. Elastik tolalar hisobiga ushbu arteriyalarning devori yurak sistolasi vaqtida cho'ziladi. Natijada, tomir bo'shlig'i kengayib, qon zarbi susayadi. Diastola paytida esa tomir devori yana dastlabki holatga qaytadi. Elastik tipdagi arteriyalar tuzilishini aorta devorining tuzilishi misolida ko'rish mumkin.

Ichki parda tomir bo'shlig'iga qaragan bo'lib, o'z navbatida u ham uch qavatdan tuzilgan: endoteliy, endoteliy osti qavati va elastik tolalar chigali. Pardalar o'rtasida chegara aniq ko'rinmaydi.

Endoteliy qavati bazal membranada joylashgan yirik, yassi hujayralardan tashkil topgan. Odam aortasining endoteliy hujayralarining uzunligi 500 mkm gacha, eni esa 150 mkm ga yetadi. Bu hujayralar ko'pincha bir yadroli bo'lib, elektron mikroskopda o'rganilganda ularning sitoplazmasida turli shakl va kattalikdagi, ko'p miqdorda (200 dan 700 gacha) mitoxondriyalar ko'rinadi. Endoplazmatik to'r sust rivojlangan bo'lib, membranasi oz miqdorda ribosomalar tutadi.

Endoteliy osti qavati qalin bo'lib, aorta devorining 15–20 foizini tashkil etadi. U siyrak tolali shakllanmagan biriktiruvchi to'qimadan tuzilgan va ko'p miqdorda ixtisoslashmagan yulduzsimon hujayralar tutadi. Bu qavat Lanxans qavati deb ham nomlanadi. Bu qavatda bo'ylama yo'nalgan ayrim silliq mushak hujayralari ham uchraydi. Ichki pardaning hujayralararo asosiy moddasi glikozaminoglikanlarga va fosfolipidlarga boy bo'lib, tomir devorining oziqlanishida muhim rol o'ynaydi.

Endoteliy osti qavatidan so'ng elastik tolalar chigali (to'ri) joylashgan bo'lib, unda ichki aylana va tashqi bo'ylama qatlamlarni ajratish mumkin.

Aortaning ichki pardasi yurakdan chiqish joyida uchta yarim oysimon klapanlar hosil qiladi. Ichki pardaning elastik tolalar to'ri chegarasiz o'rta pardaga o'tadi.

O'rta parda juda ko'p darchali elastik membranalaridan tashkil topgan. Membranalar elastik tolalar bilan o'zaro birlashib, boshqa pardalarning elastik elementlari bilan birgalikda yagona elastik karkas hosil qiladi. Shuning uchun pardalar o'rtasida chegara aniq ko'rinmaydi. Darchali elastik membranalarining soni 40–50 taga yetadi. Ular orasida oz miqdorda fibroblastlar uchraydi. Membranalar orasida ularga nisbatan qiyshiq yo'nalgan silliq mushak hujayralari joylashadi. O'rta qavatning bunday tuzilishi aorta devorining elastikligini ta'minlaydi, sistola davrida u kengayib, qon zarbini yumshatadi va diastola vaqtida tomir devorining tonusini saqlab turishga yordam beradi.

Tashqi parda siyrak tolali shakllanmagan biriktiruvchi to'qimadan iborat bo'lib, unda asosan uzunasiga yo'nalgan ko'p miqdordagi elastik va kollagen tolalar uchraydi. Tashqi pardada tomirlarning nervlari va mayda tomirlari joylashgan bo'lib, ular qon tomiri devorini innervatsiyasi va qon bilan ta'minlanishida muhim o'rin tutadi. Tashqi parda tomir devorining cho'zilib yoki yorilib ketishidan saqlaydi.

Mushak-elastik yoki aralash tipdagi arteriyalar bevosita aortadan boshlanuvchi yirik tomirlar (masalan, uyqu va o'mrov osti arteriyalari) kiradi. Pardalar o'rtasida chegara aniq ko'rinadi.

Aralash tipdagi arteriyalarning devori elastik tipdagi arteriyalardan ko'p farq qilmaydi, biroq ichki va o'rta qavatlar o'rtasidagi ichki elastik membrana yaqqol ajralib turishi natijasida ular orasidagi chegara aniq ko'rinadi.

Bu arteriyalarning o'rta pardasida silliq mushak hujayralari bilan elastik tolalar va darchali elastik membranalar soni deyarli teng. Silliq mushak hujayralari va

elastik tolalar aylanasiga yoʻnalgan boʻlib, ular orasida oz miqdorda fibroblastlar va kollagen tolalar uchraydi.

Tashqi pardada ayrim silliq mushak hujayralarini tutuvchi ichki kollagen va elastik tolalardan iborat tashqi qavatlarni ajratish mumkin. Kollagen va elastik tolalar tutamlari asosan boʻylama va qiyshiq yoʻnalgan.

Mushak tipidagi arteriyalar. Bu tipdagi arteriyalarga organizmdagi oʻrta va kichik kalibrdagi arteriyalar kiradi. Tana, oyoq va qoʻl, ichki aʼzolar arteriyalari shular jumlasidandir.

Mushak tipidagi arteriyalar devorida silliq mushak hujayralari juda koʻp boʻlib, ularning qisqarishi qon oqimiga qoʻshimcha kuch beradi va aʼzolariga qon kelishini boshqarib turadi. Endoteliy qavati hujayralari tomirlarning boʻylama oʻqi boʻylab yassi joylashgan. Endoteliy osti qavati asosan boʻylama yoʻnalgan kollagen va elastik tolalardan tashkil topgan, ular orasida yulduzsimon, kam ixtisoslashgan hujayralar aniqlanadi. Endoteliy osti qavati oʻrta va yirik kalibrli mushakli arteriyalarda yaxshi rivojlangan boʻlib, kichik arteriyalarda juda yupqa boʻladi, eng kichik arteriyalar – arteriolalarda esa u tashqi adventitsiya qavatiga qoʻshilib ketadi. Ichki elastik membrana mushak tipidagi arteriyalarda yaxshi rivojlangan va tomirning koʻndalang kesimida yaltiroq egri-bugri tasmacha holida koʻrinadi. Elektron mikroskopda u qavat-qavat boʻlib yotgan tiniq plastinkalardan iborat.

Oʻrta qavat qiya spiral holida joylashgan silliq mushak hujayralaridan iborat, ular orasida oz miqdorda fibroblastlar va kollagen hamda elastik tolalar joylashadi. Silliq mushak hujayralarining bunday joylashishi ular qisqarganda tomir hajmining kamayishiga va qonning mayda tomirlarga surilishiga yordam beradi. Yirikroq mushak tipidagi arteriyalar oʻrta qavati elastik membranalarni hosil qilishi mumkin. Elastik tolalar ichki va tashqi qavatlar chegarasida elastik membranalarga qoʻshilib ketadi. Natijada, yagona elastik karkas hosil boʻlib, u bir tomondan tomirga elastiklik bersa, ikkinchi tomondan tomir devorining tarangligini oshiradi. Bu esa arteriyalarning puchayib qolishiga yoʻl qoʻymaydi va ularda qonning toʻxtovsiz oqishini taʼminlaydi. Mushak tipidagi arteriyalar devoridagi silliq mushak hujayralarining qisqarishi qon bosimini ushlab turadi va aʼzolarining mikrotsirkulyatsiya tizimiga qon kelishini boshqaradi. Oʻrta va tashqi qavatlar orasida tashqi elastik membrana joylashadi. U boʻylama yoʻnalgan yoʻgʻon elastik tolalarning zich toʻridan tashkil topgan boʻlib, baʼzan yaxlit elastik plastinka shaklida boʻladi. Odatda, tashqi elastik membrana ichki elastik membranaga nisbatan ancha yupqa boʻladi va hamma arteriyalarda ham yaxshi rivojlangan boʻlmaydi.

Tashqi qavat siyrak tolali shakllanmagan biriktiruvchi toʻqimadan tuzilgan. Unda aksariyat tolalar qiya va boʻylama yoʻnalgan boʻladi. Bu qavatda nervlar va arteriyalar devorini oziqlantiruvchi mayda qon tomirlari uchraydi.

Arteriyalar kichrayib baʼzo sari ularning devori yupqalashadi. Endoteliy osti qavati va ichki elastik membrana juda ham yupqalashib ketadi. Oʻrta qavatda mushak hujayralari va elastik tolalar ham asta-sekin kamayib boradi. Tashqi qavatda ham elastik tolalar kamayadi, tashqi elastik membrana esa yoʻqolib ketadi.

Mikrotsirkulyar oqim tizimi

Bu tizimga arteriolalar, kapilyarlar, venulalar va arteriolo-venulyar anastomozlarni o'z ichiga olgan mayda tomirlar tizimi kiradi. Qon tomirlarning ushbu funksional kompleksi limfa kapilyarlari va limfa tomirlari bilan o'ralgan bo'lib, uni o'rab turgan biriktiruvchi to'qima bilan birgalikda a'zolarning qon bilan ta'minlanishini boshqaradi, qon va kapilyarlar orqali modda almashinishini ta'minlaydi. Shu bilan birga, drenaj va qon deposi vazifalarini bajaradi. Mikrotsirkulyatsiya tizimi prekapilyar, kapilyar va postkapilyar tomirlarning qalin to'ridan iborat. Har bir a'zoning vazifalariga mos ravishda mikrotsirkulyatsiya tizimi tomirlarining shakli, diametri va zichligi o'ziga xos xususiyatlarga ega bo'ladi. Mikrotsirkulyatsiya tizimi tomirlari qon oqimiga qarab o'zgarib turadi. Ular kengayib, o'zlarida qon shaklli elementlarini to'plashi yoki torayib, faqat qon plazmasini o'tkazishi hamda to'qima suyuqligining o'tishini o'zgartirishi mumkin.

Arteriolalar. Arteriyalar arteriolalarga tarmoqlanadi. Arteriolalar eng mayda mushak tipidagi arteriya tomirlari bo'lib, diametri 50-100 mkm dan oshmaydi. Ular bir tomondan arteriyalar bilan bog'langan bo'lsa, ikkinchi tomondan asta-sekin kapilyarlarga o'tadi. Arteriolalar devori ham 3 qavatdan iborat, lekin barcha qavatlar juda sust rivojlangan. Ichki parda bazal membranada yotgan endoteliydan va endoteliy osti qavatidan iborat. Endoteliy osti qavati hujayralari yakka-yakka holda uchraydi. Ichki elastik membrana arteriolalarda uncha taraqqiy qilmagan. O'rta parda 1-2 qavat joylashgan silliq mushak hujayralaridan tashkil topgan bo'lib, ular spiralsimon yo'nalishga ega. Mushak hujayralari orasida elastik tolalar ham uchrab turadi. Prekapilyar arteriolalarda silliq mushak hujayralari yakka-yakka yotadi. Kapilyarlarga yaqinlashgan sari ular siyraklashib boradi. Ammo arteriolaning prekapilyarlarga va prekapilyarning kapilyarlarga tarmoqlangan joylarida albatta bo'ladi. Tashqi elastik membrana arteriolalar devorida bo'lmaydi. Tashqi parda adventitsial hujayralardan va retikulin tolalar yig'indisidan iborat.

Arteriolalar devoridagi spiralsimon yo'nalgan mushak hujayralarining qisqarishi a'zolarga qon kelishini boshqarishda muhim ahamiyatga ega. Prekapilyar arteriolaning kapilyarlarga tarmoqlanish joyida aylana joylashgan mushak hujayralari hisobiga tomir devori birmuncha torayib, prekapilyar sfinkter vazifasini bajaradi, shuning uchun ularni qon tomirlarining "jo'mragi" ham deyiladi.

Ba'zi a'zo va to'qimalardagi arteriolalarning o'ziga xos xususiyatlari bo'lib, bu ularning bajaradigan vazifasiga bog'liq. Masalan, terining termoregulyatsiyasida, arteriolalar kapilyarlarga davom etmasdan, balki venulalarga quyiladi. Arteriolo-venulyar shuntlar (yoki arteriolo-venulyaranastomozlar)da adventitsiya qavati boshqa qavatlariga nisbatan qalinroq bo'ladi. Bu qon tomirlari simpatik va parasimpatik nerv tolalari tomonidan innervatsiya qilinadi. Avtonom nerv tolalari, arteriola devoridagi mushaklarning qisqarishini ta'minlaydi, shu bilan birga kapilyarlardan qonning oqib o'tishini boshqarib turadi. Teridagi kapilyarlarga arteriolalardan qonning ko'plab kelishi, issiqlikning butun tana bo'ylab ahamiyatli

tarqalishini ta'minlaydi. Arterial qon bosim yurakdan otilib chiqayotgan qonning miqdoriga va qonning qarshilik kuchiga, asosan arteriolalar devorining qarshilik kuchiga bog'liq.

Kapillyarlar. Qon kapillyarlari eng ko'p sonli va eng ingichka tomirlar bo'lib, ularning diametri tomir funksional holatiga va joylashgan a'zolar xususiyatiga ko'ra har xil bo'lishi mumkin. Masalan, eng ingichka kapillyarlar (diametri 4,5–7 mkm) ko'ndalang-targ'il mushaklarda, nervlarda va o'pkada bo'lsa, biroz yirikroqlari (diametri 7–11 mkm) – terida va shilliq pardalarda uchraydi. Qon yaratuvchi a'zolarida, endokrin bezlarda va jigarda yirik (diametri 20–30 mkm va undan katta) kapillyarlar bo'lib, ular sinusoid kapillyarlar deb ataladi. Ko'pincha, kapillyarlar to'r hosil qiladi, ular qovuzloq (teri so'rg'ichlarida) yoki koptokchalar (buyrakda tomirlar koptokchasi) hosil qilib joylashishi mumkin. Qovuzloq hosil qilgan kapillyarlarda arterial va venoz bo'limlar tafovut qilinadi. Venoz bo'lim arterial bo'limga nisbatan biroz kengroq bo'ladi. Turli a'zolarida kapillyarlarning zichligi turlicha bo'ladi va bu holat a'zo to'qimalarining morfo-funksional xususiyatiga bog'liq. Masalan, ko'ndalang-targ'il mushak to'qimasida 1 mm² yuzada 1400 kapillyar bo'lsa, terida shuncha maydonga 40 kapillyar to'g'ri keladi. Odatda, to'qimalarda fiziologik sharoitda 50 foizga yaqin kapillyarlar ishlamay turadi. Bunday kapillyarlarning bo'shlig'i juda tor bo'ladi, ammo butunlay berkilib qolmaydi. Faolsiz kapillyarga qon shaklli elementlari sig'maydi, ammo ular orqali qon plazmasining aylanishi davom etadi (ular «yopiq» kapillyarlar deb ataladi). Faol yoki «ochiq» kapillyarlar soni a'zolarning muayyan paytdagi ish faoliyatiga bog'liq.

Kapillyarlar devori juda yupqa bo'lishiga qaramay, unda ham 3 qatlamni: endotelij hujayralaridan tashkil topgan ichki, bazal membrana va peritsit hujayralaridan iborat o'rta hamda adventitsial hujayralar va nozik kollagen tolalardan iborat tashqi qavatlarni ajratish mumkin. Endotelij qavati kapillyarning bo'yiga qarab cho'zilgan chegaralari notekis bo'lgan yassi hujayralar qatlamidan iborat. Endotelij hujayralarining uzunligi 25–30 (ba'zan 75–175 mkm ga), eni 8–10 mkm ga yetadi. Hujayralarning qalinligi yadro joylashgan yerda 3–5 mkm bo'lsa, chetki qismlarida yupqalashib, 0,1 mkm gacha boradi. Yadrolari oval yoki yumaloq bo'ladi, ammo ba'zan uning shakli o'zgarishi ham mumkin. Elektron mikroskopda qaraganda endotelij hujayrasining kapillyar bo'shlig'iga qaragan yuzasi, odatda, notekis ko'rinishga ega bo'lib, uzunligi 0,1–0,7 mkm bo'lgan psevdopodiyalar va sitoplazmatik o'simtalar hosil qilishi mumkin. Bunday tuzilmalar, ayniqsa, kapillyarlarning venoz qismida ko'proq uchraydi. Psevdopodiyalar va o'simtalar endotelij yuzasini oshiradi, endotelij orqali suyuqlik o'tishiga qarab, ularning kattaliklari o'zgarib turishi mumkin. Endotelij hujayralarida organellalar kam bo'lib, ular asosan yadro atrofida joylashgan. Ularning sitoplazmasida ko'p sonli mitoxondriyalar, vezikulalar hamda organellalar uchraydi. Endoteliotsitlar bir-biri bilan zich hujayralararo birikishlar hosil qilib birikkan bo'ladi. Zich hujayralararo birikishlar kapillyarlar devorining o'tkazuvchanligida muhim rol o'ynaydi. Bundan tashqari, bu hujayralar sitoplazmasida yo'g'onligi 5 nm atrofida bo'lgan mikrofilamentlar

tutamlari uchraydi. Ular hujayraning sitoskletini tashkil qiladi va moddalarning hujayra ichida ko'chib yurishlarini ta'minlaydi. Endoteliy hujayralarining ichki va tashqi yuzalari bo'ylab pinotsitoz pufakchalar va vakuolalar joylashadi, ular endoteliy orqali har xil moddalar va metabolitlarning o'tishini ta'minlaydi. Bazal membrana tolali tuzilishga ega bo'lib, uning qalinligi 20–50 nm (ba'zi a'zolar kapillyarlarida 150 nm gacha) bo'ladi. Bazal membrana tolalarining yo'g'onligi 2–3 nm atrofida bo'lib, bir-biri bilan tutashib ketgan, ular orasida esa amorf modda bo'ladi. Endoteliy hujayralari bilan peritsitlar o'rtasida bazal membrana ba'zi joylarda yupqalashadi va uziladi, bu joyda hujayralar sitolemmalari bir-biri bilan zich bog'lanish hosil qilib birikadi. Bunday endotelio–peritsitar bog'lanish sohalarini, ehtimol, bir hujayradan ikkinchi hujayraga qo'zg'alishni uzatish joylari bo'lishi mumkin.

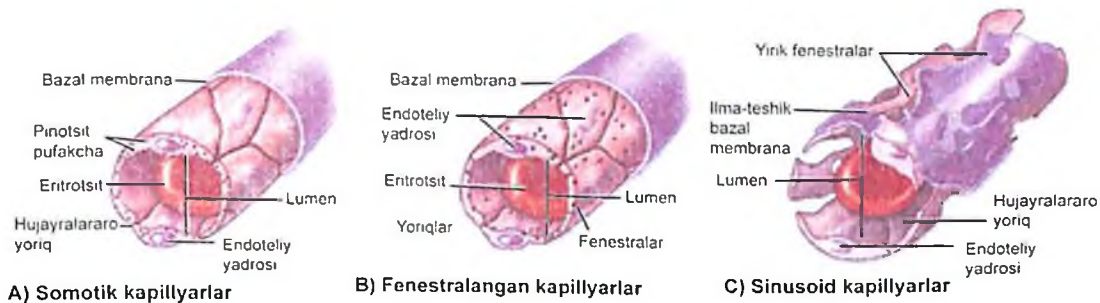
Yuqorida aytib o'tilganlardan tashqari, endoteliy hujayralarining yana bir xususiyatlaridan biri, moddalarni maxsus mexanizmlar – oddiy diffuziya, transsitoz yo'llari orqali o'tkazadi. Bazal membrananing vazifasi, turli makromolekulalarni endoteliy hujayralari bilan munosabatda bo'lishini ta'minlaydi.

Peritsitlar (Ruje hujayralari)ni ba'zi tadqiqotchilar bazal membrananing tarkibiy qismi deb hisoblaydilar. Ular hamma tomonidan bazal membrana bilan o'ralgan. Peritsitlarning uzun sitoplazmatik o'simtalarini kapillyarlarning bo'ylamasiga yo'nalgan. Elektron mikroskop yordamida o'simtalarda ingichka fibrillalarni ko'rish mumkin. Peritsitlar bazal plastinkani o'zlari sintezlaydi, shunisi bilan endoteliy hujayralariga o'xshab ketadi. Peritsitlarda yaxshi rivojlangan miozin, aktin va tropomiozin oqsillari mavjudligi, ularning asosiy vazifasi qisqarish ekanligini anglatadi. Ularga kelib tugagan nerv oxirlaridan qo'zg'alish peritsitlarga o'tkaziladi, bu ularning qisqarishi va kapillyar devorining torayishini ta'minlaydi. Demak, peritsitlar kapillyarlar devori bo'ylab qon oqishini boshqarishda ham ishtirok etadi. To'qimalarning shikastlanishidan keyin, peritsitlarning proliferatsiyasi va differentsiatsiyasi natijasida, ular silliq mushak hujayralari, yoki qon tomiri devoridagi boshqa hujayralarga aylanishlari mumkin.

Kapillyarlar tasnifi. Kapillyarlar devorining tuzilishi ular joylashgan a'zoning xususiyatlariga mos kelib, uning faoliyatini aks ettiradi. Ultramikroskopik kapillyarlar devori joylashuvi va bajaradigan vazifasiga ko'ra turlicha tuzilgan bo'ladi. Endoteliysi va bazal membranasi tuzilishiga ko'ra, kapillyarlarning quyidagi turlari farq qilinadi (12.3-rasm):

1 - tip kapillyarlar yaxlit endoteliy va uzluksiz bazal membranadan tashkil topgan. Ular somatik tipdagi kapillyarlar ham ataladi. Bunday kapillyarlar terida, mushaklarda, biriktiruvchi to'qimalarda, o'pkada, ekzokrin bezlarda hamda nerv to'qimasida uchraydi;

2 - tip kapillyarlar devori kichik teshikchalar (fenestralar) tutgan endoteliydan va uzluksiz bazal membranadan tashkil topgan. Endoteliydagi fenestralar diametri 80 nm atrofida bo'ladi. Ba'zi fenestralar yuqqa proteoglikanlardan iborat membrana bilan qoplangan bo'ladi, ba'zilarining membranasi transsitoz jarayonida



12.3-rasm. Kapillyar turlari (sxema).

invaginatsiyalar hosil bo'лади. Bunday kapillyarlar ichak vorsinkalarida, endokrin bezlarda va buyrak koptokchalarida joylashgan;

3 - tip kapillyarlarning endoteliysi ham, bazal membranasi ham uzoq-yuluq bo'лади. Bunday kapillyarlar sinusoid kapillyarlar deyiladi. Sinusoidlarning boshqa kapillyarlardan farqi, ular yoriqlarining diametri 30-40 mkm bo'lib, qonning oqishini sekinlashtiradi. Suyak ko'migi, taloq va ba'zi endokrin bezlar kapillyarlari shu tipga kiradi.

Sinusoid kapillyarlarining alohida bir turi jigar bo'lakchalarining sinusoid kapillyarlari bo'lib, ularda bazal membrana bo'lmaydi, endoteliyorasida yulduzsimon makrofaglar (Kupfer hujayralari) joylashgan bo'лади.

Kapillyarlarning funksional ahamiyati juda katta: katta qon aylanish doirasida qon bilan to'qimalar o'rtasida barcha turdagi moddalar almashinuvi jarayonlari, kichik qon aylanish doirasida esa, qon bilan havo o'rtasidagi gaz almashinuvi jarayonlari kapillyarlar orqali sodir bo'лади. Kapillyarlar devorining yupqaligi to'qimalar bilan tutashgan umumiy yuzaning, juda ham katta (6000 m² dan ortiq bo'lganligi, ularda qonning sekin oqishi (0,5 mm/s) va qon bosimining past (20-30 mm simob ustuni) ekanligi modda va gaz almashinuvi uchun qulay sharoit yaratadi.

Kapillyarlar devori uni o'rab turgan biriktiruvchi to'qima bilan funksional va morfologik jihatdan yaqindan aloqada bo'лади. Bazal membrananing va tomirni o'rab turgan biriktiruvchi to'qima asosiy moddasining holatining o'zgarishi kapillyarning o'tkazuvchanligiga darhol ta'sir qiladi. Bu esa organizmning fiziologik va patologik holatlarida muhim ahamiyatga ega. Moddalarning kapillyarlar devori orqali sizib o'tish mexanizmi hali to'la o'rganilmagan. Bu mexanizmlardan biri mikropinotsitoz hodisasidir. Endoteliy hujayralarining plazmolemmasidagi mikroteshiklar ham moddalarni o'tkazishi mumkin, degan fikrlar bor.

Har xil fiziologik va patologik sharoitlarda kapillyarlar bo'shlig'ining o'zgarishi ko'p jihatdan ulardagi qon bosimiga, arteriola va mayda venalar devorida silliq mushak hujayralarining tonusiga, prekapillyar sfinkterlarga hamda arteriolo-venulyar anastomozlar va peritsitlar holatiga bog'liq.

Venulalar. Mikrotsirkulyatsiya tomirlarining qonni olib ketuvchi bo'limi postkapillyar va yig'uvchi venulalardan iborat. Kapillyarlarning venulalarga o'tishi as-

ta-sekinlik bilan amalga oshadi. Postkapillyar venulalar diametri 8-30 mkm bo'lib, tuzilishiga ko'ra kapillyarlarga o'xshaydi. Biroq ulardan diametrining kattaroq bo'lishi va devorida peritsitlarning ko'pligi bilan farq qiladi. Yig'uvchi venulalar (diametri 30-150 mkm) devorida esa alohida-alohida joylashgan silliq mushak hujayralari bo'ladi, shuningdek tashqi pardasi ancha yaqqol ko'rinadi.

Venulalar limfatik kapillyarlar bilan birgalikda drenaj vazifasini bajaradi, qon bilan to'qima suyuqligi o'rtasidagi gemolimfatik muvozanatni boshqarib turadi, to'qimalarda modda almashinuvi natijasida hosil bo'lgan mahsulotlarni olib ketadi. Venulalar devori orqali leykotsitlar ham o'tishi mumkin. Qonning sekin oqishi (1-2 mm/s), qon bosimining pastligi (10 mm simob ustuni atrofida) va venulalar devorining cho'ziluvchanligi ularda qonning to'planishi (depo) uchun qulay sharoit yaratadi.

Postkapillyar venulalarning devoridagi endoteliy hujayralarining yana bir hususiyatlaridan biri oq qon tanachalarini ushlab qolishdir, natijada yallig'lanish o'choqlariga leykotsitlarning transendotelial migratsiyasini ta'minlashdir. Buning natijasida, to'qimalarda yallig'lanish kuzatilganda, u yerga suyuqlik to'planib, shish hosil bo'ladi.

Arteriolo-venulyar anastomozlar (AVA). Arteriolo-venulyar anastomozlar-nideyarli barcha a'zolarida uchratish mumkin. Ularning diametri 30-500 mkm, uzunligi esa 4 mm gacha yetishi mumkin. AVAlardan oqayotgan arterial qon kapillyarlarga o'tmasdan, to'g'ridan-to'g'ri venalarga quyiladi. AVAlarni tuzilishiga ko'ra ikki guruhga ajratish mumkin: 1. Haqiqiy yoki tipik AVAlar (shuntlar); 2. soxta yoki atipik AVAlar (yarim shuntlar).

Tipik AVAlarda venaga toza arterial qon quyiladi. Tuzilishiga ko'ra ularning ham ikki turi farqlanadi:

a) maxsus berkituvchi tuzilmaga ega bo'lmagan va b) maxsus berkituvchi tuzilmaga ega bo'lgan haqiqiy AVAlar.

Maxsus berkituvchi tuzilmaga ega bo'lmagan AVAlarda bir tomirning ikkinchisiga o'tishi chegarasi bo'lib arteriola o'rta qavatining tugagan joyi hisoblanadi. Qon oqimi arteriola devorining o'rta qavatidagi silliq mushak hujayralari tomonidan boshqariladi.

Maxsus berkituvchi tuzilmaga ega bo'lgan AVAlarning ham ikki turi farqlanadi:

1) tutashuvchi arteriya tipidagi AVA devorining ichki pardasida bo'ylama yo'nalgan mushak hujayralari yaxshi taraqqiy etgan bo'lib, tomir bo'shlig'iga chiqib turuvchi yostiqchalar yoki burmalar hosil qiladi. Mushak hujayralarining qisqarishi natijasida yostiqchalar tomir bo'shlig'ini berkitadi.

2) epitelioid tipidagi AVAlar, ular ham o'z navbatida oddiy va murakkab bo'lishi mumkin. Epitelioid tipidagi oddiy AVAlar arterial qismining o'rta qavatida ichki bo'ylama va tashqi aylanasiga yo'nalgan silliq mushak hujayralari joylashganligi bilan ajralib turadi. Anastomozning venoz qismiga yaqinlashgan sari ularning ichki bo'ylama qavati kalta oval shakldagi, sitoplazmasi oqish mushak hujayralar (E-hujayralar) bilan almashinadi. Ular epiteliysimon hujayralar deb yuritiladi. Bu

AVAlarning venoz qismi devori juda yupqalashib ketadi. O'rta qavati juda kam miqdorda aylana joylashgan silliq mushak hujayralarini tutadi. Murakkab yoki koptokchasimon epitelioid tipidagi AVAlarning oddiy anastomozdan farqi shuki, ularda qon olib keluvchi arteriola 2-4 ta tarmoqqa bo'linadi, so'ngra venoz segmentiga o'tadi. Bu tarmoqlar yagona umumiy birliktiruvchi to'qimali kapsula bilan o'ralgan. Bunday anastomozlar qo'l panjalarining terisida ko'plab uchraydi. Anastomoz devoridagi epiteliysimon hujayralar suvni o'ziga shimib, shishish xususiyatiga ega bo'lganligidan tomir bo'shlig'i torayishi yoki butunlay berkilib qolishi mumkin. Bu hujayralardan suyuqlikni chiqishi esa anastomoz orqali qon oqishini ta'minlaydi. Ana shunday tarzda anastomoz orqali qon harakati boshqariladi.

Atipik AVAlar (yarimshuntlar)da arteriola va venula bir-biri bilan kalta kapillyarlar orqali birlashadi. Bu tomir devori orqali qisman modda va gaz almashinuvi sodir bo'ladi, shu sababli venulaga qisman aralash qon quyiladi. A'zolar orqali qon oqimini boshqarishda va qon bosimini bir maromda ushlab turishda arteriolo-venulyar anastomozlarning ahamiyati juda katta. Ular tufayli a'zolar o'z zaruriyatiga ko'ra qon bilan ta'minlanadi. A'zo yoki uning bir qismi ish bajarayotgan bir paytda qonning ko'p qismi AVAlar orqali to'g'ridan-to'g'ri venalarga quyiladi. Qonni kapillyarlar orqali o'tkazish zaruriyatining kamayishi yurak faoliyatini biroz yengillashtiradi. Bundan tashqari, arteriya qonining bosimi anastomozlar orqali vena tomiriga uzatilishi ularda qon oqimini tezlashtiradi va venada kislorodga boy arterial qonning oqishini ta'minlaydi. Bundan tashqari, organizmning qon aylanishining buzilganidagi va har xil patologik jarayonlardagi kompensator reaksiyalarida AVAlar juda muhim ahamiyat kasb etadi.

Venalar

Venalar qon tomirlari tizimining yurakka qonni a'zolardan olib keluvchi qismi hisoblanadi. Venalar devorining tuzilishi ularning faoliyati va tananing qaysi qismida joylashganligi bilan uzviy bog'liq. Arteriyalarga nisbatan qon bosimining pastligi (15-20 mm simob ustuni) va oqim tezligining kamligi (a'zolar venalarida 10 mm/s atrofida) sababli venalar devori yupqa va ularda elastik elementlar kam bo'ladi. Tananing pastki qismidagi venalarda qon o'z og'irligi kuchini yengib harakatlanadi va bu holat venalar devorida mushak elementlarining kuchli rivojlanishini hamda ularda klapanlar bo'lishini taqozo qiladi. Tananing yuqori qismidagi venalarda esa, qon o'z og'irlik kuchi bilan harakat qilganligi tufayli ularning devori ancha yupqa va mushak elementlari kam bo'ladi. Qon oqishi xususiyatlariga ko'ra ba'zi a'zolarining (miya pardalari, ko'zning to'r pardasi, qon yaratuvchi a'zolar, yo'l-dosh) venalarida mushak elementlari bo'lmaydi.

Devorida mushak elementlarining rivojlanish darajasiga qarab venalar ikki tipga bo'linadi: 1) mushaksiz venalar va 2) mushakli venalar.

Mushakli venalar, o'z navbatida, yana uch guruhga bo'linadi: 1) mushak elementlari kuchsiz rivojlangan, 2) mushak elementlari o'rtacha rivojlangan va 3)

mushak elementlari kuchli rivojlangan venalar.

Mushaksiz yoki tolali venalarga qattiq va yumshoq miya pardalari, ko'zning to'rdasi, suyak, taloq va yo'ldosh venalari kiradi. Miya pardalari va ko'zning to'rdasi venalari qon bosimiga mos ravishda o'zgaruvchan bo'ladi. Ular juda kengayishi mumkin, lekin ularda to'plangan qon o'z og'irlik kuchi bilan yirikroq venalarga osongina oqib boradi. Suyak, taloq va yo'ldosh venalarining devori esa uni o'rab turuvchi to'qimalar bilan zich birikib ketgan va shu sababli ular puchaymaydi, qon ulardan ham oson oqib boradi. Bu venalarning devori bazal membrana ustida yotgan bir qavat endotelij hujayralari bilan qoplangan. Bazal membranadan tashqarida yupqa biriktiruvchi to'qimali tashqi qavat bo'lib, u o'zini o'rab turgan to'qimalar bilan qo'shilib ketadi.

Mushak tipidagi venalar:

1) *Mushak elementlari kuchsiz rivojlangan* venalarga tananing yuqori qismida joylashgan kichik va o'rta kalibrli (1–2 mm) venalar hamda yuqori kovak vena kiradi. Bu venalar devori ham uch qavatdan tuzilgan. Ichki qavat endotelij va yaxshi rivojlanmagan subendotelijdan iborat. O'rta qavatda aylanasiga yo'nalgan silliq mushak tutamlari joylashgan. Mushak tutamlari orasida biriktiruvchi to'qima qatlamlari joylashib, ular aniq chegarasiz tomirning tashqi qavatiga qo'shilib ketadi. Biriktiruvchi to'qimadan iborat eng kuchli taraqqiy etgan tashqi qavatida ayrim silliq mushak hujayralari, uzunasiga yo'nalgan elastik tolalar va sirkulyar hamda qiyshiq joylashgan kollagen tolalar mavjud.

2) *Mushak elementlari o'rtacha rivojlangan* venalar devorida ham 3 ta qavat farq qilinadi. Ushbu venalar tipiga yelka venasini misol qilib olish mumkin. Ichki qavat endotelijdan iborat, uning hujayralari arteriyalardagiga nisbatan qisqaroq bo'ladi. Biriktiruvchi to'qimadan iborat endotelij osti qavati sust rivojlangan bo'lib, u yerda uzunasiga yo'nalgan ayrim mushak hujayralari kuzatiladi. Venaning ichki elastik membranasini sust rivojlangan. O'rta qavat ham sust rivojlangan bo'ladi, unda kollagen tolalardan tashqari aylanasiga yo'nalgan mushak hujayralarining ayrim tutamlarini ko'rish mumkin. Tashqi qavat eng kuchli taraqqiy etgan. Unda uzunasiga yo'nalgan silliq mushak tutamlari, shuningdek kollagen tolalar elastik tolalarga nisbatan ko'p bo'ladi.

3) *Mushak elementlari kuchli rivojlangan* venalarga tananing pastki qismidagi yirik venalar kiradi. Ular tuzilishining o'ziga xosligi, qon oqish tezligining keskin susayishi, tomirda qon bosimining pasayishi qonning o'z og'irlik kuchini engishi uchun kerak bo'ladigan qo'shimcha zaruriyatlar bilan bog'liq. Tomir devorining har uchala qavatida mushak elementlarining kuchli rivojlanganligi va ichki qavatda klapanlarning borligi ana shu bilan izohlanadi.

Son venasi mushak elementlari kuchli taraqqiy etgan venaga misol bo'ladi. Uning devori ham uch qavatdan iborat. Ichki qavat endotelij va subendotelijdan tuzilgan. Ichki qavat tomir ichiga turtib chiqqan klapanlarni hosil qiladi. Klapanlarning asosi biriktiruvchi to'qimadan iborat bo'lib, uning yuzasini endotelij hujayralari qoplaydi. Klapanlar tomirdagi qonning teskari oqishiga to'sqinlik qiluv-

chi tuzilma hisoblanadi. O'rta qavat aylanasiga yo'nalgan silliq mushak tutamlari va ular orasidagi biriktiruvchi to'qima qatlamlaridan iborat. Tashqi qavat biriktiruvchi to'qimadan iborat bo'lib, unda uzunasiga yo'nalgan silliq mushak hujayralarining tutamlari joylashadi.

Venalarning tashqi va o'rta qavatlarida qon tomirlarining tomirchalari va nerv tolalari kuzatiladi.

Ba'zi a'zolar qon tomirlarining o'ziga xos tuzilishi. Qon tomirlarning ba'zi bo'limlari a'zolarga xos tuzilishga ega. Masalan, kalla suyagi arteriyalari devorining o'rta va tashqi qavatlarida elastik elementlarining sust rivojlanganligi bilan ajralib turadi, tashqi elastik membrana esa umuman bo'lmaydi. Ichki elastik membrana esa, aksincha, yaqqol ko'rinib turadi. Bosh miya arteriyalari ham xuddi shunday xususiyatlarga ega. Kindik arteriyasida ichki elastik membrana bo'lmaydi. Ensa arteriyasi devorining ichki pardasida silliq mushak hujayralari tutamlari kuchli taraqqiy qilgan. Buyrak, ichak tutqich, taloq va toj arteriyalari devorining tashqi pardasida bo'ylama yo'nalgan silliq mushak hujayralari tutamlari yaxshi rivojlangan. Bachadon, jinsiy olat, yurakning so'rg'ichsimon mushagi va kindik tizimchasi arteriyalarida, ayniqsa uning yo'ldoshga o'tish joyida, silliq mushak hujayralari tutamlari ham ichki hamda tashqi qavatlarda uchraydi.

Ba'zi bir venalar ham qaysi a'zoda joylashishiga ko'ra o'ziga xos xususiyatlarga ega bo'ladi. Masalan, o'pka va kindik venalarida o'rta pardasidagi sirkulyar yo'nalgan silliq mushak qavati yaxshi rivojlangan bo'ladi va arteriolalarni eslatadi. Yurak venalari esa o'rta qavatida bo'ylamasiga yo'nalgan silliq mushak hujayralarini tutadi.

Darvoza venasining o'rta pardasi ikki: ichki aylana va tashqi bo'ylama mushak qavatlaridan iborat. Ba'zi venalar, masalan, yurak venalari o'z tarangligini oshiruvchi elastik membrana tutadi. Bu esa doimo qisqarib turadigan a'zoda venalar ichki bo'shlig'ining muntazam ochiq bo'lishini ta'minlab turadi. Yurak qorinchalarining chuqur venalari sinusoid kapillyarlarga o'xshash tuzilgan bo'lib, devorida mushak hujayralari va elastik membranalarni tutmaydi. Yurakning epikard qavatida joylashgan venalarida bo'ylamasiga yo'nalgan silliq mushak hujayralari uchraydi. Buyrakusti bezi venalarining ichki qavatida bo'ylamasiga yo'nalgan silliq mushak hujayralari yostiqchasimon bo'rtib joylashadi. Jigar venasi, ichak shilliq osti pardasidagi venalar, burun shilliq qavatining venasi, jinsiy olat venasi va boshqa venalar qon oqishini boshqarib turuvchi mushakli sfinkterlar bilan ta'minlangan.

LIMFA TOMIRLARI

Qon tomir tizimidan tashqari, organizmda to'qimalararo suyuqlikni, yani limfa deb ataluvchi suyuqlikni yig'uvchi, devori yupqa limfa tomirlar tizimi ham mavjud. Sog'lom odamda limfa suyuqligining tarkibida qizil qon tanachalari bo'lmaydi, biroq limfa suyuqligi limfotsitlarga va oqsillarga boy bo'ladi, shuning uchun u oqish rangda bo'ladi. Organizmning limfa tizimiga limfa tomirlaridan tashqari ular bilan

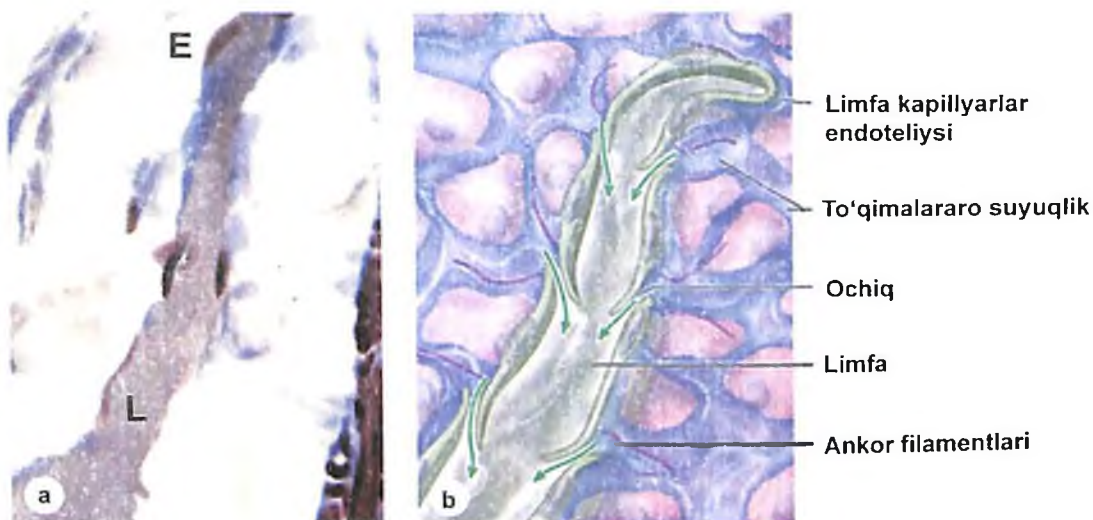
anatomik va fiziologik uzviy bog'liq bo'lgan limfatik tugunchalar ham kiradi. Limfa suyuqligi olib keluvchi limfa tomirlari orqali limfatik tugunchalarga quyiladi, bu yerda u limfotsitlarga bo'yidi, zararli antigenlardan tozalanadi, ularga nisbatan antitanachalar ishlab chiqariladi, tozalangan limfa suyuqligi olib chiquvchi limfa tomiri orqali katta limfa tomirlariga, undan esa vena qon tomirlariga quyiladi.

To'qimalarda limfa tomirlari bir uchi berk naychalar shaklida boshlanadi va ular o'zaro tutashib limfa kapillyarlari to'rini hosil qiladi. Kapillyarlar a'zo ichidagi limfa tomirlariga aylanadi, bular esa, o'z navbatida qo'shilib, a'zodan limfa suyuqligini olib ketuvchi tomirlarni hosil qiladi. Barcha a'zolardan chiqqan limfa tomirlari o'zaro qo'shilib borib, nihoyat ikkita yirik limfa tomirini hosil qiladi. Ular esa yirik venalarga quyiladi.

Limfa kapillyarlari tuzilishi bo'yicha qon kapillyarlariga o'xshasa-da, bir qator farq qiladigan xususiyatlari ham bor. Limfa kapillyarlari qon kapillyarlaridan keng bo'lib, bir uchi berk naychalar shaklida boshlanadi. Ularning devori bir qavat endoteliy hujayralaridan iborat, biroq ular qon kapillyarlarining endoteliy hujayralaridan bir necha marta kattadir. Limfa kapillyarlarining endoteliy hujayralarida mitoxondriyalari qon kapillyarlarinikiga nisbatan yirikroq bo'ladi va sitoplazmada bir tekis joylashadi. Endoplazmatik to'r, mikropinotsitoz pufakchalari ancha kam uchraydi. Limfa kapillyarlarida bazal membrana va peritsitlar bo'lmaydi. Limfa kapillyarlari endoteliy hujayralari o'zaro va biriktiruvchi to'qimaning oraliq asosiy moddasiga elastik tolalar tutuvchimahsus tuzilmalar orqalibirikadi. Limfa kapillyarlari devori tuzilishining xususiyatlari ularning drenaj funksiyasiga nihoyatda mos keladi (12.4-rasm).

Limfa tomirlari kichik, o'rta va yirik tomirlarga bo'linadi. Limfa tomirlari tuzilishi bo'yicha venalarga o'xshaydi. Ularning o'xshashligi limfa tomirida va venada qon oqish sharoitlari bir xil bo'lishi bilan bog'liqdir. Limfa tomirlari ham venalar kabi mushakli va mushaksiz bo'lishi mumkin. Mayda limfa tomirlari (30–40 mkm) asosan a'zolar ichidagi tomirlar bo'lib, ularda mushak elementlari bo'lmaydi, devori endoteliydan va biriktiruvchi to'qimadan iborat pardadan iborat. O'rta va yirik limfa tomirlari (0,2 mkm dan katta) devorida uch qavat farq qilinadi. Ichki qavatida endoteliy hamda elastik va kollagen tolalaridan iborat endoteliy osti qavati hamda unchalik yaxshi rivojlanmagan ichki elastik membrana farqlanadi. Ichki qavat klapanlar hosil qiladi. O'rta qavat aylana va qiyshiq yo'nalgan silliq mushak hujayralari, shuningdek, kollagen va elastik tolalardan tuzilgan. Tananing pastki qismida joylashgan limfa tomirlarida bu qavat yaxshi taraqqiy etgan bo'ladi. Tashqi qavat eng qalin qavat bo'lib, biriktiruvchi to'qimadan tuzilgan, unda uzunasiga yo'nalgan silliq mushak hujayralarining tutamlari uchraydi. Tashqi qavat ichki va o'rta qavatlar qalinligi yig'indisidan ham bir necha marta kattadir.

Tomirlarning yoshga qarab o'zgarishi. Hayot davomida qon tomirlarining tuzilishi to'xtovsiz o'zgarib boradi. Qon tomirlari turli funksional holatlar ta'sirida, taxminan 30 yoshlargacha taraqqiy etib boradi. So'ngra qon tomirlarining atrofida biriktiruvchi to'qima o'sib, qon tomiri devorining zichlashishiga olib keladi. Elas-



12.4-rasm. Limfa kapillyari. A – preparatda ko‘rinishi. B – sxema.

tik tipdagi arteriyalarda bu jarayon boshqa tomirlarga nisbatan aniq ko‘zga tashlanadi. Arteriyalarning o‘rta va ichki qavatlarining asosiy moddasida sulfatlanagan glikozaminglikanlar va tolalar bo‘ladi. 60–70 yoshdan so‘ng arteriyalar ichki qavatining ayrim joylarida kollagen tolalar yo‘g‘onlashadi. Bu esa arteriya devorining qalinlashishiga olib keladi. Kichik va o‘rta arteriyalarda bu jarayon sust kechadi. Yosh ulg‘ayib borishi bilan ichki elastik membrana yupqalashadi. O‘rta qavatdagi mushak hujayralari atrofiyaga uchraydi, kollagen tolalar ko‘payadi, elastik tolalar esa parchalanib, ayrim bo‘lakchalarga ajraladi. Shu bilan birga, ichki pardalarda ohaklanish yuz beradi, yosh ulg‘ayishi bilan bu jarayon kuchayib boradi. 60–70 yoshdan oshganda tashqi pardada bo‘ylama yo‘nalgan silliq mushak hujayralari paydo bo‘ladi. Venalarda ham yosh ulg‘ayishi bilan xuddi shunday jarayonlar vujudga keladi. Tomirlar tomirchalari 50–60 yoshda anchagina toraysa-da, 65–70 yoshdan so‘ng ularning ichki bo‘shlig‘i kengayadi.

Tomirlar innervatsiyasi. Qon tomirlari vegetativ nerv tizimi tomonidan boshqariladi. Avtonom tizimning nerv oxirlari qon tomirlari bo‘ylab joylashib, ularning devorida tugaydi. Bu nervlar miyelinli va miyelinsiz bo‘lishi mumkin.

Kapillyarlarni innervatsiya qiluvchi sezuvchi nerv tomirlari o‘z shakli jihatidan juda ham xilma-xil bo‘lishi mumkin. Arteriollalarda sezuvchi nerv oxirlari o‘ta uzun bo‘lib, ular venulalar va hatto atrofdagi biriktiruvchi to‘qimalar bilan aloqada bo‘lishi bilan xarakterlanadi. Venuladagi retseptorlar ko‘pincha zich tarmoqlangan bo‘lsa, yirik va o‘rta kalibrdagi arteriyalarda xilma-xil retseptorlar ularning barcha pardasida joylashadi. Tashqi pardada ko‘pincha plastinkasimon nerv tana-chalarini ko‘rish mumkin. Tashqi pardaning yuza tomonida, qon tomiri atrofidagi siyrak tolali biriktiruvchi to‘qimada, ancha katta maydonni egallab tarmoqlanib yotgan nerv oxirlarini hamda ayrim nerv hujayralarini uchratish mumkin.

Arteriolo-venulyar anastomozlar murakkab retseptorlarga ega bo‘lib, ular

anastomozlarning arteriya va vena qismlarida umumiy tarzda joylashadi. Qon tomirlarini harakatlantiruvchi reflektor yoyning afferent qismi uzunchoq miyada joylashgan qon tomirlarini harakatga keltiruvchi markazda yotadi, u yerdan markazdan qochuvchi tolalar boshlanadi. Bu tolalar orqa miyaning yon shoxlaridagi yadrolarga borib, so'ng simpatik zanjir tugunlaridagi neyritga intiladi (preganglionar tolalar). Simpatik tugunlarda effektor neyronlar joylashib, ularning aksonlari postganglionar tola sifatida, miyelin pardasini yo'qotgan effektorlar hoida qon tomirlari devorida tugaydi. Nerv tolalarining oxirgi shoxchalari tomirlarning silliq mushak hujayralarida tugaydi. Arteriya va venadagi effektorlar bir xil tuzilishga ega.

Tomirlar regeneratsiyasi. Qon va limfa tomirlari yuqori qayta tiklanish qobiliyatiga ega. Tomirlar devoridagi jarohatlanish natijasida hosil bo'lgan defektlarning tiklanishi endoteliy hujayralarining o'sishi va regeneratsiyasidan boshlanadi. Birinchi sutkaning oxiri, ikkinchi sutkaning boshlarida jarohatlangan joyda endoteliy hujayralarining amitotik yo'l bilan bo'linishi boshlanadi, so'ngra ikkinchi sutka oxiri, uchinchi sutkaning boshida bu bo'linish mitotik bo'linish bilan almashtiriladi. Ba'zi ma'lumotlarga ko'ra, arteriyalar endoteliy qavatining tiklanishi endoteliy osti qavat hujayralari hisobiga ham borishi mumkin.

Jarohatlangan tomirlarning o'rta va tashqi qavatlarida qayta tiklanish biriktiruvchi to'qimadan chandiq hosil bo'lishi bilan boradi. Tomirlarda mushak qavatining tiklanishi odatda juda sekin borib, tomirlarning boshqa qavatlaridan farq qilib, bu qavat to'liq tiklanmaydi. Elastik elementlar juda ham sust rivojlanadi. O'rta va yirik kalibrdagi tomirlarning uzilib qolishi jarroh aralashuvizsiz tiklanmaydi. Shu maydon atrofidagi qon aylanish esa barvaqt tiklanadi. Bunday bo'lishiga bir tomondan kollateral tomirlarning kompensator qayta tuzilishi, ikkinchi tomondan, yangi mayda kapillyar tomirlarning o'sishi va taraqqiyoti sabab bo'ladi. Limfatik tomirlarning tiklanishi qon tomirlariga nisbatan ancha sekin boradi. Yuza joylashgan mayda limfatik tomirlarning uzilib qolishi 4 kunda qayta tiklanadi. Limfatik tomirlarning qayta tiklanishi – regeneratsiyasi endotelial naycha distal qismining kurtaklanishi hisobiga yoki limfatik tomirlarning olib ketuvchi tomirlarga qayta ulanishi hisobiga ro'y beradi.

Limfa tomirlarning klinikadagi ahamiyati katta. Limfa suyuqligi bilan birgalikda ko'pgina patogen mikroorganizmlar, parazitlar va o'sma kasalliklari tarqaladi. Shuning uchun havfli o'sma kasalliklarida metastazni oldini olish uchun atrofdagi limfa tugunlari olib tashlanadi. Agar ular olib tashlanmasa, drenaj tizimi ishdan chiqib, ushbu sohada shish paydo bo'ladi.

YURAK

Yurak taraqqiyoti embrion rivojlanishining ikkinchi haftasida chap va o'ng tomonda, endoderma va mezodermaning visseral varag'i orasida mezenxima hujayralarining to'planishidan boshlanadi. Bu hujayralarning siljishi natijasida cho'zin-

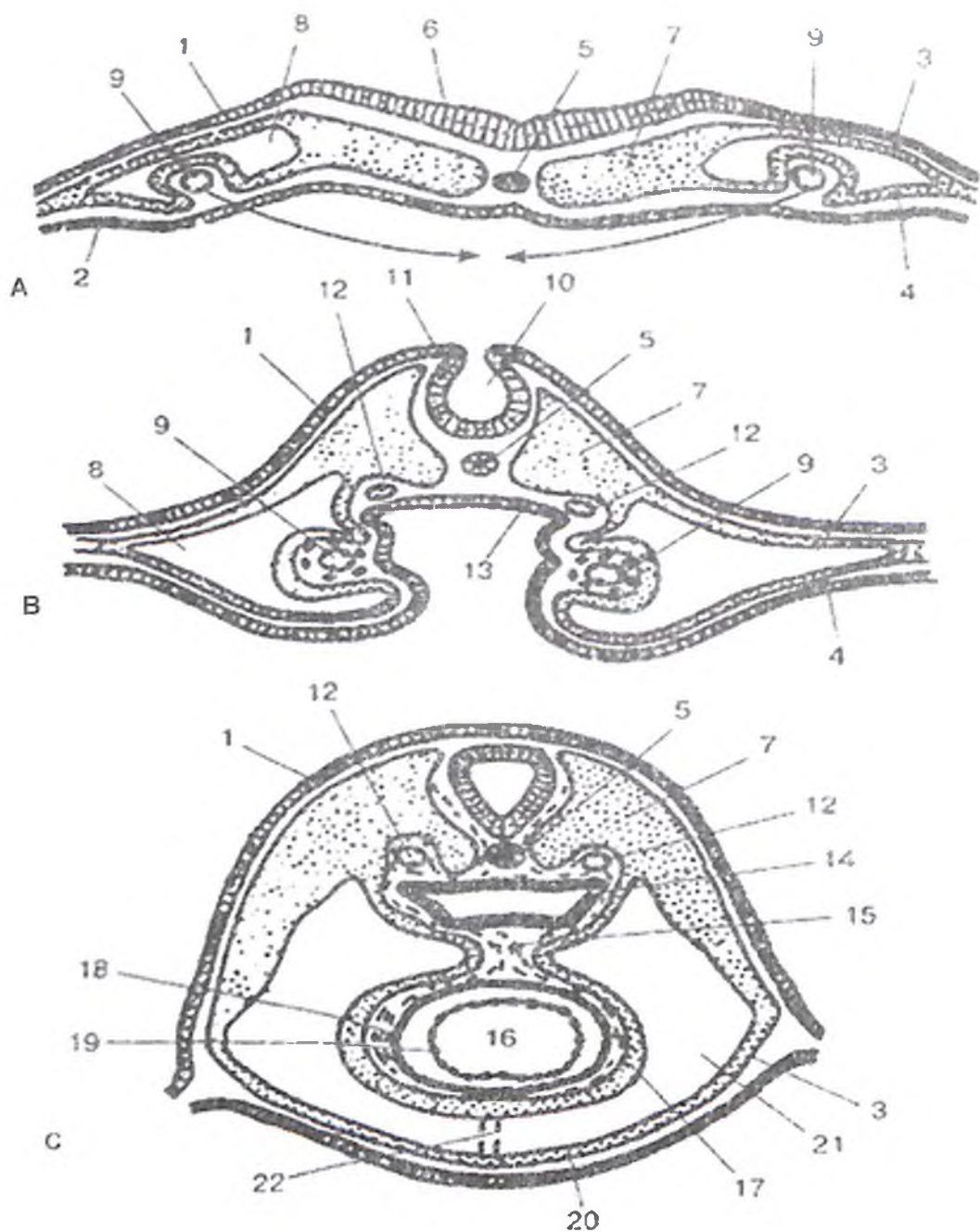
choq naychalar – yurak kurtagi vujudga keladi. Yurak kurtagining mezenxima hujayralari differensiallashib endotelij hujayralariga aylanadi. Keyinchalik, chap va o'ng naychalarning o'zaro qo'shilishi natijasida yagona nay hosil bo'lib, ular devoridan endokard vujudga keladi. Bu jarayon bilan ayni vaqtda mezodermanın visseral varag'i yurak kurtagini tashqaridan o'raydi. Bu varaq mioepikardial plastinka deb ataladi. Mioepikardial plastinka ikki xil yo'nalishda rivojlanib, plastinkaning naychalarga yondoshgan qismidan miokard, tashqi qatlamidan esa epikard taraqqiy etadi. Embriion rivojlanishining 2-oyida miokard kurtak hujayralarining hajmi kattalashadi va ularda turli yo'nalishda joylashgan, ko'ndalang-targ'il miofibrillalar paydo bo'ladi. Bir qator buklanish, burilish, siqilish va muayyan qismlarda to'siqlar hamda kengaymalar hosil bo'lishi natijasida rivojlanayotgan yurakning shakli o'zgaradi va nihoyat u to'rt kamerali bo'lib qoladi. Yurak klapanlari endokarddan rivojlanadi (*12.5-rasm*).

Yurak mushakli a'zo. U qon tomirlari tizimining qonni harakatga keltiruvchi asosiy a'zosi. Yurak devori uch qavatli pardadan: ichki – endokard, o'rta – miokard, tashqi – epikarddan iborat. Yurak tashqaridan biriktiruvchi to'qimali parda – perikard, ya'ni yurak oldi xaltasi bilan o'ralgan. Epikard va perikard o'rtasida suyuqlik bilan to'lgan bo'shliq bo'lib, u yurak ishini yengillashtiradi, ya'ni ishqalanish kuchini kamaytiradi.

Endokard yurakning ichki, nisbatan yupqa qavatidir. U yurak barcha kameralarining ichki yuzasini, shuningdek so'rg'ichsimon mushaklar, pay ipchalari, klapanlarni qoplaydi.

Endokardning o'zi bir necha qavatlardan iborat. Eng ichki, bevosita qon bilan yuviladigan qavati endotelij qavatidir. Endotelij qavati tomirlardagi singari bazal membranada yotuvchi bir qavat yassi, poligonal endotelij hujayralaridan iborat. Uning ostida kam differensiallashgan hujayralarga boy biriktiruvchi to'qimadan tuzilgan endotelij osti qavati joylashgan. Undan chuqurroqda esa, elastik tolalar va silliq mushak hujayralari o'zaro bir-biri bilan chalkashib ketgan mushak – elastik qavat yotadi. Shuni aytib o'tish kerakki, bu qatlamda elastik tolalar va mushak hujayralarining nisbati yurakning turli bo'limlarida bir xil emas. Masalan, yurak bo'lmachalarida elastik tolalar qorinchalardagiga nisbatan ko'proq uchraydi va u yerda tolalarning zich to'rini hosil qiladi. Ba'zan esa hatto darchali elastik membranalari vujudga kelishi mumkin. Silliq mushak hujayralari esa, aorta va o'pka arteriyalarining chiqish joyida ko'proq uchraydi. Mushak – elastik qavatdan so'ng, endokard va miokard chegarasida joylashgan tashqi – biriktiruvchi to'qimali qavat yotadi. Bu qatlam yo'g'on elastik tolalar hamda uzun egri-bugri bo'lib joylashgan kollagen va retikulyar tolalardan iborat. Tashqi biriktiruvchi to'qimali qavatda qon tomirlari ko'plab uchraydi.

Endokard yurak klapanlari shakllanishida ishtirok etadi. Klapanlar bo'lmachalar bilan qorinchalar o'rtasida, qorinchalar bilan aorta hamda o'pka arteriyasi o'rtasida joylashgan. Yurak klapanlari zich tolali biriktiruvchi to'qimadan tuzilgan yupqa plastinkalardan iborat bo'lib, ikkala yuzasi endotelij hujayralari bilan qoplangan.



12.5-rasm. Yurak taraqqiyoti bosqichlari (sxema).

1 - ektoderma, 2 - entoderma, 3 - splanxnotomning pariyetal varag'i, 4 - splanxnotomning visseral varag'i, 5 - xorda, 6 - nerv plastinkasi, 7 - somit, 8 - ikkilamchi tana bo'shlig'i, 9 - yurakning endotelial juft kurtagi, 10 - nerv tarnovchasi, 11 - nerv bolishlari, 12 - pastga tushuvchi aorta (juft), 13 - shakllanayotgan bosh ichak, 14 - bosh ichak, 15 - orqa yurak tutqichi, 16 - yurak bo'shlig'i, 17 - epikard, 18 - miokard, 19 - endokard, 20 - yurakoldi xalatasi, 21 - perikardial bo'shliq, 22 - reduksiyaga uchragan qorin yurak tutqichi.

Miokard yurakning eng kuchli taraqqiy etgan va eng muhim qavatidir. Miokard ko'ndalang-targ'il mushak to'qimasidan tuzilgan bo'lib, unda tipik va atipik mushak tolalari farq qilinadi. Tipik mushak tolalari qisqarish vazifasini, atipik tolalari esa qo'zg'alishni o'tkazish vazifasini bajaradi.

Tipik mushak tolalari ayrim qisqaruvchi mushak hujayralari – kardiomiotsitlardan tuzilgan. Kardiomiotsitlar bir qator struktur va sitoximik xususiyatlari bilan atipik mushak hujayralari va skeletning ko'ndalang-targ'il mushak tolalaridan farq qiladi. Bu hujayralar ketma-ket joylashib mushak tolasini hosil qiladi. Mushak tolalari oraliq plastinkalar vositasida ayrim segmentlarga – hujayralar to'plamiga bo'linadi. Ularning tuzilishi umumiy gistologiya bo'limi, mushak to'qimalari bobi yurak mushak to'qimasi qismida ko'rilgan. Yurakning qisqaruvchi mushak hujayralari shaklini silindrga o'xshatish mumkin. Uning uzunligi 50–100 mkm, diametri 17–20 mkm ga yetadi. Kardiomiotsitlarning markaziy qismida oval shaklida yadro joylashadi. Yurak mushagi sarkolemma bilan qoplangan. Elektron mikroskopda sarkolemma ichki – plazmolemma va tashqi bazal membranadan iboratligi aniqlangan. Sarkolemma oraliq plastinkalarning shakllanishida ishtirok etadi. Oraliq plastinkalar mushak tolasiga nisbatan ko'ndalangiga yo'nalib, odatdagi preparatlarda to'q bo'yaluvchi chiziqlar tarzida ko'rinadi. Ular yurak mushagining eng xarakterli tuzilmalaridir. Oraliq plastinkalar ketma-ket yotgan ikki hujayraning plazmatik membranalaridan tuzilgan miotsitlararo chegara bo'lib, bu membranalar tor hujayralararo bo'shliq vositasida bir-biridan ajralib turadi. Qo'shni hujayralar qo'big'ining bo'rtmalari bir-biriga botib turishi tufayli mushak tolalarining bo'ylama kesmalarida oraliq plastinka ko'pincha mushak tolasini to'g'ri chiziq bo'ylab kesib o'tmay, balki «zinapoya» singari yo'nalishga ega bo'ladi. Uning muayyan qismlarida plazmatik membranalar orasidagi bo'shliq ancha keng bo'ladi. Oraliq plastinkalarning ba'zi qismlari neksus hosil qiladi. Ularning plazmatik membranari yuqori elektron zichlikka ega bo'lib, bir-biriga juda yaqin yotadi. Oraliq plastinkaning eng ko'p qismida elektron zichligi yuqori bo'lgan tuzilmalar – desmosomalar mavjud. Oraliq plastinkalarning hujayra tuzilmalari, jumladan, sarkoplazmatik retikulum bilan tutashishi aniqlangan. Oraliq plastinkalarda ATF-aza fermentining yuqori faolligi, ishqoriy fosfataza borligi aniqlangan. Bu oraliq plastinkalarning faqat hujayra chegarasi bo'libgina qolmay, balki ularda intensiv modda almashinuvi ketishidan dalolat beradi. Tipik mushaklarga qo'zg'alishning tarqalishida oraliq plastinkalarning roli kattadir.

Kardiomiotsitlarning sarkoplazmasida hujayraning umumiy va maxsus organelalari joylashgan. Maxsus organella – miofibrillalar mushak hujayralarining eng muhim strukturalari bo'lib qisqarish vazifasini bajaradi. Kardiomiotsitlarning miofibrillalari tuzilishi bo'yicha skelet ko'ndalang-targ'il mushagi miofibrillalaridan umuman farq qilmaydi. Mushak tolalarining bo'ylama kesmasida esa miofibrillalarning ko'ndalang-targ'illik manzarasi ko'rinadi. Elektron mikroskopda miofibrillalar juda ingichka miofilamentlar (protofibrillalar)dan iboratligini ko'rsatadi.

Kardiomiotsitlarning yana bir muhim organellasi silliq endoplazmatik to'r (sar-

koplazmatik to'ra) bo'lib, u uzunasiga va ko'ndalangiga yo'nalgan naychalar tizimidan iborat. Yurak tipik mushagi mitoxondriyalarga boy. Ular cho'ziq, oval shaklida bo'lib, miofibrillalar orasida tizilib yotadi. Ba'zan yadro yonida mitoxondriyalarining to'plamlarini ko'rish mumkin. Shuningdek, mitoxondriyalar sarkolemma ostida, kapillyarlar yaqinida miofibrillalarga zich yopishib yotadi. Mitoxondriyalar ko'p miqdorda zich yotgan kristallarga ega. Golji kompleksi va donador endoplazmatik to'ra sust taraqqiy etgan.

Gistokimyoviy tadqiqotlar mushak tolasida oqsil, lipid kiritmalarini, oksidlanish-qaytarilish fermentlarining yuqori faolligini kuzatishga imkon beradi. Kardiomiotsitlarda oksidlanish-qaytarilish fermentlaridan suksinatdegidrogenazaning faolligi olma, sut, glutamin va boshqa kislotalar degidrogenazalari faolligidan yuqori bo'ladi.

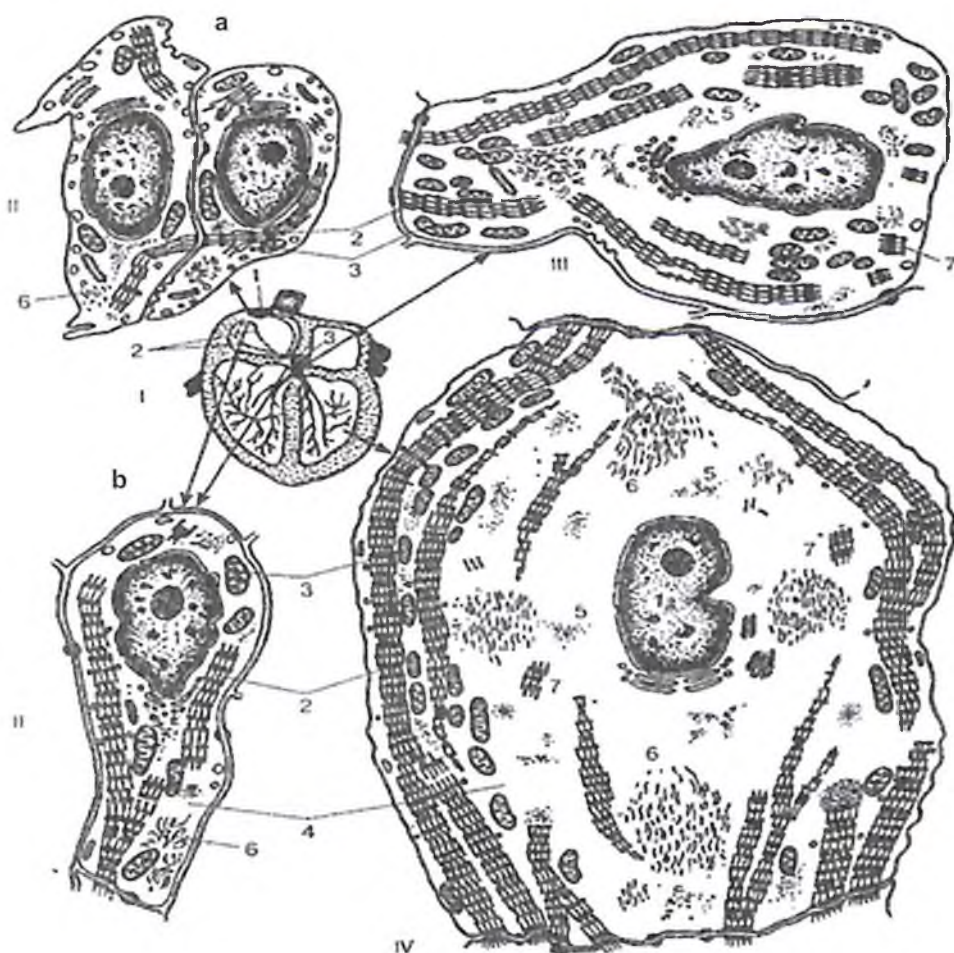
Yuqorida biz yurak qorinchalarining kardiomiotsitlari bilan tanishib chiqdik. Bo'lmachalar miotsitlari ulardan biroz farq qilib, ko'pincha o'simtali shaklga ega. Ularning sitoplazmasida mitoxondriyalar, miofibrillalar va sarkoplazmatik to'ra kamroq. Bo'lmachalar kardiomiotsitlarida suksinatdegidrogenazaning faolligi ancha past bo'lsa-da, glikogen metabolizmiga oid fermentlar (fosforilaza, glikogen-sintetaza va boshqalar)ning faolligi juda yuqori bo'ladi. Bu kardiomiotsitlar tuzilishining yana bir o'ziga xosligi shundaki, ularda donador endoplazmatik to'ra va Golji kompleksi nisbatan yaxshi rivojlangan. Ular ishtirokida bo'lmachalar kardiomiotsitlari sitoplazmasida uchraydigan maxsus donachalar sintezlanadi. Maxsus donachalar glikoproteinlarga boy. Ba'zi tadqiqotlar natijasi shuni ko'rsatadiki, bu donachalarning glikoproteinlari qonga tushib lipoproteinlar bilan birikadi va bu bilan tromb hosil bo'lishiga qarshi ta'sir qilar ekan, bundan tashqari, bo'lmachalar kardiomiotsitlari, buyrak tanachalari yaqinidagi maxsus hujayralar kabi, qon bosimini boshqarishda ishtirok etuvchi moddalar (natriy uretik faktor) ajratadi. Ko'pgina sut emizuvchilar bo'lmachalar kardiomiotsitlarining yana bir xususiyati, ularda T-kanalchalar tizimining sust taraqqiy etganidir.

Miokardning stromasida retikulyar, kollagen va elastik tolalar yotadi. Retikulyar tolalar muskul tolalari uchun uzluksiz sinch hosil qiladi. Ikki xil retikulyar tolalar farq qilinadi. Ingichka retikulyar tolalar mushak tolasiga nisbatan ko'ndalang yo'nalib, o'zaro tutashgan tolalar chigalidan iborat. Yo'g'on tolalar uzunasiga yo'nalgan va oz miqdorda bo'lib, mushak tolalarining tutamlari orasida joylashgan. Elastik tolalar ham miokardda oz bo'ladi. Yurak bo'lmachalari miokardda ular qorinchalardagiga qaraganda ko'proq uchraydi. Miokardning mushak tolalari yurakning tayanch skeletiga yopishgan bo'ladi. Bu skelet bo'lmachalar va qorinchalar o'rtasidagi fibroz halqalar hamda o'pka arteriyasi va aortaning yurakdan chiqish joyidagi zich tolali biriktiruvchi to'qimadan tashkil topgan.

Miokard qon tomirlariga boy. Tomirlar mushaklararo biriktiruvchi to'qima tarkibida yotadi. Mushak tolalari bilan, kapillyarlar o'ziga xos munosabatda joylashgan bo'ladi. Bunda har bir mushak hujayrasi bevosita 2-4 kapillyar bilan tutas-hadi, har bir kapillyar esa o'z navbatida 3 va, hatto, 4 mushak hujayrasi o'rtasida

joylashadi. Bu esa mushak hujayrasining qon bilan yaxshi ta'minlanishini belgilab beradi.

Yurakning o'tkazuvchi tizimi. Bu tizim o'tkazuvchi (atipik) yurak mushak hujayralaridan iborat bo'lib, ular impulslarni (qo'zg'alishni) vujudga keltiradi va uni qisqaruvchi (tipik) yurak mushak hujayralariga o'tkazadi. Yurakning o'tkazuvchi tizimi tarkibiga sinus-bo'lmacha yoki sinus (Kis-Flak) tuguni, bo'lmacha-qorincha yoki atrioventrikulyar (Ashof-Tovar) tuguni hamda qorinchalararo tutam (Giss tutami) va uning qisqaruvchi miotsitlarga qo'zg'alishni o'tkazuvchi tarmoqlari kiradi. Giss tutamlari o'ng va chap oyoqchalarga bo'linadi. Ulardan esa yurakning maxsus atipik tolalari – Purkinye tolalari boshlanadi (12.6-rasm).



12.6-rasm. Yurak o'tkazuvchi tizimining atipik kardiomiotsitlari:

I – o'tkazuvchi tizim hujayralarining joylashishi sxemasi; II – sinus va bo'lmacha-qorincha tugunlarining kardiomiotsitlari: a – R-hujayralari; b – oraliq hujayralar; III – Giss tutami kardiomiotsitlari; IV- Purkinye tolalari: 1 - yadro; 2 – miofibrillalar; 3 – mitoxondriyalari; 4 – sarkoplazma; 5 – glikogen donachalari; 6 – oraliq filamentlar; 7 – miofilament komplekslari.

O'tkazuvchi tizimda uch xil hujayralar tafovut qilinadi. Impulslar sinus tugunida vujudga keladi. Tugunning markazida asosan o'z-o'zidan qisqaruvchi hujayralar, ya'ni ritmni boshlovchilar yoki Peysmeker hujayralar joylashgan. Ular ko'p burchak shaklidagi kichik (diametri 8–10 mkm) hujayralar bo'lib, sitoplazmasida oz miqdorda tartibsiz joylashgan miofibrillalar tutadi. Miofibrillalar tarkibida miofilamentlar ancha siyrak joylashadi, A va I disklar unchalik aniq bilinmaydi. Mitoxondriyalar juda oz, yumaloq yoki oval shaklda va mayda bo'ladi. Sarkoplazmatik to'r sust rivojlangan. T-tizim bo'lmaydi, ammo sitolemma bo'ylab juda ko'p pinotsitoz pufakchalar va kaveolalar joylashgan bo'lib, ular hujayra membranasi-ning yuzasini deyarli ikki marta oshiradi. Sitoplazmasida kalsiy ionlari ko'p, qisqarish uchun kerakli energiya asosan glikoliz jarayoni orqali ta'minlanadi.

Sinus tugunining atrofida oraliq hujayralar joylashadi. Oraliq hujayralar, ayniqsa, atrioventrikulyar tugunda ko'p bo'ladi, Peysmeker hujayralari, aksincha, bu tugunda juda kamchilikni tashkil qiladi. Oraliq hujayralar ingichka, cho'zinchoq shaklda bo'lib, ularning ko'ndalang kesimlari tipik kardiomiotsitlarnikidan kichikdir. Oraliq hujayralarning sitoplazmasida miofibrillalar nisbatan ko'proq, ular ko'pincha bir-biriga parallel yo'nalgan, A- va I-disklar yaqqol ko'rinib turadi.

Ba'zi oraliq hujayralar qisqa T-naychalar tutadi. Bu hujayralar qo'zg'alish impulsni Peysmeker hujayralaridan Giss tutami hujayralariga va qisqaruvchi (tipik) kardiomiotsitlarga o'tkazib beradi.

Giss tutami va uning oyoqchalari hujayralari Purkinye tolalari deyiladi. Giss tutami oyoqchalari endokard ostiga hamda miokard ichiga tarmoqlanadi. Purkinye hujayralari to'p-to'p joylashgan bo'lib, siyrak tolali biriktiruvchi to'qima bilan o'ralgan. Bundan tashqari, ular so'rg'ichsimon mushakka ham kirib boradi. Bu esa so'rg'ichsimon mushaklar tomonidan yurak klapanlarini to miokard qisqarguncha tarang qilib turishini ta'minlaydi.

Oddiy mikroskopda qaralganda Purkinye tolalari yadrosining markazda joylashganligi va ko'ndalang-targ'illigi uchun qisqaruvchi tipik kardiomiotsitlarga o'xshashi kuzatiladi. Ammo ular tipik kardiomiotsitlardan farq qilib, ancha yirik (15 mkm va undan katta) bo'ladi. Miofibrillalar ingichka bo'lib, asosan, hujayraning periferik qismlarida joylashgan. T-tizim deyarli bo'lmaydi. Hujayraning markaziy qismlarida miofibrillalar bo'lmaydi, ular o'rnida glikogen to'planadi. Gematoksin-eozin bilan bo'yalgan preparatlarda glikogen aniqlanmaydi. Shuning uchun Purkinye hujayralarining markaziy qismi (yadro joylashgan sohadan tashqari) bo'shga o'xshab ko'rinadi. Purkinye hujayralari qo'zg'alishni oraliq hujayralardan tipik kardiomiotsitlarga o'tkazib berish vazifasini bajaradi.

Peysmeker hujayralari o'zining tinch potentsiali beqaror bo'lishi bilan skelet mushak tolalaridan farq qiladi. Skelet mushagi tolalari sarkolemmasi nerv impulsi yetib kelgunga qadar qutblangan bo'lib qoladi. Peysmeker hujayralarining membranasi esa hujayra ichiga natriy ionlarini o'tkazish xususiyatiga ega. Ma'lum vaqtda (bir necha sekund) ularning tinchlik potentsiali kamayib ketadi, natijada endi membrana ionlar uchun to'siq bo'la olmay qoladi. Bu – hujayra ichiga natriy

ionlari oqimining kirib kelishiga olib keladi, natijada, hujayra membranasi birdaniga va butunlay depolyarizatsiyaga uchraydi. Peysmeker hujayralarida vujudga kelgan depolyarizatsiya tirqishli birikish orqali barqaror tinchlik potensialiga ega bo'lgan oraliq hujayralarga uzatiladi. U ham darhol depolyarizatsiyaga uchraydi. Oraliq hujayra ham, o'z navbatida, barqaror tinchlik potensialiga ega bo'lgan boshqa oraliq hujayralar bilan birikkani uchun bir nechta guruh hujayralar depolyarizatsiyaga uchraydi.

Demak, sinus tuguni hujayralari depolyarizatsiya to'liqini muntazam hosil qilib turadi, ular esa butun yurak bo'ylab tarqalib, uning turli bo'limlarini kerakli tarzda birin-ketin qisqarishiga olib keladi. Aytib o'tish kerakki, sinus tuguning Peysmeker hujayralari odamda tinch holatda minutiga 60–70 marta depolyarizatsiyaga uchraydi, biror ish bajarganda esa, puls tezlashadi. Ba'zan his-hayajon ta'sirida simpatik nervlar faolligi oshishi natijasida ham puls tezlashadi. Bunga sabab, sinus tuguni vegetativ nerv tizimining har ikkala bo'limidan ham ko'plab nerv tarmoqlari oladi. Ammo ular Peysmeker hujayralarida depolyarizatsiyaning boshlanishiga javobgar emas, ular faqat uning tezligini o'zgartirishi mumkin. Simpatik tizim Peysmeker hujayralari depolyarizatsiyasi tezligini oshiradi, parasimpatik tizim esa susaytiradi. Ba'zan, gormonlar ham depolyarizatsiya tezligiga ta'sir qiladi.

Epikard yurak devorining tashqi pardasi bo'lib, yupqa biriktiruvchi to'qimadan iborat. Epikardda, ma'lum miqdorda yog' kletchatkasi va ko'p miqdorda qon tomirlari bo'ladi. Atrofi bir qavat yassi hujayralar – mezotelij bilan qoplangan.

Yurak devori toj arteriyalarhisobiga oziqlanadi. Toj arteriyalar tarmoqlanib yurak devorining uchala qavatiga yo'naladi va kapillarlariga bo'linadi. Kapillyarlar qo'shilib toj venalarini hosil qiladi. Toj venalar o'ng bo'lmachaga yoki g'ovak venasi ichiga quyiladi. Yurakda tibeziya tomirlari deb ataluvchi maxsus tomirlar tizimi bo'lib, u tomirlar bevosita yurak kameralariga ochiladi.

Perikard tuzilishiga ko'ra epikardga o'xshaydi, biroq ikki tomonlama mezotelij bilan qoplangan bo'ladi.

Regeneratsiyasi. Yangi tug'ilgan chaqaloqlarda va yosh bolalarda, kardiomiotsitlar bo'linish xususiyatiga ega bo'ladi. Shuning uchun bu davrda regeneratsiya jarayoni kardiomiotsitlar sonining oshishi bilan boradi.

Kattalarda miokardning fiziologik regeneratsiyasi hujayralar sonining oshishi bilan emas, balki hujayra ichki regeneratsiyasi yo'li bilan boradi.

Uzluksiz jismoniy zo'riqishlar ta'sirida miokardda hujayralar soni oshmaydi, ammo ularning sitoplazmasida umumiy organellalar va miofibrillalar miqdori oshadi, hujayra kattalashadi (funksional gipertrofiya).

XIII BOB. IMMUN VA GEMOPOETIK TIZIM

Bu a'zolar asosan ikki vazifani bajaradi: birinchidan, qon shaklli elementlarini yaratadi, ikkinchidan, organizmni tashqi va ichki antigenlardan himoya qiladi, ya'ni immunitetni ta'minlab beradi. Bu vazifalarni bajaruvchi a'zolarini qon va immun-himoya tizimi a'zolari deb ham ataladi. Bu tizimga kiruvchi barcha a'zolarini: 1) *markaziy* va 2) *periferik* a'zolariga bo'lish mumkin.

1. Markaziy a'zolariga (odamda) qizil suyak ko'migi va ayrisimon bez (timus yoki bo'qoq bezi) kiradi. Qizil suyak ko'migida o'zak hujayralari bo'lib, unda T-limfotsitlardan tashqari qonning barcha shaklli elementlari takomillashadi. Bu yerda B-limfotsitlar hosil bo'ladi va differensiallanadi. T-limfotsitlar esa timusda etiladi. Suyak ko'migida T-limfotsitlarga aylanuvchi kam differensiallashgan hujayralar bo'ladi. Demak, suyak ko'migi odamda B-limfotsitlarning takomilini yoki B-limfotsitopoezni ta'minlovchi markaziy a'zo hisoblansa, timus (ayrisimon bez yoki bo'qoq bezi) odamda va boshqa sut emizuvchilarda T-limfotsitlar differensiallashadigan asosiy markazdir. Bu organda T-limfotsitlarning boshlang'ich hujayralari ko'payadi va T-limfotsitlarga etiladi. Markaziy a'zolarida limfotsitlarning ko'payishi va differensiallanishi antigenga bog'liq bo'lmagan holda kechadi.

2. Periferik a'zolariga limfa tugunlari, taloq, gemolimfatik tugunlar kiradi. Bu a'zolar qatoriga murtaklar, ovqat hazm qilish tizimida alohida joylashgan limfoid follikullar yoki ularning guruhlar (Peer tanachalari), chuvalchangsimon o'siq (appendiks), nafas va siydik chiqaruv yo'llari bo'ylab joylashgan limfoid follikullar ham kiradi. Ular umulashtirib, shilliq pardalar bilan uyushgan limfoid tuzilmalar deb nomlanadi. Periferik a'zolarida qon yoki limfa orqali keluvchi T- va B-limfotsitlarning ko'payishi, ularning gumoral va hujayraviy immunitet jarayonlarida ishtirok etuvchi effektor hujayralarga aylanishi kuzatiladi.

Timusdan tashqari, barcha a'zolarining stromasini biriktiruvchi to'qimaning maxsus turi bo'lgan retikulyar to'qima tashkil etadi. Timusning asosini esa epitelial to'qima hosil qiladi. Qon yaratuvchi va immun-himoya a'zolarining faoliyatida ularning asosini (stromasini) tashkil etuvchi to'qima hujayralari katta ahamiyatga ega. Stroma tarkibiga kiruvchi hujayralar etilayotgan qon hujayralari uchun qulay sharoit yoki maxsus mikromuhit yaratib beradi. Mikromuhit yaratuvchi hujayralarga tipik retikulyar, interdigitatsiyalovchi va dendritli hujayralar, makrofaglar, timusda esa, bulardan tashqari, retikuloepitelial hujayralar ham kiradi. Qon yaratuvchi va immun-himoya a'zolarining faoliyati nerv, endokrin tizimlar ta'siri ostida boshqarilib turadi.

SUYAK KO'MIGI

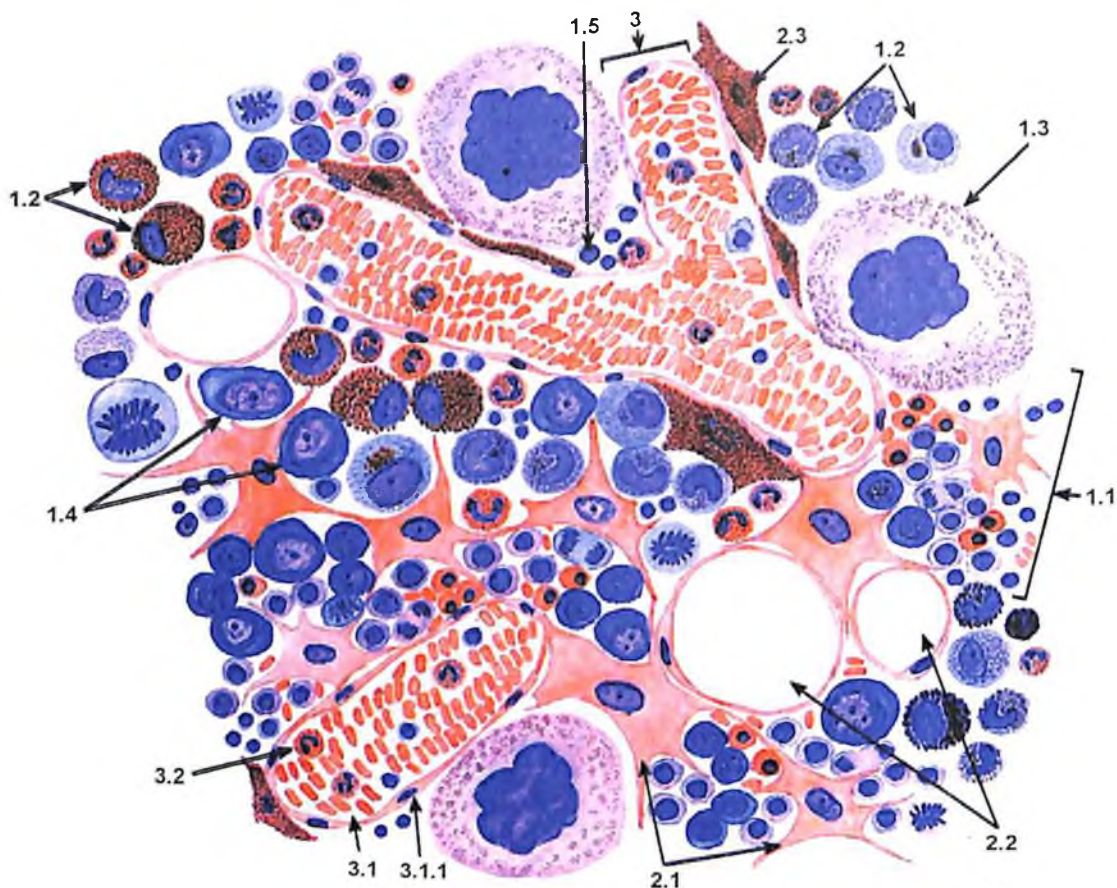
Suyak ko'migi markaziy qon yaratuvchi a'zo bo'lib, embriondan keyingi (post-

embrional) davrda qon o'zak hujayralarining yagona manbai bo'lib hisoblanadi. Bu yerda yetuk T-limfotsitlardan tashqari, boshqa qonning barcha shaklli elementlari: eritrotsitlar, granulotsitlar, B-limfotsitlar va qon plastinkalari (trombotsitlar) yetiladi.

Taraqqiyoti. Ko'mikning rivojlanishi tog'ayning suyaklanishi bilan parallel yuz berib, u embrion taraqqiyotining ikkinchi oyida dastlab o'mrov suyagida paydo bo'ladi. Ko'mik kurtagi dastavval periost tomondan bo'lajak suyak kurtagiga o'sib kiruvchi mezenxima hujayralaridan iborat bo'ladi. Shu yo'l bilan 3 oyda yassi suyaklarda (o'mrov, qovurg'a, to'sh, umurtqa va boshqa suyaklarda), 4 oyda esa naysimon suyaklarda suyak ko'migi paydo bo'ladi. Mezenxima differensiallashib, mikromuhit hosil qiluvchi retikulyar to'qimaga aylanadi. Bu to'qimaga qon tomirlari o'sib kirib, sinusoid gemokapillyarlarni hosil qiladi. Shu bilan birga, mezenxima hujayralaridan qon tomirlari atrofida qonning o'zak hujayralari hosil bo'ladi. Embriyon taraqqiyotining 6-7-oylarida suyak ko'migida qon yaratilish faoliyati boshlanadi va unda asosan eritrotsitlar, qisman granulotsitlar va qon plastinkalari hosil bo'ladi. Embriyon taraqqiyotining oxirgi oylarida naysimon suyaklarning diafiz qismida joylashgan suyak ko'migida yog' hujayralari paydo bo'ladi. Bu hujayralar bo'lg'usi sariq suyak ko'migining kurtaklari hisoblanadi. Sariq suyak ko'migi (ilik) yosh ulg'ayishi bilan ko'payib borib, naysimon suyaklarning diafizini to'ldiradi va deyarli yog' hujayralaridan iborat bo'ladi. Homila tug'ilishi paytiga kelib qizil suyak ko'migi markaziy qon yaratuvchi a'zo sifatida xizmat qiladi.

Tuzilishi. Voyaga yetgan organizmda qizil va sariq suyak ko'migi farqlanadi. Qizil suyak ko'migi qon yaratuvchi a'zo bo'lsa, sariq suyak ko'migi sog'lom organizmda qon yaratish qobiliyatiga ega bo'lmaydi. Qizil suyak ko'migi barcha yassi suyaklar g'ovak moddasini va naysimon suyaklarning epifiz qismini to'ldirib turadi. U organizm umumiy og'irligining 4-5 foizini tashkil etadi va o'rta hisobda 3-3,5 kg atrofida bo'ladi. Qizil suyak ko'migi to'q qizil rangli va qonga nisbatan xiyla quyuproqdir. Uning yarim suyuq holatda bo'lishi undan surtmalar tayyorlab tekshirish imkoniyatini beradi. Ko'mikni tirik organizmdan punksiya usuli bilan olib tekshirish turli qon kasalliklarini aniqlashda g'oyat muhim ahamiyatga ega.

Ko'mikning asosini yoki stromasini retikulyar to'qima tashkil etadi. Bu to'qimaning retikulyar hujayralari o'ziga xos to'r hosil qilib joylashgan. To'r orasidan sinusoid gemokapillyarlar o'tib, ularning atrofida gemotsitopoez jarayonining turli taraqqiyot bosqichida bo'lgan hujayralar joylashadi (*13.1-rasm*). Bu hujayralar orasida qonning o'zak, yarim o'zak hujayralari, miyelopoez va limfotsitopoezining boshlang'ich hujayralari ham bo'ladi. Ammo ularni morfologik jihatdan bir-biridan ajratib bo'lmaydi, chunki ularning o'ziga xos aniq biror-bir belgisi yo'q. Tuzilishi jihatidan farqlanishi mumkin bo'lgan hujayralarga blast hujayralar (eritroblast, miyeloplast, monoplast, megakarioplast, B-limfoplast va plazmoplastlar), pronormotsitlar, promiyelotsitlar, promegakariotsitlar, B-prolimfotsitlar, proplazmotsitlar, normotsitlar, miyelotsitlar, megakariotsitlar, metamiyelotsitlar, plazmotsitlar va qonning yetuk shaklli elementlari kiradi. Ko'mikda taraqqiy etuvchi qon



13.1-rasm. Qizil suyak ko'mig'i.

Azur II-zozin bilan bo'yalgan. 1- gemopoetik modda: 1.1 – eritroblastik orolcha, 1.2 – rivojlanayotgan granulotsit to'plami, 1.3 – megakariotsit, 1.4 – blast shakllari, 1.5 – limfotsitlar; 2 – stroma moddasi: 2.1 – retikulyar hujayralar, 2.2 – yog' hujayralar, 2.3 – makrofagdagi karmin donachalar; 3 – tomirlar: 3.1 – venoz sinus, 3.1.1 – endoteliy, 3.2 – sinus bo'shlig'ida gi etilgan qon shaklli elementlari.

hujayralari ko'p hollarda orolchalar hosil qilib joylashadi. Taraqqiyotning turli bosqichlaridagi eritropoez hujayralari markazida makrofag joylashib, eritroblastik orolchalarni hosil qiladi. Makrofaglar bu yerda eritroblastlar uchun «enaga hujayra» vazifasini o'taydi. Granulotsitopoez hujayralari ham bir-biridan ajralgan orolchalar shaklida joylashadi. Ammo bu orolchalar markazida makrofag hujayrasi bo'lmaydi. Ko'mikda megakariotsit hujayralari o'zining yirikligi (60–100 mkm) va bir-biriga tutashib ketgan, bir necha bo'laklardan iborat yirik yadrosi bilan ajralib turadi. Yetilayotgan monotsitlar, B-limfotsitlar va plazmotsitlar ko'pincha retikulyar hujayralar va makrofaglar bilan o'zaro aloqada bo'lib joylashadi. Shuni ta'kidlash kerakki, takomil etayotgan hujayralar, ayniqsa, qon shaklli elementlarining oxirgi bosqichlari, ko'mikning sinusoid gemokapillarlar va postkapillar

sinuslari tashqi devoriga bevosita yondoshib yotadi. Suyak ko'migining sinusoid gemokapillarlarlari yirik (diametri 20–30 mkm) bo'lib, devori yassi endoteliy hujayralari bilan qoplangan. Endoteliy ostidagi bazal membrana uzuq-uzuq bo'lib, uning uzilgan qismi endoteliy orasidagi yo'riqlarga to'g'ri keladi. Ana shu yoriqlar orqali suyak ko'migida voyaga yetgan qon shaklli elementlari ko'mikdan qonga o'tadi. Endotelial yoriqlar qonga faqatgina etilgan qon shaklli elementlarini o'tkazadi. Blast hujayralar, promiyelotsitlar, yadroli normotsitlar, miyelotsitlar va boshqa o'ta yosh hujayralarning qonga o'tishi faqatgina turli kasallik holatlarida kuzatiladi. Endoteliy hujayralari orasidagi yoriqlarning tanlab o'tkazish mexanizmlari murakkab bo'lib, bu jarayonda o'tayotgan hujayra bilan endoteliy hujayradagi maxsus retseptorlarning mos kelishi muhim ahamiyatga ega.

Sariq suyak ko'migi asosan voyaga yetgan odamlarda bo'ladi va naysimon suyaklarning diafiz qismini to'ldiradi. Uning tarkibini asosan yog' to'qimasi tashkil etib, yog' hujayralarning sitoplazmasidagi pigmentlari (lipoxromlar) unga sariq tus beradi. Sog'lom organizmda bu ko'mik qon yaratish vazifasini o'tamaydi. Lekin ko'p qon yo'qotgan paytda va ba'zi bir kasalliklarda sariq suyak ko'migida gemotsitopoez (ya'ni, qon yaratilish) jarayoni sodir bo'lishi mumkin. Sariq suyak ko'migining qizil qismiga nisbatan miqdori yosh o'tgan sari ko'payadi. Bu jarayon nerv, endokrin tizimlar va shu a'zoldagi mikromuhitga bog'liq.

Qariganda esa qizil suyak ko'migi ham sekin-asta yog' hujayralari va shilliq ishlovchi hujayralar bilan almashina boshlaydi. Shu tufayli, qon hujayralarining qayta tiklanishi yosh yoki qari organizmda turlicha kechadi. Yosh organizmda qon hujayralari yuqori darajada tiklanish (regeneratsiya qilish) qobiliyatiga ega bo'lsa, bu qobiliyat qari organizmda ancha susayadi.

Qon bilan ta'minlanishi. Suyak ko'migi suyak usti pardasidan kiruvchi qon tomirlari bilan ta'minlanadi. Ko'mikda ular mayda arteriyalar va arteriolalarga bo'linadi. O'z navbatida, ular sinusoid gemokapillarlariga tarmoqlanadi va so'ngra markaziy venulalarga yig'iladi. Markaziy venular yirik venoz sinuslar shaklida bo'lib, ularning ichki bo'shlig'i doimo keng va ochiq bo'ladi.

TIMUS (AYRISIMON BEZ, BO'QOQ BEZI)

Timus – immun tizimning markaziy organi bo'lib, unda immunologik jarayonda qatnashuvchi asosiy hujayralardan biri bo'lgan T-limfotsitlar taraqqiy etadi. T-limfotsitlarning boshlang'ich hujayralari suyak ko'migidan qon orqali timusga keladi va bu yerda ular antigenga bog'liq bo'lmagan holda T-limfotsitlarga differensiallashadi. Timus T-limfotsitopoezning asosiy markazi bo'lishi bilan birga o'zidan turli xil biologik faol moddalar ajratib chiqarish qobiliyatiga ham ega. Bu moddalar timik gormonlar deb atalib, ulardan eng muhimlari T-limfotsitlarning differensiallanishida faol ishtirok etuvchi timozin, timopoetin, timulin va timusning gumoral faktorlaridir. Bulardan tashqari, timusda immunologik jarayonlarni boshqarishda ishtirok etuvchi, organizmning o'sishiga ta'sir ko'rsatuvchi moddalar ham ishla-

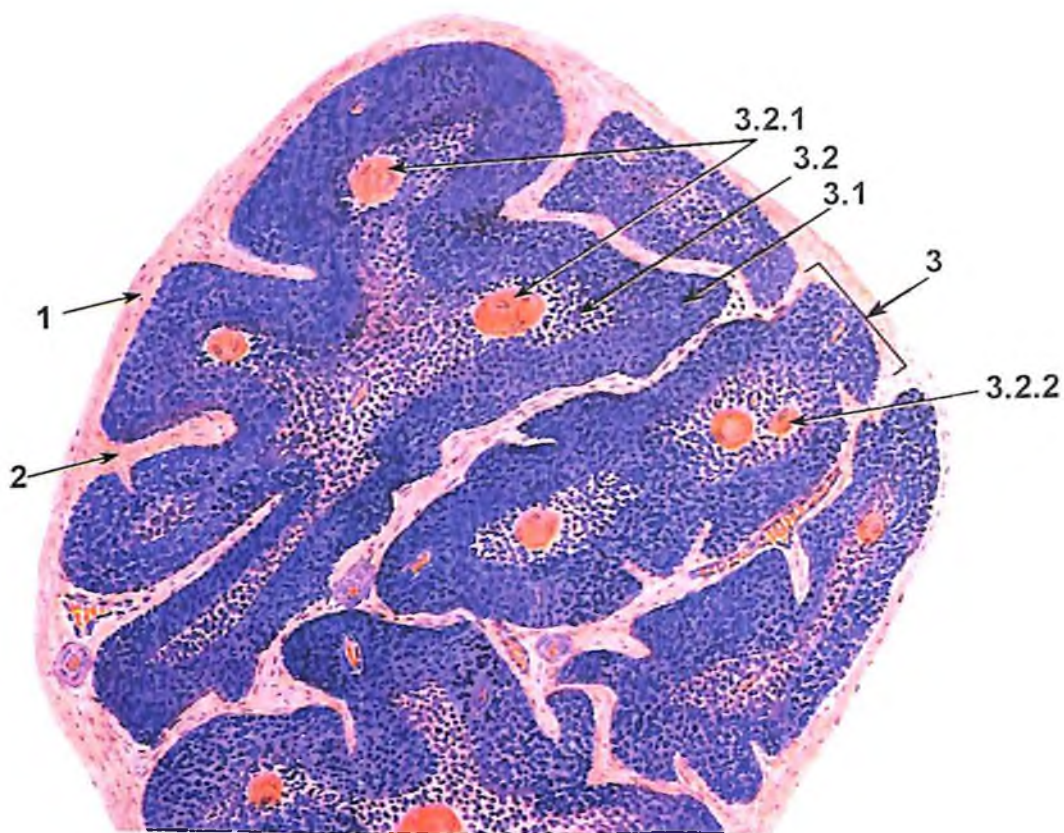
nadi. Timus qizil suyak ko'migi va immun tizimning barcha periferik a'zolari bilan chambarchas bog'liq. Timusda yetilgan T-limfotsitlar periferik a'zolarining maxsus timusga tobe (T) zonalarida joylashadi va shu yerda ko'payib, himoya reaksiyalarida ishtirok etadi. Timus faoliyatining tug'ma yoki biror kasallik ta'sirida buzilishi organizm himoya reaksiyalarining keskin susayishiga olib keladi. Bunday holatlar immunitet yetishmovchiligi yoki immunodefitsit holatlar deb ataladi. Bunga yorqin misol qilib odam immunodefitsitini keltirib chiqaradigan virusli orttirilgan immun tanqisligi sindromni (OITSni) ko'rsatish mumkin. Yangi tug'ilgan hayvonlarda timus olib tashlansa, ularning periferik immun a'zolarida limfotsitlarning ko'payishi va takomillanishi keskin buziladi va qonda T-limfotsitlarning miqdori pasayib ketadi. Bunday organizm kasallik chaqiruvchi mikroblar va viruslar ta'siriga chidamsiz bo'lib qoladi, lekin ko'chirib o'tkazilgan yot a'zolarini, to'qimalarni o'zida saqlay oladi. Normal holatda esa bunday a'zolar ajralib tushishi kerak. Shunday qilib, timus immunologik jarayonlarning normal kechishini ta'minlovchi va endokrin faoliyatga ega bo'lgan muhim a'zodir.

Taraqqiyoti. Yuqorida aytilganidek, timus boshqa qon yaratuvchi va immun-himoya a'zolaridan o'zining epitelial to'qimadan tuzilgan asosi (stromasi) borligi bilan ajralib turadi. Bu to'qimaning bo'lishi timusning taraqqiyotida epitelial manbaning faol ishtirok etishini ko'rsatadi. Timusning kurtagi embrionning 4-haftasida yutqin ichak epiteliysining 3 – 4-juft jabra cho'ntaklari sohasida paydo bo'ladi. Bu sohada ko'p qavatli epiteliy kurtaklar shaklida mezenximaga botib kiradi. Kurtaklarning distal qismlari yo'g'onlashib, bo'lg'usi bezning tana qismiga aylanadi, proksimal qismlari esa cho'zilib, chiqaruv nayiga o'xshash nayni hosil qiladi. Demak, timus ilk taraqqiyot paytida ekzokrin bezga o'xshab rivojlanar ekan. Ammo chiqaruv nayi tezda yo'qoladi va timus tanasi jabra cho'ntaklaridan ajraladi. Uning o'ng va chap kurtaklari o'zaro yaqinlashadi va bir-biri bilan qo'shiladi. Embrion taraqqiyotining 7-haftasigacha timus faqatgina epitelial kurtakdan iborat bo'ladi. 8–10-haftalarda bez kurtagiga mezenxima bilan birgalikda qon tomirlari o'sib kiradi. Mezenximadan hosil bo'lgan biriktiruvchi to'qima bezni bo'laklarga bo'ladi. Qon tomirlari orqali bezga dastlab embrionning sariqlik qopchasidan, so'ngra esa jigaridan qonning o'zak hujayralari keladi. Ulardan 11–12-haftalarda T-limfotsitlarning maxsus retseptorlariga ega bo'lgan limfotsitlar shakllanadi. Shuni ta'kidlab o'tish kerakki, timusda joylashgan barcha turdagi limfotsitlar umumiy lashtirib timotsitlar nomi bilan yuritiladi. Shu bilan birga, o'zak hujayralardan bez mikromuhitini yaratuvchi makrofaglar va interdigitlovchi hujayralar (IDH) ham differensiallashadi. Timotsitlarning ko'payishi va bezning periferik qismlarida zich joylashishi tufayli bezda periferik po'stloq va markaziy mag'iz zonalarini farqlanadi. Timotsitlar va mikromuhit hujayralari paydo bo'lishi bilan birga epiteliy hujayralarida ham o'zgarishlar sodir bo'ladi. Ular yulduzsimon shaklni olib, bir biri bilan faqat sitoplazmatik o'siqlari yordamida tutashadi. Epitelial hujayralarning o'zaro bog'lashuv joylarida desmosomalar paydo bo'ladi. Natijada, epitelial asos mayin to'r shaklini oladi. Shu tufayli timusdagi epitelial hujayralarni retikuloepitelial

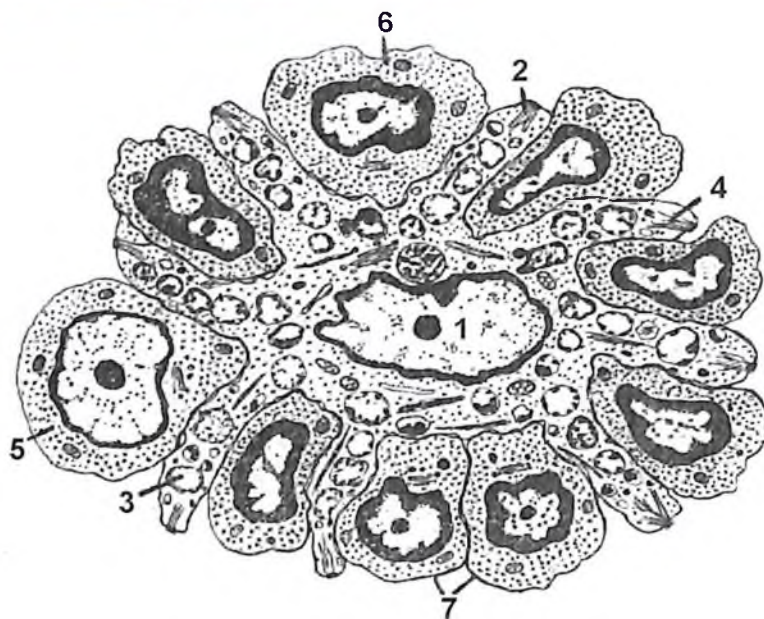
(to'ra hosil qiluvchi epiteliy) hujayralar (REH) deb yuritiladi. Ularning sitoplazmasida asta-sekin timik gormonlar saqlovchi sekretor pufakchalar va tonofibrillalar paydo bo'ladi. Tonofibrillalar soni va qalinligi timusning markaziy zonasiga qarab ortib boradi. Embrion taraqqiyotining 4-oyiga kelib bezning mag'iz zonasida qatlam-qatlam bo'lib joylashgan epitelial hujayralardan tashkil topgan o'ziga xos tuzilmalar – qatlamli epitelial tanachalar yoki Gassal tanachalari hosil bo'ladi. Ularning tarkibiga kiruvchi epiteliy hujayralari sitoplazmasida juda yo'g'on tonofibrillalarni va muguzlanish jarayonida hosil bo'ladigan keratin donachalarini uchratish mumkin. Timusning taraqqiyoti embrion hayotining 5-oyida deyarli yakunlanadi. Qizil suyak ko'migi hosil bo'lgach, u timusga T-limfotsitlarning boshlang'ich hujayralarini yetkazib beruvchi asosiy manba hisoblanadi va bu mavqeini butun umr davomida saqlab qoladi.

Timusning tuzilishi. Buning ayrisimon shakliga muvofiq ravishda unga ayrisimon bez nomi berilgan. Timus deyilishi esa bez shaklining shifobaxsh hisoblanuvchi sudralib o'suvchi tog'jambul o'simligining barglariga o'xshab ketishi tufaylidir. Bezning bo'qoq bezi deb atalishi esa ko'pchilikda qalqonsimon bezning bo'qoq kasalligiga aloqador degan fikrlar tug'diradi. Ammo bo'qoq kasalligiga timusning hech qanaqa aloqasi yo'q. Shu bilan birga timusning boshqa markaziy va periferik endokrin a'zolari bilan funksional jihatdan bog'liqligi shubhasizdir.

Timus tashqi tomondan biriktiruvchi to'qimali kapsula bilan o'ralgan. Bu kapsuladan ichkariga kiruvchi to'siqlar bezni to'liq bo'lmagan bo'laklarga bo'ladi (13.2-rasm). Timus kesmada ko'rilganda unda to'q bo'yaluvchi va chekkada joylashgan po'stloq zonani va oqishroq bo'yalgan markaziy mag'iz zonani ajratish mumkin. Qayd qilib o'tilgan zonalarning o'ziga xos bo'yalishi limfotsitlarning yoki timotsitlarning zich va siyrak joylashishi bilan bog'liq. Po'stloq zonada (*cortex*) ular zich joylashadi va retikuloepitelial hujayralar hosil qilgan to'ra bo'shliqlarini to'ldirib turadi. Po'stloq zonaning biriktiruvchi to'qimali kapsula ostida yotgan chekka, subkapsulyar qismida T-limfotsitlarning boshlang'ich hujayralari – pretimotsitlar joylashadi. Ular tuzilishiga ko'ra T-limfoblast bo'lib, yirik, sitoplazmasi bazofil bo'yaluvchi hujayralardir. Ularning yadrolarida xromatin oz bo'ladi yoki ko'proq yadrochalar ko'rinadi. Bu hujayralar mitoz yo'li bilan bo'linib ko'payish qobiliyatiga ega. Ularning hisobiga pustloq zonada doimiy ravishda yangi timotsitlar hosil bo'ladi. Timotsitlar po'stloq zonada mikromuhit hosil qiluvchi retikuloepitelial hujayralar, makrofaglar va dendritik hujayralar bilan jipslashib joylashadi. Po'stloq moddaning retikuloepitelial hujayralari ko'p miqdorda sitoplazmatik o'siqlarga ega bo'lib, bu o'siqlar orasida differensiallanuvchi timotsitlar yotadi (13.3-rasm). Retikuloepitelial hujayralarning timotsitlar bilan zich aloqada bo'lishi ular ishlab chiqaradigan gormonlarning shakllanuvchi T-limfotsitlarga bevosita ta'sir etishini ta'minlaydi. Shu tufayli po'stloq zonaning retikuloepitelial hujayralariga differensiallashuvchi T-limfotsitlar yoki timotsitlar uchun maxsus «enaga hujayralar» deb qaraladi. Retikuloepitelial hujayralar po'stloq zonada o'ziga xos tuzilishga ega. Ularning sitoplazmasida ko'p miqdorda har xil kattalikka ega bo'lgan oqishroq



13.2-rasm. Ayrisimon bez (timus). Gematoksilin – eozin bilan bo'yalgan. 1 – kapsula; 2 – bo'lakchalararo biriktiruvchi to'qima, 3 – bo'lakcha: 3.1 – po'stloq modda, 3.2 – mag'iz modda, 3.2.1 – qatlamli epiteliyal (Gassal) tanachalar 3.2.2 – qon tomirlari.



13.3-rasm. Timus po'stloq zonasining retikuloepiteliyal hujayrasi va timotsitlari (elektron mikroskopdan olingan sxema). 1 – yadro; 2 – o'siqlar; 3 – setsretor pufakchalar; 4 – tonofibrillar; 5 – limfoblast; 6 – prolimfotsit (prelimotsit); 7 – timotsitlar.

sekretor pufakchalar joylashgan. Pufakchalar o'zida timusning asosiy gormonlari bo'lgan timozin, timopoetin, timulinlarni saqlovchi sekretor tuzilmalardir. Bu gormonlar hujayradan tashqariga chiqib, timotsitlarning yetuk T-limfotsitlarga differensiallanishiga bevosita ta'sir ko'rsatishi mumkin. Retikuloepitelial hujayralarning sitoplazmasida yaxshi rivojlangan Goldji kompleksi, donador endoplazmatik to'r va mitoxondriyalarning bo'lishi ularning faol sintez qilish qobiliyatiga egaligini ko'rsatadi.

T-limfotsitlarning takomili po'stloq va magiz zonalarda bir-biriga bog'liq bo'lmagan holda alohida kechadi. Po'stloq zonada shakllangan T-limfotsitlar mag'iz zonaga o'tmasdan, chegara yoki kortikomedullyar zonada postkapillyar venalar orqali qonga tushadi. Qon orqali ular periferik immun-himoya a'zolariga kelib, maxsus timusga tobe T-zonalarda joylashadi. Bu zonalarda ularning takomili oxirigacha yetadi va, natijada, T-limfotsitlarning har xil turlari hosil bo'ladi. Po'stloq zonada nafaqat timotsitlarning ko'payishi va ularning T-limfotsitlarga differensiallanishi kechadi. Timusning yana bir muhim xususiyatlaridan biri uning yetilgan T-limfotsitlarni tanlab olishidir (seleksiya). Po'stloq zonadagi barcha timotsitlar ham oxirigacha, ya'ni yetuk T-limfotsitlargacha shakllana olmaydi. T-limfotsitlarning differensiallanishi davomida ularning orasida organizmning xususiy hujayralari va to'qimalariga qarshi retseptorlar tutuvchi T-limfotsitlar ham paydo bo'lishi mumkin. Bu xildagi «noshud» timotsitlar po'stloq zonaning o'zidayoq apoptozga uchrab nobud bo'ladi va makrofaglar tomonidan fagotsitoz qilinadi. Timus faoliyati buzilganda esa organizmning xususiy to'qimalariga va hujayralariga salbiy ta'sir ko'rsatuvchi T-limfotsitlar timusda nobud bo'lmay, qonga chiqishi mumkin. Bu hol turli autoimmun kasalliklarga olib keladi.

Po'stloq va mag'iz zonalar orasida chegara (kortiko-medullyar) zona joylashadi. Bu zona oddiy mikroskop ostida aniq ajratilmaydi. Elektron mikroskop ostida ham uning yaqqol chegaralari bo'lmay, o'zida ko'p miqdorda qon tomirlari, asosan, postkapillyar venulalar borligi bilan ajralib turadi. Bu zonada sitoplazmasida sekretor pufakchalar va tonofibrillalar saqlovchi retikuloepitelial hujayralar, mayda donachalarga ega bo'lgan interdigitlovchi hujayralar va lizosomalarga boy tipik makrofaglar joylashgan. Qayd qilib o'tilgan hujayralar mikromuhitni tashkil qiladi va bular orasida turli tuzilishga ega bo'lgan timotsitlar yotadi.

Po'tloq zonada timotsitlar qon orqali keluvchi yot antigenlardan maxsus «qon-timus» to'sig'i (gemato-timus baryeri) yordamida ma'lum darajada himoya qilinib turiladi. Bu to'siqni hosil qilishda: qon kapillyarlarining endotelii hujayrasi va uning bazal membranasi; tomir atrofida yoki perikapillyar bo'shliqda joylashgan hujayralar va hujayralararo modda; va nihoyat, retikuloepitelial hujayralar o'z bazal membranalari bilan birlikda ishtirok etadilar. To'siq antigenlarni tutib qo'llash yoki tanlab o'tkazish qobiliyatiga ega bo'ladi. Shu tufayli timotsitlarning T-limfotsitlarga differensiallanishi antigenga bog'liq bo'lmagan holda amalga oshadi. Po'stloq zonani o'rab turuvchi biriktiruvchi to'qima bilan timus parenximasi orasida ham retikuloepitelial hujayralar va ularning bazal membranasi ingichka to'siq-

simon qavat hosil qiladi.

Mag'iz zona (medulla) timotsitlar ozroq bo'lgani va siyrakroq joylashgani tufayli oqishroq bo'yaladi. Agar po'stloq zonada limfotsitlarning retikuloepitelial hujayralarga nisbati taxminan 9:1 bo'lsa, mag'iz zonada esa buning aksi, ya'ni 1:9 nisbat kuzatiladi. Mag'iz zonada, ayniqsa, mitotik bo'linish qobiliyatiga ega bo'lgan pretimotsit yoki limfoblast hujayralarning nisbiy miqdori kamayib ketadi. Mag'iz zonaning retikuloepitelial hujayralari tuzilishi jihatidan ham boshqacharoqdir. Ularning sitoplazmasida yirik sekretor pufakchalar ko'p miqdorda bo'lib, guruhlar hosil qilib joylashadi. Ba'zida pufakchalar sekretor naychalar tusini olib, ularning ichki devorida kalta mikrovorsinkalar uchraydi. Shu bilan bir qatorda, hujayralar sitoplazmasida tonofibrillalar soni ancha ko'p bo'lib, ular yo'g'on tutamlar hosil qilib joylashadi.

Mag'iz zonaning markaziy qismida qatlamli epitelial (Gassal) tanachalari joylashgan. Ular ustma-ust yotgan yassi retikuloepitelial hujayralardan tashkil topgan bo'lib, bu hujayralarning sitoplazmasida yirik pufakchalar, dag'al tonofibrillalar tutamlari va keratin donachalarini ko'rish mumkin. Ba'zida tanachalar tarkibida yemirilayotgan leykotsitlar ham uchraydi. Gassal tanachalari timus stromasida retikuloepitelial hujayralarning fiziologik muguzlanishi va degeneratsiyasi jarayonida hosil bo'luvchi tuzilmalar deb hisoblanadi. Lekin ularning ma'lum bir biologik faol moddalar ishlab chiqarishi va shu bilan timusning endokrin faoliyatida ishtirok etishi ham ehtimoldan holi emas. Tanachalarning soni yosh ulg'ayishi bilan oshadi va turli kasalliklarda esa kamayib ketadi. Mag'iz zonada ham tipik makrofaglar bilan bir qatorda interdigitlovchi hujayralar uchraydi. Ular retikuloepitelial hujayralar bilan birgalikda bu zonadagi timotsitlar uchun mikromuhit yaratib beradi.

Qon bilan ta'minlanishi. Timusning po'stloq va mag'iz zonalari deyarli mustaqil qon tomirlari tizimiga ega. Timusga kirgan arteriyalar bo'laklarni ajratib turuvchi biriktiruvchi to'qimada bo'laklararo arteriyalarni hosil qiladi. Ularning bir qismi bo'laklar ichiga kirib, po'stloq va mag'iz zonalar orasidagi chegara zona bo'ylab yo'naluvchi arteriolalarni hosil qilsa, ikkinchisi esa biriktiruvchi to'qima ostidagi arteriolalarga bo'linadi. Bu arteriolalardan kapillyarlar tarmoqlanib, po'stloq zonada zich joylashgan kapillyarlar to'riga tutashib ketadi. Bu to'rga yuza tomondan, ya'ni biriktiruvchi to'qimadan kiruvchi kapillyarlar ham qo'shiladi. Kapillyarlar po'stloq zonaning yuza qismida Yoysimon burilib, ichkariga yo'l oladi va chegara zonada postkapillyar venulalarga quyiladi.

Po'stloq zonaning qon bilan ta'minlanishining quyidagi asosiy xususiyatlarini ko'rsatib o'tish mumkin:

- a) Po'stloq zonada faqatgina kapillyarlar to'ri joylashadi;
- b) Bu zonaning kapillyarlari atrofida «qon-timus» to'sig'i borligi tufayli antigenlar po'stloq zonaga o'tmaydi yoki juda tanlab o'tkaziladi. Natijada, po'stloq zonada T-limfotsitlarning antigenga bog'liq bo'lmagan differensiallashuvi amalga oshadi. Chegara zonada joylashgan arteriolalardan tarmoqlangan kapillyarlarning bir

qismi mag'iz zonani qon bilan ta'minlaydi. Bu kapillyarlar yana qaytib chegara zonaga keladi va postkapillar venulalarga quyiladi. Ammo po'stloq va mag'iz zonalaridan qon yig'uvchi postkapillyar venulalar bir-biri bilan qo'shilmay, alohida venalar shaklida timusdan chiqib ketadi. Shuni ta'kidlash kerakki, mag'iz zonaning kapillyarlarida «qon-timus» to'sig'i bo'lmaydi. Bu zonadagi T-limfotsitlar postkapillyar venulalar orqali timusdan chiqishi yoki unga yana qaytib kirishi (retsirkulyatsiya qilishi) mumkin. Retsirkulyatsiya jarayonida postkapillyar venulalarning o'ziga xos baland prizmatik tuzilishga ega bo'lgan endoteliy hujayralari muhim rol o'ynaydi.

Timusning limfatik tizimi yuza (kapsula va kapsula ostida joylashgan) va chuqur (parenximada joylashgan) limfatik kapillyarlar to'ridan iborat. Ular bo'laklararo to'sinlarda yotgan limfa tomirlariga kelib quyiladi.

Timusning yoshga qarab va ba'zi hollarda o'zgarishi. Ayrisimon bez yosh bolalarda juda taraqqiy etgan bo'ladi. Tug'ilgandan to balog'at yoshiga yetguncha uning kattaligi va og'irligi oshib boradi va so'ngra ma'lum bir darajada saqlanib turadi. Jinsiy balog'at yoshiga kelib timusning og'irligi o'rta hisobda 37–40 g atrofida bo'ladi. 25–30 yoshdan keyin timusda aks taraqqiyot davri, ya'ni yoshga nisbatan kechadigan involyusiya boshlanadi. Bu jarayon, ayniqsa, timusning po'stloq zonasida yaqqol ifodalanadi. Bu zonada timotsitlar sonining kamayib borishi, retikuloepitelial hujayralar o'rnida yog' hujayralarining paydo bo'lishi va makrofaglar sonining ko'payishi kuzatiladi. Involyusiya jarayoni mag'iz zonada ham sodir bo'ladi. Bu zonada ham yuqoridagidek timotsitlarning kamayishi, retikuloepitelial hujayralarning o'rnini yog' to'qimasi egallashi ko'rinadi. Gassal tanachalari esa ancha paytgacha saqlanib qoladi. Shuni ta'kidlash kerakki, o'ta qarigan, ammo sog' organizmda timusning faoliyati nisbatan sust saqlanib qoladi. 70–75 yoshlarga kelib timusning og'irligi faqat 5–6 g atrofida bo'ladi. Bunda bez parenximasining asosiy qismini yog' to'qimasi tashkil etib, uning orasida juda kam miqdorda timotsitlar va retikuloepitelial hujayralar uchrashi mumkin. Kamdan-kam holatlardagina timusning yoshga nisbatan involusiyasi bo'lmasligi mumkin. Bu holat "*status thymicolymphaticus*" deb atalib, timusda va boshqa periferik immun-himoya a'zolarida limfotsitlar sonining oshib ketishi bilan ifodaladi. Ko'pincha, bu holat buyrakusti bezining po'stloq moddasi ishlaydigan glyukokortikoid gormonlarning yetishmovchiligi bilan birga kechadi. Garchi timusda limfotsitlar ko'p bo'lsa-da, ularning faoliyati to'liq bo'lmaydi, shuning uchun ham bunday odamlar mikroblar va zaharli moddalar ta'siriga juda chidamsiz bo'ladi.

Timusning yoshga nisbatan, asta-sekin kechadigan aks taraqqiyotidan tashqari, ba'zi bir holatlarda uning tez sodir bo'ladigan involusiyasi ham uchraydi. Bu jarayon aksidental ("*accidental*" – "*tasodifiy*") involyusiya deb atalib, turli xil o'ta kuchli salbiy ta'surotlar (og'ir jarohatlar, zaharlanish, haddan tashqari ochlik, radiatsiya, OITS virusi va hokazolar) natijasida ro'y berishi mumkin. Bunda timusda, ayniqsa uning po'stloq zonasida, timotsitlarning birdaniga ko'p miqdorda apoptoz yo'li bilan halok bo'lishi va ularning makrofaglar tomonidan fagotsitoz qilinishi kuzati-

ladi. Natijada, po'stloq va mag'iz zonalar orasida chegarani ajratib bo'lmaydi. Aksidental involyusiya davomida retikuloepitelial hujayralarda ham o'zgarishlar sodir bo'ladi. Ularning sitoplazmasi shishadi va yirik pufaklar bilan to'ladi. Aksidental involyusiya jarayonida yuqorida qayd etilgan glyukokortikoid gormonlarning ahamiyati kattadir. Chunki bu jarayon doimiy ravishda shu gormonlar miqdorining keskin oshishi bilan birga kuzatiladi.

Shuni ta'kidlash lozimki, aksidental involyusiya o'zining qayta tiklanish imkoniyati bilan yoshga nisbatan kechadigan involyusiyadan keskin farqlanadi. Agar organizmga ko'rsatilgan salbiy ta'sirlar to'xtatilsa, timus o'zining oldingi holatiga qaytishi mumkin. Shu tufayli timusda bo'ladigan aksidental involyusiyani ko'ra bilish va uning oldini olish muhim nazariy va amaliy ahamiyatga egadir.

Shunday qilib, timus (ayrisimon bez yoki bo'qoq bezi) qizil suyak ko'migi bilan birgalikda qon yaratuvchi va immun-himoya a'zolarining markaziy qismini tashkil qilib, u T-limfotsitlar ishlab chiqarishi bilan bir qatorda immunitet jarayonlarini boshqarishda ham ishtirok etadi. Bundan tashqari, timusda qator biologik faol moddalarning ishlanib chiqishi uning endokrin faoliyati ancha taraqqiy etganligidan dalolat beradi.

LIMFA TUGUNLARI

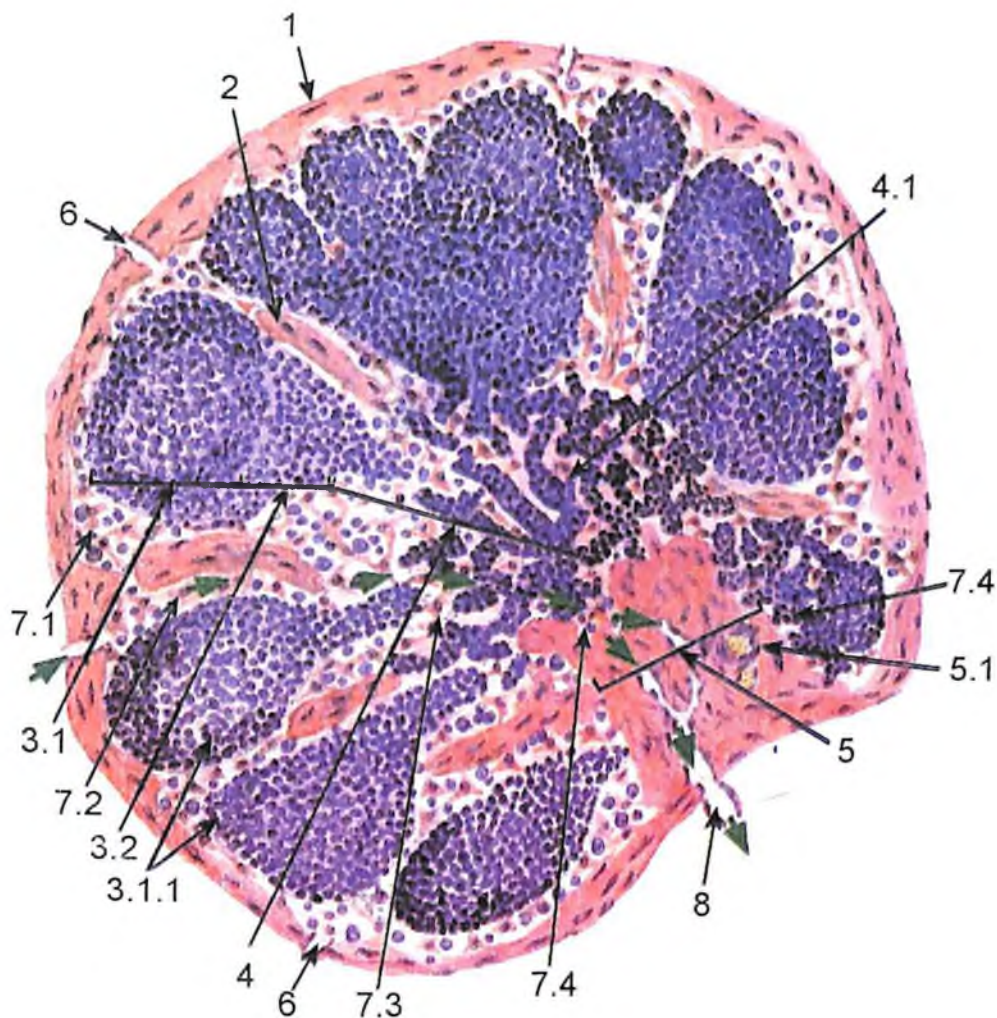
Limfa tugunlari periferik qon yaratuvchi va immun-himoya a'zolaridan biridir. Garchand alohida olingan har bir tugun unchalik katta bo'lmasa-da, lekin ularning son jihatdan ko'pligi qon yaratilishi va immunitet jarayonlarida yuqori o'rinlardan birini egallashini bildiradi. Ularning umumiy og'irligi taxminan 1,5-2 kg gacha yetishi mumkin. Limfa tugunlari limfa tomirlari bo'ylab joylashib quyidagi vazifalarni bajaradi:

1. Limfa tugunlarida T-va B-limfotsitlarning ko'payishi va ularning antigenga mos ravishda ixtisoslanishi kuzatiladi. T- va B-limfotsitlarning o'zaro hamda mikro-muhit hujayralari bilan muloqotda bo'lishi ma'lum antigenlarga qarshi spetsifik antitanalar ishlab chiqarishga olib keladi.

2. Tugunlar oqib o'tayotgan to'qima suyuqligini yoki limfani barcha yot antigenlardan tozalaydi. Tugunning bu vazifasiga o'ziga xos biologits filtr sifatida qarash mumkin.

3. Tugunlar to'qima suyuqligi uchun o'ziga xos yig'uvchi a'zo yoki depo bo'lib hisoblanadi. Shuningdek, limfa tugunlarida qon orqali kelgan monotsitlarning makrofaglariga va interdigitlovchi hujayralarga aylanishi ro'y beradi.

Taraqqiyoti. Limfa tugunlari yaxshigina rivojlangan limfa tomirlari yo'llarida paydo bo'la boshlaydi. Dastlabki limfa tugunlari homila taraqqiyotining uchinchi oyida paydo bo'ladi. Limfa tugunlarini ularning shakllanish xususiyatiga ko'ra 2 guruhga bo'lish mumkin: 1) birinchi guruh limfa qopchalari asosida taraqqiy qiladi; 2) ikkinchi guruh periferik limfa tomirlari chigallari o'rnida rivojlanadi. Har ikkala holatda ham limfa tugunlarining taraqqiyoti bir xilda ko'payuvchi mezenxima



13.4-rasm. Limfa tuguni. (Umumiy ko‘rinishi) Gematoksilin – eozin bilan bo‘yalgan
 1 – kapsula; 2 – trabekula; 3 – po‘stloq modda: 3.1 – tugunchalar tashqarisi, 3.1.1 – limfa-
 tik tugunchalar (follikulalar), 3.2 – tugunchalar ichkarisi; 4 – mag‘iz moddasi: 4.1 – mag‘iz
 tasmalar; 5 – tugun darvozasi: 5.1 – qon tomirlar; 6 – olib keluvchi limfa tomirlari; 7 – lim-
 fa sinuslari: 7.1 – marginal (kapsula osti) sinus, 7.2 – po‘stloq oraliq sinus, 7.3 – mag‘iz ora-
 liq sinus, 7.4 – darvoza sinusi; 8 – olib ketuvchi limfa tomiri.

hujayralari to‘plamlaridan boshlanadi. Limfa tomirlari bo‘lajak limfa tugunining negizini tashkil etadi. Tugun kurtagining atrofiga joylashgan mezenxima hujayralaridan tugunni o‘rab turuvchi kapsula va uning ichkariga kiruvchi to‘sinlari hosil bo‘ladi. Kurtakning chekkalarida mezenxima hujayralari birlashib qirg‘oq sinusini hosil qiladi. Qirg‘oq sinusidan ichkariga qarab yo‘nalgan va o‘zaro birlashuvchi oraliq sinuslar hosil bo‘ladi. Shu vaqtning o‘zida, tugun kurtagining mezenxima hujayralari retikulyar hujayralarga aylanadi.

Retikulyar hujayralar retikulin tolalar bilan birgalikda bo‘lg‘usi limfa tugunining

to'rsimon tuzilishiga ega bo'lgan asosini yoki stromasini tashkil etadi. To'rsimon stromaning bo'shliqlari to'rtinchi oydan limfotsitlar bilan to'la boshlaydi. B-limfotsitlar dastlab tugunning markazida (bo'lg'usi mag'iz moddasida), so'ngra esa chekka qismida (bo'lg'usi po'stloq moddasida) paydo bo'ladi. T-limfotsitlar esa po'stloq va mag'iz moddalar orasidagi chegara parakortikal zonada joylashadi. Bu davrga kelib, tugun kurtagida mikromuhit yaratuvchi makrofaglar, interdigitlovchi va dendritli hujayralar ham hosil bo'ladi. Embriyon taraqqiyotining oltinchi oyiga kelib limfa tugunlari qon yaratuvchi va immun-himoya a'zolari sifatida shakllanadi.

Tuzilishi. Limfa tuguni loviyasimon shaklga ega bo'lib, kattaligi 0,3–1 dm atrofida bo'ladi. Uning qavariq yuzasi orqali olib keluvchi limfatik tomirlar alohida-alohida holda tugun ichiga kiradi. Botiq yuzasi esa tugun darvozasi deb atalib, bu yerdan arteriya kiradi va vena hamda olib ketuvchi limfatik tomirlar chiqadi. Limfa tuguni sirtidan kollagen tolalarga boy, zich biriktiruvchi to'qimadan iborat kapsula bilan qoplangan (13.4-rasm). Kapsula tarkibida silliq mushak hujayralarining tutamlari ham uchraydi. Ular, ayniqsa, kapsulaning darvoza sohasida ko'p miqdorda bo'ladi. Kapsuladan tugunning ichiga o'zaro anastomozlar hosil qiluvchi to'siqlar yoki trabekulalar kiradi. Trabekulalar kapsula bilan birlikda tugunning biriktiruvchi to'qimali negizini tashkil etsa, limfa tugunining asosini (stromasini) retikulyar to'qima tashkil etadi. Bu to'qima o'simtalarga ega yulduzsimon retikulyar hujayralardan va ular bilan chambarchas bog'langan retikulyar tolalardan tuzilgan. Ular hosil qilgan to'r bo'shliqlarida T-, B-limfotsitlar va mikromuhit hujayralari joylashadi.

Tugunning darvoza sohasidan o'tadigan kesmasida to'qroq bo'yalgan, chekka joylashgan po'stloq (*cortex*) va ochroq bo'yalgan markaziy mag'iz (*medulla*) moddalarni ajratish mumkin. Po'stloq modda asosan yumaloq va oval tuzilmalardan – limfoid follikulalardan iboratdir. Mag'iz modda esa mag'iz tasmalari va ular orasida joylashgan sinuslardan tashkil topgan. Po'stloq va mag'iz moddalar chegarasida limfotsitlar tarqoq holda yotadigan oraliq yoki po'stloq oldi zona (*parakortikal zona yoki parakorteks*) farqlanadi. Asosan T-limfotsitlar joylashishi tufayli bu soha timusga tobe yoki T-zona deb ataladi.

Po'stloq modda. Limfoid follikulalar po'stloq moddaning asosiy qismini tashkil etadi. Ular diametri 0,5–1 mm atrofidagi yumaloq yoki oval tuzilmalardir. Bu tuzilmalarning asosini retikulyar to'qima tashkil etib, uning to'rlarida limfotsitlar va mikromuhit hujayralari joylashgandir. Har bir follikulda uning tashqi (qoplovchi), o'rta (oraliq) va markaziy qismlari farqlanadi. Tashqi va oraliq qismlarda asosan mayda va o'rta limfotsitlar joylashadi. Follikulning markaziy qismi ochroq bo'yalib, *germinativ yoki ko'payish* markazlari nomi bilan yuritiladi. Bu sohaning turli antigenlar ta'siri ostida o'zgarishi uning *reaktiv markaz* ham deb atalishiga sababdir. Ko'payish markazida mitotik bo'linish qobiliyatiga ega bo'lgan limfoblastlar va prolimfoblastlar hamda oz miqdorda mayda limfotsitlar uchraydi.

Ulardan tashqari, ko'payish markazida ko'p miqdorda makrofaglar va follikulning dendritli hujayralari ham joylashadi. Follikulalar tarkibiga asosan B-limfotsitlar va

ularning hosilasi hisoblangan plazmatik hujayralar kiradi. Shu tufayli, follikullar suyak ko'migiga tobe yoki B-zonaga kiritiladi. Ko'payish markazining kattaligi organizmning turli holatlariga qarab o'zgarishi mumkin. Organizmga antigenlar tushganda ko'payish markazi kengayib, unda juda ko'p miqdorda mitoz yo'li bilan bo'linadigan hujayralar kuzatiladi. Aksincha, organizmning nisbatan tinch holatida ko'payish markazlari kichrayib, unda yakka bo'linayotgan limfoblastlar va ozgina makrofaglarni ko'rish mumkin.

Po'stloq va mag'iz moddalar chegarasida joylashgan oraliq parakortikal zonada T-limfotsitlar joylashadi. Po'stloq oldi zonada (parakorteks) T-limfotsitlar uchun maxsus mikromuhit yaratuvchi interdigitlovchi hujayralar uchraydi. Ular T-limfotsitlarning ko'payishi va ishchi (yoki effektor) hujayralarga differensiallanishini ta'minlaydi. Parakorteksning muhim xususiyatlaridan yana biri unda ko'p miqdorda postkapillar venulalarning bo'lishidir. Bu venulalar baland, deyarli silindrsimon endoteliy hujayralari borligi bilan ajralib turadi. Bu endoteliy orasidagi yoriqlar orqali T- va B-limfotsitlarning tugun ichiga kiritishi va undan chiqishi kuzatiladi.

Mag'iz modda. Follikullardan va po'stloq oldi zonadan tugunning mag'iz moddasiga qarab mag'iz tasmalar yo'naladi. Bu tasmalar retikulyar to'qima to'rlari orasida yotgan B-limfotsitlar, plazmatik hujayralar va makrofaglardan tashkil topgan bo'ladi. Ularning orasida B-limfotsitlar uchun mikromuhit yaratuvchi dendritli hujayralar ham uchraydi. Mag'iz tasmalarda asosan B-limfotsitlar va ulardan hosil bo'lgan plazmotsitlar bo'lishi tufayli tasmalar suyak ko'migiga tobe yoki B-zona deb hisoblanadi. Tasmalar o'zaro bir-biri bilan anastomozlar hosil qiladi. Tasmalar ichidan endoteliy hujayralari orasida yoriqlari bo'lgan qon kapillyarlari o'tadi. Sirtidan esa tasmalar yassilashgan, endoteliy hujayralariga o'xshab ketuvchi retikulyar hujayralar bilan qoplangan bo'lib, ular limfa suyuqligi oquvchi sinuslarning devorini hosil qiladi. Mag'iz moddada tasmalar tashqi tarafdan sinuslar bilan o'ralgan holda yotadi.

Tugundagi limfa harakati. Tugunga limfa olib keluvchi tomirlar tugunning qabariq tomonidan kirib, u dastlab *chekka yoki kapsula osti sinuslariga* quyiladi. Bu sinuslar tugun kapsulasi va follikullar orasida joylashgan bo'ladi. Ularning tashqi devorini hosil qiluvchi endoteliy hujayralari bazal membranada yotib, tuzilishi jihatdan limfa tomirlarining endoteliy hujayralaridan deyarli farqlanmaydi. Sinuslarning follikullarni qoplab turuvchi ichki devorida esa endoteliyga o'xshash yassilashgan retikulyar hujayralar bo'lib, ularning orasida yoriqlar ko'rinadi, lekin bazal membrana bu yerda bo'lmaydi. Endoteliy hujayralari orasidagi yoriqlar orqali tugunda hosil bo'lgan yangi limfotsitlar limfaga tushishi yoki, aksincha, limfa suyuqligidan tugunga o'tishi mumkin. Limfa chekka sinuslardan *oraliq sinuslarga* yoki follikullar va trabekulalar orasida joylashgan sinuslarga o'tadi. Ulardan limfa suyuqligi mag'iz moddaga o'tib, bu yerdagi mag'iz tasmalar va trabekulalar orasidagi *mag'iz sinuslarga* quyiladi. Shuni ta'kidlash kerakki, oraliq va mag'iz sinuslarning devori yuqorida ko'rsatib o'tilgan chekka sinuslarning ichki devoriga aynan o'xshash tuzilishga ega bo'ladi. Ularda ham endoteliy hujayralari

orasida yoriqlar bo'lib, endoteliiy hujayralari orasida makrofaglar uchraydi. Mag'iz sinuslaridan limfa suyuqligi darvoza sohasida joylashgan *markaziy sinusga* yig'iladi va tugunning darvozasidan olib ketuvchi limfa tomiri orqali chiqib ketadi.

Tugundan o'tish davomida limfa suyuqligi yot antigenlardan tozalanadi, yangi limfotsitlar va antitanalar bilan boyitiladi. Limfa tugunlarining o'zida yot zarrachalar va o'sma hujayralarini tutib qolish xususiyati ularning turli kasalliklarda o'zgarishiga olib keladi.

Qon aylanishi. Arteriya tugun darvozasi orqali kirib, asosan, ikki qismga tarmoqlanadi. Birinchi qismi kapsula va trabekulalar tomon yo'nalsa, ikkinchisi po'stloq va mag'iz moddalarda kapillyarlar to'rini hosil qiladi. Bu to'rdan postkapillyar venulalar boshlanib, ular venalarga yig'iladi va tugun darvozasidan vena shaklida chiqib ketadi. Sog'lom organizmda qon hech qachon sinuslarda uchramaydi. Faqat ba'zi kasalliklarda sinuslar ichida ko'p miqdorda eritrotsitlar va granulotsitlar uchrashi mumkin. Limfa tugunlarining bu hildagi o'zgarishini odamda va sut emizuvchilarda uchrab turadigan gemolimfatik tugunlardan farq qilish muhim amaliy ahamiyatga ega.

Tugunlarning innervatsiyasi. Limfatik tugunlar retseptor va effektor nerv oxirlariga bo'ydir. Tugunga darvoza sohasidan mag'izli va mag'izsiz nerv tolalari kiradi. Ular tugun kapsulasida, trabekulalarda, po'stloq va mag'iz moddalarida retseptor nerv oxirlarini hosil qiladi. Tugundagi effektor nerv oxirlari ikki turli, ya'ni adrenergik va xolinergik bo'ladi.

Yoshga qarab o'zgarishi. Limfa tugunlari organizmning ulg'ayishi bilan bog'liq holda o'zgaradi. Bu o'zgarish organizmga tushadigan antigenlar bilan chambarchas bog'liqdir. Agar yangi tug'ilgan chaqaloq mikroblardan butunlay holi bo'lgan muhitda saqlansa (gnotobiontlar), undagi limfa tugunlari oxirigacha taraqqiy etmaydi. Follikullar va ularning ko'payishi markazlari rivojlanmay qoladi. Organizmning tashqi muhit antigenlari bilan uchrashuvi limfa tugunlarini yosh organizmda tez voyaga yetkazuvchi asosiy omillardan biri bo'lib hisoblanadi. Qarilik paytiga kelib, limfa tugunlarining faoliyati susayadi. Ularda limfotsitlar va mikromuhit hujayralarining miqdori kamayib biriktiruvchi to'qimaning yo'g'onlashishi va yog' hujayralarining ko'payishi kuzatiladi.

Gemolimfatik tugunlar

Ular odamda juda kam uchrab, asosan qorin aortasi va buyrak arteriyalari atrofidagi yog' to'qimasida joylashishi mumkin. Ular oddiy limfa tugunlaridan quyidagi xususiyatlari bilan farqlanadi.

1. Ular mayda bo'lib, o'lchamlari 0,1–0,3 sm dan oshmaydi.
2. Ularda follikullar va mag'iz tasmalari yaxshi rivojlanmagan bo'ladi.
3. Sinuslar, ayniqsa, mag'iz sinuslari keng bo'lib, o'zida ko'p miqdorda eritrotsitlarni va granulotsitlarni tutadi. Embrionda va yangi tug'ilgan chaqaloqda gemolimfatik tugunlarda qonning takomil etuvchi yosh hujayralarini (promiyelotsitlar,

miyelotsitlar, normotsitlarni) ko'rish mumkin.

Gemolimfatik tugunlarni ba'zan odamlar va sut emizuvchilarda uchraydigan qo'shimcha mayda taloqlardan ham farq qilish muhimdir:

1. Gemolimfatik tugunlarda albatta olib keluvchi limfatik tomirlar bo'lib, qo'shimcha taloqlarda esa ular yo'qdir.

2. Qo'shimcha taloqlarda uchraydigan maxsus tuzilmalar (follikullar tarkibidagi markaziy arteriyalar, yirik venoz sinuslar) gemolimfatik tugunlarda bo'lmaydi.

TALOQ

Taloq immun-himoya tizimining periferik a'zosi bo'lib, organizmda bir qancha muhim vazifalarni o'taydi.

1. Qon yaratuvchi va himoya vazifasi. Taloqda T- va V-limfotsitlarning ko'payishi hamda ularning mikromuhit hujayralari bilan hamkorlikdagi faoliyati kuzatiladi. Shu tufayli, taloq hujayraviy va gumoral immunitetda faol ishtirok etadi. Bundan tashqari, taloqda yot zarrachalar ushlanib qolib, makrofaglar tomonidan yemiriladi. Embrion taraqqiyoti davomida taloqda granulotsitlar, eritrotsitlar va qon plastinkalari ham hosil bo'ladi. Ammo bu jarayon homila tug'ilishi paytiga kelib yo'qolib ketadi.

2. Taloqda yashash muddatini o'tagan eritrotsitlar va qon plastinkalari yemiriladi. Halok bo'lgan eritrotsitlar makrofaglar tomonidan yutilib, ulardagi gemoglobin parchalanadi. Natijada, o'zida temir saqlovchi transferrin va bilirubin moddalari hosil bo'ladi. Bilirubin qon orqali jigarga borib, u yerda o't tarkibiga qo'shiladi. Transferrin esa suyak ko'migiga kelib, yangi hosil bo'layotgan eritrotsitlarda gemoglobin sintezi uchun ishlatiladi. Taloqning eritrotsitlarni emirish xususiyati uni eritrotsitlar «mozori» deyilishiga sabab bo'lgan.

3. Taloqda bir qancha biologik faol moddalar ishlanib, ular qizil suyak ko'migida kechadigan eritropoez va trombositopoez jarayonlarini boshqarib turadi. Taloqning bu faoliyati juda kuchayib ketsa, qonda eritrotsitlar va trombositlar miqdori kamayib ketadi.

4. Taloqda ma'lum miqdorda qon zaxirasi saqlanib turadi va zarur bo'lganda qon aylanish doirasiga chiqariladi. Shu tufayli, taloqni qon deposi ham deb ham ataladi.

Shunday qilib, taloq faol immun-himoya a'zosigina bo'lib qolmay, balki bir qancha boshqa vazifalarni ham bajaradi. Taloq olib tashlanganda (splenektomiya) organizmning himoya qobiliyati susayadi.

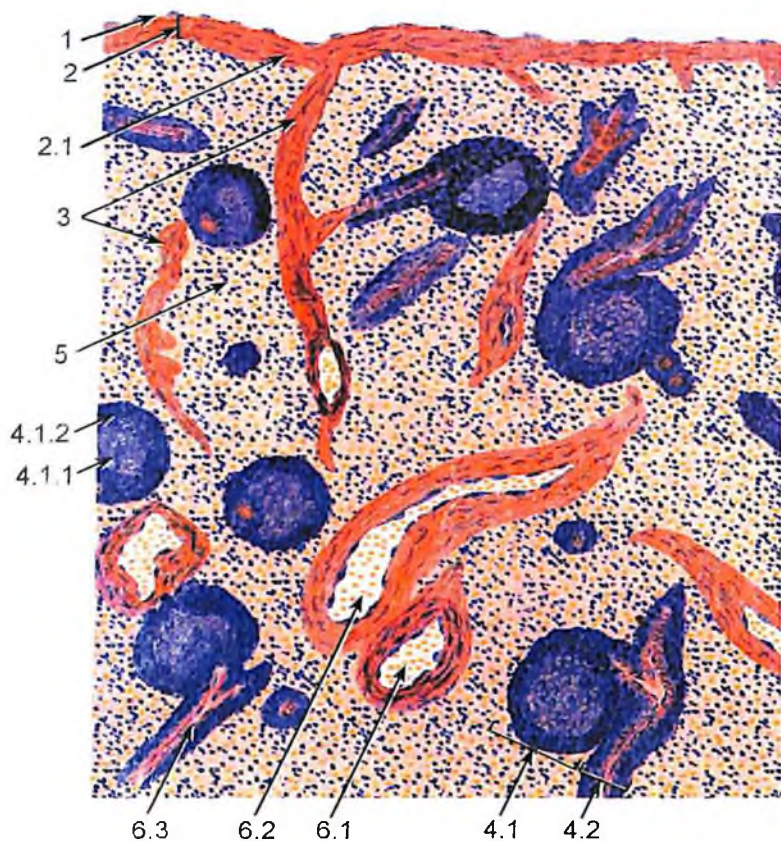
Taraqqiyoti. Taloq kurtagi dastavval embrion taraqqiyotining 5-6-haftasida paydo bo'ladi. U rivojlanayotgan katta charvi ichidagi mezenxima hujayralarining zich to'plamidan hosil bo'la boshlaydi. Taloqning qon tomirlari tizimi avvalroq differensiallashadi. So'ngra tomirlar orasida joylashgan retikulyar hujayralar hosil bo'ladi. Ularning orasida qonning o'zak hujayralari joylashadi. 7-8-haftalarga borib taloqda makrofaglar, 11-12-haftalarda esa B-limfotsitlar paydo bo'ladi. Emb-

rion taraqqiyotining 5-oyigacha taloqda granulotsitopoez, eritropoez va trombotsitopoez jarayonlari faol kechadi. So'ngra bu jarayonlar asta-sekin susayadi, limfotsitopoez esa, aksincha, kuchayadi.

Embrion taraqqiyotining 3-5-oylarida arteriyalar atrofida dastavval T-limfotsitlar to'planadi (T-zona yoki periarteriolar zona). So'ngra bu yerda B-limfotsitlar ham to'planib, taloqning oq pulpasi hosil bo'ladi. Ular orasidagi retikulyar to'qima yirik sinusoid qon tomirlari bilan birgalikda qizil pulpani tashkil etadi.

Tuzilishi. Taloq toq a'zo bo'lib, shakli cho'ziq, qonga to'lib turishi tufayli to'q qizil rangli bo'ladi. U sirtidan seroz parda va zich fibroz kapsula bilan o'ralgan. Kapsuladan a'zo ichiga yo'g'on to'siqlar trabekulalar o'sib kiradi. Sekin-asta ingichkalashib boruvchi bu trabekulalar taloqni unchalik yaxshi ifodalangan bo'lakchalarga bo'ladi. Kapsula va trabekulalar ko'p miqdorda kollagen va elastik tolalar tutuvchi zich biriktiruvchi to'qimadan tuzilgan. Shu bilan birga kapsula va trabekulalarda turli miqdorda silliq mushak hujayralari tutamlari ham bo'ladi. Ba'zi holatlarda, masalan ko'p qon yo'qotganda ular qisqarib zaxiradagi qonni qon aylanish doirasiga chiqaradi. Taloqda qon tomirlari kiradigan joyda kapsula qalinlashib va ichkoriga buralib, bu a'zoning darvozasini hosil qiladi.

Taloq trabekulalari orasida parenxima joylashib, unda oq va qizil pulpa farq qilinadi (13.5-rasm). Taloqning oq va qizil pulpalari asosini retikulolinalardan iborat



13.5-rasm. Taloq.
Gematoksilin-eozin bilan bo'yalgan.
 1 - mezoteliy; 2 - kapsula; 2.1 - silliq mushak hujayralari; 3 - trabekula; 4 - oq pulpaning elementlari; 4.1 - limfa tuguncha (V - limfotsitlar sohasi); 4.1.1 - reaktiv markaz; 4.1.2 - toj; 4.2 - arteriya atrofidagi limfatik qin (T-limfotsitlar sohasi); 5 - qizilpulpa; 6 - qon tomirlar; 6.1 - trabekulyar arteriya; 6.2 - trabekulyar vena; 6.3 - markaziy arteriya.

retikulyar to'qima tashkil qiladi. A'zoning taxminan 1/5 qismini tashkil etuvchi oq pulpa limfatik follikulalar (Malpigi tanachalari)dan iborat. A'zo kesib ko'rilganda oq pulpa tarqoq joylashgan, och kulrang, yumaloq tanachalar shaklida ko'rinadi. Ularning morfologik tuzilishi limfa tugunlarining po'stloq moddasidagi follikulalarga o'xshash, ya'ni ular limfotsitlarning to'plamlaridan iborat follikulalar bo'lib, ba'zilarining markaziy qismlari och bo'yali, ko'payish markazi (reaktiv markaz) nomi bilan yuritiladi. Bu yerda yirik limfotsitlar va limfoblastlar joylashib, ularning ko'pchiligi mitoz bo'linishning turli bosqichida bo'ladi. Limfatik follikulaning chekka qismida arteriya joylashadi va bu bilan limfa tugunining follikulidan farq qiladi. Oq pulpaning shu eksentrik joylashgan, lekin markaziy arteriya deb ataluvchi tomirining atrofi (periarteriolar zona) taloq limfatik follikulaning timusga tobe qismi hisoblanadi va u yerda ko'pgina T-limfotsitlar joylashadi. Bu yerda makrofaglar va T-zonalar uchun xos bo'lgan interdigitlovchi hujayralar ham bo'ladi.

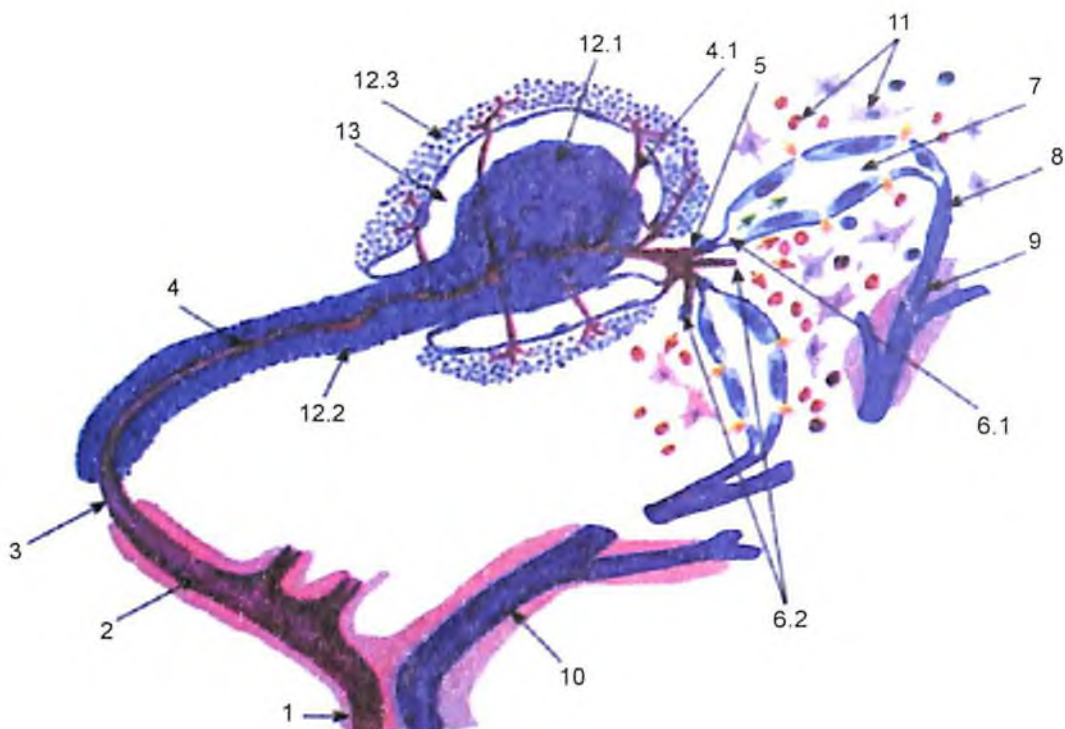
Taloq limfatik follikulida arteriya atrofidagi T-zonadan tashqari, aytib o'tilgan ko'payish markazi, yopqich zona hamda qirg'oq zonalar ajratiladi. Ko'payish markazi va yopqich (mantiy) zona asosan B-limfotsitlardan, B-limfoblastlardan, plazmotsitlardan, makrofaglardan iborat. Bu zonalar B-zonalar bo'lib, bu yerda B-limfotsitlar uchun mikromuhit hosil qiluvchi follikulyar dendritli hujayralar joylashadi. Qirg'oq zona qizil pulpa bilan chegaradosh bo'lib, unda T- va B-limfotsitlar va yakka makrofaglar uchraydi. Qirg'oq zonani qirg'oq sinusoidal tomirlari o'rab turadi.

Qizil pulpa (*pulpa lienis rubra*) taloqning asosiy qismini tashkil etib, retikulyar to'qima va unda joylashgan qon hujayralaridan iborat. Qizil pulpa sinusoid tipdagi qon tomirlariga juda boydir. Qizil pulpaning sinusoidlar orasida joylashgan qismi pulpar yoki taloq tasmalari (*chordae lienalis*) deb ataladi. Bu tasmalarda B-limfotsitlar va ulardan hosil bo'lgan plazmotsitlar uchraydi.

Qizil pulpaning retikulyar stromasida monotsitlardan hosil bo'lgan fagotsitoz qiluvchi hujayralar – makrofaglar (taloqda ular «splenotsitlar» deb yuritiladi) va eritrotsitlar juda ko'p bo'ladi.

Taloqda qon aylanishi. Taloq darvozasidan taloq arteriyasi kiradi. Arteriya trabekulalar bo'ylab tarmoqlanadi va bu tarmoqlar trabekula arteriyalari nomini oladi.

So'ng trabekula arteriyasi trabekuladan qizil pulpaga o'tadi va bu yerda pulpa arteriyasi deb ataladi. Bu arteriyaning tashqi pardasida ko'p miqdorda elastik tolalar bo'lib, ular tomirlarning cho'zilishi yoki qisqarishini ta'minlaydi. Arteriya limfatik follikulga kirish oldidan T-, B-limfotsitlar va plazmotsitlardan iborat limfatik qin bilan o'raladi. Bu qinlarni oq pulpaning o'simtasi deb hisoblash mumkin. Arteriya limfatik follikulning chekka qismidan o'tadi va markaziy arteriya yoki follikul arteriyasi deb ataladi. Follikuldan chiqqanidan so'ng markaziy arteriya o'zaro anastomoz hosil qilgan bir necha tarmoqchalarga bo'linadi. Bular popuksimon yoki barmoqsimon arteriolalar deyiladi. Popuksimon arteriolalarning distal qismlari yo'g'onlashib, ellipssimon yoki gilzali arteriolalar nomini oladi. Bu arteriolalar



13.6-rasm. Taloqda qon aylanishining sxemasi.

1 – taloq arteriyasi; 2 – trabekulyar arteriya; 3 – pulpar arteriya;
 4 – markaziy arteriya; 5 – barmoqsimon arteriyalar; 6 – sinusga ochiladigan elipssimon kapillyar – yopiq qon aylanishi; 7 – qizil pulpa sinusi; 8 – pulpar vena; 9 – trabekula venasi; 10 – taloq venasi; 11 – qizil pulpa; 12 – oq pulpa; 13 – marginal sinus.

endoteliysida qisqaruv xususiyatiga ega bo'lgan ipchalar, devorida esa retikulyar tolalar va mushak hujayralaridan iborat mufta joylashgan. Bu muftalar vena sinuslariga qon oqib borishini boshqarishda o'ziga xos sfinkter vazifasini bajaradi. Kapillyarlarning venalarga o'tishi ochiq va yopiq qon aylanish yo'llari orqali bo'ladi. Ochiq qon aylanishda kapillyarlar bevosita pulpaning retikulyar to'qimasiga ochiladi. Yopiq qon aylanishda esa kapillyarlar bevosita vena sinuslariga quyilib, vena sinuslaridan taloq vena tizimi boshlanadi.

Taloqda ko'proq yopiq qon aylanishi kuzatilib, bunda qonning tez oqishi ro'y beradi. Ochiq qon aylanishida esa qonning sekin oqishi qon hujayralarining makrofaqklar bilan bo'lgan kontaktini ta'minlaydi.

Vena sinuslari o'ziga xos tuzilishga ega; ularning diametri qon bilan to'lishiga qarab 20 mkm gacha bo'ladi. Sinus devori uzunchoq hujayralar bilan qoplangan va bular orasida hujayralararo yoriqlar yoki teshiklar bo'ladi; bu teshiklar orqali muayyan sharoitlarda eritrotsitlar o'tishi mumkin. Sinuslar endoteliysi atrofidagi retikulyar to'qima bilan chambarchas bog'langan bo'lib, endoteliy hujayralari sirtidan halqa shaklidagi retikulin tolalari bilan o'ralgan.

Vena sinuslaridan qon trabekula venalariga o'tadi; bu venalar mushaksiz tipda-

gi venalardir. Ularning devori trabekulaning biriktiruvchi to'qimasiga zich yopishgan endoteliy hujayralari qavatidan iborat, xolos. Trabekula venalari esa o'zaro qo'shilib, taloq venasini hosil qiladi. Taloq venasi organning darvozasi sohasida tashqariga chiqadi va jigarga qon olib boruvchi portal (darvoza) venaga quyiladi. Shunday qilib, taloqdan keladigan qon dastavval jigarga kirib, u yerda tozalana-di, qayta ishlanadi va shundan keyingina umumiy qon aylanish doirasiga tushadi. Turli xil jigar kasalliklarida, masalan sirrozlarda, taloqning kattalashishi (splenomegaliya) undan qon chiqib ketishining qiyinlashuvi tufayli sodir bo'ladi. Bu holat jigar darvoza venasida qon bosimining oshib ketishi (portal gipertenziya) bilan kechadi.

IMMUN JARAYONLARINING MORFOLOGIK ASOSLARI

O'tgan asrning 60-yillaridan boshlab immunologiya fani jadal taraqqiy etdi. Faoliyati bo'yicha bir-biridan tubdan farq qiluvchi T- va B- limfotsitlarning topilishi, immun-himoya jarayonlarida mikromuhit hujayralarining salmoqli roli borligining aniqlanishi hamda bu jarayonlarni boshqarishda ishtirok etuvchi moddalarning ochilishi immunitet to'g'risidagi tushunchalarni tubdan o'zgartirdi. Klassik immunologiyaning asoschilari bo'lib Lui Paster va I.I.Mechnikovlar hisoblanadi. Klassik immunologiya organizmni faqat har xil yuqumli kasalliklarni keltirib chiqaruvchi mikroblar va viruslardan himoya qilish mexanizmlarini o'rganish bilan cheklanardi. Boshqacha qilib aytganda, immunologiya deganda tor doiradagi infeksiya immuniteti tushunib kelinardi. Hozirgi zamon immunologiyasi nazariy va amaliy tibbiyoting barcha sohalariga taalluqlidir. Bejiz emaski, u hozir turli xil kasalliklarda kuzatiladigan immunitet yetishmovchiligini (immunodefitsitlarni) aniqlash va davolashda, har xil a'zolari (yurak, buyrak, jigar va boshqalarni) ko'chirib o'tkazishda (transplantatsiya qilishda) tug'iladigan muammolarni yechishda ham keng qo'llanilmoqda. Immunologiyaning rivojlanishida o'zbekistonlik olimlar, akademiklar R.M.Haitov, O'A.Aripov, T.O'Aripova va ularning shogirdlari qo'shgan hissalarini beqiyos. Immunitet jarayonlarida ishtirok etuvchi hujayralarning kelib chiqishi, tuzilishi, faoliyati hamda o'zaro muloqotda bo'lishini o'rganuvchi fan o'zida gistologiya va immunologiya elementlarini mujassamlashtirgan bo'lib, uni immunomorfologiya deb ataladi. Bu fan oldiga qo'yilgan asosiy vazifalardan biri – organizmda kechadigan immun-himoya jarayonlarini ta'minlaydigan tuzilmalarni hujayra, to'qima, a'zolar va tizim miqyosida tadqiq qilishdir. Immunomorfologiyani rivojlantirishda respublikamiz olimlari akademik K.A.Zufarov va professor Q.R.To'xtayevlarning ham salmoqli hissalarini bor.

Immunitet to'g'risida tushuncha. Immun-himoya reaksiyalari va immunitet tushunchalari o'zaro almashinuv imkoniyatiga ega sinonimlardir. Immunitet, bu – organizmning o'zini barcha genetik jihatdan yot bo'lgan zarrachalar va moddalardan, ya'ni antigenlardan himoya qilish qobiliyatidir. Antigenlar organizmga tashqaridan tushishi (ekzoantigenlar) yoki organizmning o'zida (autoantigenlar)

hosil bo'lishi mumkin. Immunitetning nospetsifik (tug'ma yoki ichki) va spetsifik turlari ajratiladi. Nospetsifik himoya teri va shilliq pardalarda biologik to'siq hosil qilishi, bakteritsid ta'sir ko'rsatish (masalan, me'da xlorid kislotasi, so'lakdagi lizotsimlar), komplement oqsillari yordamida fagotsitoz qilish, viruslarga qarshi interferonlar ishlab chiqarish va hokazo kabi jarayonlarni o'z ichiga oladi. Bunda asosiy hujayralar bo'lib makrofaglar, neytrofillar, semiz hujayralar va boshqalar xizmat qiladi.

Spetsifik immunitet esa ma'lum bir antigenlarni bartaraf qilishga qaratilgan bo'lib, unda T- va B-limfotsitlar, tabiiy killerlar, antigen taqdim qiluvchi hujayralar (makrofaglar, follikulyar dendritli va interdigitlovchi hujayralar) va plazmatik hujayralar ishtirok etadi. Immunitet jarayoni organizmning immun tizimi, bu tizimga kiruvchi hujayralar (immunotsitlar), to'qimalar hamda markaziy va periferik a'zolar tomonidan amalga oshiriladi. Immun tizim yuqorida ko'rsatilgan markaziy (qizil suyak ko'migi, timus) va periferik (limfatik tugunlar, taloq, ovqat hazm qilish, nafas va siydik chiqaruv yo'llarida joylashgan limfoid follikullar) qismlardan tashkil topgan.

Immun-himoya jarayonlarini amalga oshiradigan asosiy hujayralar T- va B-limfotsitlar hisoblanadi. Ularning ko'payishi, yetilishi hamda faoliyati esa mikromuhit tashkil qiluvchi makrofaglar, interdigitlovchi va dendritli hujayralar bilan chambarchas bog'liqdir. Timusda bu hujayralar qatoriga uning stromasini hosil qiluvchi retikuloepitelial hujayralar ham kiradi. Bulardan tashqari, organizmda kechadigan himoya reaksiyalarida neytrofil, eozinofil, bazofil leykotsitlarning, to'qima bazofillarining (semiz hujayralarning) hamda fibroblastlarning ahamiyati ham kattadir.

Antigenlar – murakkab organik moddalar bo'lib, ular organizmda o'ziga qarshi ixtisoslashgan javob reaksiyasi kelib chiqishiga sabab bo'ladi. Mikroblar, viruslar, turli xil parazitlar, yot hujayralar va to'qimalar, ba'zida esa organizmning genetik jihatdan o'zgargan (mutatsiyaga uchragan) hujayralari va hokazolar antigenlik xususiyatiga ega bo'lishi mumkin. Bundan tashqari, yot hujayralar tomonidan ishlab chiqarilgan mahsulotlar hamda sun'iy yo'l bilan sintezlangan yuqori molekularli moddalar ham antigen rolini o'ynashi mumkin. Immun tizimining hujayralari antigenning butun molekulasini aniqlab reaksiya qilmaydi. Ular antigen determinanti yoki epitopi deb atalgan antigenning uncha katta bo'lmagan molekulyar domenlarini aniqlaydi. Antigenlarni tanib olishda plazmolemma yuzasida bir organizm hujayralarining boshqa organizmdan genetik farqlanishini ta'minlovchi unikal glikoprotein molekularlar muhim rol o'ynaydi. Ular har bir organizmning (faqat monozigot egizaklargina bundan mustasno) biologik individuallikni belgilovchi asosiy omildir. Ushbu molekularlarning sintezi 6-xromosomada joylashgan bosh gistomuvofiqlik (moslik) kompleksi (BGK, ingl. major histocompatibility complex, MHC) genlari tomonidan boshqariladi. BGK molekularining ikki sinfi – I va II sinf BGK molekularlari mavjud bo'lib, shulardan I sinfi shu individning deyarli barcha hujayralarida (eritrotsitlar, neyronlar, yo'ldosh trofoblastlaridan tashqari)

uchraydi. Ularning asosiy vazifasi T-limfotsitlarga shu hujayralarning T-retseptorlari bilan birgalikda "o'ziniki" va "begona" hujayralarni tanib olishga imkoniyat yaratishdir. Ushbu molekulalar limfotsitlarning retseptorlari bilan qo'shilib, ularni faollashtiradi va javob immun reaksiyalarini boshqarishda muhim rol o'ynaydi. BGK molekulalari plazmolemmaning glikoproteinlari bo'lib, barcha antigen taqdim etuvchi hujayralarning yuzasida bo'ladi va immun javoblar uchun o'ziga xos nishon hisoblanadi. II sinf BGK molekulalari antigenlarni T-limfotsitlarga taqdim qilishda, T va B limfotsitlarning o'zaro hamkorlik qilishida muhim rol o'ynaydi. I sinf BGK molekulalari asosan sitotoksik T limfotsitlarning retseptorlari bilan birikadi va hujayraviy immunitetni ta'minlashda muhim o'rin tutadi.

Antitanachalar (antitelolar) – immunoglobulinlarning u yoki bu sinfiga mansub murakkab oqsillar. Ular organizmda ma'lum antigenlar ta'siri ostida plazmatik hujayralar tomonidan sintezlanadi va shu antigen bilan birikib, uni zararsizlantirish qobiliyatiga ega bo'ladi. Shu tufayli, antitanalar immunitet jarayonining ixtisoslashganligini ta'minlovchi asosiy omillardan biri bo'lib hisoblanadi. Hozirgi paytda immunoglobulinlarning 5 sinfi mavjud bo'lib, ular qon oqsillarining taxmiman 1/3 qismini tashkil etadi. Immunoglobulinlardan asosiysi IgG hisoblanadi. Bu sinfga kiruvchi antitanalar organizmni mikroblar, viruslar hamda ular ishlab chiqargan zaharli moddalardan faol himoya qiladi. Immunoglobulinlarning IgM sinfiga kiruvchi antitanalar zaharli moddalarni neytrallashtirishda, yot hujayralarni yemirishda va turli xil antigenlarni cho'ktirishda muhim o'rin tutadi. Immunoglobulinlarning IgA sinfiga kiruvchi antitanalar, qondan tashqari, ko'p miqdorda so'lakda, ko'z yoshida, me'da-ichak suyuqliklarida ham uchraydi. Shu tufayli, bu antitanalar sekretor antitanalar deb atalib, ular shilliq pardalarni himoya qilishda faol ishtirok etadi. IgE sinfiga kiruvchi antitanalar esa allergik reaksiyalarda qatnashadi. Ularning maxsus antigenlar (allergenlar) bilan hosil qilgan kompleksi to'qima bazofillarining degranulyatsiyasiga va hujayralardan gistamin hamda geparin moddalarining ajralib chiqishiga olib keladi. Nihoyat, immunoglobulinlarning oxirgi sinfi bo'lmish IgD juda kam miqdorda uchraydi. Bu immunoglobulin ko'proq embrionda va yangi tug'ilgan chaqaloqlarda uchraydi. B limfotsitlarning differensiallanishida ishtirok etadi. Yo'ldosh to'sig'i orqali o'tmaydi, komplement oqsillarini faollashtirmaydi.

Immunoglobulinlarning barcha sinflari umumiy tuzilishga ega bo'lib, ikkita yengil zanjir va ikkita og'ir zanjirlardan iborat. Og'ir zanjirlar molekulalarining alohida karboksil terminal qismi (bo'lakchai) doimiy bo'lib Fc – qism deb nomlanadi. Engil va og'ir zanjirlarning amino-terminal qismiga yaqin joylashgan bo'limida aminokislotalar antitanalarning turli molekulalarida bir-biridan keskin farqlanadi. Shuning uchun molekulaning bu qismi o'zgaruvchan (variabel) deb ataladi. Antitananing antigen bog'lovchi qismi bitta og'ir va bitta yengil zanjirlarning variabel qismlaridan tuzilgan bo'lib, ularning ikkalasi ham bitta antigen molekulasini bog'lash uchun xizmat qiladi.

Antitanachaning antigen bilan bog'lanishi jarayonida qon plazmasida bo'lgan

bir guruh oqsillar yoki komplement ham ishtirok etadi. Komplement bu jarayonda keskin faollashib, ba'zi mikroorganizmlarning antitanalar tomonidan eritib yuborilishini ta'minlaydi. Shuningdek, komplement oqsillaridan opsoninlar deb nomlangan biologik faol moddalar hosil bo'lib, ular mikroblarga yopishib, fagotsitoz jarayonini yengillashtiradi.

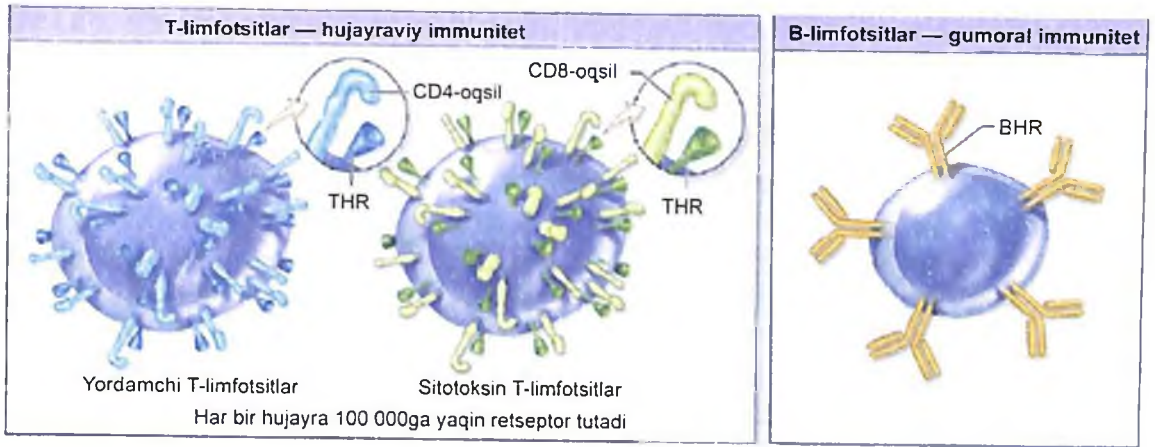
Immunitet to'g'risida bir qancha nazariyalar mavjud bo'lib, ulardan hozirgi paytda eng keng tarqalgani F.Bernetning «klonal-seleksion» nazariyasidir. Bu nazariyaga binoan organizmda limfotsitlarning ko'p miqdordagi guruhlari, ya'ni klonlari mavjuddir. Har bir klonga mansub limfotsitlar genetik jihatdan bir xil bo'lib, ma'lum bir yoki bir necha antigenga nisbatan javob reaksiyasini berish qobiliyatiga egadir. Shu tufayli biron-bir aniq antigen limfotsitlarning faqatgina shu antigenga mos keladigan klonigagina ta'sir ko'rsatadi va ularning ko'payishiga hamda faollashishiga olib keladi.

Antigenlarni emirish va zararsizlantirish uslubiga qarab immunitetning ikki xili ajratiladi:

1. **Gumoral immunitet** – bunda antigenlarning antitanalar yordamida zararsizlantirilishi asosiy o'rin tutadi. Bu immunitetning ishchi (effektor) hujayralari bo'lib antitanacha ishlab chiqaruvchi plazmatik hujayralar yoki plazmotsitlar hisoblanadi. Plazmotsitlar, o'z navbatida, B-limfotsitlardan hosil bo'ladi. Bu jarayonda T-limfotsitlar va mikromuhit hujayralari ham faol qatnashadi.

2. **Hujayraviy immunitet** – bunda antigenlar (asosan, yot hujayralar va organizmning o'zida hosil bo'ladigan, genetik mutatsiyaga uchragan o'sma hujayralar) maxsus qotil ("*killer*" – "*qotil*") hujayralar tomonidan o'ldiriladi va yemiriladi. Bu immunitet jarayonida effektor hujayralar bo'lib, T-limfotsitlarning bir turi bo'lgan T-killerlar va maxsus «tabiiy killerlar» (NK-hujayralar) hisoblanadi. Bu hujayralarni boshqacha qilib sitotoksik ta'sir ko'rsatuvchi hujayralar deb ham atash mumkin ("*cytos*" – "*hujayra*", "*toxin*" – "*zahar*", ya'ni "*hujayrani zaharlovchi*" degan ma'noni anglatadi).

Organizmga antigen birinchi marta tushganda (birlamchi javob reaksiyasi) shu antigen uchun javobgar limfotsitlar kloniga tegishli hujayralar faollashib, blast hujayralarga aylanadi. U blastlar mitoz yo'li bilan ko'payadi va differensiallashadi. Natijada, antigenni «tanib olish» qobiliyatiga ega bo'lgan limfotsitlar miqdori keskin oshadi. Bu limfotsitlar shakllanishi davomida ikki xil hujayralar hosil bo'ladi. Ularning bir turi effektor yoki ishchi limfotsitlar bo'lsa, ikkinchisi esa antigen to'g'risidagi ma'lumotni «eslab qoluvchi» yoki «xotirali» limfotsitlardir. Antigenga qarshi antitanalar ishlab chiqaruvchi plazmotsitlar hamda sitotoksik ta'sir ko'rsatuvchi faollashgan hujayralar effektor hujayralar bo'lib xizmat qiladi. Antigen organizmga qayta tushganda (ikkilamchi javob reaksiyasi) «xotirali» limfotsitlar oldindan «tanish» bo'lgan antigenga nisbatan darhol javob reaksiyasi sodir bo'lishini ta'minlaydi.



13.7-rasm. T va B-limfotsitlar.

THR – T hujayralar retseptori. *BHR* – B hujayralar retseptori.
CD4 – T-helperlar markeri, *CD8* – T killer/supressorlar markeri.

Immunitet jarayonida ishtirok etuvchi (immunokompetent) hujayralar

Bunday hujayralarni asosan ikki turga ajratish mumkin:

1. Limfotsitlar. Ular, o'z navbatida, ikki xil hujayralarga – T-(timusga tobe) va B-(suyak ko'migiga tobe) limfotsitlarga tafovut qilinadi (13.7-rasm). Bundan tashqari, immunitetda na T-, na B-limfotsitlarga mansub «tabiiy killerlar» (NK-limfotsitlar) ham ishtirok etadi.

2. Yordamchi hujayralar. Bularga makrofaglar, interdigitlovchi va dendritli hujayralar kiradi. Bu hujayralar immun tizim a'zolarida T- va B-limfotsitlar uchun maxsus mikromuhit yaratish bilan birga, limfotsitlarning antigenlarni zararsizlantirish jarayonida ham faol ishtirok etadi. Bu hujayralar antigen to'g'risidagi ma'lumotni olib, uni qayta ishlab (bu jarayon jarayoning deyiladi) limfotsitlarga yetkazib beradilar. Shu uchun ular "*antigen taqdim qiluvchi*" hujayralar deb aytiladi. Immunitetning yordamchi hujayralari qatoriga retikulyar hujayralarni, eozinofil va bazofil leykotsitlarni, to'qima bazofillarini va hokazolarni ham kiritish mumkin.

T- va B-limfotsitlarning ko'payishi va differensiallashishi antigenga bog'liq yoki bog'liq bo'lmagan holda kechishi mumkin.

Antigenga bog'liq bo'lmagan ko'payish va shakllanish jarayoni immun tizimning markaziy a'zolarida (timusda va qizil suyak ko'migida) amalga oshadi. Bu a'zolarida T- va B-limfotsitlar mikromuhit hujayralari ta'sirida etiladi. Antigenga bog'liq jarayonlar esa periferik immun-himoya a'zolarida sodir bo'ladi. Organizmga antigen turli yo'llar bilan tushishi mumkin. Antigen uchun eng asosiy «darvozalar» bo'lib shikastlangan teri, ovqat hazm qilish, nafas olish, siydik chiqaruv yo'llari va boshqa a'zolarining shilliq pardalari hisoblanadi.

Immunologiyada immunokompetent hujayralarni ularning yuzasidagi maxsus retseptorlari bo'lishiga qarab, immunotsitoximiya va sitometriya usullari yorda-

mida aniqlanadi. Differensiallanish klasterlari (ingl. *cluster of differentiation*, CD) deb ataladigan mana shu retseptorlarga qarshi monoklonal antitanalar yordamida (CD – markerlar) immun hujayralarni sifat va miqdoriy tahlil qilish imkoniyati yaratildi. Limfotsitlar, makrofaglar va boshqa immun hujayralar har qaysi turi o'zlarining CD markerlariga egadirlar. Masalan, T-helperlar CD4, T-killer /supressorlar CD8 markerlarni namoyon qiladilar va hokazo. Immun kompetent hujayralarning hammasi o'zlarining tegishli raqam bilan belgilangan CD (CD3, CD16, CD25 va hokazo) markerlariga ega. Odam immun hujayralari uchun ishlatiladigan markerlar boshqa hayvonlar uchun mos kelmasligi mumkin. Lekin immunologiyada keng foydalaniladigan oq laboratoriya sichqonlarining CD markerlari odamnikiga ancha yaqin bo'lib, eksperimental immunologiyada keng qo'llaniladi.

T-limfotsitlar hujayraviy immunitetning asosiy tuzilmalaridir. Bundan tashqari, ular gumoral immunitetda ham faol ishtirok etadi va umumiy immun-himoya reaksiyalarini boshqarishda muhim o'rin tutadi. T-limfotsitlarni bajaradigan vazifasiga qarab quyidagi asosiy turlari (subpopulyatsiyalari) farq qilinadi:

a) T-killerlar, ya'ni qotil limfotsitlar. Ular yot hujayralarga ta'sir etib, ularni o'ldirish va yemirishda ishtirok etadi va CD8 markeri bilan belgilanadi.

b) T-helperlar ("*helper*" – "*yordamchi*") – gumoral va hujayraviy immunitetda yordamchi vazifani o'taydi. Ular antigenni tanib o'ib, B-limfotsitlarni shu antigen-ga qarshi antitanalar ishlab chiqaruvchi plazmotsitlarga aylantirishga yordam beradi. Belgilovchi markeri bo'lib CD4 xizmat qiladi.

c) T-supressorlar ("*supressor*" – "*pasaytiruvchi*") B-limfotsitlarning plazmotsitlarga aylanish jarayonini susaytiradi va shu tufayli antitanacha hosil bo'lishini boshqarishda ishtirok etadi. Ularning ham nishon belgisi bo'lib CD8 hisoblanadi. Ammo T-limfotsitlarning vazifalari shular bilangina cheklanmaydi. Bu hujayralar gemopoez (asosan limfotsitopoez) va immun jarayonlarida muhim vazifalarni bajaradigan biologik faol moddalar (interleykinlar) ishlab chiqaradi.

Bundan tashqari, T-limfotsitlar orasida «eslab qoluvchi», ya'ni antigen to'g'ri-sidagi ma'lumotni eslab qoluvchi «xotirali» hujayralar ham mavjud. T-limfotsitlar barcha limfotsitlarning taxminan 60–65 foizini tashkil etib, ularning yashash muddati bir necha oylab va yillab bo'lishi mumkin. Ularni tuzilishi jihatidan B-limfotsitlardan ajratish qiyin. T-limfotsitlarda lizosomalar ko'proq bo'lishi va donador endoplazmatik to'r kanalchalarining kamroqligi qayd etilgan. T-limfotsitlarning B-limfotsitlardan farq qiluvchi belgisi bo'lib, bularning qobig'ida joylashgan T-hujayra retseptorlari (THR) hisoblanadi. Ular T-limfotsitlarning barcha turlari uchun xosdir.

B-limfotsitlar gumoral immunitet jarayonida qatnashuvchi asosiy hujayralardir. Ularning asosiy vazifasi antitanalar ishlab chiqaruvchi plazmotsitlarni hosil qilish va shu tufayli organizmda gumoral immunitetni ta'minlashdir. B-limfotsitlarda T-limfotsitlarga nisbatan donador endoplazmatik to'rning yaxshiroq rivojlanganligi kuzatiladi. B-limfotsitlarning T-limfotsitlardan asosiy farqi ularning qobig'ida joylashgan retseptorlaridir. B-limfotsitlar yuzasida immunoglobulinlarga xos tu-

zilishga ega bo'lgan retseptorlar bo'lib, ular yuza immunoglobulinlari deb ataladi (sIg). Immunoglobulin tabiatli retseptorlardan tashqari B- limfotsitlarda ular uchun maxsus bo'lgan B-hujayra retseptorlari, Fc-retseptorlar va komplementning C3 qismiga nisbatan retseptorlar ham bo'ladi. Hozirgi paytda B-limfotsitlarning bir necha turlari farq qilinadi. Ulardan B-helperlarni, B-supressorlarni va «eslab qoluvchi» B-limfotsitlarni ko'rsatib o'tish mumkin. B-limfotsitlarning yashash muddati ancha qisqa bo'lib, bir necha kundan oylargacha bo'ladi. B-limfotsitlarni aniqlovchilari bo'lib B-hujayralar retseptorlari va CD19, CD20, CD22 markerlar xizmat qiladi.

Ko'rsatib o'tilgan T-, B-limfotsitlar va ularning subpopulyatsiyalaridan tashqari immunitet jarayonida na T-, na B-hujayralarga xos retseptorlarni tutmaydigan «nul» hujayralarning ahamiyati katta. Bu hujayralar barcha limfotsitlarning 10%ga yaqinini tashkil etadi. Ular asosan sitotoksik ta'sir ko'rsatish qobiliyatiga ega bo'lib, «tabiiy killerlar» (NK-limfotsitlar) deb ataladi. Ular boshqa limfotsitlarga nisbatan yirikroq bo'lib, sitoplazmasida lizosomaga o'xshash azurofil donachalar tutadi. NK-limfotsitlarda CD2, CD7, CD56 va CD16 markerlar aniqlangan. Ularning asosiy vazifasi yuzasida BGK I sinf molekulalarini tutmaydigan yoki shu molekulalari o'zgargan hujayralarni tanib olish va yo'q qilishdir. Ular uchun nishon bo'lib ko'chirib o'tqazilgan to'qima (transplantant) hujayralari, turli xil o'sma hujayralari, ba'zi viruslar yoki mikroblar bilan zararlangan yoki qari hujayralar xizmat qiladi. NK-limfotsitlar bunday hujayralar bilan uchrashganda o'zidan yot hujayralarni o'ldirish va emirishda asosiy o'rin tutadigan maxsus sitokinlarni – perforinlarni va granzimlarni chiqaradi. Ular yot hujayralarning plazmolemmasiga emiruvchi ta'sir ko'rsatadi, sitoplazmadan suv va ionlarning oqib chiqishi natijasida nishon hujayra halok bo'ladi. NK-limfotsitlarning bu ta'siri T-killerlarning ta'siriga o'xshab ketadi, biroq ular qisqa vaqt ichida va tezkor ta'sir ko'rsatishi bilan himoyaning birinchi qatorini tashkil etadi. T-killerlar hujayraviy immunitetning ikkinchi qatori hisoblanadi, chunki ularning faollashuvi uchun ma'lum vaqt talab qilinadi.

Limfotsitlarning ko'payishi, shakllanishi va faoliyati immunitet jarayonlarida ishtirok etuvchi yordamchi hujayralar bilan chambarchas bog'liqdir.

Yordamchi hujayralar. Bu hujayralar T- va B-limfotsitlar uchun qulay mikro-muhit yaratishda, ularning ko'payishi va shakllanishini boshqarishda hamda ularga antigen to'g'risidagi ma'lumotni (antigen taqdim etish) yetkazishda faol qatnashadi. Yordamchi hujayralarning asosiy vakillaridan biri makrofaglardir. Ular organizmda kechadigan umumiy ixtisoslashgan immun-himoya reaksiyalarining faol ishtirokchilari. Makrofaglar kuchli fagotsitoz qilish hamda bir qator biologik faol moddalar ishlab chiqarish qobiliyatiga ega. Ular antigenni qayta ishlab (jarayoning qilib) tayyor epitoplarni hoida limfotsitlarga yetkazadi. Makrofaglar tomonidan qayta ishlangan antigenning unga qarshi antitanalar ishlab chiqarish qobiliyati bir necha o'n baravar ortadi. Bu hujayralarning o'ziga xos xususiyatlaridan bo'lib, ularning sitoplazmasida birlamchi va ikkilamchi lizosomalar miqdori

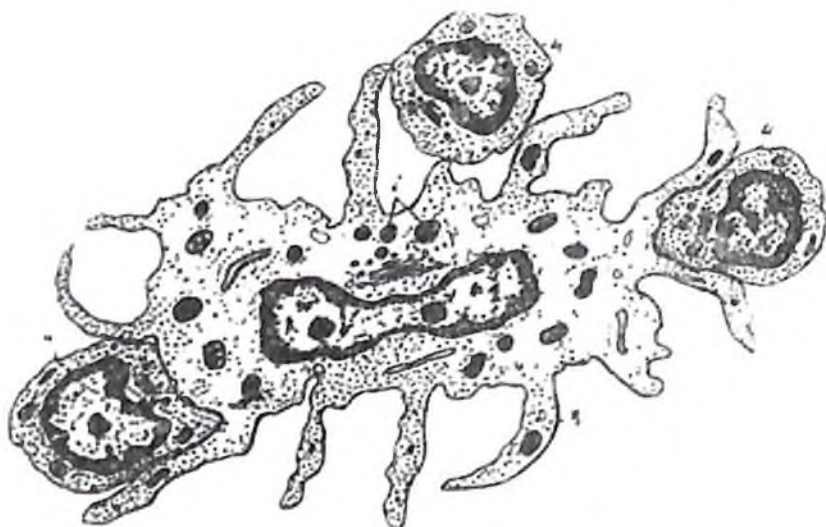
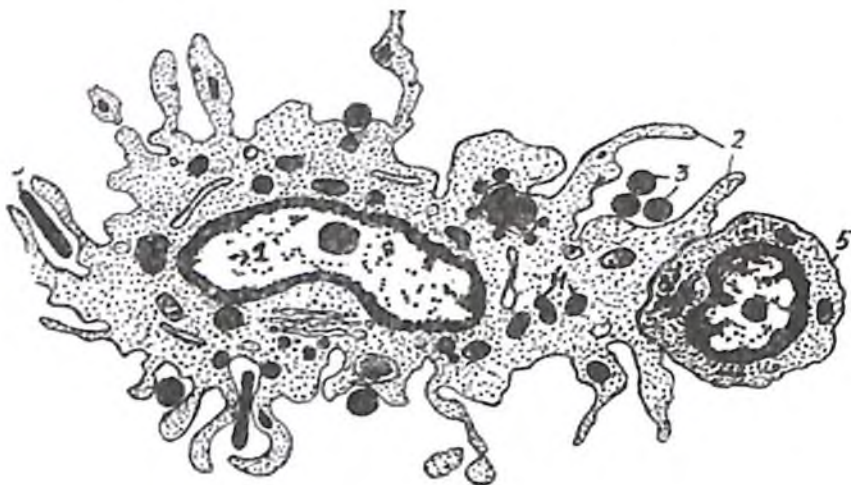
ko'pligidir (13.8-rasm). Makrofaglar bilan bir qatorda immunitet jarayonida faol ishtirok etuvchi tuzilmalar bo'lib, interdigitlovchi hujayralar hisoblanadi. Bu hujayralar ham makrofaglar singari monotsitlardan hosil bo'ladi. Ular asosan timusda hamda periferik immun-himoya a'zolarining timusga tobe (T) zonalarida joylashadi. Fiziologik sharoitlarda bu hujayralarning fagotsitoz qilish qobiliyati juda past bo'ladi. Ammo organizmga kuchli ta'sir o'tkazilganda bu hujayralar makrofaglar singari faol fagotsitlarga aylanishi mumkin. Interdigitlovchi hujayralar uzun barmoqsimon o'siqlarga ega bo'lib, ular orqali limfotsitlar bilan kontaktda bo'ladi (13.9-rasm). Hujayralar sitoplazmasida tarqoq holda joylashgan donador endoplazmatik to'r kanalchalari va mitoxondriyalar uchraydi. Ammo makrofaglardan farqli ravishda ularda Fc-retseptorlar bo'lmaydi. Timusdan hamda periferik immun-himoya a'zolarining T-zonalaridan tashqari, interdigitlovchi hujayralar terida ham uchraydi. Bu yerda ular Langergans hujayralari nomi bilan yuritiladi.

Periferik immun-himoya a'zolarining B-zonalarida yordamchi hujayralarning

13.8-rasm.

Makrofag (elektron mikroskopik sxema).

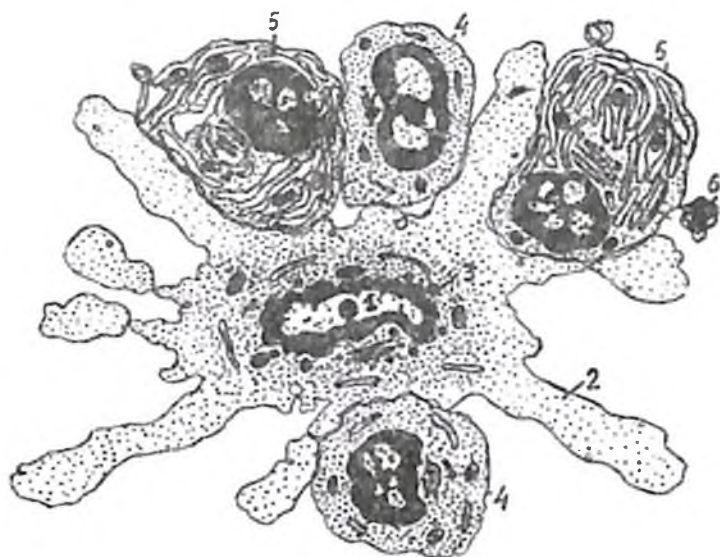
1 - yadro; 2 - o'siqlar;
3 - antigenlar;
4 - lizosomalar;
5 - limfotsit.



13.9-rasm.

Interdigitlovchi hujayra (elektron mikroskopik sxema).

1 - yadro; 2 - donachalar;
3 - o'siqlar;
4 - limfotsitlar.



13.10-rasm. Dendritli hujayra (elektron mikroskopik sxema).
 1 – yadro; 2 – o’siqlar; 3 – donachalar; 4 – limfotsitlar;
 5 – plazmatik hujayralar; 6 – plazmotsitdan ajralib chiqayotgan sitoplazma bo’lagi (plazmotsitoz).

yana bir turi – dendritli hujayralar uchraydi. Ular ko’proq limfatik follikulalarda joylashganligi tufayli *follikulyar dendritli hujayralar* deb ham ataladi (FDH). O’zlarining ko’p sonli o’siqlari yordamida bu hujayralar limfotsitlar va plazmotsitlar bilan kontaktda bo’ladi (13.10-rasm). Dendritli hujayralarning sitoplazmasida ko’p sonli erkin ribosomalar, oz miqdorda mitoxondriyalar, donador endoplazmatik to’r kanalchalari ko’rinadi. Golji kompleksi atrofida va sitoplazmaning boshqa qismlarida mayda, lizosomalarga o’xshash donachalar uchraydi. Hujayra yadrosi noto’g’ri shaklga ega bo’lib, o’zida yadrocha saqlaydi. Dendritli hujayralarda Fc, C3- retseptorlar borligi aniqlangan. Bu hujayralarning asosiy vazifasi limfotsitlarga antigenni yetkazib berish hamda limfotsitlarning ko’payishi, shakllanishini boshqarib turishdir. Dendritli hujayralarning fagotsitoz qilish qobiliyati deyarli yo’qdir.

Barcha ko’rsatib o’tilgan (makrofaglar, interdigitlovchi va dendritli hujayralar) hujayralarning asosiy vazifasi antigenni qayta ishlash va uni tayyor epitoplarda shaklida limfotsitlarga yetkazib berishdir. Shuning uchun bu hujayralarni “antigen taqdim etuvchi” (ingl. antigen presenting cells) hujayralar guruhiga kiritiladi.

Immunitet jarayonida eozinofil va bazofil leykotsitlar hamda to’qima bazofillari (semiz hujayralar) ham ishtirok etadi. Bazofil leykotsitlar va to’qima bazofillari ishlab chiqargan gistamin, geparin moddalarini T- va B-limfotsitlarning ko’payishi va shakllanishini kuchaytirish xususiyatiga ega. Eozinofil leykotsitlar organizmga ko’p miqdorda antigenlar tushganada ko’payadi va makrofaglarining faoliyatini kuchaytiradi. Shuningdek, immun-himoya jarayonlarining kechishida neytrofil leykotsitlarning ahamiyati ham katta. Ular limfotsitlarning ko’payishi va shakllanishini kuchaytiruvchi moddalar ishlab chiqaradi va antigenlarni faol fagotsitoz qiladi.

Shunday qilib, organizmda sodir bo’ladigan immun-himoya jarayonlari to’qi-

malar va a'zolarida joylashgan turli xil hujayralarning o'zaro hamkorlikda faoliyat ko'rsatishi tufayli amalga oshadi. Shu hamkorlik natijasida gumoral va hujayraviy immunitet jarayonlari amalga oshadi. Organizmning immun-himoya javobi shartli ravishda ikki fazadan iborat. Uning birinchi fazasida antigen uni tanib olgan limfotsitlarni faollashtiradi. Keyingi, effektor fazada limfotsitlar shu antigenni bartaraf qilishga yo'naltirilgan immun javobni ta'minlaydi.

Gumoral immun javob reaksiyasida makrofaglar (antigen taqdim etuvchilar), T-helperlar va B-limfotsitlar ishtirok etadi. Organizmga tushgan antigeni makrofaglar parchalab, alohida bo'laklarga ajratadi. Antigen epitoplari yoki determinantlari II sinf BGK molekulalari bilan birgalikda kompleks shaklida T-helperlarga uzatiladi va uning retseptorlari tomonidan "tanib olinadi". Antigen + II sinf BGK molekulalari kompleksining T-helperlar tomonidan tanib olinishi makrofaglardan interleykin1 (IL1) sekretiya qilinishiga olib keladi. Bunga javoban T-helperlar faol ravishda interleykin 2 (IL2) ishlab chiqaradi. IL 2 T-helperlarning proliferatsiyasini (bo'linib, ko'payishini) kuchaytiradi, ya'ni hujayra o'zini o'zi stimullaydi. T-helperlarning ko'payishi immun javobning optimal darajada kechishi uchun muhim hisoblanadi. B-limfotsitlarning faollashuvi antigenning B-limfotsitlardagi immunoglobulin retseptorlari bilan bog'lanishi tufayli amalga oshadi. B limfotsitlar ham antigenni qayta ishlab, antigen + II sinf BGK molekulalari kompleksi shaklida hujayra yuzasiga chiqaradi. Bunga javoban T-xelperlar bir guruh interleykinlar (IL-2, IL-4, IL-5, IL-6) va gamma-interferon ishlab chiqaradi. Interleykinlar ta'sirida B limfotsitlar bo'linib ko'payadi va differensiallashadi. Ularning ko'p qismi aynan shu antigen uchun antitanalar ishlab chiqarishga dasturlashtirilgan B limfotsitlar klonlarini hosil qiladi. Ular o'z navbatida plazmoblastlarga, proplazmotsitlarga va yetuk plazmatik hujayralarga aylanib, shu antigenga nisbatan antitanalar ishlab chiqaradi.

B limfotsitlarning ma'lum bir qismi esa aynan shu antigen va unga qarshi spetsifik antitanachalar ishlab chiqish haqidagi ma'lumotlarni o'zida saqlovchi "xotirali" B limfotsitlarga aylanadi. Interferon makrofaglarga ta'sir qilib, ularning fagotsitar va antigen taqdim qilish faoliyatlarini kuchaytiradi. T-supressorlar B-limfotsitlardan plazmatik hujayralar hosil bo'lishi va ularning immunoglobulinlar ishlab chiqarish jarayonlarini pasaytiradi. Shu bilan ular organizmning immun tolerantligini, ya'ni ba'zi antigenlarga nisbatan sezgirligi pasayishini ta'minlaydi. Supressor vazifasini ba'zi B-limfotsitlar ham bajarib, ularni B-supressorlar deb yuritiladi.

Hujayraviy immun javobda sitotoksik ta'sirga ega bo'lgan T-limfotsitlar (T-killerlar) ishtirok etadi. Bu hujayralarning retseptorlari nishon hujayralar yuzasidagi antigenning I sinf BGK molekulalari bilan hosil qilgan kompleksi bilan birlashadi. Bu jarayonda T limfotsitlarning CD8 retseptorlari ishtirok etadi. Nishon hujayralar bo'lib ko'chirib o'tqazilgan to'qima (transplantant) hujayralari, o'sma hujayralari, ba'zi viruslar yoki mikroblar bilan zararlangan hujayralar xizmat qiladi. Sitotoksik T-limfotsitlar bunday hujayralarni tanib oladi va ularning plazmolemmasiga yopishadi. Ular ajratib chiqargan sitolitik perforin oqsili nishon hujayra plazmolem-

masi ichiga kirib, u yerda Ca^{2+} ishtirokida polimerlanadi. Natijada nishon hujayra qobig'ida perforin teshiklari hosil bo'ladi. Bu teshiklar suv va ionlarni tashqariga chiqaradi va nishon hujayraning o'limiga olib keladi. Xuddi shu tarzda boshqa sitotoksik hujayralar – tabiiy killerlar faoliyat ko'rsatadi.

Shunday qilib, immunitet jarayonlarida turli xil hujayralar ishtirok etadi. Bu jarayonlarning faol hujayralari bo'lmish T-va B-limfotsitlar qon va limfa orqali ko'chib yurish (migratsiya) qobiliyatiga egadir. Immun tizimning markaziy a'zolarida, ya'ni timusda va qizil suyak ko'migida ushbu limfotsitlarning ko'payishi va takomili ro'y beradi. Qizil suyak ko'migidan kelgan o'zak hujayralar timusda maxsus mikromuhit ta'sirida yetuk T-limfotsitlarga aylanadi. Bu jarayonda timusda bo'lgan retikuloepitelial hujayralar va makrofaglarning roli kattadir. Umuman, bu jarayonda neyroglumoral va endokrin faktorlarning ta'siri asosiy o'rin tutadi.

XIV BOB. NAFAS OLISH TIZIMI

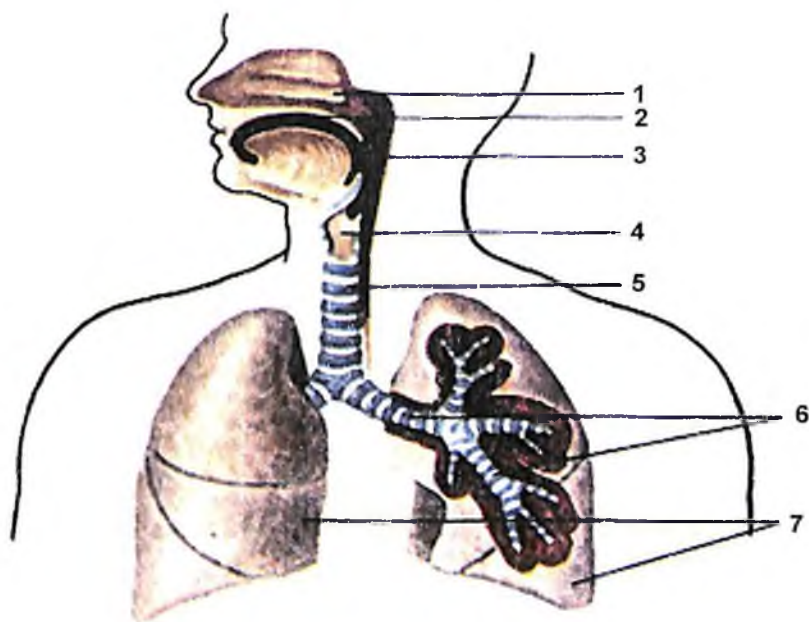
Nafas olish tizimi havo o'tkazuvchi yo'llar va respirator bo'limlarini o'z ichiga oluvchi a'zolar majmuasidan iborat. Havo o'tkazuvchi yo'llarga: burun bo'shlig'i, burun-halqum, hiqildoq, traxeya, bronxial daraxt kirsas, respirator bo'limini – alveolalar tashkil qiladi (14.1-rasm). Havo o'tkazish yo'llarida havo namlanadi, isiydi va har xil chang zarrachalaridan tozalanadi. Respirator bo'limlarida esa qon va alveolalar o'rtasida havo almashinadi.

Nafas olish tizimi quyidagi vazifalarni bajaradi:

Nafas olish bilan bog'liq funksiyasi: havo o'tkazish (havoni tozalash, namlash, isitish yoki sovutish); o'pka va qon o'rtasida gaz almashinuvi.

Nafas olish bilan bog'liq bo'lmagan funksiyalari: himoya (immun-himoya, o'pka makrofaglari tomonidan lizotsin, interferon va pirogenlarni sintezi, o'sma hujayralarni yemirish); lipid va tuz-suv almashinuvida ishtirok etish (havo bilan kuniga 500 ml gacha suv ajaraladi); qon ivishida qatnashish (tromboplastin va geparin ishlash, serotonin metabolizmi); qon bosimini boshqarishda qatnashish (angiotenzin-I o'pka kapillyarlarida angiotenzin-2ga aylanadi); endokrin (kalsitonin, bombezin, noradrenalin, dofamin, serotonin sintezi); termoregulyatsiya; qon deposi; tovush hosil qilish; xid bilish; ayrim zaxarli moddalar (atseton, ammiak, alkogol)ni organizmdan ayirish.

Taraqqiyoti. Nafas a'zolarining rivojlanishi ovqat hazm kilish nayi taraqqiyoti bilan birga kechadi (14.2-rasm). Burun bo'shlig'i og'iz bo'shlig'ining tanglay to'siq-lari bilan bo'linishidan hosil bo'ladi.



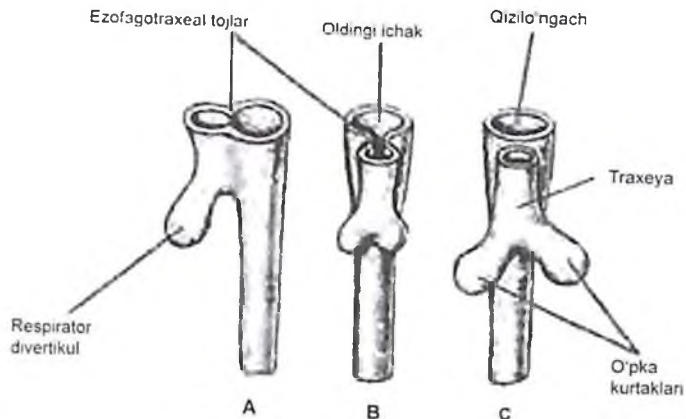
14.1-rasm. Nafas olish tizimi:
1 - burun bo'shlig'i,
2 - og'iz bo'shlig'i,
3 - halqum,
4 - hiqildoq
5 - traxeya,
6 - bronxlar
7 - o'pka bo'laklari.

14.2-rasm. Nafas olish tizimining embriogenezdagi taraqqiyot bosqichlari.

A – 28 kun;

B – 32 kun;

C – 35 kun.



Embrion hayotining 3-haftasida oldingi ichak (halqum)ning ventral devoridan toq xaltasimon bo'rtma hosil bo'ladi. U pastga qarab o'sadi va ichakdan ajraladi. Bo'rtmaning yuqori qismidan hiqildoq va traxeya, 2 ta pastki xaltachalaridan esa o'pka hosil bo'ladi (o'ng va chap bo'laklari).

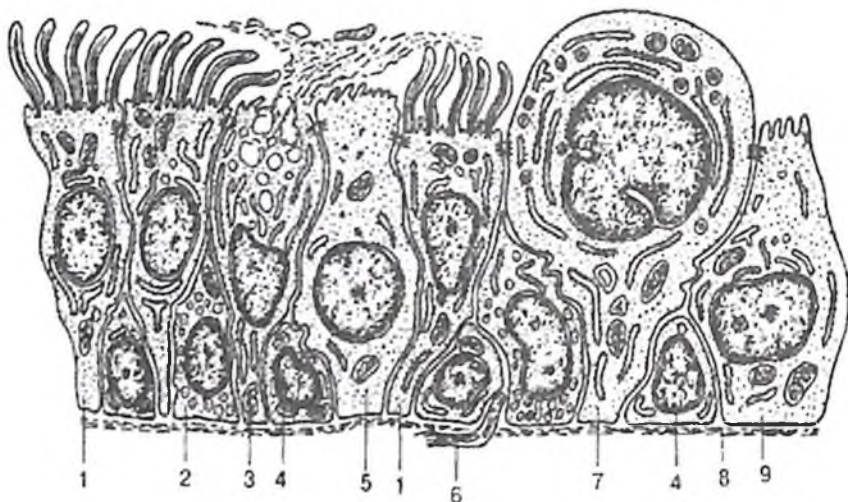
4–5-oylar oxirlarida bronxlar va bronxiolalar hosil bo'la boshlaydi. So'ngra, alveola yo'llari rivojlanadi va alveolalar paydo bo'ladi. Ularning devori silindrsimon va kubsimon hujayralardan iborat. Rivojlanish jarayoni davomida o'sayotgan bronx shoxlarini o'rab turgan mezenximadan mushak elementlari, tog'aylar, bronxlarning elastik va fibroz to'qimasi hosil bo'ladi. Mezenximadan qon tomirlari, silliq mushak hujayralari, tog'ay to'qimasi rivojlanadi. Ular bilan birgalikda o'pkaga nervlar o'sib kiradi. Plevraning visseral va pariyetal varaqlari splanxnotom varaqlaridan hosil bo'ladi. Pusht rivojlanishining butun taraqqiyoti davomida alveola pufakchalari bujmaygan bo'ladi. Shuning uchun ham o'lik tug'ilgan bola o'pkasining bir parchasi suvga tashlansa, bu bo'lak cho'kadi, aksincha, tug'ilib, biroz yashab o'lgan bolaning o'pkasi suvda qalqib turadi. Bu hol sud tibbiyotida ahamiyatga ega. Faqatgina bola tug'ilishi bilan olgan birinchi nafasi tufayli alveola pufakchalari kengayadi. Buning natijasida alveola bo'shlig'i keskin kengayib, devori yupqalashib qoladi va havo almashinishi uchun qulay sharoit vujudga keladi.

HAVO O'TKAZUVCHI YO'LLAR

Ularga burun bo'shlig'i, hiqildoq, traxeya va bronxlar kiradi. Havo o'tkazuvchi yo'llarning devori asosan (traxeya, yirik va o'rta bronxlarda) to'rt qavatdan iborat: shilliq, shilliq osti, fibroz-tog'ay va adventitsial. Shilliq qavat, o'z navbatida, epiteliy, xususiy plastinka va, ba'zi hollarda, mushak plastinkani o'z ichiga oladi. Shilliq pardaning epiteliysi nafas o'tkazuvchi yo'llarning turli sohalarida o'ziga xos bo'lib, yuqorida ko'p qavatli yassi (burun bo'shlig'ining dahliz qismi, tovush bog'lamlarida) bo'lsa, distal bo'limlarda ko'p qatorli silindrsimon kiprikli epiteliy (traxeya, yirik, o'rta bronxlar) asta-sekinlik bilan bir qatorli kubsimon kiprikli epiteliy bilan almashinadi (terminal bronxiolalar).

14.3-rasm. Nafas o'tkazuvchi yo'llar devoridagi epiteliy hujayralari (sxema):

1 - kiprikli hujayralar;
 2 - endokrin hujayralar;
 3 - qadahsimon hujayralar;
 4 - kambial hujayralar;
 5 - kipriksiz hujayralar;
 6 - nerv to'lasi;
 7 - sekretor hujayralar;
 8 - bazal membrana;
 9 - xemoretseptor hujayralar.




Havo o'tkazuvchi yo'llar epiteliy to'qimasi tarkibiga turli xil hujayralar kiradi (14.3-rasm).

Eng ko'p uchraydiganlari kiprikli hujayralardir. Ulardan tashqari epiteliyda qadahsimon (mukotsitlar), endokrin, mikrovarsinkali (jiyakli), bazal (kambial) hamda sekretor yoki Klar hujayralari ham joylashadi. Shu bilan bir qatorda, epiteliotsitlar orasida biriktiruvchi to'qimadan o'tib olgan antigen taqdim qiluvchi (Langergans) hujayralari va limfotsitlarni ham uchratish mumkin.

Kiprikli hujayralar (14.4-rasm) prizma shaklida bo'lib apikal yuzasida 250 ga yaqin kiprikchalar tutadi. Ular hiqildoq tarafga harakat qilib, havo orqali kirgan turli yot moddalarni tashqariga chiqarishga yordam beradi. Bronxlarning diametri kichraygan sari bu hujayralarning balandligi pasayadi.

Kiprikli hujayralar orasida qadahsimon hujayralar (14.4-rasm) joylashadi. Ular shilliq modda ishlab chiqarib, o'illiq pardani namlashda ishtirok etadi.



14.4-rasm. Hilpillovchi epiteliy hujayralarining rastrlovchi elektron mikroskopda ko'rinishi. 1 - kiprikli hujayralar; 2 - qadahsimon hujayralar.

Endokrin hujayralarning bir necha turi farqlanib, ular turli gormonlarni: serotonin, dofamin hosil qiladi. Bu gormonlar nafas tizimining turli qismlari faoliyatini boshqarishdan tashqari boshqa a'zolarga ham ta'sir qiladi (masalan, noradrenalin bronx devorini kengaytiradi. Serotonin ko'p ajralsa, bronx torayadi va h.k.).

Mikrovorsinkali (jiyakli, hoshiyali) epiteliotsitlar, apikal yuzasida kalta mikrovorsinkalar tutib, xemoretseptor vazifani o'tasa kerak.

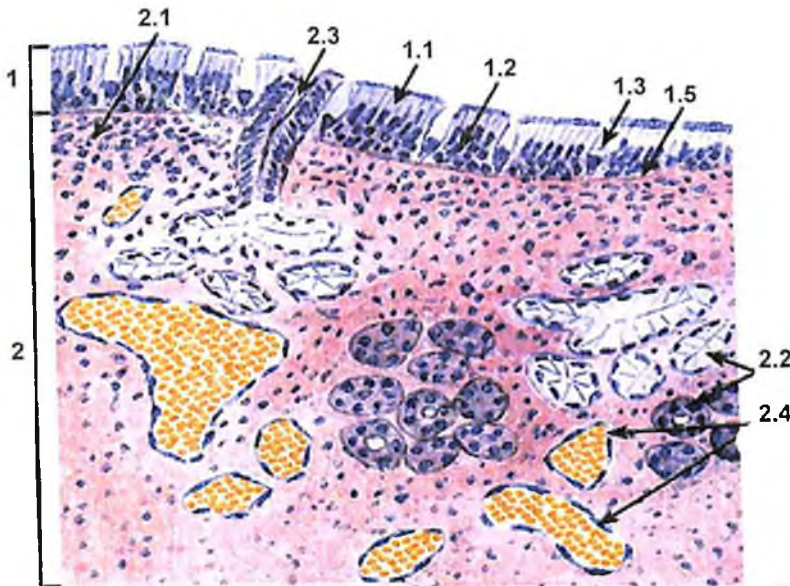
Sekretor hujayralar (yoki Klar hujayralar) yuqori qismi gumbaz shaklida bo'lib, epiteliy yuzasidan bo'rtib chiqqan. Bu hujayralar kiprikcha va mikrovorsinkalar tutmaydi. Hujayra organellalaridan Golji kompleksi, donador endoplazmatik to'r yaxshi rivojlangan. Bu hujayralar tomonidan ishlab chiqarilgan lipo-, glikoproteinlar va fermentlar havo orqali kelgan toksinlarni zararsizlantiradi.

Bazal yokikambial hujayralar – kam ixtisoslashgan hujayralar bo'lib, mitoz yo'li bilan ko'payish hususiyatiga ega. Ular epiteliyning bazal sohasida joylashib, fiziologik va reparativ regeneatsiya uchun manba vazifasini bajaradi.

Antigen taqdim qiluvchi hujayralar (dendritli, Langergans hujayralari), asosan, yuqori nafas yo'llarida va traxeyada ko'proq uchraydi. Ular allergik reaksiyalarni keltirib chiqaruvchi antigenlarni tutib qolish xususiyatiga ega. Ular sitokinlar

(o'sma hujayralarni nekrozga uchratuvchi faktor) ishlab chiqarish bilan bir qatorda T-limfotsitlarning proliferatsiyasini ham kuchaytiradilar.

Burun bo'shlig'ida dahliz va nafas olish qismi tafovut etiladi. Dahliz teri epiteliysining davomi bo'lgan ko'p qavatli yassi epiteliy bilan qoplangan. Epiteliy ostida yog' bezlari va soch ildizlari tutgan biriktiruvchi to'qima joylashadi. Soch tukchalari olinayotgan havodagi chang zarrachalarini tutib qoladi. Burun bo'sh-



14.5-rasm. Burun bo'shlig'ining nafas olish qismi shilliq qavati.

1 – bir qavatli ko'p qatorli prizmatik kiprikli epiteliy,
 1.1 – kiprikli hujayra, 1.2 – kalta va uzun oraliq hujayralar, 1.3 –
 kadahsimon hujayra, 1.5 – bazal membrana, 2 – xususiy plastinka.
 2.1 – siyrak tolali biriktiruvchi to'qima, 2.2 – bezning oxirgi
 bo'limlari, 2.3 – chiqaruv nay,
 2.4 – venoz sinus.

lig'ining nafas olish qismi ko'p qatorli prizmatik hilpillovchi epiteliyli bilan qoplangan (14.5-rasm). Bu yerda 4 xil hujayralar: kiprikli, oraliq yoki bazal, mikrovor-sinkali va qadahsimon yoki bez hujayralari tafovut qilinadi. Burun bo'shlig'ining nafas olish qismi shilliq qavatning o'z xususiy qatlamida juda ham yuza joylashgan ko'pgina qon tomirlari joylashadi. Bu tomirlar olingan havoni ilitib o'tkazishda muhim ahamiyatga ega. Burun bo'shlig'ining quyi qismida joylashgan enlik venalar chigali ba'zi ta'sirlar tufayli qon bilan to'lganda shilliq qavat qalinlashib, burun bitish alomatlarini yuzaga keltirishi mumkin. Yuqori burun chig'anog'i sohasining shilliq pardasi hid retseptorlari tutgan maxsus epiteliy bilan qoplangan («*Hid bilish organi*»ga qarang).

Burun yondosh bo'shliqlar

Burun yondosh bo'shliqlar peshona, yuqori jag', panjarasimon va ponasimon suyaklardagi berk bo'shliqlardan iborat bo'lib, bu bo'shliqlar yupqa respirator epiteliy bilan qoplangan va epiteliyda ko'p bo'lmagan holda qadahsimon hujayralar uchraydi. Suyak ustiga o'tib ketuvchi plastinkada alohida mayda bezlar uchraydi. Burun yondosh bo'shliqlar mayda tor teshiklar orqali burun bo'shlig'i bilan birlashadi. Bo'shliqlarda ishlangan shilliq kiprikli epiteliy faol yordamida burun yo'llariga ajraladi.

Hiqildoq usti tog'ayi hiqildoq chetki qirrasining bo'rtib chiquvchi qismi bo'lib, u yutqingacha davom etadi. Uning asosini elastik tog'ayi tashkil etib, tashqi tomondan shilliq parda bilan o'ralgan bo'ladi. Unda til va hiqildoq yuzalari farq qilinadi. Til yuzasi va hiqildoqning apikal yuzasi ko'p qavatli yassi epiteliy, hiqildoq yuzasi esa ko'p qatorli kiprikli silindrsimon epiteliy bilan qoplangan.

Hiqildoq

Hiqildoq nafas olish tizimining havo o'tkazuvchi a'zosi bo'lib, u tovush hosil bo'lishida ham muhim o'rin tutadi. Hiqildoq devori 3 pardadan tuzilgan: *shilliq parda, fibroz-tog'ay parda va adventitiya pardasi*.

Shilliq parda burmalari hiqildoqning o'rta qismida chin va soxta tovush bog'lamlarini hosil qiladi. Tovush bog'lamlari ichida ko'ndalang-targ'il mushak tamlari joylashib, ularning qisqarishi tovush bog'lamlari orasidagi yoriqni toraytiradi yoki kengaytiradi va, natijada, tovush balandligi o'zgaradi. Shilliq parda chin tovush bog'lamlari va hiqildoq usti tog'ayi yuzalarida ko'p qavatli yassi muguzlanmaydigan, qolgan sohada ko'p qatorli kiprikli epiteliy bilan qoplangan. Shilliq pardaning xususiy qavati elastik tolalarga boy siyrak tolali shakllanmagan biriktiruvchi to'qimadan iborat. Shilliq qavatning chuqur qatlamlarida u perixondrga, o'rta qavatida esa mushaklararo biriktiruvchi to'qimaga o'tib ketadi. Shilliq pardaning xususiy qavatida aralash oqsil-shilliq bezlar va limfoid follikullar uchraydi. Limfoid follikullar to'plamlari hiqildoq murtagi deb ham nomlanadi. Fibroz-tog'ay pardasi gialin va elastik tog'aylardan va ularni qoplab turgan fibroz to'qimadan

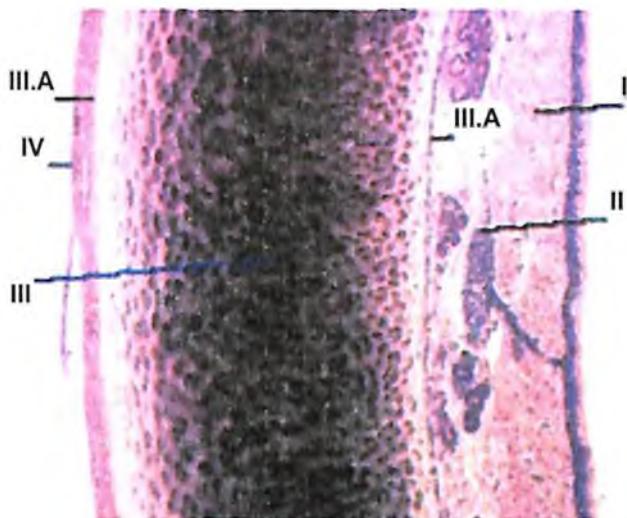
iborat. Bu parda tayanch-himoya vazifasini o'taydi.

Adventitiya pardasi siyrak shakllanmagan biriktiruvchi to'qimadan iborat. Hiqildoqning ust qismida joylashgan hiqildoq usti tog'ayi hiqildoqni halqumdan ajratib turadi. Bu tuzilma asosini elastik tog'ay hosil qilib, ustidan shilliq parda bilan o'ralgan. Shilliq paradaning yuzasi ko'p qavatli yassi epiteliy bilan qoplangan.

Traxeya (kekirdak)

Traxeya uzunligi 11 sm va diametri 2-2,5 sm keladigan nay. Traxeya devori 4 parda: *shilliq, shilliq osti, fibroz-tog'ay* va *tashqi adventitial pardalardan* iborat (14.6-rasm).

Shilliq parda traxeyaning zich qismlari bilan yaxshi bog'langanligi sababli burmalar hosil qilmaydi. U ko'p miqdorda qadahsimon hujayra tutgan bir qavatli, ko'p qatorli kiprikli epiteliy bilan qoplangan bo'lib, 4 xil hujayrani farq qilish mumkin: kiprikli, qadahsimon, bazal va endokrin. Qadahsimon hujayralar shilliq hosil qiladi. Bazal hujayralar kambial hujayralar hisoblanadi. Endokrin hujayralarning bir necha turi farqlanib, ular turli gormonlarni: serotonin, dofamin hosil qiladi. Bu gormonlar nafas tizimining turli qismlari faoliyatini



14.6-rasm. Traxeya devorining qavatları:
I – shilliq parda, II – shilliq osti parda, III – fibroz-tog'ay parda, IIIA – perixondr, IV – adventitsial parda.

boshqarishdan tashqari boshqa a'zolariga ham ta'sir qiladi (masalan, noradrenalin bronx devorini kengaytiradi. Serotonin ko'p ajralsa, bronx torayadi va h.k.z.). Shilliq pardaning xususiy qavati ko'p miqdorda bo'ylama yo'nalishdagi elastik to'llar, limfa va qon kapillyarlarini tutuvchi siyrak tolali shakllanmagan biriktiruvchi to'qimadan tuzilgan.

Shilliq osti pardasida aralash (oqsil-shilliq) bezlar joylashadi. Ularning chiqaruv yo'llari kengaymalar hosil qilib, shilliq parda yuzasiga ochiladi. Bunday bezlar traxeya devorining orqa va yon qismlarida ko'pdir.

Traxeyaning fibroz-tog'ay pardasi traxeyaning orqa devorida tutashmagan, 16-20 ta gialin tog'ay yarim halqalaridan tuzilgan. Bu halqalarning erkin oxirlari silliq mushak tutamlari orqali birlashgan bo'ladi. Mushak hujayralari, asosan, aylana yo'nalishga ega bo'lsa-da, ularning ayrimlari bo'ylama joylashgan. Traxeyaning tog'aydan holi bo'lgan bu qismi membranoz deb ataladi. Bu qismning bor-

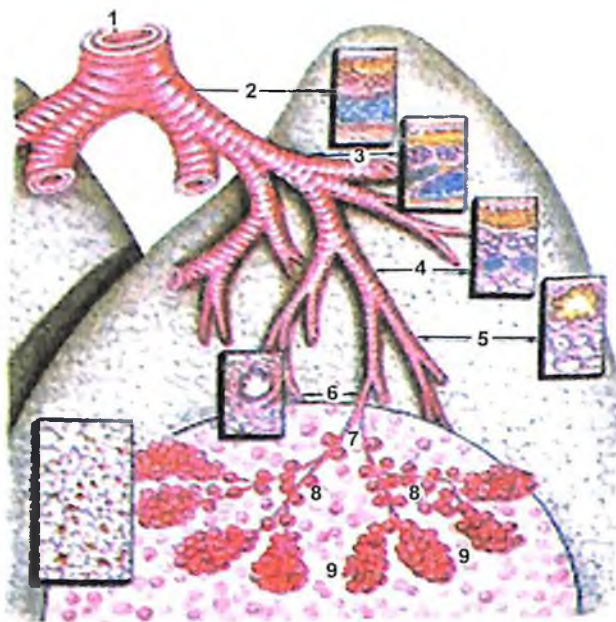
ligi uchun traxeyaning orqa devori elastikdir. Bu muhim ahamiyatga ega, chunki traxeyaning ortida qizilo'ngach joylashadi. Qizilo'ngachdan o'tayotgan ovqat luqmalari traxeyaning tog'ay qism tomonidan qarshilikka uchramaydi.

Traxeyaning tashqi – adventitsiya parda ko'p miqdorda limfa va qon tomirlari tutuvchi siyrak tolali shakllanmagan biriktiruvchi to'qimadan tashkil topgan. Traxeya chap va o'ng bosh bronxlarga bo'linib, ular, o'z navbatida, o'ng o'pkada uch, chap o'pkada esa ikki bo'lak bronxlarga bo'linadi (bu bronxlar o'pka parenximasidan tashqarida joylashadi). Bu bronxlar birinchi tartibdagi bronxlar deb yuritiladi. Har bir birinchi tartibdagi bronx yirik zonal (har o'pkada 4 tadan) bronxlarga bo'linadi. Zonal bronxlar esa o'pka ichiga kiradi.

O'PKALAR

O'pkalar ko'krak bo'shlig'ining katta qismini egallab turuvchi va nafas olish devorlariga qarab o'z shaklini doim o'zgartirib turuvchi juft organdir. O'ng o'pka 3 bo'lakdan, chap o'pka esa 2 bo'lakdan iborat. O'pka tashqi yuzasi seroz parda – visseral plevra bilan o'ralgan (14.7-rasm).

O'pkaning tuzilishi. Kekirdak bosh bronxlarga (birlamchi) bo'linadi va o'pka darvozasidan o'pkaga kiradi. O'pka darvozasiga arteriyalar ham kiradi, venalar va limfa tomirlari esa chiqadilar. Bu tuzilmalar zich tolali biriktiruvchi to'qima bilan o'raladi va ular birgalikda o'pka ildizini hosil qiladi. O'pka havo o'tkazish yo'llari, bronx daraxti va nafas olish tizimining respirator bo'limi – alveolalar tizimidan tuzilgan. O'ng va chap o'pka 10 tadan bronx – o'pka segmentlaridan tuzilgan bo'lib, har bir segment o'pka parenximasining bir qismidir. Segmentda o'pka ichidagi yirik bronxlar va uning tarmoqlari hamda o'pka arteriyasi va venalar ham bo'ladi. Segmentlar biriktiruvchi to'qimali to'siqlar bilan ajralib turadi. O'pkaning har bir bo'lagi biriktiruvchi to'qimali to'siqlar orqali bo'lakchalarga bo'linadi. To'siqlar homilada kuchli rivojlangan, kattalarda esa kuchsiz bo'lib, bo'lakchalararo chegara yomon ifodalangan. Bu to'siqlarda turli kalibrdagi bronxlar, qon



14.7-rasm. Havo o'tkazuvchi yo'llar va o'pka respirator bo'limining sxemasi.

1 – traxeya, 2 – bosh bronx, 3 – yirik o'pka ichi bronxlari, 4 – o'rta bronxlar, 5 – kichik bronxlar, 6 – terminal bronxiolalar, 7 – respirator bronxiolalar, 8 – alveolyar yo'llar, 9 – alveolyar qopchalar, Doira ichida – atsinus.

tomirlari va nervlar joylashadi. O'pka bo'lakchalari piramida shaklida bo'ladi va ularning uchlari o'pka darvozasiga qaragan bo'ladi.

O'pkaning bronx daraxti. Bronx devori bronx daraxti bo'ylab bir xil tuzilishga ega emas. Bronx diametrining kichrayishi bilan uning tuzilishi o'zgarib boradi. Bronxlarning shilliq pardasi traxeyadagi singari kiprikli silindrsimon, qadahsimon, bazal va endokrin hujayralar tutadi. Bronxlarning distal qismida va terminal bronxiolalarda yana mikrovorsinkalar tutuvchi (hoshiyali), kipriksiz va sekretor hujayralar ham uchraydi.

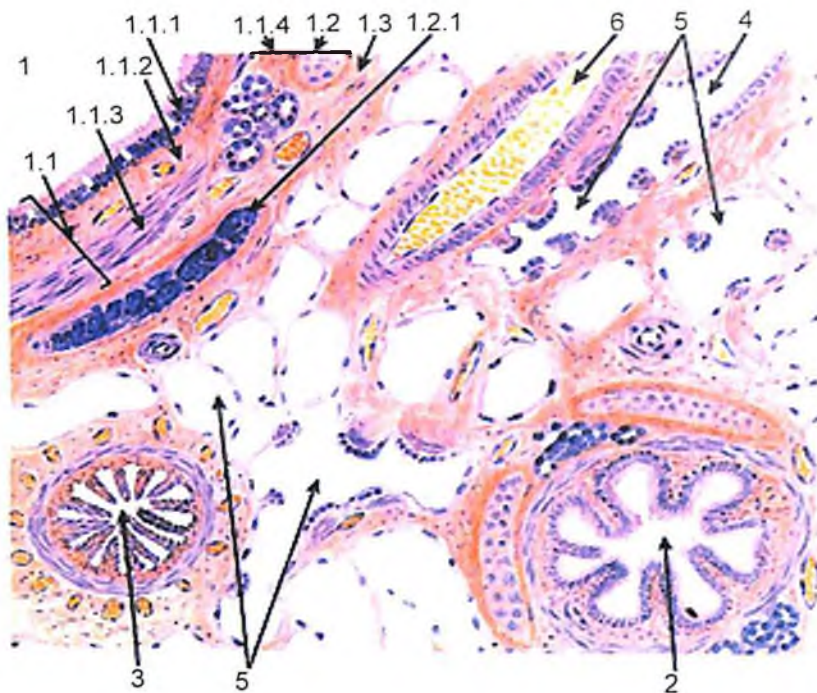
Bosh bronxning ichki diametri 15 mm bo'lib, traxeyaning ikki o'pkaga ajralgan qismidan boshlanadi va tuzilishi traxeya tuzilishini eslatadi. Ammo traxeya tuzilishidan farqli ravishda, uning tog'ay halqalari yaxlit halqa shaklida tuzilgan. Bu esa bronx diametrining barqarorligini ta'minlaydi va havoni bemalol o'tkazadi.

Ikkinchi tartibdagi bronxlar bo'lak va segmentlar ichida bo'lib, ularning diametri 10 mm dan 5 mm gacha bo'ladi. Ularning devori ham traxeya singari 4 pardadan tuzilgan. Bu bronxlarning shilliq pardasi ko'p miqdorda qadahsimon hujayralar tutuvchi bir qavatli ko'p qatorli silindrsimon kiprikli epiteliy bilan qoplangan. Epiteliy ostida shilliq pardaning xususiy qavati joylashib, u elastik tolalarga boy siyrak tolali shakllanmagan biriktiruvchi to'qimadan iborat. Shilliq va shilliq osti pardalari chegarasida shilliq pardaning mushak plastinkasi joylashadi. Bu plastinka, o'z navbatida, 2 ta yupqa pardalardan: ichki aylana va tashqi uncha rivojlanmagan bo'ylama joylashgan silliq mushak hujayralarining tutamlaridan tashkil topgan. Mushak plastinkadan so'ng, shilliq osti qavati joylashib, siyrak tolali shakllanmagan biriktiruvchi to'qimadan tuzilgan. Shilliq osti pardada aralash (shilliq-oqsil) bezlarining oxirgi bo'limlari joylashib, ularning chiqaruv yo'llari epiteliy sathiga ochiladi.

Fibroz-tog'ay parda noto'g'ri shakldagi, alohida-alohida joylashgan *gialin tog'ay plastinkalaridan* iborat bo'lib, ular o'zaro zich tolali biriktiruvchi to'qima bilan bog'langan. Bu to'qima tog'ay fibroz to'qimasiga o'tib ketadi. Fibroz-tog'ay pardasidan so'ng siyrak shakllanmagan biriktiruvchi to'qimadan tuzilgan adventitsiya pardasi yotadi.

Bronx diametrining kichrayishi bilan tog'ay plastinkalarining kichiklashishi va kamayishi, shilliq pardaning mushak plastinkasida esa mushak tolalarining ko'payishi kuzatiladi. Yirik bronxlar tarmoqlanib, diametri 5-2 mm bo'lgan o'rta kalibrdagi bronxlarni hosil qiladi. Bu bronxlar bo'lak osti bronxlari ham deb ataladi. Ular yuqorida qayd qilingan bronxlarning tuzilishini asosan qaytarsa ham, lekin ba'zi tomonlari bilan farq qiladi.

O'rta bronxlarda ko'p qatorli silindrsimon epiteliy pastroq, qadahsimon hujayralar kamroq, ammo shilliq pardaning muskul plastinkasi kuchliroq rivojlangan bo'ladi (*14.8-rasm*). Shilliq osti pardada bezlar kamroq bo'lib, to'p-to'p bo'lib joylashadi. Fibroz-tog'ay pardasi tolali biriktiruvchi to'qimalardan iborat bo'lib, uning tarkibida elastik tog'ay orolchalari ni uchratish mumkin. Tashqi adventitsiya pardasi siyrak shakllanmagan biriktiruvchi to'qimadan tuzilgan bo'lib, u bo'lak-



14.8-rasm. O'pka.
 O'pka ichi havo yo'llari.
 1 - yirik bronx, 2 - o'rta bronx, 3 - kichik bronx, 4 - terminal bronxiola, 5 - o'pka atsinusining elementlari, 6 - qon tomirlari, 1.1 - shilliq va shilliq osti parda, 1.1.1 - epiteliy, 1.1.2 - xususiy plastinka, 1.1.3 - mushak plastinka, 1.1.4 - bez oxirgi bo'limlari bilan shilliq osti parda, 1.2 - fibroz-tog'ay pardasi, 1.2.1 - gialin tog'ay plastinkasi, 1.3 - adventitsiya pardasi.

chalararo biriktiruvchi to'qimaga o'tib ketadi.

Kichik bronxlar diametri 2-1 mm bo'lib, epiteliy qavati kiprikchalar saqlab qolgan bo'lsa-da, dastlab ikki qatorli, quyi bronxiolalarda esa bir qatorli kubsimon bo'lib qoladi (14.8-rasm). Qadahsimon hujayralar, shilliq osti pardadagi bezlar hamda fibroz-tog'ay pardasi ham bo'lmaydi. Shilliq pardaning mushak plastinkasi yaxshi rivojlangan bo'ladi. Bronxial astmada kichik bronxlar silliq mushak hujayralarning uzoq davom etadigan qisqarishi bronxlar bo'shlig'ining torayishiga va natijada nafas yetishmasligiga sabab bo'ladi.

Kichik bronxlar tarmoqlanib, diametri 0,5 mm bo'lgan oxirgi yoki terminal bronxiolalarni hosil qiladi. Bu bronxiolalarning shilliq pardasi bir qatorli kiprikli epiteliy bilan qoplangan bo'lib, unda kubsimon kiprikli hujayralar, mikrovorsinkali, kipriksiz va sekretor hujayralar tafovut etiladi. Epiteliy ostida elastik tolalari bo'ylama joylashgan shilliq pardaning xususiy qavati joylashadi. Ularning orasida silliq mushak hujayralarining ayrim tolalari yotadi. Terminal bronxiolalar bronx daraxtining oxiri bo'lib, ulardan so'ng alveolalar daraxti yoki o'pkaning respirator bo'limi boshlanadi.

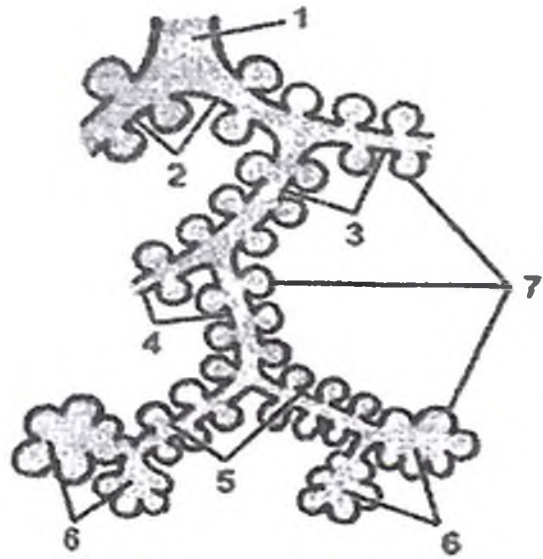
O'pkaning respirator bo'limi. Bu bo'limning morfologik birligi o'pkaning atsinusi hisoblanadi. Atsinuslarning umumiy soni 150 000 yaqin. Ular respirator bronxioladan boshlanadi. Birinchi tartibdagi respirator bronxiola ikkinchi tartibdagi bronxiolaga, u esa uchinchi tartibdagi bronxiolaga bo'linadi. Uchinchi tartibdagi respirator bronxiola alveolyar yo'llar bo'linadi, har bir alveolyar yo'l esa alveolyar qopchalar bilan tugaydi (14.9-rasm).

Alveolyar qopchalar esa alveolalardan tashkil topgan. Atsinuslar bir-biridan

biriktiruvchi to'qima orqali ajralib turadi. 12-18 atsinus esa o'pka bo'lagini hosil qiladi.

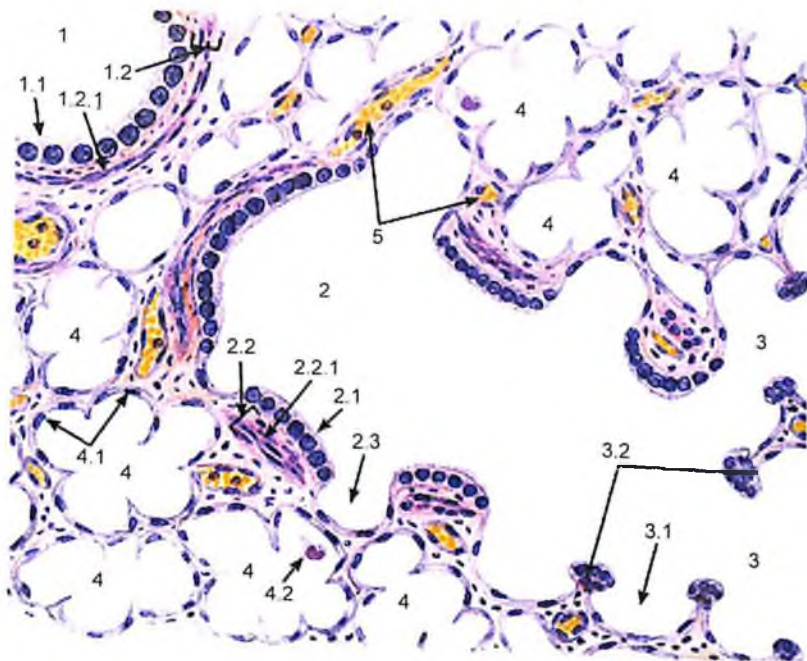
Terminal bronxiolalardan farqli ravishda, respirator bronxiolalar devorida alveolalar joylashib, ularning bo'shlig'i bronxiola ichiga ochiladi. Respirator bronxiolalar bir qatorli kubsimon epiteliy bilan qoplangan bo'lib, ularda kiprikli hujayralar kam, aksincha sekretor Klara hujayralari ko'proq uchraydi, mushak plastinkasi o'ta yupqalashgan bo'lib, sirkulyar joylashgan ayrim silliq mushak hujayralaridan iborat (14.10-rasm). Respirator bronxiolaning adventitsial qavatining biriktiruvchi to'qimali tolalari o'pkaning interstitsial to'qimasi bilan qo'shilib ketadi.

Alveola yo'llari va alveola qopchalari devorida alveolalar joyla-



14.9-rasm. O'pka atsinusi:

1 - terminal bronxiola, 2 - birinchi tartibli respirator bronxiola, 3 - ikkinchi tartibli respirator bronxiola, 4 - uchinchi tartibli respirator bronxiola, 5 - alveolyar yo'llar, 6 - alveola qopchalari, 7 - alveolalar.



14.10-rasm. O'pka.

Respirator bo'limi.

1 - terminal bronxiola, 1.1 - bir qavatli kubsimon kiprikli epiteliy, 1.2 - xususiy plastinka, 1.2.1 - silliq mushak hujayralar, 2 - respirator bronxiola, 2.1 - bir qavatli kubsimon epiteliy, 2.2 - xususiy plastinka, 2.2.1 - silliq mushak hujayralar, 2.3 - alveola, 3 - alveolyar yo'l: 3.1 - alveola, 3.2 - silliq mushak tutamlari, 4 - alveolyar qopcha, 4.1 - alveolalar, 4.2 - alveolyar makrofagi, 5 - qon tomirlari.

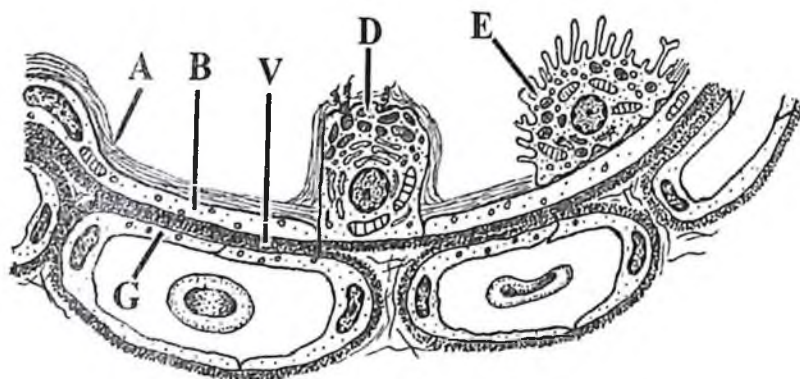
shadi. Voyaga yetgan odamning o'pkasida ularning soni jami 300-400 mln ga yetadi.

Alveola ichi bo'sh pufakchani eslatadi va voyaga yetgan odamda uning diametri 0,25 mm dan oshmaydi. Alveolalarning umumiy sathi nafas olganda 100-120 m² ga teng. Alveolalar orasida kapillyarlarga boy yupqa biriktiruvchi to'qima joylashadi. Alveolyar yo'llar va qopchalar devoridagi alveolalar atrofidagi biriktiruvchi to'qimada ayrim silliq mushak hujayralari joylashadi. Alveolalar o'zaro diametri 10- 15 mkm keladigan alveolyar teshikchalar bilan aloqa qiladi.

Alveolalarning ichki yuzasi bazal membranada yotuvchi bir qavatli alveolyar epiteliy bilan qoplangan. Bazal membranaga tashqi tomondan alveolalararo to'siqlarda yotuvchi qon kapillyarlari tegib yotadi. Alveolalar bir-biriga zich tegib yotgani uchun ular orasidagi qon kapillyarlari bir tarafdin bir alveolaga, ikkinchi tomondan boshqa alveolaga tegib yotadi. Kapillyarlarning diametri 5 mkm gacha bo'lgani uchun bu yerda qon sekin oqadi va eritrotsitlar cho'zilib, bir qator bo'lib joylashadi. Bu holat kapillyarlarda oqayotgan qon bilan alveola bo'shlig'idagi havo o'rtasida gaz almashinishi uchun optimal sharoit yaratib beradi.

Alveola epiteliy hujayralari orasida respirator I tip, sekretor II tip va ulardan tashqari hayvonlarda III tip pnevmotsitlar (alveolotsitlar) tafovut etiladi (14.11-rasm).

O'pka alveolasini qoplovchi I tip pnevmotsitlari alveola hujayralarining 95% tashkil qiladi. Ularning shakli noto'g'ri yassi yoki cho'ziq bo'lib, yadrosi joylashgan o'rni qalinroq chekkalari esa yupqalashib ketgan bo'ladi. Bu hujayralar yuzasida kalta sitoplazmatik o'siqchalar mavjud bo'lib, ular shu respirator epiteliyning havo bilan to'qnashgan yuzasini oshirib beradi. Ushbu hujayralarning bazal qismi tekis bo'lib, bazal membranada yotadi. Hujayrada Golji kompleksi, endoplazmatik to'r va mitoxondriyalar uncha rivojlanmagan bo'lib, ular asosan yadro atrofida yotadi. Hujayraning sitoplazmasi bo'ylab ayrim erkin ribosomalar va pinotsitoz pufakchalar joylashadi. I tip pnevmotsitlarning yadrosiz qismlariga kapillyar qon tomirlari endoteliy hujayralarining yadrosiz qismlari tegib turadi. Ayni shu joyda kapillyarlarning bazal membranasi alveolaning bazal membranasiga zich yondoshgan



14.11-rasm. Alveola va alveolalararo to'siq (sxema). A – surfaktant, B – birinchi tip alveolotsitning yadrosiz qismi, V – alveola va kapillyarlar bazal membranasining tutashgan qismi, D – ikkinchi tip alveolotsit, E – alveolyar makrofag; G – endoteliotsit.

bo'ladi. Alveola va kapillyarlarning bunday o'zaro joylashishi havo va qon orasida to'siqning (*aerogematik to'siq*) o'ta yupqaligini (o'rta hisobda 0,5 mkm) ta'minlaydi (14.11).

O'pka alveolasining II tip pnevmotsitlari keng asoslari bilan bazal membranada yotuvchi, kattaligi 8-12 mkm keladigan, ovalsimon yoki ko'p burchakli hujayralardir. Ular o'pka respirator bo'limining yuqori differensiallashgan hujayralaridir. Elektron mikroskop orqali qaralganda, I tip alveolotsitlardan farqli, hujayra mitoxondriyalari, Golji kompleksi va silliq va donador endoplazmatik to'r yaxshi rivojlangan. Sitoplazmada ulardan tashqari o'ta ko'p osmiofil kiritmalar va yog' donachalari ko'rinadi. Hujayraning alveola yuzasiga qaragan yuzasi esa kalta kam sonli mikrovorsinkalar tutadi.

Bu II tip alveola hujayrasi surfaktant nomini olgan lipoproteid moddasini ishlab chiqaradi. Bu modda nafas chiqarganda alveolalar devorining yopishib qolmasligini hamda alveolotsitlardan havo o'tishida qulay sharoit yaratilishini ta'minlaydi.

III tip (neyroepitelial) alveolotsitlar ham tafovut etiladi. Bu hujayralarning apikal qismida ko'pgina kalta mikrovorsinkalar mavjud. Bu hujayralar anchagina kam bo'lib, o'pka atsinusi devorida ahyon-ahyonda uchrab turadi. Neyroepitelial hujayralarda retseptor sinaps hosil qilgan. Shu sababli, ularni *xemoretseptor hujayralar* deb hisoblash mumkin. Alveola devorida yuqorida qayd qilingan hujayralardan tashqari *makrofaqlar* ham uchraydi. U yot moddalarni va ortiqcha surfaktantni yutib parchalashi mumkin. Makrofaqlar alveola devoriga alveolalar orasidagi biriktiruvchi to'qimadan o'tadi.

O'pkaning qon bilan ta'minlanishi. O'pka ikkala qon aylanishi doirasidan qon bilan ta'minlanadi. Bir tomondan o'pkalar bronxial arteriyalar orqali katta qon aylanish doirasidan qon olsa, ikkinchi tomondan, ularga havo almashinishi uchun o'pka arteriyalaridan, ya'ni kichik qon aylanish doirasidan venoz qon keladi. O'pka arteriyasining tarmoqlari bronxial daraxt bo'ylab, alveolalar asosigacha yetib boradi.

Alveolyar kapillyarlar venulalarga to'planadi, ular esa yig'ilib o'pka venalarini hosil qiladi. Bronxial arteriyalar bevosita aortadan tarmoqlanadi va o'pka to'qimasini arterial qon bilan ta'minlaydi. Bronxlarning shilliq osti va shilliq pardalarida ular chigallar hosil qiladi. Shilliq pardada kichik va katta qon aylanish doiralari tomirlari o'zaro anastomoz hosil qilib qo'shiladi. O'pka tomirlarga eng boy organ. Ular organizmning boshqa qismlariga nisbatan o'rtacha 200 marta ko'p qon oladi. O'pkalarda kislorodning gemoglobin bilan bog'lanishi kislorod parsial bosimi tufayli sodir bo'ladi.

Limfatik tizim kapillyar tomirlarning yuza hamda chuqur tarmoqlaridan iborat. Yuza tomirlar visseral plevrada, bo'laklararo to'siqlarda, qon tomirlari va bronxlar atrofida joylashgan. Bronxning shilliq va shilliq osti pardalarida limfa tomirlari 2 ta chigal hosil qiladi. Limfatik tizimi o'pka darvozasida yig'iladi va bronxial limfa tugunlariga to'planadi.

O'pkaning nerv bilan ta'minlanishi simpatik va parasimpatik nerv tizim orqali amalga oshiriladi. Simpatik nervlar bronxlarni kengaytiruvchi va qon tomirlarini toraytiruvchi impulslarni, parasimpatiklar esa, aksincha, bronxlarni toraytiruvchi va qon tomirlarini kengaytiruvchi impulslarni o'tkazadi.

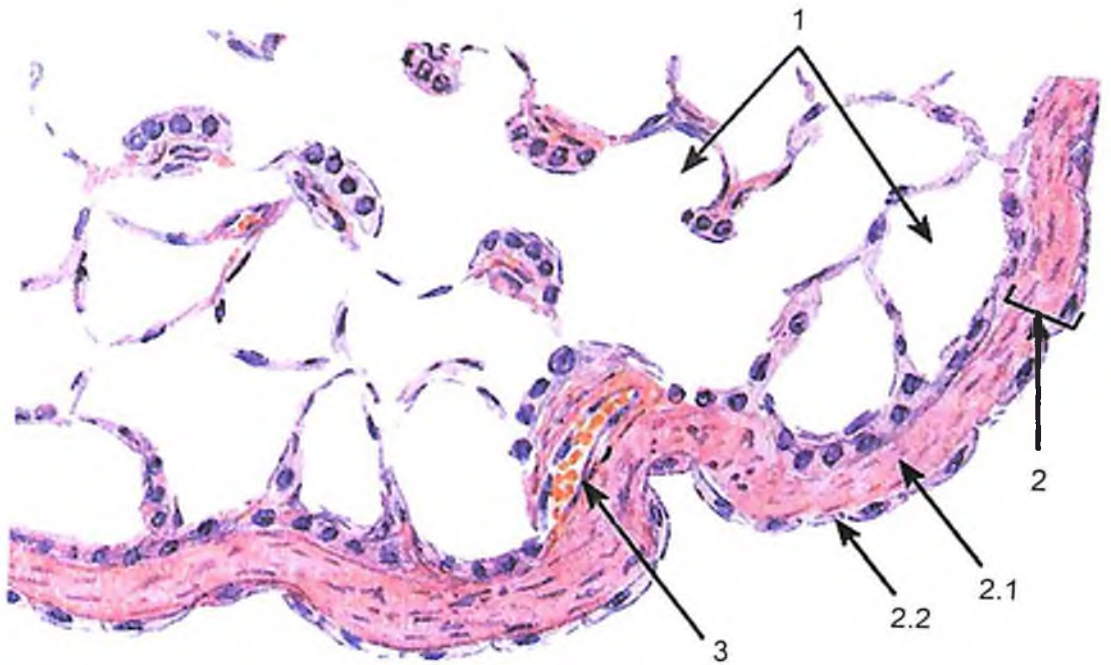O'pkaning yoshga qarab o'zgarishi. Yangi tug'ilgan bolalarda o'pka alveolalari juda kichik bo'ladi. Go'dak hayotining birinchi oylarida alveolyar yo'llar va alveolalarning o'lchami kattalashadi, lekin elastik tolalar hali ham oz miqdorda bo'ladi. Go'dak o'pkasi 3-5 yoshgacha o'z tuzilishining nozikligi va limfa tomirlariga boyligi bilan ajralib turadi. Yosh o'tishi bilan o'pkada limfa tizimining qayta rivojlanishi sodir bo'ladi. Alveolalarning shakllanishi ularning elastik sinchinchng rivojlanishi bilan tugaydi. Keksalarda o'pka sklerozining rivojlanishi kuzatiladi va pnevmoskleroz vujudga keladi. Ba'zan biriktiruvchi to'qimada gialin tugunchalar hosil bo'ladi. Alveolalararo to'siqlarning elastik tolalari ingichkalashadi, ba'zi joylarda esa uziladi. Buning natijasida, o'pka to'qimasi o'zining elastikligini (cho'ziluvchanligini) yo'qotadi. Bu esa, alveolalarning pufaksimon kengayib ketishiga (emfizema) sababchi bo'ladi.

Nafas olish a'zolarining regeneratsiyasi. O'pkaning fiziologik regeneratsiyasi kam o'rganilgan. Nafas yo'llari epiteliysining ko'chib, shilliq bilan birga tashqariga chiqarilib turishi aniqlangan. Kiprikli epiteliy kuyish, mexanik jarohatlanish kabilardan so'ng yaxshi tiklanadi. O'pkaning bir qismini olib tashlanganda unda alveolalarning kompensator gipertrofiyasi sodir bo'ladi. Lekin o'pka to'qimasida regeneratsiya sust boradi, chunki jarohatlangan joyda biriktiruvchi to'qima zo'r berib rivojlanadi, bu esa o'pka tuzilmalarining haqiqiy tiklanishini to'xtatib qo'yadi.

PLEVRA

Plevra ko'krak bo'shlig'ini qoplab turuvchi parda bo'lib, u ikki: pariyetal va visseral varaqlardan iborat. Pariyetal plevra ko'krak bo'shlig'ini va ko'ks oralig'ini ichki tomondan qoplaydi. Visseral plevra esa o'pkani tashqi tomondan o'rab turadi. Plevra pardasining asosi biriktiruvchi to'qimadan tuzilgan bo'lib, unda qorin tutqichi kabi 6 qavat farqlanadi: 1) tashqi – mezoteliy, 2) bazal membrana, 3) yuza joylashgan kollagen tolali qavat, 4) yuza elastik tolali to'r qavat, 5) chuqur joylashgan bo'ylama elastik to'r qavat. 6) chuqur panjarasimon kollagen – elastik tolalar qavati (14.12-rasm)

Visseral plevrada elastik tolalar yaxshi rivojlangan bo'lib, ular to'r hosil qilib joylashadi. O'pka to'qimasidagi elastik tolalar bilan visseral parda elastik tolalari yagona sinch hosil qilib, o'pkaning funksional faoliyatida muhim rol o'ynaydi. Shuning uchun ham visseral pardani o'pka to'qimasidan ajratib olish ancha qiyin. Visseral pardada yaxshi rivojlangan elastik tolalardan tashqari onda-sonda silliq mushak hujayralari ham uchrab turadi. Plevra bo'shlig'ining tashqi devorini qoplab turuvchi pariyetal varaqda elastik tolalar oz miqdorda uchraydi, biriktiruvchi to'qimali qavati esa sustroq rivojlangan.



14.12-rasm. O'pka. Visseral plevra bilan qoplangan qismi.
 1 - o'pkaning respirator bo'limi, 2 - plevra, 2.1 - biriktiruvchi to'qima, 2.2 - mezoteliy,
 3 - qon tomiri.

Plevraning ustki tomoni bir qavatli mezoteliy bilan qoplangan bo'lib, u o'pkaning holatiga qarab yassi yoki bo'ychan bo'lishi mumkin. Plevrada qon va limfa tomirlari va, ayniqsa, nerv oxirlari yaxshi rivojlangandir. Ular plevraga o'pka il-dizidan, qon tomirlari bilan birga hamda o'pka to'qimasidagi bo'laklararo biriktiruvchi to'qimadan o'tib keladi. Pariyetal plevrada qon tomirlari, pariyetal qorin tutqichiga o'xshab uchta ustma-ust chigal hosil qilib joylashadi. Visseral plevrada nerv tolalari ikkita chigal hosil qiladi. Biri mayda sirtmoqli bo'lib, mezoteliy ostida joylashsa, ikkinchisi yirik sirtmoqli bo'lib, plevranning chuqurroq qavatida joylashadi. Pariyetal plevrada erkin va kapsulali, ya'ni sezuvchi va mexanoretseptorlar-ga tegishli nerv oxirlari mavjud.

XV BOB. TERI VA UNING HOSILALARI

Teri tananing tashqi yuzasini qoplab odamda uning umumiy sathi 1,5–2 m² ga yetadi. Terining rangi odamlarning irqiga qarab har xil bo'ladi. Bu teridagi melanin pigmentining miqdoriga bog'liq. Teri hosilalariga sochlar, ter, yog' va sut bezlari hamda tirnoqlar kiradi.

Teri organizmni tashqi muhit bilan uzviy ravishda bog'lab turadi va qator muhim vazifalarni bajaradi: teri o'zining ostida joylashgan a'zo va to'qimalarni tashqi muhitni fizik va kimyoviy omillari ta'siridan saqlaydi; jarohatlanmagan teri o'zidan turli mikroblarni, ko'pchilik zaharli va zararli moddalarni o'tkazmaydi; terining epidermis qismi, ayniqsa uning muguz qavati, issiqlikni yomon o'tkazadi, va shu sababli, terini qurib qolishdan asraydi; teridagi melanin pigmenti quyosh nurlarini organizmga salbiy ta'sirini kamaytiradi; teri tuz-suv va issiqlik almashinuvida ishtirok etadi, kuniga teri orqali 500 ml gacha suv ajraladi; suv bilan birga har xil tuzlar, ko'proq xloridlar hamda sut kislotasi va boshqalar chiqariladi; tanadan 82% issiqlik teri orqali ajratiladi; tana o'z issiqligining ma'lum qismini ter ajratish orqali ham yo'qotadi; terining sekretor faoliyati undagi ter va yog' bezlari orqali amalga oshadi; shu bilan birga, bu bezlar ekskretor vazifani ham bajaradi. Ba'zi dorilar va zaharli moddalar yog' va ter bezlari mahsuloti bilan chiqarib yuboriladi; terning tarkibi ko'pincha organizm holati bilan uzviy bog'langan bo'ladi. Buyrak kasalliklarida terda siydik kislotalari, mochevina miqdori ortsa, qandli diabetda uning tarkibida qand paydo bo'ladi; teri o'zidan ayrim moddalar (yog'da eruvchi moddalar, efir, etil spirt va boshqalar)ni yaxshi o'tkazadi (shuning uchun ham tabobatda teridan o'ta oladigan moddalardan tayyorlangan moysimon dorilar ishlatiladi); ultrabinafsha nurlari ta'sirida terida vitamin D sintezlanadi (uning yetishmasligi raxit kasalligiga olib keladi); terida kon tomirlarning ko'pligi sababli u ma'lum darajada qon deposi bo'lib hisoblanadi (katta odamlar terisida 1 litrgacha kon to'planib turishi mumkin); teri taktil, harorat va og'riqni sezuvchi nerv oxirlariga boy bo'lib, keng retseptor maydon hisoblanadi (ba'zi joylarda, masalan bosh va panja terisining 1 sm² yuzasida 300 tagacha sezuvchi nuqtalar borligi aniqlangan).

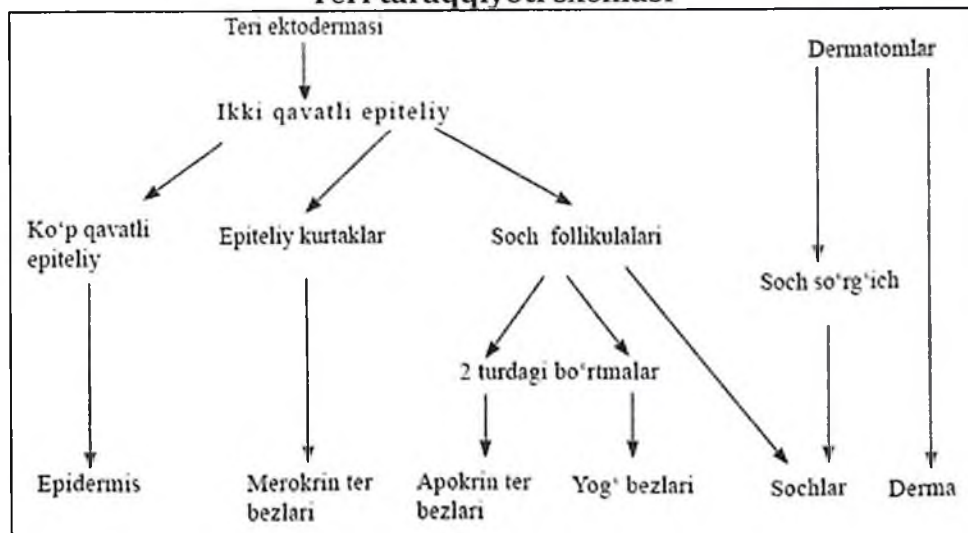Taraqqiyoti. Teri rivojlanishining embrional manbalari – ektoderma, mezoderma va nerv nayidir. Ektodermadan epidermis, mezodermaning dermatomlaridan xususiy teri – derma hamda teri osti yog' qatlami – gipoderma vujudga kelsa, nerv nayidan nerv tolalari, nerv oxirlari, melanotsitlar va Merkel hujayralari hosil bo'ladi.

Pusht taraqqiyotining birinchi haftalarida epidermis bir qavat yassi hujayralardan iborat, keyinchalik bu hujayralar «balandlashadi». Embrion hayotining 1-oyi oxirlarida u ikki qavatli bo'ladi. 3-oyga kelib, epiteliy hujayralarining ko'payishi tufayli, epidermis ko'p qavatliga aylanadi. Homilaning 4 oylik davridan boshlab, eng sirtqi 2-3 qavat hujayralar yassilashadi, 5 oylik homilada epidermisning donador

va muguz qavatlari faqat qo'l va oyoq kaftlarida paydo bo'ladi. 7-oydagina terining hamma yuzasi bo'ylab epidermis bazal, tikanaksimon hujayralar qavati va muguz qavatlarga ajraladi. Yaltiroq qavat esa ancha kech paydo bo'ladi.

Epidermisning rivojlanishi bilan terining biriktiruvchi to'qimali asosi ham taraqqiy eta boradi. Derma va gipodermaning rivojlanishi, yuqorida ta'kidlanganidek, dermatomlardan boshlanadi. Pusht taraqqiyotining 2-oyigacha derma mezenxima hujayralaridan, mayda qon tomirlaridan va ko'p miqdorda amorf moddadan tashkil topgan bo'ladi. 2-oyning oxiriga kelib mezenxima hujayralari fibroblastlarga aylana boshlaydi. 3-oylarda kollagen tolalar va qon tomirlari hosil bo'la boshlaydi. Shu vaqtning o'zida teri hosilalarining epitelial kurtaklari paydo bo'la boshlaydi. Dastavval epidermis va derma o'rtasidagi chegara mutlaqo tekis bo'ladi. Homila hayotining o'rtalarida biriktiruvchi to'qimaning epiteliyga botib kirishi natijasida dermaing so'rg'ichlari vujudga keladi va bu chegara notekis bo'lib qoladi. Elastik tolalar esa homila hayotining oxirgi oylarida paydo bo'lib, taraqqiyoti 25 yoshlargacha davom etadi. Embrion rivojlana bilan terida differensiallangan hujayra elementlari ortib borsa-da, homila hayotining so'nggi davrida ham so'rg'ichli qavat, qon tomirlari va teri hosilalari atrofida ko'plab kam differensiallashgan, kambial hujayralar saqlanib qoladi.

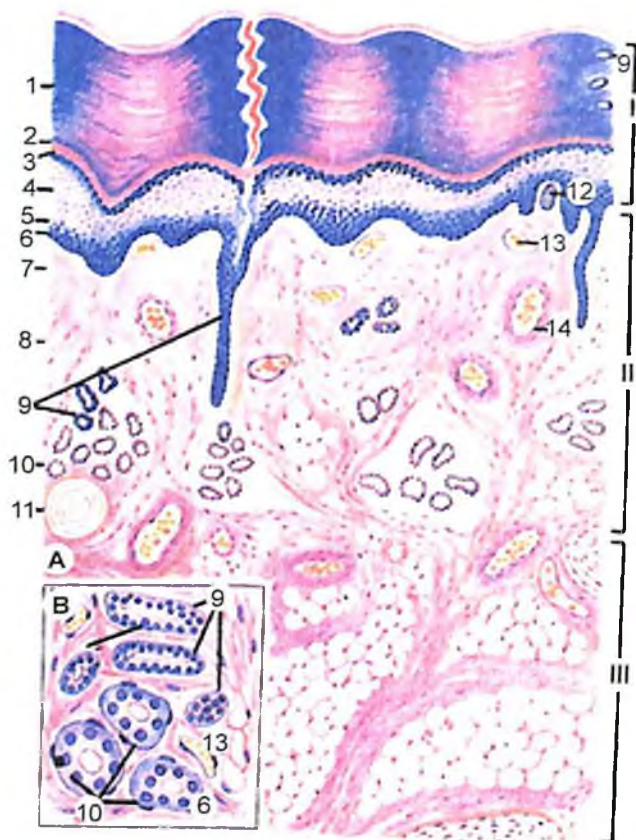
Teri taraqqiyoti sxemasi



TERINING TUZILISHI

Teri uch qism - epitelial to'qimadan tuzilgan *epidermis*, tolali biriktiruvchi to'qimadan tuzilgan haqiqiy *asl teri* va uning ostidagi teri osti yog' kletchatkasi *gipodermadan* iborat. Terining qalinligi turli joyda gipodermasiz 0,5 dan 5 mm gacha bo'ladi (15.1-rasm).

Qalin va yupqa teri farqlanadi. Kaft va tovon qalin teri bilan qoplangan. Epidermisining muguz qavati o'ta qalin bo'lib, derma qavati yupqa, teri hosilalaridan esa



15.1-rasm. Barmoq terisi.
Gematoksilin-eozin bilan bo'yalgan.

A - sxema, B - ter bezlari.

I - epidermis;

II - derma;

III - teri osti yog' kletchatkasi.

1 - muguz qavat,

2 - yaltiroq qavat,

3 - donador qavat,

4 - tikanaksimon qavat,

5 - bazal qavat,

6 - bazal membrana,

7 - so'rg'ichsimon qavat,

8 - to'rsimon qavat,

9 - ter bezining chiqaruv nayi,

10 - ter bezining sekretor bo'limi,

11 - plastinkasimon tanacha,

12 - sezuv tanachasi,

13 - qon kapillyarlari,

14 - arteriola.

ter bezlari uchraydi.

Yupqa teri (tananing boshqa sohalarda) – muguz qavati yupqa bo'lgan epidermisdan iborat, derma nisbatan qalin, teri hosilalaridan soch ildizlari, ter va yog' bezlari tutadi. Terining ko'pchilik qismida epidermis asosan o'suvchi, donador va muguz qavatlardan tashkil topgan. Har bir qavat, o'z navbatida, kaft va tovon terisi epidermisining tegishli qavatiga nisbatan ancha yupqa bo'ladi. Ba'zi tashqi va ichki omillar ta'sirida, masalan, kuchli mexanik ta'sirlarda, A vitamini yetishmaganda va gidrokortizon ta'sirida muguzlanish jarayoni kuchayadi.

Epidermis va dermaning chegarasi notekis bo'lib, biriktiruvchi to'qima so'rg'ichlar ko'rinishda epidermisga botib kirgan bo'ladi. Yuqorida qayd etilganidek, derma so'rg'ichlari teri sathida egatchalar bilan ajralgan do'ngliklar paydo qiladi. Epidermis dermadan glikozaminglikanlar va nozik argirofil tolalarga boy bo'lgan bazal membrana bilan ajralib turadi.

Epidermis. Terining tashqi qavati bo'lib, ko'p qavatli yassi muguzlanuvchi epiteliydan iborat. Qalin terining epidermisida 5 qavatni ajratish mumkin: 1) bazal qavat; 2) tikansimon hujayralar qavati; 3) donador hujayralar qavati; 4) yaltiroq qavat; 5) muguz qavat. Yupqa terida yaltiroq qavat uchramaydi.

Epidermisning bazal va tikanaksimon qavatlari tarkibida 5 xil hujayralar farq qilinadi: keratinotsitlar (ularda takomillashish natijasida muguz

modda yoki keratin hosil bo'ladi), Langergans hujayralari, melanotsitlar, Merkel hujayralar va limfotsitlar. *Bazal keratinotsitlar* epidermis hujayralarining 85%ini tashkil etib, keratinizatsiya jarayonida bevosita qatnashuvchi hujayralari hisoblanadi. Ular prizmatik shaklga ega bo'lib, sitoplazmasi bazofil bo'yaladi, dumaloq yadrosi xromatinga boy. Hujayralarning nozik tuzilishida barcha organellalar qatori yadro atrofida va desmosoma sohasida joylashgan tonofibrillalar yaqqol ko'zga tashlanadi. Bazal qavatda ko'plab mitoz yo'l bilan bo'linayotgan hujayralar uchraydi. Epidermis hujayralarining doimiy yangilanib turishi (fiziologik regeneratsiya) asosan shu keratinotsitlar hisobiga bo'ladi. Bu jarayon davomida keratinotsitlarda turli mexanik va kimyoviy ta'sirlarga chidamli maxsus oqsillar (keratolinin, fillagrin, involyukrin) sintezlanishi bilan bir qatorda keratin tonofilamentlari va keratinosomalar shakllanadi. Ularning yadro va organellalari parchalanib, hujayralararo bo'shliqlari lipid tabiatga boy maxsus sementlovchi modda bilan to'ladi. Shu sababli, epidermis suvni o'tkazmaslik xususiyatiga ega bo'ladi. Keratinotsitlar asta-sekinlik bilan pastdan yuqoriga siljib, *muguz tangachalari-ga* aylanadi so'ngra ular yuza qavatdan tushib ketadi.

Melanotsitlar – melanin sintez qiladigan hujayralardir. Ular nerv to'qimasidan takomillashadi (15.2-rasm). Kumush tuzi bilan bo'yalganda (impregnatsiya qilinda) ularda bir qancha tarmoqlangan o'simtalar aniqlanadi. Qushni hujayralar bilan desmosomalar hosil qilib tutashmaydi. Ularning sitoplazmasi tonofibrillalar tutmaydi, ammo ko'p ribosoma va melanosomalarga ega. Melanosomalar Golji kompleksida hosil bo'lib, oval shakldagi tuzilmalar hisoblanadi. Ular tashqi tomondan bir qavat membrana bilan o'ralgan bo'lib, ichida fibrillyar asosda yotuvchi zich melanin donachalari bo'ladi. Melanin tirozinaza va DOFA-oksida fermentlari ishtirokida tirazin aminokislotasidan hosil bo'ladi. Bazal epidermotitlarda ham pigment donachalari bo'lishi mumkin, bu donachalar hujayralarga melanotitlarning o'simtalarini orqali o'tib qolishidan yuzaga keladi. O'zi pigment ishlab chiqarmaydigan, lekin melanin tutuvchi bunday hujayralar melanoforlar deb ataladi. Melanin pigmenti UB-nurlarni ushlab qolib, ichki a'zolarga zararli ta'sirdan himoya qiladi. Pigment sintezi ultrabinafsha nurlari, melanotropin ta'sirida kuchayadi. UB-nurlar bundan tashqari keratinotsitlarda D vitamini ishlab chiqarilishini kuchaytiradi. Glyukortikoidlarning ajralib chiqishining buzilishi, o'z navbatida, gipofizdan AKTG ajralishini ko'paytiradi va natijada melanotsitlarning faoliyatini oshadi. Misol qilib, Addison kasalligini keltirish mumkin.

Merkel hujayralari (sezuvchi nerv oxiri) neyral tabiatga ega. Terining o'ta sezgir sohalarida (barmoqlar, burunning uchki qismi va boshq.) ularning asosida afferent nerv tolalari kelib tugaydi. Merkel hujayralari va afferent nerv tolalari epidermisda taktil sezgilarni qabul qiladi. Sitoplazmasidagi sekretor donachalar bombezin, VIP, enkefalin, endorfin va boshqa peptidlar tutadi. Shunga ko'ra, Merkel hujayralar dispers endokrin tizimga (APUD-seriya) ham kiritilgan. Ushbu hujayralar epidermis hujayralarining regeneratsiyasida, qon tomirlarining tonusi-

ni va o'tkazuvchanligi boshqarishda ishtirok etadilar.

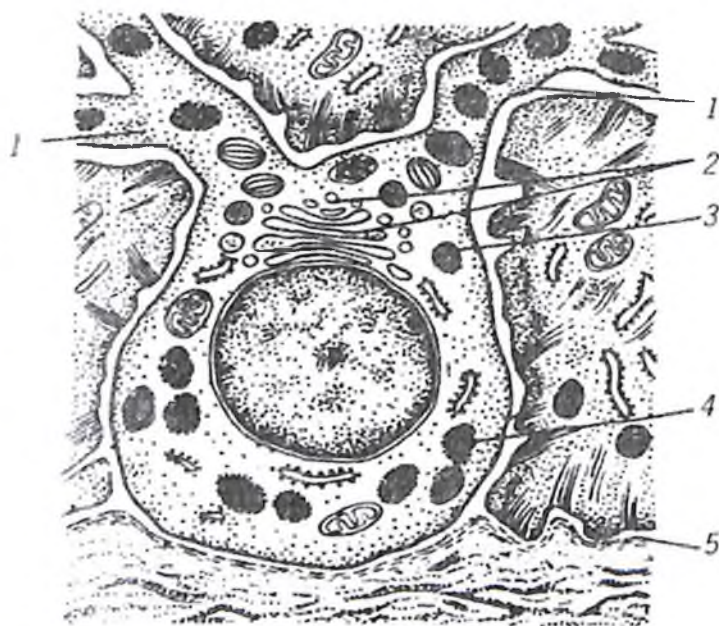Langergans hujayralari (epidermal makrofaglar) – o'simtali hujayralar bo'lib, suyak ko'migidan kelib chiqadi. Sitoplazmasida argentofil donachalar (Birbek donachalarini) saqlaydi. U donachalar tarkibida langerin moddasi bo'lib, u viruslarni bog'lash va ularni degradatsiyaga uchrashini ta'minlash vazifasini bajaradi.

Langergans hujayralari o'z o'siqchalari bilan bir necha keratinotsitlarni o'rab tutadi va epidermal proliferativ birikmalar (EPB)ni hosil qiladi. EPBlar vertikal ustunlar shaklida bo'lib, butun epidermis qalinligida yotadi. EPB Langergans hujayralari, keratinotsitlarning va limfotsitlarning proliferatsiyasi va differentsirovkasini boshqarib turuvchi interleykinlarni sintezlaydilar. Bu hujayralar epidermisdan derma va mahalliy limfa tugunlariga ko'chib, antigen haqida ma'lumotni u yerdagi limfotsitlariga olib boradilar va shuning asosida immun jarayonlar shakllanadi.

Epidermisdagi *limfotsitlar* T-limfotsitlar turiga kiradi. Ular dermadan o'tib epidermisning bazal va tikanaksimon qavatlarda joylashadilar. Ularning proliferatsiyasini Langergans hujayralari tomonidan ishlab chiqarilgan interleykin-1 (IL-1) hamda keratinotsitlarda sintezlangan timozin va timopoetin boshqaradi. Shunday qilib, Langergans hujayralari va T-limfotsitlar terining immun-himoya jarayonlarini hosil qilishda muhim ahamiyatga ega.

Epidermisning ikkinchi – *tikanaksimon hujayralar qavati* bazal qavat hujayralari ustida joylashgan 5-10 qavat hujayralardan iborat. Ularning sitoplazmasida ribosomalar, mitoxondriyalar, lizosomalar bilan birga, lizosomalarning bir ko'rinishi bo'lgan *keratinosomalar* uchraydi. Membranalar bilan o'ralgan ushbu tuzilmalar tarkibida lipidlar (xolesterinsulfat, seramidlar va boshq.) va gidrolitik fermentlar bo'ladi.

Tikanaksimon hujayralar juda ko'p sitoplazmatik o'simtalarga ega bo'lib, shu



15.2-rasm. Epidermisdagi melanotsitning tuzilishi sxemasi.

- 1 - melanotsit o'simtalari,
- 2 - Golji kompleksi,
- 3 - premelanosomalar,
- 4 - melanosomalar,
- 5 - epidermis bazal membranasi.

o'simtalar orqali hujayralar bir-biri bilan desmosomalar hosil qilib bog'langan. Bu hujayralar sitoplazmasida tonofilamentlardan tonofibrillalar tutamlari shakllana boshlaydi, ular desmosomalarga tutashib ketadi. Tikanaksimon hujayralar qavatining quyi – bazal qavatga yaqin joylashgan qatlamlarida mitoz bilan bo'linayotgan hujayralar uchraydi. Shuning uchun ham bazal va tikanaksimon hujayralar qavatlari epidermisning o'suvchi – Malpigi qavatini tashkil etadi. O'suvchi qavat hisobiga epidermis hujayralarining 19-20 kun ichida almashinib turishi (fiziologik regenerativasi) kuzatiladi.

Donador hujayralar qavati 2-3 qavat, bir-biriga zich joylashgan duksimon hujayralardan iborat. Bu hujayralarda keratin, filaggrin, involyukrin va keratolinin kabi oqsillar sintezlanadi. Filaggrin keratin tonofilamentlarining agregatsiyasida ishtirok etadi. Langergans hujayralari ta'sirida keratinosoma va lizosomalarning gidrolitik fermentlari shu qavat hujayralarining yadro va organellalari yemiradi. Parchalanish mahsulotlari, ya'ni oqsillar, polisaxaridlar, lipidlar, aminokislotalar, sitoplazmaga chiqadi va fillagrin-tonofilamentlar kompleksiga bilan qo'shiladi, natijada tarkibiga ko'ra murakkab bo'lgan modda – *keratogialin hosil bo'ladi*. Keratogialin donachalari butun sitoplazmani to'ldirib, hujayraga donador ko'rinish beradi. *Involyukrin* va *keratolinin* plazmolemma ostida oqsil pardasini hosil qilib, keratinosoma va lizosomalarning gidrolitik fermentlari ta'siridan himoya qiladi.

Donador hujayralar sitoplazmasida keratogialin bilan tonofibrillalar kompleksining bo'lishi ushbu hujayralarda muguzlanish jarayonining boshlanganligidan dalolat beradi. Ba'zan, bu o'zgarish terining kuchli ishqalanishga uchraydigan juda kichik sohasida ro'y berishi mumkin (masalan, qadoqlar).

Yaltiroq qavat terining ayrim sohalarida (kaftda, tovonda) yaxshi ko'rinadi. Yassi shakldagi keratinotsitlardan tashkil topgan. Ularda yadro va organellalari to'liq parchalangan bo'ladi. Keratogialin donachalari o'zaro qo'shib, kuchli nur sindirish xususiyatiga ega elleidin moddasiga aylanadi. Shuning uchun hujayralar chegarasi aniq bilinmaydi va bu qavat preparatda rangsiz yaltiroq tasma holda ko'rinadi. Hujayralar orasida desmosomalar deyarli yemirilgan bo'lsa-da, ular o'rniga hujayralar orasida lipidlarga boy sementlovchi modda miqdori ko'payadi. O'z navbatida, elleidin muguz modda – keratin hosil bo'lishida bir bosqich hisoblanadi.

Epidermisning tashqi muhit bilan bevosita aloqada bo'lgan eng yuza qavati muguz qavat bo'lib, uning qalinligi terining turli sohalarida har xil bo'ladi. Kaft, tovon terilarida bu qavat qalin bo'lsa, tananing yon sathida, ayniqsa qovoqlar va erkaklar tashqi jinsiy a'zolari terilarida anchagina yupqadir. Bu qavat yadrosiz, bir necha o'n qavat muguz tangachalardan tashkil topgan. Bu tangachalar muguz modda (keratin) va havo pufakchalari tutadi. Keratin oltingugurtga boy, kislota va ishqorlar ta'siriga chidamli oqsil moddasi hisoblanadi. Muguz tangachalari bir-biriga zich va mahkam birikib turadi. Terining tashqi yuzasidagina ular zich joylashmay, bir-biridan ajralib ayrim muguz tangachalar holda turadi. Terining ustki sathi-

dagi muguz tangachalar fiziologik tarzda ko'chib tushib turadi va terining tushib turuvchi qavatini hosil qiladi. Muguz tangachalarining tushib ketishi jarayonida keratinosomalar muhim rol o'ynaydi. Ular hujayralardan chiqib, hujayralararo bo'shliqda to'planadi. Buning natijasida desmosomalarning erishi (lizisi) va muguz tangachalarining bir-biridan ajrashi kuzatiladi. Muguz qavatining ahamiyati shundaki, u o'zidan issiqlikni yomon o'tkazadi va katta elastikli xususiyatiga ega.

Keratinotsitlarning proliferatsiya va differensialanish jarayonlari nerv va endokrin tizimlar (buyrakusti bezi va h.k.) hamda epidermis hujayralarining o'zidan hosil bo'lgan moddalar (keylonlar, prostaglandinlar, epiteliyning o'sish faktori) tomonidan boshqariladi. Ushbu jarayonlarning buzilishi natijasida keratinotsitlarning proliferatsiya va differensialanishining o'zgarishiga sabab bo'ladi. Bu, o'z navbatida, turli teri kasalliklari (psoriaz va boshq.) rivojlanishiga olib keladi.

Xulosa qilib aytganda, epidermis inson va hayvon organizmini tashqi muhit bilan doimiy aloqada bo'luvchi teri qavatini bo'lib, unda proliferatsiya va muguzlanish jarayonlari o'zaro bog'langan holda doimiy kuzatilib turadi. Bu jarayonlarning mohiyati epidermisda doimiy ravishda tushib ketuvchi muguz qavatini hosil qilish suv, bakteriyalarni teri ichki qavatiga o'tkazmaslik, tana issiqligini bir xilda saqlashdan iborat.

Derma yoki xususiy teri, o'z navbatida, bir-biridan aniq ajralmagan qavatlar: so'rg'ichli qavat va zich yoki to'r qavatlarga bo'linadi.

So'rg'ichli qavat bevosita epidermis ostida joylashib, siyrak tolali shakllanmagan biriktiruvchi to'qimadan tashkil topgan. Shu biriktiruvchi to'qima epidermisga botib kirib, so'rg'ichlar hosil qiladi. So'rg'ichlar shakli va kattaligi terining turli zonalarida har xil bo'ladi. Kaftda va tovonda bu so'rg'ichlar yaxshi rivojlangan. Epidermis yupqa bo'lgan joylarda esa so'rg'ichlar ancha kalta bo'ladi. Yuz terisida so'rg'ichlar sust rivojlanib, yosh ulg'ayishi bilan yo'qolib ketishi ham mumkin. Terining so'rg'ichli qavatini barmoqlar terisi sathida har bir shaxsga xos bo'lgan individual ko'rinishlarni belgilab beradi. Terining bu ko'rinishi har bir odamning o'ziga xos bo'lganligidan sud tibbiyotida va kriminalistika amaliyotida barmoq izlariga qarab shaxsni aniqlashda – *daktiloskopiyada* keng qo'llaniladi.

So'rg'ichli qavat to'qimasida kollagen, elastik va retikulin tolalar bilan birga fibroblast, makrofag, melanofor, plazmatik va semiz hujayralar mavjuddir. Bu yerda mushak hujayralarining alohida tutamlari uchraydi. Bu mushaklarning ayrimlari sochni tiklovchi mushak bo'lib, ular soch ildizi bilan uzviy bog'liqdir. Dermaning so'rg'ich qavatida qon, limfa tomirlari, nerv tolalari va erkin hamda kapsulali nerv oxirlari ko'p uchraydi. So'rg'ichli qavat qon tomirlari hisobiga terining epidermis qismi oziqlanadi. So'rg'ichli qavatda o'simtali ko'p, sitoplazmasida va o'simtalarida melanin pigmentini tutuvchi melanofor hujayralar joylashadi. Melanofor hujayralar epidermis melanotsitidan farqlanib, DOFA-oksidaza reaksiyasini bermaydi va melaninni sintez qilmaydi. Melanoforga pigment epidermis melanotsitlaridan kiradi deb taxmin qilinadi. Melanofor hujayralar terining ayrim joylarida, ayniqsa, anal teshik atrofidagi terida, sut bezi so'rg'ichlari sohasida ayniqsa ko'p bo'ladi. Ho-

milador ayollarda ichki – gormonal holatlar ta'sirida ham terining ayrim joylarida (yuz, tashqi jinsiy a'zolar sohasida) pigment ko'payadi. Pigment almashinuvi ichki sekretiya bezlari faoliyatiga, ul'trabinafsha va radiatsiya nurlari, ba'zi kimyoviy moddalar va vitaminlar (A, PP va, ayniqsa, C vitamini) ta'siriga bog'liq.

Dermaning to'r qavati zich tolali shakllanmagan biriktiruvchi to'qimadan iborat bo'lib, elastik tolalar va dag'al kollagen tolalari tutamlaridan iborat. Bu kollagen tolalar tutamlari teri sathiga parallel hamda qiyshiq yo'nalib, o'zaro chigallar hosil qiladi. Retikulin tolalar faqatgina qon tomirlari va ter bezlari atrofida joylashadi. To'r qavatda hujayra elementlaridan asosan fibroblastlar bo'lib, qon tomirlari sohalaridagina makrofaglar limfotitlar va leykotitlar joylashadi. To'r qavatda soch ildizlari, yog' bezlari, teri osti yog' qatlami bilan chegaradosh qismida esa ter bezlari joylashadi. Terining to'r qavati juda pishiq bo'lgani uchun hayvonlar terisidan turli xil anjomlar va kiyim-kechaklar ishlanadi.

Xususiy teri ostida teri osti yog' klechatkasi yotadi. Yog' kletchatkasi yog' hujayralari to'plamlaridan iborat bo'lib, ular derma to'r qavatidan davom etgan va teri fassiyasini hosil qiluvchi kollagen tolalarning yirik tutamlari bilan o'raladi. Yog' hujayralari to'plamlari orasida qon tomirlari, nerv tolalari va kapsulali nerv oxirlari (Fater-Pachini, Ruffini tanachalari, Krauze kolbalari) uchraydi. Teri osti yog' klechatkasi qorin sohalarida kuchli taraqqiy etgan. Ayrim joylarda bu qavatning qalinligi bir necha santimetr ga etadi.

Teri osti yog' klechatkasi terining yumshoq qatlami bo'lib, yog' deposi hisoblanadi, teri haroratini bir xil saqlashda, teriga bo'ladigan mexanik ta'sirlarni yumshatishda ham muhim rol o'ynaydi. Teri osti yog' klechatkasi teri fassiyasi ustida yotadi.

TERI HOSILALARI

Teri hosilalariga ter, yog' va sut bezlari, sochlar va tirnoqlar kiradi. Sut bezlarining tuzilishi va faoliyati jinsiy a'zolar ishi bilan uzviy bog'langan bo'lgani uchun, ular shu a'zolar bilan qo'shib o'rganiladi.

Ter bezlari

Ter bezlarining vazifasi – termoregulyatsiya, ekskretor. Ter bezlari sekret mahsulotini tashqi muhitga chiqarishiga ko'ra merokrin (ekkrin) va apokrin (sekreti oqsillarga boy) turlarga bo'linadi. Merokrin bezlar ter bezlarining asosiy qismini tashkil qilsa, apokrin bezlar terining ayrim sohalarida (qo'ltiq osti, anogenital soha, peshona terisi) uchraydi.

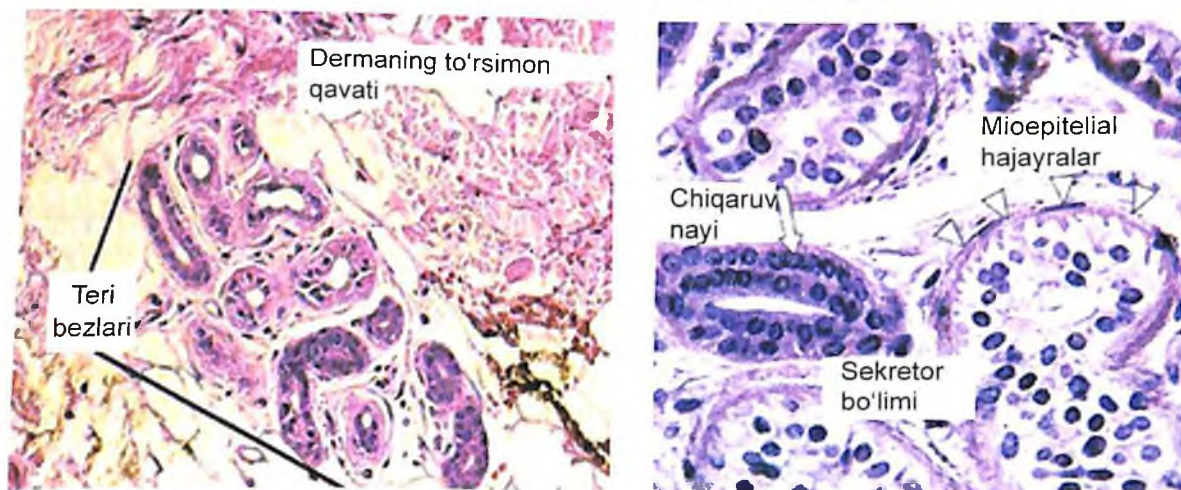
Ter bezlari oddiy tarmoqlanmagan naysimon bezlarga kiradi, soni 3,5 million-gacha yetadi. Ter bezlarining sekret 98% suv, 2% quruq moddadan iborat. Quruq modda organik va noorganik moddalardan tashkil topgan. Ter bezining oxirgi sekretor bo'limlari dermaning chuqur qatlamlarida joylashadi, chiqaruv naychalari derma va epidermisdan o'tib, teri yuzasida teshikchalar hosil qiladi. Bezning

oxirgi bulimi bez holatiga qarab kubsimon yoki silindrsimon epiteliydan iborat bo'ladi (15.3-rasm). Hujayra sitoplazmasi och bazofil bo'lib, o'zida, yog', glikogen va pigment kiritmalarini tutadi. Sekretor hujayralar ichida oqish va qoramtir hujayralar tafovut qilinadi. Oqish hujayralar suv va metall ionlarini, qoramtirlari esa organik makromolekulalarni ajratadi. Sekretor hujayralari tagida, bazal membrana, mioepitelial hujayralar joylashadi. Mioepitelial hujayralarni o'z o'simalari bilan bez oxirgi bo'laklarini o'rab turadi. Oxirgi bo'limdan chiqaruv naylari boshlanadi. Bu naylar ikki qavatli kubsimon epiteliydan iborat bo'lib, hujayralarning usti kutikula bilan qoplangan. Chiqaruv naylari epidermisdan egri-bugri bo'lib o'tadi. Epidermis sohasida chiqaruv nayining devori yassi hujayralar bilan qoplangan. Apokrin ter bezlarining oxirgi sekretor bo'limlari anchagina yirik bo'lib, organizmning balog'atga yetgan davridan boshlab ishlaydi. Apokrin bezlar faoliyati jinsiy bezlar holati bilan uzviy bog'liq. Mentstrual, premenstrual va homiladorlik davrlarida bu bezlarning sekretor faoliyati oshib ketadi.

Taraqqiyoti. Ter bezlari embrion taraqqiyotining 8-oyida epidermisdan hosil bo'ladi. Dastavval epidermis qirralarida epiteliy hujayralarining to'plami hosil bo'lib, bu hujayralar mezenxima tomon botib kiradi-da, ter bezlarining kurtagini hosil qiladi.

Kurtak epitelial tasmalari teri osti yog' kletchatkasiga qadar botib kirib, buraladi va ter bezining oxirgi bo'limini hosil qiladi; epitelial tasmaning yuqori qismlari esa chiqaruv naylariga aylanadi. Embrion taraqqiyotining oxirida epitelial tasmlarning sekretor bo'limida, so'ngra chiqaruv naylarida bo'shliqlar paydo bo'ladi. Ter bezlari inson dunyoga kelganidan keyingina o'z faoliyatini boshlaydi.

Yog' bezlari kaft va tovondan tashqari terining barcha qismlarida bo'ladi. Yog' bezlari soch ildizi bilan bog'langan bo'lib, soch voronkasiga ochiladi va soch hamda epidermisni moylab turadi. Odamda yog' bezlari sutkasiga 20 g ga yaqin teri yog'ini ajratadi. Har bir soch ildiziga 1–2 yog' bezi to'g'ri keladi. Yog' bezlari turlicha kattaliklarda bo'ladi. yirik yog' bezlari yuz terisida (lunj, burun sohasida),



15.3-rasm. Ter bezlarining sekretor bo'limlari va chiqaruv naylari.

ko'krakda (to'sh sohasi), orqada (kuraklar va ularning ustki qismlarida) joylashadi. Yog' bezlari terining yuqori qatlami dermaning so'rg'ich va to'r qavatlari chegarasida joylashadi. Tuzilishiga ko'ra yog' bezlari oddiy tarmoqlangan alveolyar bezlar turkumiga kirsa, sekretiya tipiga ko'ra golokrin bez hisoblanadi. Yog' bezlarining oxirgi sekretor bo'limi bir qancha alveolalardan iborat bo'lib, nozik biriktiruvchi to'qima bilan o'raladi. Bez alveolalarining bazal membranasida bir qator, uncha baland bo'lmagan muntazam ko'payib turuvchi kambial hujayralar joylashadi. Bu hujayralar qavatidan so'ng yirik, sitoplazmasi har xil darajada yog' tomchilari bilan to'lgan hujayralar qavati bez alveolasining ikkinchi qavat hujayralarini tashkil etadi. Oxirgi sekretor bo'limning eng ichki hujayralari yog' bilan to'lgan bo'lib, hujayra yadrosi bujmayib, yo'qoladi. Mana shu hujayralar yoriladi va hujayra mahsuloti – yog' soch voronkasiga quyiladi. Bazal membranada joylashgan kambial hujayralar hisobiga yangi sekretor yog' hujayralari paydo bo'ladi. Yog'bezining chiqaruv nayi kalta bo'lib, devori sochning tashqi epitelial qini bilan tutashib ketuvchi ko'p qavatli yassi epiteliy bilan qoplangan.

Terining qon bilan ta'minlanishi. Qon tomirlari terida bir qancha to'rlar hosil qiladi. Yuza va chuqur arterial chigallar hamda bitta chuqur va ikkita yuza venoz chigallar farqlanadi. Teri arteriyasi fassial to'r arteriyasidan boshlanadi. Ayrim arteriyalar tarmoqchasi yog' to'qimasi bo'laklarini o'ragan biriktiruvchi to'qima bo'ylab yo'naladi. Asosiy arteriyadan ayrim tarmoqlar dermaning quyi sohalarida yo'nalib, o'zaro anastomozlar hosil qiladi. Bu chuqur tomirlar to'ri ter bezlarini, teri osti yog' qavatining yuza qatlamini qon bilan ta'minlaydi. Asosiy arteriyadan tarmoqlangan boshqa tomirlar terining yuqori qatlamlariga tarqaladi. Bu tomirlar derma orqali o'tib, yog' bezlarini va soch follikulasini ta'minlovchi yon shoxchalar beradi. Terining so'rg'ich qavati chegarasida esa so'rg'ich osti arteriya to'rini hosil qiladi. Bu arteriya chigallaridan har bir so'rg'ichga kapillyarlar tarqaladi.

Vena tomirlari terida 3 to'r hosil qiladi. Birinchi vena tomirlarining to'ri derma so'rg'ichlari ostida, ikkinchi venoz to'r dermaning chuqur qatlamida, uchinchi venalar to'ri gipodermada joylashadi. Yuzda, ayniqsa, burun va lunj terilarida yirik venoz tomirlar teri so'rg'ichlarida yotadi. Vena tomirlari burchak hosil qilib egilib, dermaning chuqur vena to'ri bilan tutashadi. Terida, ayniqsa, qo'l va oyoq barmoqlari uchida, tirnoq o'rnida ko'plab arteriolo-venulyar anastomozlar mavjud. Ular issiqlik almashinuviga bevosita aloqadordirlar.

Limfa tomirlari terida yuza va chuqur to'rlar hosil qiladi. So'rg'ich limfa sinuslaridan tarqalgan limfa tomirlarining to'ri ba'zi so'rg'ichlarning yarmiga qadar davom etadi. Terida chuqur joylashgan limfa tomirlari to'rlaridan olib ketuvchi limfa tomirlari teri osti yog' kletchatkasiga botib kiradi. Bu tomirlar o'zaro anastomozlar orqali birlashib yirik chigal hosil qiladi.

Terining innervatsiyasi. Teri katta retseptor maydon hisoblanib, uning nerv apparati vegetativ nerv tolalari, erkin va kapsulali nerv oxirlaridan iborat. Teri innervatsiyasida serebrospinal va vegetativ nerv tizimi qatnashadi. Serebrospinal nervlar sezuvchi nervlar bo'lib, terida juda ko'p sezuvchi nerv chigallarini hosil

qilsa, vegetativ nerv tizimi, teridagi tomirlar, mushak tolalari va teri bezlarini innervatsiya qiladi. Asosiy yirik nerv chigallari teri yog' klechatkasida hosil bo'ladi. Undan soch ildizi, ter bezlari, yog' to'qimasi orasi so'rg'ich qavat nerv chigallariga, biriktiruvchi to'qima va epidermisga miyelinni va miyelinsiz nerv tolalari yuboradi. Bu tolalar, o'z navbatida, erkin va erkin bo'lmagan sezuvchi nerv oxirlarini hosil qiladi (plastinkali nerv oxirlari, Meysner va Fater-Pachin tanachalari, Ruffini kolbachalari, sezuvchi tanachalar va Merkel hujayralari). Sezuvchi nerv oxirlari barmoq uchlarida jinsiy a'zolarida, lablarda mo'l bo'ladi. Terida taktil sezgini Merkel hujayralari, soch ildizlari atrofida nerv chigallari orqali qabul qilinsa, bosimni – plastinkasimon nerv tanachalari, issiqlikni Ruffini tanachalari, sovuqlik sezgisi Krauze kolbachalari, og'riq sezgisini epidermisda joylashgan erkin nerv oxirlari va dermaning so'rg'ichsimon qavatdagi nerv oxirlari qabul qiladilar. Sezgi turiga qarab, termoretseptorlarning og'riq retseptorlari, sezgi retseptorlari farqlanadi va h.k.

Epidermisga kirgan nozik nerv tolalari o'zining miyelin pardalarini yo'qotadi. Yalang'och nerv o'qi tilindrlari epidermisning tikanaksimon hujayralari atrofida Merkel disklari sifatida, bazal qavat hujayralari orasida, har xil balandlikda ingichkalashib yoki tugun hosil qilib tarqaladi. Dermada erkin nerv oxirlari va kapsulali nerv tanachalari joylashadi. Qapsulali nerv oxirlari plastinkasimon nerv tanachasi (Fater-Pachini tanachasi), oxirgi kolbalar (Krauze kolbalari), Ruffini tanachalari, sezuvchi (Meysner tanachalari) va jinsiy tanachalardan iborat.

Og'riq sezgisi epidermisning donador qavatiga qadar tarqalgan erkin nerv oxirlari va dermaning so'rg'ichsimon qavatidagi nerv oxirlari orqali qabul qilinadi. Sezuv tuyg'usi esa teri so'rg'ich qavatida joylashgan sezuvchi tanacha, epidermisning o'suvchi qavatidagi sezuvchi disklar (Merkel' disklari) va soch ildizi sohasidagi chigallari orqali yuzaga chiqadi. Bosim sezgisi teri osti yog' klechatkasida joylashgan plastinkasimon tanachalar bilan, issiqlik sezgisi so'rg'ichli barmoqchalar (Ruffini tanachalari) orqali, sovuqlik sezgisi esa so'rg'ichsimon qavatdagi Krauze kolbalari orqali qabul qilinadi.

Teri regeneratsiyasi. Terida regeneratsiya yaxshi boradi. Epidermis yuqorida aytib o'tilganidek, o'suvchi qavat hisobiga tiklanadi. Epidermis va derma shikastlanganda jarohat o'rni biriktiruvchi to'qima tolalarini va asosiy moddalarni hosil qiluvchi hujayralar – limfotsit, monotsit va fibroblastlardan iborat yosh biriktiruvchi to'qima – granulyatsion to'qima bilan yopiladi. Shu bilan birga, epidermisning o'suvchi qavati hosil qilayotgan hujayralar dermaning yosh biriktiruvchi to'qimasi ustiga siljib jarohat ustini qoplaydi. So'ngra epiteliy va dermaning tarkibiy qismi differensiallashib, jarohat o'rni tamomila oldingi ko'rinishga ega bo'ladi.

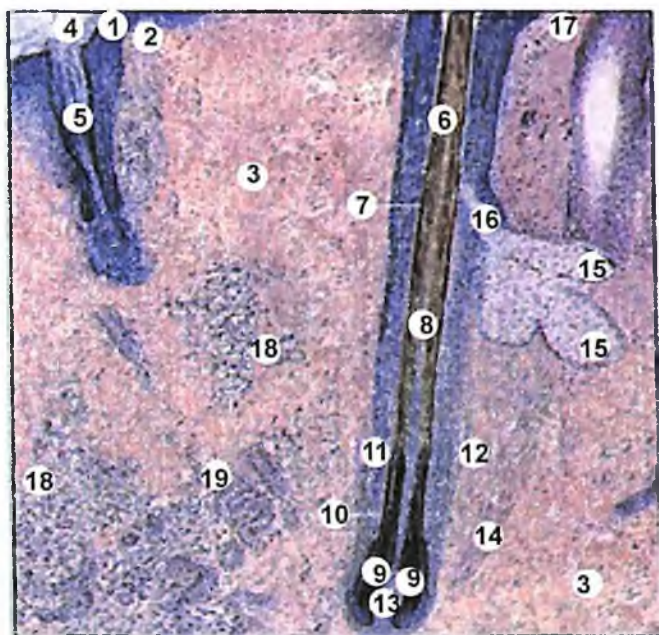
SOCHLAR

Sochlar terining hosilasi bo'lib, badanning deyarli 95% yuzasida uchraydi. Odatda badan sochlari zich joylashgan qismi boshning sochli yuzasi hisoblanib, bu yerda ularning umumiy soni 100000 ga yetadi. Kaft va tovonda, labning pus-

hti qismida, jinsiy olat boshchasi, katta va kichik uyatli lablar yuzasida sochlar bo'lmaydi. Uzun (bosh sochi, mo'ylov, soqol hamda qovuq, qo'ltiq osti va chov sohasidagi sochlar), qattiq yoki mo'ysimon (qosh, kiprik, burun teshiklari va tashqi eshituv yo'llarida joylashgan sochlar) hamda mayin (badanning ko'pgina yuzasini qoplovchi sochlar – tuklar) sochlar tafovut qilinadi.

Soch taraqqiyoti. Soch embrion taraqqiyotining 3-oyidan boshlab epidermisdan taraqqiy etadi. Epidermisdan bazal hujayralari ko'payib, epiteliy tizimchalar hoida mezenxima tomon botib kiradi. Epitelial tizimchalarning oxiri esa yo'g'onlashib, bo'lajak soch piyozchasining asosini hosil qiladi. Mezenxima shu tizimchani tag qismidan o'sib kirib soch so'rg'ichini hosil qiladi. So'ngra epiteliy tizimchalarning ichki hujayralari muguzlanib yemiriladi-da, ularning o'rnida markaziy kanalcha hosil bo'ladi. Soch piyozchasining uch qismidan o'sib chiqqan soch konusi epiteliy tizimchani markaziy kanali tomon yo'nalib, teri tashqarisiga tashib chiqadi. Shu soch konusi hisobiga sochning o'qi va ichki epiteliy qini yuzaga keladi. Epitelial tizimchalarning qolgan qismi sochning tashqi epiteliy qinini, atrof mezenxima esa soch xaltasini hosil qiladi. Birinchi sochlar (lanuga) tug'ilish oldidan yoki tug'ilishdan so'ng birinchi 8-haftalarda (qosh, kiprik, boshdan tashqarida) tushib ketadi, keyin mayin sochlar (vallis) o'sib chiqadi. Qosh, kiprik, boshdagi sochlar ham keyinchalik tushib ketadi va ular o'rnida (dag'al) uzun va qattiq sochlar o'sib chiqadi. Jinsiy balog'at yoshida dag'al sochlar qo'ltiq ostida, chov sohasida, erkaklarda (qo'shimcha) yuzda, ko'krak, bel, son sohalarida ham paydo bo'ladi.

Sochning tuzilishi. Soch ikki qismdan: teridan chiqib turgan soch o'qi va terida joylashgan soch ildizidan iborat. Soch o'qi soch voronkasidan chiqib, teri ustida yotadi. Soch voronkasiga yog' bezlari o'z mahsulotini chiqaradi. Soch ildizi der-

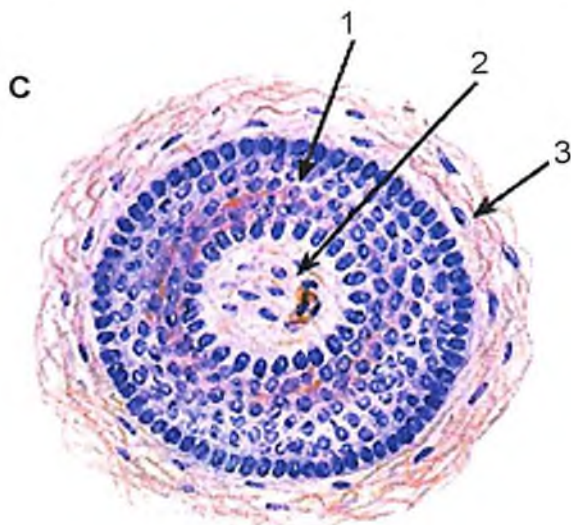
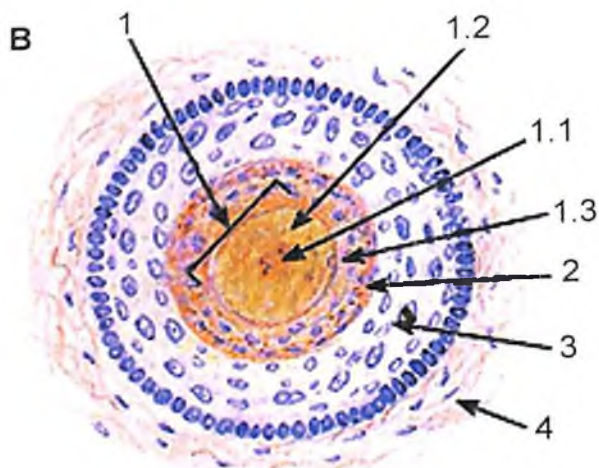
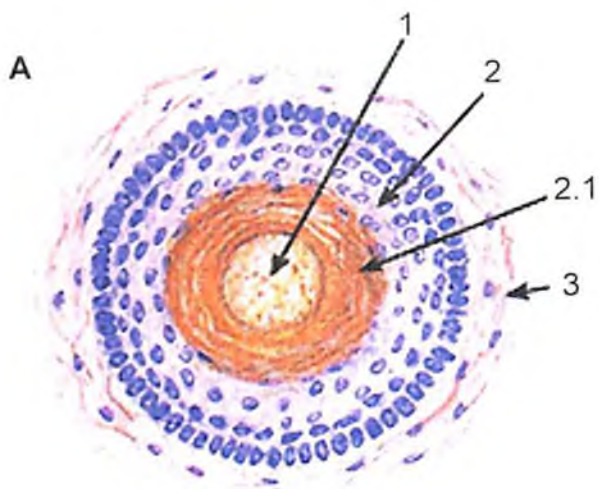


15.4-rasm. Terining sochli qismi.
 1 – epidermis, 2 – dermaning so'rg'ichli qavati, 3 – dermaning to'rsimon qavati, 4 – soch o'qi, 5 – soch voronkasi, 6 – sochning po'stloq moddasi, 7 – soch kutikulasi, 9 – soch piyozchasi, 10 – ichki epiteliy qin, 11 – tashqi epiteliy qin, 12 – soch xaltachasi, 14 – sochni ko'taruvchi mushak, 15 – yog' bezining sekretor oxiri, 16 – soch bezining chiqaruv nayi, 17 – soch voronkasi, 18 – ter bezlarning sekretor oxiri.

maning chuqur qatlamida teri osti yog' kletchatkasi chegarasiga qadar davom etadi va u yerda soch piyozchasi bilan tugaydi (15.4-rasm).

Soch ildizi dermada joylashgan bir qator tuzilmalar bilan yagona kompleksni hosil qiladi. U soch ildizi, soch follikulasi va dermal qindan tashkil topgan. Qo'shimcha tuzilmalariga yog' bezlari, sochni ko'taruvchi mushaklar kiradi. Har bir qismini alohida ko'rib chiqish lozim.

Soch ildizi soch qopchasi yoki follikulasida joylashadi. U tashqaridan biriktiruvchi to'qimali dermal qin yoki soch xaltachasi bilan o'ralgan. Soch ildizi teri sathiga nisbatan qiyshiq yo'naladi va gipoderma sohasida kengayib, soch piyozchasini hosil qiladi. Soch piyozchasiga tagidan botib, kirgan soch so'rg'ichi siyrak tolali shakllanmagan biriktiruvchi to'qimadan iborat. Bu to'qima qon tomirlari va nerv oxirlariga boy. So'rg'ich hisobiga soch oziqlanadi. So'rg'ichga tegib turgan soch piyoz-



15.5-rasm. Soch ildizining har xil qismlardan tayyorlangan ko'ndalang kesimi.

A: soch voronkasi sohasidan. 1 – soch; 2 – soch voronkasining epidermisi; 2.1 – murguz qavat; 3 – derma;

B: soch piyozchasi ust qismi sohasidan. 1 – soch ildizi; 1.1 – sochning mag'iz moddasi; 1.2 – sochning po'stloq moddasi; 1.3 – soch kutikulasi; 2 – ichki epitelial qin; 3 – tashqi epitelial qin; 4 – soch xaltasi.

C: soch piyozchasi sohasidan. 1 – soch piyozchasi; 2 – soch so'rg'ichi; 3 – soch xaltasi.

chasining epiteliysi kambial hujayralar hisoblanib, ular hisobiga soch o'sadi. Soch so'rg'ichining ustida joylashgan hujayralar sochning mag'iz va po'stloq moddasini, eng pastki qismlarini qoplagan kambial hujayralar esa soch kutikulasini va soch ichki epitelial qinini hosil qiladi. Soch piyozchasi hujayralari soch so'rg'ichidan, ya'ni oziqlantiruvchi manbadan uzoqlashgan sari muguzlanish jarayoniga uchraydi.

Uzun va qattiq soch ildizlarida sochning kutikulasi, po'stloq va mag'iz qismlari tafovut qilinadi. Muguzlanish jarayoni sochning po'stloq va kutikula qismida jadal ketadi. Soch rangi sochning po'stloq qismini hosil qiluvchi hujayralardagi pigment moddasining miqdoriga bog'liq. Pigment donachalari soch ildizining yuqori qismidagi hujayralarda ham saqlanadi. Sochning oqarishi pigment hosil bo'lishining susayishi va shuning bilan bir qatorda soch ildizining muguz tangachalarida havo pufakchalarining ko'payib ketishi natijasida ro'y beradi.

Soch kutikulasi soch ildizining pastki va yuqori qismlarida bir xil tuzilishga ega emas. Soch so'g'oni – piyozchasi sohasining kutikulasi bo'ychan (silindrsimon) hujayralardan iborat. Ildizning yuqori tomoniga siljigan sari bu hujayralar qiyshayib, yassilanadi va muguzlanadi. Muguzlangan epiteliy (muguz tangachalar) hujayralari yupqalashib bir-birining ustiga cherepitsa singari yotadi. Sochning po'stloq moddasi soch yo'nalishi bo'yicha cho'zilgan bir necha qator yassi, muguzlangan hujayralardan iborat (*15.5-rasm*). Faqat soch piyozchasi sohasida bu hujayralar sitoplazmasida tonofibrillalar bo'ladi. Po'stloq qismi hujayralarida soch rangini belgilovchi melanin pigmenti donachalari joylashadi. Muguz tangachalarida melanin pigmenti, qattiq keratin va havo pufakchalari bo'ladi. Qattiq keratin suv, kislota va ishqorlarda yomon eriydi, uning tarkibida oltingugurt tutuvchi sistin aminokislotalari juda ham ko'p bo'ladi. Po'stloq qavat hujayralarida muguzlanish jarayoni oraliq bosqichlarsiz tez amalga oshadi, ya'ni hujayralarda keratogialin va eleidin to'planmaydi. Po'stloq modda qanchalik yaxshi rivojlangan bo'lsa, soch shuncha pishiq va elastik bo'ladi.

Sochning mag'iz moddasi mayin sochlarda bo'lmay, uzun va qattiq sochlarda bir necha qator yirik, poligonal hujayralardan iborat bo'ladi. Bu hujayralar «tangachalar ustuni»ni hosil qilib joylashadi. Hujayralar sitoplazmasida atsidofil trixogialin moddasi, mayda havo pufakchalari, oz miqdorda pigment donachalari bo'ladi. Soch ildizining quyi 2/3 qismida mag'iz modda hujayralarining yadrosi zichlashadi va hujayra anchagina muguzlanib qoladi. Ildizning yuqori qismida esa soch mag'izining hujayralari butunlay muguzlangan bo'ladi.

Soch ildizi *soch qopchasi yoki follikulasida* joylashadi. U tashqaridan biriktiruvchi to'qimali dermal qin – soch xaltasi bilan o'ralgan. Soch follikulasi, o'z navbatida, ichki va tashqi epitelial qinlarga bo'linadi. Soch ildizining ichki epitelial qini soch piyozchasining hosilasi bo'lib, yuqorida yog' bezlarining chiqaruv naylari sohasida yo'qolib ketadi. Soch ildizining pastki qismlarida soch piyozchasiga qo'shilib ketadi. Ichki epitelial qin 3 qavatdan: 1) bir qavat muguzlangan epiteliydan iborat soch kutikulasidan; 2) 2-3 qator, qisman muguzlangan hujayralardan tashkil

topgan Geksli qavatidan; 3) bir qator muguzlangan, yadrosiz hujayralardan iborat Genle qavatidan tarkib topgan. Soch ildizining o'rta va yuqori qismlarida bu uchta qavat qo'shilib ketadi va faqatgina yumshoq keratin tutgan, butunlay muguzlangan hujayralardan iborat bo'ladi.

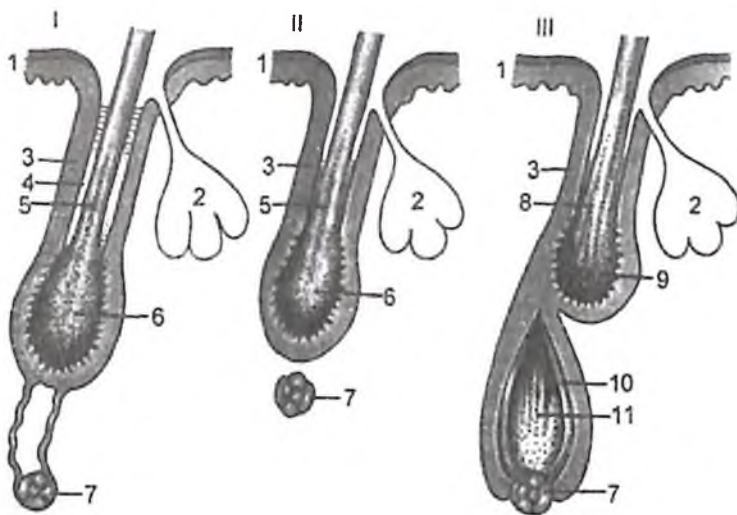
Soch ildizining tashqi epitelial qini epidermis Malpigi qavatining davomi hisoblanib, soch piyozchasiga davom etadi. Soch piyozchasiga yaqinlashgan sari ichki va tashqi qinlar yuqalashib boradi va faqat bazal qavatdan iborat bo'ladi.

Dermal qin yoki *soch xaltasi* biriktiruvchi to'qimadan iborat bo'lib, soya ildizini tashqi tomondan o'rab turadi va unda ikki: ichki – aylana va tashqi – uzunasiga yo'nalgan kollagen tolalar qavatlarini ajratish mumkin.

Yuqorida bayon etilganidek, soch ildizi teri yuzasiga nisbatan qiyshiq yo'nalgan bo'ladi. Sochlar o'zining xususiy mushagi sochni ko'taruvchi mushakka ega. U soqolda, qattiq va mayin sochlarda, qo'ltiq ostidagi sochlarda bo'lmaydi yoki yaxshi rivojlanmagan. Bu mushak qiyshiq joylashgan silliq mushak hujayralaridan iborat bo'lib, uning bir uchi terining so'rg'ich qavati bilan tutashsa, boshqa uchi soch xaltasi bilan qo'shilgan. Bu mushakning qisqarishi sochni harakatga keltiradi, soch ildizi teri yuzasiga nisbatan perpendikulyar bo'lib qoladi. Buning natijasida tuklar tikkayib, soch o'qi teri sathidan biroz ko'tariladi va g'oz terisi ko'rinishini oladi. Ko'pincha, tashqi haroratning sovushi natijasida yuz beruvchi bu holat organizmning himoya faoliyati bo'lib, mushaklar qisqarishi qon tomirlarining ham torayishiga olib keladi, natijada, issiqlik tanada saqlanadi. Mushakning shu faoliyati natijasida yog' bezlari ham siqiladi va ularning sekreti sochni moylaydi.

Sochlarning almashinuvi. Sochlar o'rtacha bir necha oydan 2-4 yilgacha o'sadi. Shuning uchun hayot davomida vaqti-vaqti bilan sochlar almashinib turadi. Bu jarayon soch so'rg'ichining atrofiyaga uchrashidan va soch piyozchasining qon bilan ta'minlanishining buzilishidan boshlanadi. Natijada, soch piyozchasining hujayralari ko'payish qobiliyatini yo'qotadi va ularning asosiy qismi muguzlanadi. Soch piyozchasi soch kolbasiga aylanadi, sochning o'sishi to'xtaydi. Soch kolbasi o'z so'rg'ichidan ajralib, tashqi epitelial qin hosil qilgan g'ilof bo'ylab, to sochni ko'taruvchi mushak birikkan joygacha ko'tariladi. Epitelial g'ilofning pastki bo'shab qolgan joyi puchayib, hujayralar tasmaiga aylanadi. Bu tasmaning oxirida yana soch so'rg'ichi tiklanib, saqlanib qolgan kambial hujayralar bilan qoplanadi, natijada, yangi soch piyozchasi paydo bo'ladi. Bu piyozchadan yangi soch o'sa boshlaydi. Yangi soch epitelial tasma bo'ylab o'sadi, tasma esa uning tashqi epitelial qiniga aylanadi. Keyingi o'sishi natijasida yangi soch eski sochning tagidan turtib chiqadi. Bu jarayon eski sochning tushishi va teri yuzasida yangi sochning paydo bo'lishi bilan tugaydi. Agarda soch xaltasining qon bilan ta'minlanishi to'xtasa, uning o'rnida yangitdan soch o'sib chiqmaydi. Soch almashinuvining siklida uch bosqich farq etiladi (*15.6-rasm*):

Katagen bosqich. 1-2 hafta davom etadi. Soch ildizida mitoz to'xtab, yangi hujayra hosil bo'lmaydi. Hujayralar muguzlanib, soch kolbasiga aylanadi. Kolba yuqoriga ko'tariladi va soch follikuli kalta bo'lib qoladi, ichki epitelial qin



15.6-rasm. Soch follikulasi-ning siklik fazalari sxemasi. I – katagen fazasi; II – telogen fazasi; III – anagen fazasining boshlanishi: 1 – epidermis; 2 – yog‘ bezi; 3 – tashqi epiteliyal qin; 4 – parchalanuvchi ichki epiteliyal qin; 5 – soch; 6 – soch kolbasi; 7 – soch so‘rg‘ichi; 8 – telogen fazadagi soch; 9 – telogen fazadagi soch kolbasi; 10 – anagen fazadagi yangi hosil bo‘layotgan ichki epiteliyal qin; 11 – hosil bo‘layotgan yangi sochning matriksi.

hujayralari yemirilib ketadi. Tashqi epiteliyal qin qopcha hosil qiladi. Qopcha asosidagi hujayralar hisobiga (kambial hujayralar) soch o‘sadi va yangi soch paydo bo‘la boshlaydi.

Telogen bosqich (tinchlik bosqichi) 2-4 oy davom etadi. Bunda soch kolbasi keyingi siklgacha turib qolishi mumkin, telogen bosqichdan so‘ng anogen bosqichi birdan boshlanishi mumkin.

Anogen bosqich. Soch siklining asosiy davrini tashkil etadi va 2-5 yilgacha davom etadi. Bu bosqich davomida yangi follikul hosil bo‘ladi, uning tarkibida mag‘iz, po‘stloq modda tashkil topadi. Yangi soch o‘shishi oqibatida eski soch tushib ketadi va yangi soch epidermis ustiga chiqadi.

TIRNOQ

Tirnoq epidermis hosilasi bo‘lib, qattiq, muguzlangan plastinkalardan iborat. Tirnoqning taraqqiyoti, homilaning 3-oyidan boshlanadi. Dastavval, tirnoq o‘rni hosil bo‘ladi. Oyoq va qo‘l barmoq uchlarining tashqi yuzasini qoplagan epiteliyal qalinlashib, o‘zining ostida yotgan biriktiruvchi to‘qimaga botib kiradi va tirnoq shakllana boshlaydi. Tirnoq juda sekin o‘sadi va embrion hayotining oxiridagina to‘la shakllanadi.

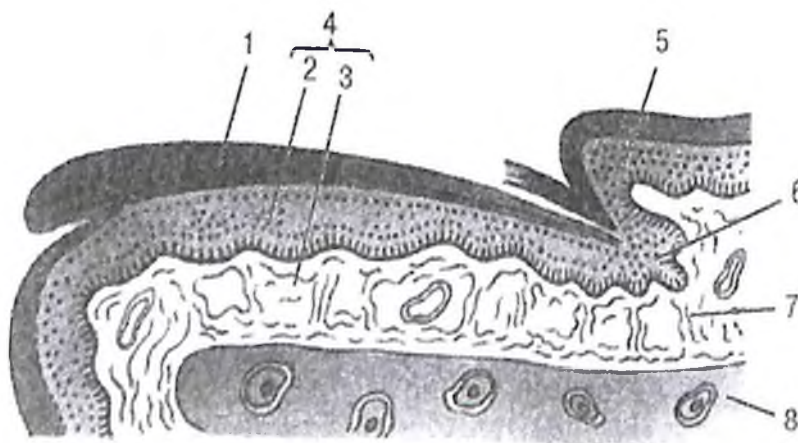
Tirnoqda *tana*, *ildiz*, ikkita *yon* va *erkin* qismlar tafovut qilinadi. Tanasi tarnoq o‘rnida joylashsa, yon qirg‘oqlari teri burmalari tagiga kirib turadi. Tirnoqning erkin qirrasini tirnoq egatidan chiqib turadi (15.7-rasm).

Tirnoqning ildizi tirnoq yorig‘iga kirib turgan asosi hisoblanadi. Ildizning bir qismigina tirnoq yorig‘idan xira va oqish yarim oy shaklida (ayniqsa, katta bar-

moqlar tirnog'ida) ko'rinib turadi. Tirnoq ildizining tirnoqning o'sishini ta'minlovchi kam differensiallashgan hujayralari tirnoq matritasini tashkil etadi. Matritsa hujayralari muntazam bo'linib, muguzlanib turadi. Muguzlangan epiteley tangachalari tirnoq plastinkasiga siljib kiradi va natijada tirnoq o'sadi. Tirnoq kuniga o'rtacha 0,12 mm gacha o'sadi.

Tirnoq o'rni epiteliy va dermadan iborat. Epiteliy epidermisning o'suvchi qavatidan tashkil topgan. Epiteliy ustida joylashgan tirnoq plastinkasi bir-biriga zich cherepitasimon joylashgan yassi poligonal shakldagi muguz tangachalardan tuzilgan. Tirnoq o'rni epiteliysi hisobiga tirnoq plastinkasi qalinlashsa, matritsa hisobiga tirnoqning uzunasiga o'sishi ta'minlanadi. Tirnoq o'rnining dermasi barmoq suyaklari bilan yopishib yotadi. Derma sohasida so'rg'ichlar bo'lmaydi. Dermaning tirnoq sohasi qon tomirlariga va nerv oxirlariga boy. Bu erda dermaning perpendikulyar joylashgan tolalari to'g'ridan-to'g'ri suyak usti pardasining tolalari bilan qo'shib suyakqa aloqador bo'lib qoladi. Bunday tuzilish amaliy meditinada muhim rol o'ynaydi (tirnoqda boshlangan yallig'lanish jarayoni suyak jaro-hatlanishiga sabab bo'lishi bunga misol bo'la oladi).

Terining yoshga ko'ra o'zgarishi. Yangi tug'ilgan chaqaloq terisi katta odamning terisiga nisbatan 2-3 marta yupqaroqdir, epidermisda hujayralararo birikishlar yaxshi rivojlanmagan, muguzlanuvchi qavat yupqa, xususiy terida tolalar, ayniqsa, elastik tolalar kam rivojlangan, epidermis bilan chegarasida bazal membrana nozik va yupqa bo'ladi, buning oqibatida epidermis va xususiy terining o'zaro bog'liqligi mustahkam bo'lmaydi. Ter bezlari chaqaloqlardan shakllangan bo'lsa-da, tug'ilgandan so'ng birinchi 3-4 oylarda ularning vazifasi sust bo'lib, chiqaruv naylari yaxshi rivoj topmagan. Ter ajralishi uchun zarur bo'lgan ter bezlari, vegetativ nerv tizimi va termoregulyatsiya markazi o'rtasidagi mutanosiblik 2-4 yoshlarda paydo bo'la boshlaydi. Birinchi ikki yilda teri tez rivoj topadi. Terida kapillyar tomirlar chaqaloqlarda yaxshi rivojlangan bo'ladi. Terida 8-10 yoshdan so'ng elastik tolalar ko'payadi. Teri 20 yoshgacha taraqqiy etadi.



15.7-rasm. Tirnoqning sxematik tuzilishi.

1 - tirnoq plastinkasi, 2 - tirnoq osti plastinkasi (epidermisning Malpigi qavati), 3 - dermaning so'rg'ichli qavati, 4 - tirnoq o'rni, 5 - orqa teri burmasi, 6 - tirnoq matriksi, 7 - biriktiruvchi to'qima tolalari, 8 - barmoqning suyak falangasi.

XVI BOB. OVQAT HAZM QILISH TIZIMI

Ovqat hazm qilish tizimi hazm nayi hamda undan tashqarida joylashgan yirik bezlar, ya'ni uch juft so'lak bezlari, jigar va me'daosti bezidan tashkil topgan. Hazm nayi og'iz bo'shlig'i, qizilo'ngach, me'da, ingichka va yo'g'on ichaklar hamda to'g'ri ichakni o'z ichiga oladi. Uning vazifasi organizmning yashash, o'sish va energetik ehtiyojlarini qondirish uchun muhim bo'lgan moddalarni yetkazib berishdir. Organizmga kirgan oziq moddalar ovqat hazm qilish tizimida mexanik va kimyoviy usullar bilan monomerlargacha parchalanib, asosan ichaklar devorida qon yoki limfaga so'riladi. Suv va elektrolitlar esa asosan yo'g'on ichakda so'riladi. Bundan tashqari, hazm yo'llarining shilliq pardasi hazm yo'llari bo'shlig'i va qon tomirlari o'rtasida joylashib, organizmning ichki muxitini turli antigenlardan himoya qilish, ya'ni to'siq vazifasini bajaradi.

HAZM NAYINING UMUMIY TUZILISHI

Hazm yo'llari umumiy tuzilishga ega bo'lsa-da, ayrim bo'limlari o'ziga xos tuzilgan. Uning devori to'rtta asosiy pardadan iborat: *shilliq, shilliq osti, mushak va seroz pardalar*.

Shilliq parda, o'z navbatida, yana uchta qavatdan iborat:

- *epiteliy* – hazm nayini ichkaridan qoplaydi. Hazm bezlarini hosil qilishda ishtirok etadi.

- *shilliq pardaning xususiy plastinkasi* qon va limfa tomirlari, shilliq mushak hujayralariga boy siyrak tolali biriktiruvchi to'qimadan tuzilgan, ba'zan u bez va limfoid tuzilmalar tutadi.

- *shilliq pardaning mushak plastinkasi* ichki sirkulyar va shilliq pardani shilliq osti pardadan ajratib turuvchi tashqi bo'ylama mushak qavatidan tashkil topgan.

Shilliq osti parda ko'p sonli qon va limfa tomirlariga boy siyrak tolali biriktiruvchi to'qimadan, ba'zida bez va limfoid tuzilmalardan tashkil topgan. Uning tarkibiga shilliq osti nerv chigali (Meysner chigali) kiradi.

Mushak parda asosan ikki qavatdan: ichki sirkulyar va tashqi bo'ylama (me'dada uch qavat: ichki qiyshiq, o'rta sirkulyar va tashqi bo'ylama) iborat. Bu qavatlar orasidagi biriktiruvchi to'qimada mushak nerv chigallari (Averbax hamda Meysner), qon va limfa tomirlari joylashgan.

Seroz parda qon va limfa tomirlari hamda yog' to'qimasiga boy siyrak biriktiruvchi to'qimaning yupqa qavatidan iborat, u tashqaridan bir qavatli yassi epite-liy (mezoteliy) bilan qoplangan. Hazm nayining qorin bo'shlig'idan tashqari soha-larida, masalan qizilo'ngachda, seroz parda o'rnida adventitsial parda uchraydi.

Hazm nayi, odatda minglab mikroorganizmlar tutadi. Ularning ba'zilari foydali bo'lsa, qolganlari potensial patogen hisoblanadi. Ular organizmga oziq moddalar

yoki suv orqali kirib keladi. Hazm nayi shilliq pardasining immun-himoya tuzilmalari shu antigen moddalarning qonga yoki limfa tomirlariga o'tishiga to'sqinlik qiluvchi to'siq hosil qiladi. Epiteliy ostida joylashgan xususiy biriktiruvchi to'qimali plastinkada makrofaglar, limfotsitlar joylashgan bo'lib, ularda antigenga nisbatan antitanalar ishlab chiqariladi. Bunday antitanalar transsitoz yo'li orqali ichak bo'shlig'iga chiqariladi va epiteliy hujayralari sintezlagan sekretor oqsili bilan birikib, epiteliy yuzasida joylashadi. Bu kompleks antitana, ya'ni IgAni ichakning proteolitik fermentlari ta'siriga chidamliligini ta'minlaydi. Demak, IgA ichak bo'shlig'iga tushgan spetsifik virus va patogen bakterialarni zararsizlantiradi.

Hazm nayining taraqqiyoti

Ovqat hazm qilish tizimi taraqqiyotida bir qancha bosqichlarni kuzatish mumkin: embrional taraqqiyotning 1-oyining oxiriga kelib sariqlik qopi embrion tanasiga botib kiradi. Ular orasidagi tizimcha yupqalashadi, so'ng ajraladi, natijada 2 tomoni berk dastlabki ichak nayi hosil bo'ladi. Uning bosh va dum qismiga ektoderma botib kirishi natijasida 2 qavatli membrana: oldingi – faringial yoki halqum, orqa – proktal yoki kloakal membrana hosil bo'ladi.

Ichakning bosh qismiga ektodermadan prexordal plastinka botib kirishi – birlamchi og'izning (stomadeum) hosil bo'lishiga asos bo'ladi. Embrional taraqqiyotning 26-27 sutkasida faringial yoki halqum membranasi teshilishi natijasida birlamchi og'iz bo'shlig'i ichak bo'shlig'i bilan tutashadi. Orqa – kloakal membrananing teshilishi natijasida esa – to'g'ri ichakning kaudal qismi va anal teshik hosil bo'ladi.

Shu davrdan boshlab ichak nayi 3 qismga bo'linadi:

1. *Bosh (yoki oldingi) ichak* – undan og'iz bo'shlig'i, yutqin va qizilo'ngachning yuqorigi uchdan bir qismi rivojlanadi.

2. *Tana (yoki o'rta) ichagi* – u ham o'z navbatida 3 bo'lakka bo'linadi: a) oldingi – undan qizilo'ngachning qolgan uchdan ikki qismi rivojlanadi; b) o'rta – undan me'da, ingichka ichak, jigar, me'daosti bezi rivojlanadi; c) orqa – undan yo'g'on ichak hosil bo'ladi.

3. *Dum (yoki orqa) ichak* – yo'g'on ichakning oxirgi (to'g'ri ichak) qismi takomillashadi.

Entoderma mezodermaning visseral varag'i bilan uzviy bog'langan bo'lib, u *splanxoplevra* deb ataladi. Bu varaqlar orasiga mezenxima o'sib kiradi. Entodermadan ichak epiteliysi va uning bezlari rivojlanadi, mezenximadan biriktiruvchi to'qima, qon tomirlari va mushak qavatlari, mezodermaning visseral varag'idan esa ichak nayining seroz pardasi rivojlanadi.

OG'IZ BO'SHLIG'I

Og'iz bo'shlig'ining shilliq pardasi o'ziga xos xususiyatga ega. Shilliq parda asosan ko'p qavatli yassi muguzlanmaydigan yoki qisman muguzlanadigan epiteliy

bilan qoplangan. Epiteliy ostida shilliq pardaning siyrak biriktiruvchi to'qimali xususiy plastinkasi joylashgan. Shilliq pardaning xususiy muskul plastinkasi sust rivojlangan bo'ladi yoki butunlay bo'lmaydi. Bu yerda xususiy plastinka og'iz bo'shlig'ining shilliq osti pardasi bilan qo'shib ketadi. Og'iz bo'shlig'i shilliq osti pardasida murakkab tarmoqlangan alveolyar, naysimon va alveolyar – naysimon (aralash) so'lak bezlari bo'lib, ular oqsil, shilliq va aralash sekret ishlab chiqaradi.

Lab. Labda 3 ta qism farqlanadi: teri, oraliq va shilliq. Lab asosini ko'ndalang-targ'il mushak tashkil etadi.

Labning teri qismi (*pars cutanea*). Xuddi teri kabi tuzilishga ega bo'lib, ko'p qavatli yassi muguzlanuvchi epiteliy bilan qoplangan. Bu qismda ter va yog' bezlari, sochlar bo'ladi.

Labning oraliq (pushti) qismi (*pars intermedia*), o'z navbatida, ikki: tashqi silliq va ichki so'rg'ichli zonadan iborat. Tashqi zona epiteliysida muguz qavat bo'lsa-da, u tiniq va o'ta yupqa bo'ladi. Bu qismda sochlar bo'lmaydi, ter bezlari ham yo'qolib boradi, biroq chiqaruv naylari epiteliy yuzasiga ochiladigan yog' bezlari saqlanib qoladi. Xususiy qavat epiteliyga botib kirib unchalik baland bo'lmagan so'rg'ichlarni hosil qiladi. Labning ichki so'rg'ichli zonasi, ayniqsa, yangi tug'ilgan bolalarda o'ta rivojlangan baland so'rg'ichlarga ega. So'rg'ichlar tayanch vazifani bajaradi. Bola ulg'ayishi bilan bu so'rg'ichlar yassilanib ketadi. Bu zona epiteliysi anchagina qalin bo'lib, muguz qavat va yog' bezlaridan holdir. Lab oraliq qismining xususiy qavati ko'p miqdorda kapillyarlarga va nerv oxirlariga ega bo'lgani sababli pushti ko'rinishga, shuningdek o'ta sezuvchanlikka ega bo'ladi.

Lab shilliq qismining (*pars mucosa*) epiteliysi oraliq qismidagidan qalinroq bo'ladi. Xususiy plastinka so'rg'ichlari sust rivojlangan. Xususiy qavat bevosita shilliq osti pardasiga o'tib ketadi va qo'ndalang-targ'il mushak tolalariga tutashadi. Shilliq osti pardasida yirik (no'xat kattaligida) so'lak bezlarining oxirgi qismlari joylashadi. Ularning chiqaruv naylari epiteliy yuzasiga ochiladi. Shilliq osti pardasida yirik arteriyalar va venoz chigallar bo'lib, ular labning pushti qismiga ham tarqaladi.

Milk. Alveolyar o'simtalarni qoplab turgan shilliq parda ko'p qavatli yassi muguzlanmaydigan yoki qisman muguzlanuvchi epiteliy bilan qoplangan bo'lib, uning biriktiruvchi to'qimali xususiy plastinkasi epiteliyga chuqur so'rg'ichlar hosil qilib botadi, shuningdek u nerv tolalari va tomirlarga boy bo'ladi. Milkda bog'langan va erkin qismlar ajratiladi. Milkning bog'langan qismi alveolyar suyak o'simtalari yuzasini qoplaydi. Uning xususiy plastinkasi suyak usti pardasiga to'g'ridan-to'g'ri tutashib ketadi. Milkning tish yuzasi bilan bog'langan tomoni milkning erkin qismini hosil qiladi. Milk epiteliysida erkin nerv oxirlari, xususiy plastinkasida esa kapsulali va kapsulasiz nerv oxirlari bo'ladi.

Lunj mushakli a'zo bo'lib, tashqaridan teri, ichkaridan esa shilliq parda bilan qoplangan, uning ichki yuzasi 3 ta zonaga bo'linadi: yuqorigi – maksillyar, pastki – mandibulyar va oraliq.

Maksillyar qismning (*zona maxillaris*) tuzilishi labning shilliq zonasining

tuzilishiga o'xshash bo'ladi. Xususiy qavatining so'rg'ichlari uncha katta bo'lmaydi. Shilliq osti parda qalin bo'lib, ko'p miqdorda lunj so'lak bezlarini tutadi. Ularning eng yiriga oziq tishlar sohasida bo'ladi. Og'izdan uzoqlashgan sari bezlar chuqurroq, ya'ni mushaklar orasida joylashadi.

Oraliq qismi (*zona intermedia*) og'iz burchagidan pastki jag'ning o'simtasigacha, kengligi 10 mm bo'lgan joyni egallaydi. Embrional davrda va yangi tug'ilgan chaqaloqlarda bu yerda ham labning oraliq qismi singari baland so'rg'ichlar bo'ladi. So'lak bezlar bo'lmaydi. Lunjning oraliq qismida xuddi labning oraliq qismiga o'xshab teri bilan og'iz bo'shlig'i shilliq pardasining qo'shilishi kuzatiladi. Shilliq osti parda siyrak tolali biriktiruvchi to'qimadan iborat bo'lib, ostidagi to'qimalarga qo'shilib ketgan bo'ladi. Kollagen tolalari to'r hosil qilib joylashadi. Qon tomiri va nervlar ko'p bo'ladi. Oraliq qismning muskul qavati lunj muskulidan iborat bo'lib, ular orasida lunj so'lak bezlari yotadi. Ularning oxirgi sekretor bo'limi aralash (oqsil-shilliq) sekret ishlab chiqaradi. Bundan tashqari, alohida shilliq ishlab chiqaruvchi oxirgi bo'limlari ham mavjud.

Mandibulyar qismi (*zona mandibularis*) maksillyar qismi kabi ko'p qavatli yassi muguzlanmaydigan epiteliy bilan qoplangan. Xususiy plastinka so'rg'ichlari baland bo'lmaydi, biroq shilliq osti pardasi yaxshi rivojlangan. Bu qavatda ko'plab lunj so'lak bezlari joylashgan.

Qattiq tanglay tanglay suyagi va uni qoplab turgan shilliq pardadan iborat bo'lib, u ko'p qavatli yassi muguzlanmaydigan yoki qisman muguzlanuvchi epiteliy bilan qoplangan. Qattiq tanglayda shilliq osti parda bo'lmaydi. Qattiq tanglayda markaziy – old yoki yog'li, ikkita yon – bezli va chok sohalari farqlanadi. Chok sohasidagi xususiy plastinkada kollagen tolalar o'ta rivojlangan bo'lib, burmalar hosil qiladi va suyak ustki pardasi bilan zich birikadi. Yangi tug'ilgan chaqaloqlarda bu yerda epiteliy hujayralari konsentrik qavatlar hosil qilib joylashadi va epiteliy tasmalarini hosil qiladi. Qattiq tanglayning oldingi sohasi kurak tishlarning orqa qismiga to'g'ri keladi va suyak usti pardasi va shilliq pardasining xususiy plastinkasi orasida yog' to'qimasini tutadi. Ikkita yon qismining suyak usti pardasi va shilliq pardasining xususiy plastinkasi orasida esa murakkab tarmoqlangan alveolyar-naysimon so'lak bezlari joylashgan bo'ladi.

Yumshoq tanglay va tilcha. Ushbu a'zolar shilliq parda bilan qoplangan ko'ndalang-targ'il mushak va zich tolali biriktiruvchi to'qimadan iborat. Yumshoq tanglayda *og'iz halqum* va *burun halqum yuzalari* farqlanadi. Og'iz qismi ko'p qavatli yassi muguzlanmaydigan epiteliy bilan qoplangan va unga elastik tolalarga boy xususiy plastinka baland so'rg'ichlar hosil qilib botadi. Shilliq osti parda yaxshi rivojlangan, unda yog' to'qimasi, shuningdek so'lak bezlari ko'p bo'ladi. Tilchada bezlar mushak tutamlari orasida joylashadi. Tilchaning ko'ndalang-targ'il mushak tolalari tarmoqlanib, o'zaro anastomozlar hosil qiladi. Yumshoq tanglayning burun yuzasining shilliq pardasi ko'p qatorli hilpillovchi, qadahsimon hujayralar tutuvchi epiteliy bilan qoplangan. Bu yerda shilliq osti pardasi bo'lmaydi. Xususiy plastinka ostida elastik tolali qavat yotadi. Mushakli

plastinka va shilliq osti pardasi bo'lmaydi. Yumshoq tanglayning og'iz-halqum qismining burun qismiga o'tishida epiteliy avval ko'p qavatli prizmatik, so'ng esa ko'p qatorli kiprikli bo'ladi.

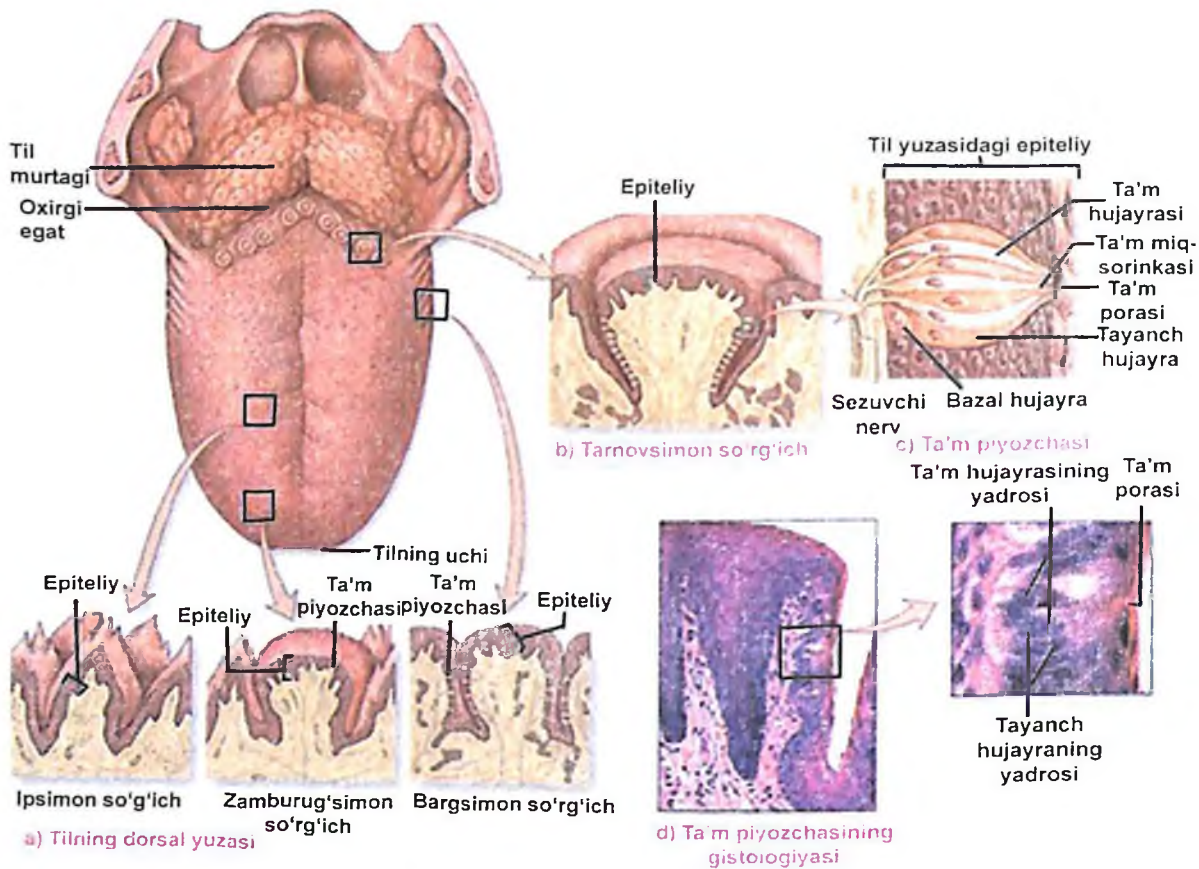
Til

Taraqqiyoti. Til 2 ta kurtakdan hosil bo'ladi: oldingi qismi (uchi va tanasi) og'iz bo'shlig'i tubining ektodermasidan; orqa qismi (ildizi) halqumning ventral devori entodermasidan. Tilning orqa kurtagi II va III-chi jabra ravoqlarining ventral uchi, ya'ni halqum ichagining ichki yuzasida do'mboqcha hosil bo'lishi bilan boshlanadi (kopula). Tilning juft do'mboqchalari o'sib, toq o'simtani qoplaydi va tilning tanasi hosil bo'ladi, ular birlashib, o'rta til egatchasini hosil qiladi. Tilning tana va ildizi orasidagi chegaralovchi egatcha (ekto- va entodermal chegara) V-shaklida bo'ladi. Ushbu egatchaning uchida – qalqonsimon bezning chiqaruv nayi ochiladi, keyinchalik u berkilib – ko'r chuqurchani hosil qiladi. Embriional taraqqiyotning 3- va 4-oylarida ushbu egatcha atrofiga tarnovsimon so'rg'ichlar rivojlanadi (ular entodermaning hosilasi).

Tuzilishi. Til – mushakli a'zo bo'lib, ta'm bilish, oziqqa mexanik ishlov berish, yutish aktida qatnashishdan tashqari tovush hosil qilish kabi vazifalarni bajaradi. Tilning ustki, ostki va yon yuzalari farqlanadi. Tilning ustki va yon yuzalarida shilliq pardasi epiteliy va xususiy plastinkadan tashkil topgan bo'lib, shilliq osti pardasi bo'lmaydi. Tilning ostki yuzasida shilliq va shilliq osti pardalari mavjud. Tilning ustki va yon yuzalarida epiteliysi ko'p qavatli yassi muguzlanmaydigan yoki qisman muguzlanuvchi bo'ladi, xususiy plastinkasi mushaklararo biriktiruvchi to'qima bilan qo'shilib ketadi, u baland so'rg'ichlar hosil qiladi. So'rg'ichlar tayanch hamda ta'm sezish vazifalarini bajaradi. Tilning ostki qismi yupqa ko'p qavatli yassi muguzlanmaydigan epiteliy bilan qoplangan, xususiy plastinkasi epiteliyga botib, uncha baland bo'lmagan so'rg'ichlarni hosil qiladi. Xususiy plastinka ostida bevosita til mushaklariga tegib yotuvchi shilliq osti pardasi joylashgan. Til mushaklari tutamlari orasida murakkab tarmoqlangan oqsil va shilliq so'lak bezlari joylashgan.

Tilning ustki va yon yuzalarida 4 xil so'rg'ichlar tafovut etiladi: ipsimon, zamburug'simon, tarnovsimon, bargsimon.

Til so'rg'ichlarining tuzilishida umumiylik mavjud. Ularda xususiy plastinkaning epiteliyga botishi natijasida hosil bo'lgan birlamchi so'rg'ichlar va ularning tarmoqlanishi natijasida hosil bo'lgan ikkilamchi so'rg'ichlar bo'ladi. Til so'rg'ichlarining shakllari ikkilamchi so'rg'ichlarning tarmoqlanishiga bog'liq bo'ladi. So'rg'ichlar yuzasi ko'p qavatli yassi muguzlanmaydigan (ipsimon so'rg'ichlardan tashqari) epiteliy bilan qoplangan. Xususiy plastinkasi siyrak tolali biriktiruvchi to'qimadan iborat bo'lib, u qon tomirlari va nerv oxirlariga boy bo'ladi. Ipsimon so'rg'ichlardan tashqari barcha turdagi so'rg'ichlarning epiteliysi va xususiy plastinkasi orasida ta'm bilish piyozchalari joylashgan. Ular ta'm sezish vazifasini bajaradi (16.1-rasm).



16.1-rasm. Tilning umumiy ko'rinishi va til so'rg'ichlarining tuzilishi.

Ipsimon so'rg'ichlar eng ko'p tarqalgan, til yuzasini bir tekisda qoplab turgan, mayda (0,3 mm) so'rg'ichlardir. Ipsimon so'rg'ichlar ko'p kavatli yassi muguzlanuvchi epiteliy bilan qoplangan. Xususiy plastinkasining birlamchi so'rg'ichlari kam tarmoqlangan bo'ladi, shuning uchun so'rg'ichlar shakli konussimon cho'ziq bo'ladi. Ushbu tipdagi so'rg'ichlar ta'm sezuvchi piyozchalar tutmaydi.

Zamburug'simon so'rg'ichlar asosan tilning yon tomonlarida va uch qismida joylashadi. Uzunligi 0,7-1,8 mm va diametri 0,4-1 mm ga yaqin bo'lgan bu so'rg'ichlarning uch tomoni keng, asosi esa ingichka bo'lib, o'z nomiga mos ko'rinishga ega. Zamburug'simon so'rg'ichlar yuzasi ko'p qavatli yassi muguzlanmaydigan epiteliy bilan qoplangan tarmoqlangan bir nechta ikkilamchi so'rg'ichlardan iborat. Zamburug'simon so'rg'ichlarda kam miqdorda ta'm sezuvchi piyozchalar uchraydi.

Tarnovsimon so'rg'ichlar 6-12 ta bo'lib, til tanasi bilan uning ildizi oralig'ida joylashgan eng yirik (uzunligi 1-1,5 mm, diametri 1-3 mm) so'rg'ichlar hisoblanadi. Bu so'rg'ichlarning o'ziga xosligi shundan iboratki, ular boshqa so'rg'ichlar kabi til yuzasiga bo'rtib chiqmay, shilliq pardaga botib turadi. Shuning uchun ham bu so'rg'ichlar atrofi tarnovsimon chuqur yoriq bilan o'ralgan bo'ladi.

Ushbu so'rg'ichlar yuzasi ko'p qavatli yassi epiteliy bilan qoplangan bo'lib, ularning biriktiruvchi to'qimadan iborat asosi epiteliyga ko'p sonli kalta bo'rtmalar-ikkilamchi so'rg'ichlar tarzida o'sib kiradi. So'rg'ichlarning yon epiteliysida ta'm bilish piyozchalari joylashadi. Tarnovsimon so'rg'ichning biriktiruvchi to'qimali asosida oqsil va shilliq bezlar joylashib, ularning sekret naylari tarnov tubiga ochiladi.

Bargsimon so'rg'ichlar faqat bolalarda yaxshi rivojlangan bo'ladi. Ular tilning o'ng va chap yonlarida joylashgan ikkita guruhdan iborat. Har bir guruh parallel joylashgan 4-8 ta so'rg'ichdan iborat va ular bir-biridan tor bo'shliq orqali ajralib turadi. Har bir so'rg'ichning uzunligi 2-5 mm atrofida bo'ladi. So'rg'ichlarning asosini biriktiruvchi to'qimadan iborat birlamchi so'rg'ich va undan tarmoqlangan 3 ta ikkilamchi so'rg'ich tashkil etadi. So'rg'ich asosining o'rtasida joylashgan ikkilamchi biriktiruvchi to'qimali so'rg'ich qon tomiri tutganligi sababli tomirli so'rg'ich deyilsa, ikkita yonidagi ikkilamchi so'rg'ichlar nerv tolalariga boy bo'lganligi sababli nerv so'rg'ichlari deyiladi. Ularda ta'm sezuvchi piyozchalar joylashgan. Bargsimon so'rg'ichlar yuzasi ko'p qavatli yassi muguzlanmaydigan epiteliy bilan qoplangan. So'rg'ichlar ostida ko'ndalang-targ'il mushaklar, qon tomirlari va yog' hujayralarining to'plamlari yotadi. Bu sohada oqsil (seroz) bezlari joylashib, ularning chiqaruv naylari bargsimon so'rg'ichlar orasidagi bo'shliqqa ochiladi va bez sekreti bu ingichka oraliqni doimo yuvib turadi. Katta odamlarda bargsimon so'rg'ich yo'qolib boradi, ular o'rnida esa yog' va limfoid to'qima paydo bo'ladi.

Til ildiz qismining shilliq pardasida so'rg'ichlar bo'lmaydi. Lekin bu yerda til sathi notekis bo'lib, ko'pgina do'mboqchalar va chuqurchalarga ega. Do'mboqchalar til shilliq pardasining xususiy qatlamida joylashgan limfoid to'qima (follikulalar) yig'indisi – til murtagi hisobiga hosil bo'ladi. Do'mboqchalar orasida chuqurchalar – kriptalar mavjud bo'lib, ularga ko'pgina shilliq bezlarining chiqaruv naylari ochiladi.

Til mushaklari tilning asosini hosil qiladi. Ko'ndalang-targ'il til mushaklarining tutamlari uch yo'nalishda joylashgan: tik, bo'ylama va ko'ndalang. Til mushaklari ikki bo'lakka (chap va o'ng) zich biriktiruvchi to'qima orqali bo'lingan. Mushak tutamlari orasida joylashgan siyrak tolali biriktiruvchi to'qimada yog' bo'lakchalari va til so'lak bezlarining oxirgi qismlari joylashgan. Tilning yuza qismida shilliq pardaning xususiy plastinkasi va mushakli tana orasida kuchli rivojlangan biriktiruvchi to'qimali plastinka bo'lib, u to'rsimon qavatni tashkil etadi. Ushbu plastinka tilning tarnovsimon so'rg'ichlari sohasida eng qalin bo'ladi.

Til so'lak bezlari 3 turga bo'linadi: oqsil, shilliq va aralash bezlari. Ushbu bezlarning chiqaruv yo'llari til shilliq pardasiga ochiladi. Tilda ko'plab tomirlar, nervlar va nerv oxirlari, mushaklar oralarida esa yog' hujayralarining to'plamlari joylashgan.

Oqsil so'lak bezlari tarnovsimon va bargsimon so'rg'ichlar atrofida mushaklar orasida joylashgan. Ular oddiy tarmoqlangan naysimon bezlardir. Chiqaruv naylari tarnovsimon so'rg'ichlarning tarnovlariga yoki bargsimon so'rg'ichlarning orasiga ochiladi, ko'p qavatli yassi muguzlanmaydigan, ba'zan kiprikchali epiteliy bilan qoplangan.

Shilliq so'lak bezlari asosan til ildizining yon qirg'oqlari bo'ylab joylashadi. Bu bezlar yakka - yakka bo'lib joylashgan oddiy tarmoqlangan alveolyar-naysimon bezlardir. Chiqaruv naylari ko'p qavatli, ba'zan kiprikli epiteliy bilan qoplangan bo'lib, til murtaqlari kriptalari tubiga ochiladi. Ushbu bezlarning naysimon sekretor oxirlari shilliq hujayralardan tashkil topgan.

Aralash so'lak bezlari tilning oldingi qismida joylashgan. Ularning chiqaruv naylari (6 mln.ga yaqin) til ostida shilliq pardaning burmalari bo'ylab ochiladi. Sekretor bo'limlari til mushaklari orasida joylashgan.

Ta'm bilish piyozchalari (so'g'onlari)ning tuzilishi. Ta'm bilish piyozchalari tilning bargsimon, zamburug'simon va tarnovsimon so'rg'ichlari epiteliylarida joylashadi. Ta'm bilish piyozchalari, ayniqsa, tarnovsimon so'rg'ichlarida ko'p bo'lib, ularning miqdori har bir so'rg'ichda 40-250 tadir. Ta'm bilish piyozchalarining ayrimlari yutqin va hiqildoq ustki tog'ay epiteliylarida ham joylashadi. Ta'm bilish piyozchalari ta'm bilish analizatorining oxirgi retseptor apparati hisoblanadi. Ta'm bilish piyozchalari ellipssimon bo'lib, ular epiteliy hujayralari orasida joylashadi. Piyozcha asosi epiteliy bazal membranasida yotadi, uning uchi epiteliy bo'shlig'iga chiqmaydi. Epiteliy yuzasi bilan ta'm piyozchasining uch qismi bir qancha yassi epiteliy hujayralardan tashkil topgan maxsus teshik - ta'm bilish piyozchasining teshigi orqali aloqada bo'ladi. Ta'm bilish piyozchasi ikki xil - ta'm bilish (retseptor) va tayanch hujayralaridan iborat bo'lib, ular bir-biriga zich joylashadi.

Sezuvchi-ta'm bilish hujayralari cho'zinchoq bo'lib, ko'proq piyozchaning markaziy qismida joylashadi. Bu hujayralarning apikal qismida mukopolisaxarid, ko'pgina oqsil va fosfataza faolligiga ega bo'lgan elektron zich tuzilmalardan iborat o'simtalar mavjud. Hujayralarning apikal yuzasida 50 tagacha mikrovorsinkalar bo'lib, ular hujayraning ta'm bilish yuzasini oshirib beradi.

Tayanch hujayralar sezuvchi hujayralar oralig'ida, ta'm piyozchasining chetlarida joylashadi. Bu hujayralar kalta bo'lib, ta'm bilish piyozchasi teshigiga yetmaydi. Tayanch hujayralar yadrosi anchagina yirik bo'lib, sitoplazmasida ko'pgina mitoxondriyalar uchraydi. Bu hujayralarda donador endoplazmatik to'ryaxshi rivojlangan.

Ta'm bilish piyozchalari turli nervlar bilan ta'minlanadi. Til-yutqin nervining tolalari til ildizida va tarnovsimon so'rg'ichlarda joylashgan piyozchalarni nerv bilan ta'minlasa, til nervi esa tilning oldingi qismidagi ta'm bilish piyozchalarini innervatsiyalaydi. Nerv tolalari til so'rg'ichlarining uchiga kelib miyelin pardasini yo'qotadi va epiteliy osti nerv chigalini hosil qiladi. Bu chigaldan ingichka nerv tolalari ta'm sezuvchi hujayralarning tanasiga qarab yo'naladi.

Yutqin limfoepitelial Pirogov halqasi

Og'iz bo'shlig'i va yutqin chegarasidagi shilliq pardada ko'p miqdorda limfoid to'qimaning to'plami joylashgan. Ular nafas va ovqat hazm qilish yo'llarining boshlang'ich qismini o'rab turadi va *yutqin limfoepitelial halqasini (Pirogov*

halqasi) hosil qiladi. Limfoepitelial halqaning yirik to'plami *murtaklar* deb nomlanadi. Halqa 7 ta murtakdan tashkil topgan: juft tanglay, Evstaxiy nayi murtaklari hamda bittadan yutqin, til va hiqildoq murtaklari. Murtaklar himoya vazifasini bajarishidan tashqari boshqa limfoid tuzilmalar qatorida gumoral va hujayraviy immunitetni ta'minlovchi limfotsitlarni hosil qilishda (qon yaratuvchi) ham ishtirok etadilar.

Taraqqiyoti. Tanglay murtaklarining taraqqiyoti homila rivojlanishining 9-haftasida yutqinning lateral devori ko'p qatorli hilpillovchi epiteliysining mezenximaga botib kirib chuqurchalar hosil qilishi bilan boshlanadi. Uning ostida ko'pgina qon tomirlari va zich joylashgan mezenxima hujayralari yotadi. 11-12-haftasida tonzillaryar sinus shakllanadi, uning epiteliysi ko'p qavatli yassi bo'lib o'zgaradi, mezenximadan esa retikulyar to'qima takomillashadi; baland endoteliiy hujayrali tomirlar, shular qatorida postkapillyar venulalar paydo bo'ladi. A'zoga limfotsitlar kira boshlaydi. 14-haftasida limfotsitlar orasida asosan T-limfotsitlar (21%) va oz miqdorda B-limfotsitlar (1%) bo'ladi. 18-17-haftalarda birinchi limfoid tugunchalar paydo bo'ladi. 19-haftasiga kelib T-limfotsitlar soni 60% gacha, B-limfotsitlarning esa 3% gacha ortadi. Epiteliyning o'sishi epitelial tasmalarda muguzlanayotgan hujayralardan iborat tiqinlar hosil bo'lishi bilan boradi.

Yutqin murtagi embrion taraqqiyotining 4-oyida yutqinning dorsal devori epiteliy va uning ostida joylashgan mezenximadan rivojlanadi. Homilada u ko'p qatorli hilpillovchi epiteliy bilan qoplangan bo'ladi. Til murtagi rivojlanishning 5-oyida hosil bo'ladi. Murtaklar bolalarda maksimal rivojlanadi, ularning involyusiyasi balog'at yoshiga to'g'ri keladi.

Tuzilishi. Tanglay murtaklari oval shaklidagi bir juft tuzilmalar bo'lib, tanglay yoylari orasida joylashadi. Har bir murtak shilliq pardaning bir nechta burmasidan tashkil topgan. Shilliq pardaning xususiy plastinkasida ko'plab limfatik tugunchalar (follikulalar) joylashgan. Murtaklarning yuzasidan a'zo ichiga 10-20 tagacha kriptalar botib kiradi, ular bir necha marta ikkilamchi tarmoqlarni hosil qiladi.

Shilliq parda ko'p qavatli yassi muguzlanmaydigan epiteliy bilan qoplangan. Ushbu epiteliyning o'ziga xosligi shundan iboratki, ayniqsa kriptalar sohasida epiteliy limfotsitlar va donador leykotsitlarga boy bo'ladi. Leykotsitlar epiteliy yuzasiga chiqib ovqat yoki havo bilan kirgan bakteriyalarga peshvoz chiqadi. Ular mikroblarni fagotsitoz qiladi, biroq bu jarayonda leykotsitlarning ko'p miqdori nobud bo'ladi. Bu yerda epiteliyning parchalanishi ham kuzatiladi, lekin u epiteliyning o'suvchi qavati hujayralarining bo'linishi hisobiga tez tiklanadi.

Shilliq pardaning *xususiy plastinkasi* epiteliyga botib kirgan baland bo'lmagan so'rg'ichlar hosil qiladi. Siyrak tolali biriktiruvchi to'qimadan iborat ushbu qavatda ko'p miqdorda *limfatik tugunchalar* joylashgan. Ular biriktiruvchi to'qimali yupqa qatlamlar bilan bir-biridan ajralgan, biroq ba'zi tugunchalar bir-biri bilan qo'shib ketgan bo'ladi. Ba'zi limfatik tugunchalar markazida och germinativ markazlar yaqqol ko'zga ko'rinadi. Murtak shilliq pardasining mushak plastinkasi rivojlanmagan.

Murtakning *shilliq osti pardasi* ham siyrak tolali shakllanmagan biriktiruvchi to'qimadan iborat bo'lib, u a'zoning kapsulasini hosil qiladi. Tanglay so'lak bezlarining chiqaruv naylari kriptalar tubiga etib kelmaydi, natijada kriptalar so'lak bilan yuvilmaydi. Bu tanglay murtagi yallig'lanishiga ko'pincha sabab bo'ladi.

Yutqin murtagi yutqinning eshituv naychalari teshikchalari orasida dorsal devori bo'ylab joylashgan. Tuzilishiga ko'ra boshqa murtaklar tuzilishiga o'xshash bo'ladi. Katta odamlarda u ko'p qavatli yassi muguzlanmaydigan epiteliy bilan qoplangan. Biroq yutqin murtagi kriptalarining tubida katta odamlarda ham embrional davrga xos bo'lgan soxta ko'p qavatli kiprikli epiteliyini uchratish mumkin. Ba'zi kasalliklarda yutqin murtagi kattalashib ketadi va burunning ichki yo'llarini berkitib qo'yadi, natijada, nafas olish qiyinlashadi. Bunday kattalashgan murtak *adenoid* deb ataladi.

Til murtagi embrional taraqqiyotning 5-oyida rivojlanadi. Bunda tilning ildiz qismida, shilliq bezlarining chiqaruv naylari atrofida limfotsitlar to'plana boshlaydi. Homilaning tug'ilishiga yaqin til epiteliysining mezenximaga botib kirishi natijasida til murtagida kriptalar hosil bo'ladi. Kriptalarning va murtakning yuzasini ko'p qavatli yassi muguzlanmaydigan epiteliy qoplaydi. Uning ostidagi siyrak tolali shakllanmagan biriktiruvchi to'qimada limfatik tugunlardan kelgan limfotsitlar ko'plab uchraydi. Til so'lak bezlarining chiqaruv naylari til murtagi kriptalari tubiga ochiladi. Ulardan ajraladigan sekret kriptalarning tozalanishini va yuvilib turishini ta'minlaydi.

SO'LAK BEZLARI

So'lak bezlari alohida-alohida joylashgan 3 juft yirik: quloq oldi, jag' osti va til osti bezlaridan hamda og'iz bo'shlig'ining shilliq pardasida joylashgan juda ko'p mayda: lab, lunj, til, tanglay bezlaridan iborat. Barcha so'lak bezlari tuzilishiga ko'ra naysimon, alveolyar va alveolyar-naysimon bezlarga, ishlab chiqargan sekretining xususiyatiga ko'ra shilliq, oqsil va aralash bezlarga ajratiladi.

Taraqqiyoti va yoshga ko'ra o'zgarishi. Barcha so'lak bezlari og'iz bo'shlig'i epiteliysining hosilasi hisoblanadi va epiteliy ostidagi mezenximaga botib kiruvchi epiteliy tasma ko'rinishida paydo bo'ladi. Dastlab (embriogenezning 2-oyida) yirik so'lak bezlari –avval jag' va til osti, keyinroq esa quloq oldi bezlari hosil bo'ladi. Embrional rivojlanishning 3-oyida lab, lunj, tanglay kabi mayda so'lak bezlarining kurtaklari hosil bo'ladi. Epiteliy tasmalar ko'p marta shoxlanadi. Bularndan keyinchalik chiqaruv naylari va bezlarning oxirgi bo'limlari hosil bo'ladi. Embriogenezning 3-oyi boshida chiqaruv naylar kurtaklarining yuzalari ochiladi va ularning epiteliysi ikki qavatli bo'ladi, yirik naylarda esa – ko'p qavatli bo'lib boradi. Oxirgi qismlari dastlab barcha so'lak bezlarida bir xil indifferent epiteliy bilan qoplangan bo'ladi. Tez orada oqsil hujayralari paydo bo'ladi. Quloq oldi so'lak bezlarining rivojlanishi boshqa so'lak bezlar rivojlanishidan ancha orqada qoladi. Rivojlanishining dastlabki bosqichlarida chiqaruv naylarning shoxlari bir-biridan

mezenximaning keng qatlamlari bilan ajralgan holda juda siyrak bo'lib yotadi. Keyinchalik esa chiqaruv naylarning shoxlanishi va oxirgi bo'limlarning shakllanishi tufayli bo'lakchalar ichi biriktiruvchi to'qima miqdori kamayadi. Yangi tug'ilgan chaqaloqlarda so'lak bezlarining bo'lakchali tuzilishi aniq ko'rinib turadi. Quloq oldi so'lak bezlarining taraqqiyoti tug'ilgandan keyin ham 16-20 yoshgacha davom etadi. Bunda bezli to'qima nisbati biriktiruvchi to'qimadan ko'p bo'ladi. 40 yoshdan keyin ushbu nisbat biriktiruvchi va yog' to'qima hisobiga ortadi. Tug'ilgandan keyingi dastlabki 2 yilda quloq oldi so'lak bezlarida asosan shilliq sekret, 3 yoshdan boshlab qarilik davrigacha esa oqsil sekret ajraladi, 80 yoshlardan keyin yana shilliq sekret ajrala boshlaydi.

Jag' osti so'lak bezlarining seroz va shilliq sekretor bo'limlarining to'liq taraqqiyoti 5 oylik chaqaloqlarda kuzatiladi. Maksimal rivojlanish 25 yoshda bo'ladi. 50 yoshdan keyin bezlar involyusiyaga uchraydi. Til osti so'lak bezlarining intensiv taraqqiyoti boshqa so'lak bezlarga o'xshab dastlabki 2 yilda kuzatiladi.

Tuzilishi. Quloq so'lak oldi bezi – murakkab tarmoqlangan alveolyar bez bo'lib, sekretini sof oqsil. Bez tashqi tomondan nozik biriktiruvchi to'qimali kapsula bilan qoplangan, kapsuladan bez ichiga uni mayda bo'laklarga bo'luvchi to'siqlar – trabekulalar tarmoqlangan. Bu biriktiruvchi to'qimali to'siqlarda qon tomirlari, bo'lakchalararo chiqaruv naylari, nerv tutamlari va hujayralari yotadi. Quloq oldi bezining har bir bo'lakchasi oxirgi sekretor pufakcha – atsinuslardan va chiqaruv naylaridan iborat. Atsinuslar ikki xil hujayralardan tuzilgan. Atsinuslarni tashkil etgan, sekretor xususiyatiga ega bo'lgan, piramidasimon hujayralarning yadrosi yumaloq bo'lib, hujayraning bazal qismida joylashadi. Bu hujayralarning yadro ustki qismi mayda oksifil sekretor donachalar tutsa, kengroq bazal qismi bazofil xususiyatiga ega. Sekretor hujayrasining uchida mikrovorsinkalar mavjud, apikal sitoplazmada ko'p miqdorda sekretor donachalari joylashadi. Ularning miqdori hujayraning funksional holatiga ko'ra o'zgarib turadi. Oqsil sekretsiyasida ishtirok etuvchi hujayralari orasida hujayralararo sekretor nay bo'lib, hujayra mahsuloti shu nay orqali atsinus bo'shlig'iga tushadi.

Atsinusning ikkinchi hujayrasi atsinus hujayralarini o'zining uzun o'simtali bilan o'rab turuvchi va atsinus hujayrasi bilan bazal membrana o'rtasida joylashgan mioepitelial hujayralardir. Mioepitelial hujayralar og'iz bo'shlig'i epiteliy hujayralarining hosilasi bo'lsa-da, faoliyatiga, ya'ni qisqarishiga ko'ra mushak elementlarini eslatadi. Bu hujayralar atsinus epiteliy hujayralarini har tomondan o'rab turganligidan ular «savatsimon hujayralar» deb ham ataladi. Mioepitelial hujayralar sitoplazmasida joylashgan maxsus qisqaruvchi fibrillalar bu hujayraning atsinus epiteliysini siqib, hujayra sekretini atsinus bo'shlig'iga chiqarib berishni ta'minlaydi.

Bezning chiqaruv naylari bo'lakchalar ichi, bo'lakchalararo naylardan va bezning umumiy nayidan iborat. Bo'lakchalar ichi nayi o'z navbatida kiritma va so'lak naylaridan tashkil topgan.

Bo'lakchalar ichi chiqaruv naylari. Kiritma naylar past kubsimon

epiteliydan tuzilgan bo'lib, ularning bazal membranasida mioepitelial hujayralar joylashadi. Bu kiritma naylar so'lak nayga o'tadi.

So'lak naylari yoki chiziqli naylar bir qavatli oksifil sitoplazmali silindrsimon epiteliy bilan qoplangan. Bu hujayralarning bazal qismida plazmatik membrananing burmalari orasida ko'plab tayoqchasimon mitoxondriyalar joylashib bazal chiziqlar hosil qiladi va, shuning uchun ham, bu naylar chiziqli naylar ham deb ataladi. Mazkur hujayralar sitoplazmasida joylashgan donalar va pufakchalar so'lak nayining sekretor faoliyatidan, so'lak hosil bo'lishida ishtiroki borligidan darak beradi. So'lak nayi bo'lakchalararo nayga o'tadi. Bu nay ikki qavat silindrsimon epiteliy bilan qoplanib, nay yiriklashgan sari uning epiteliysi ko'p qavatli bo'lib boradi. Bo'lakchalararo naylar umumiy nayga qo'shiladi. Bu naylar ko'p qavatli kubsimon va nayning og'izga ochilish joyida ko'p qavatli yassi epiteliy bilan qoplangan bo'lib, yuqorigi katta jag' tishi sohasida lunjning shilliq qavatiga ochiladi.

Jag' osti bezi tuzilishiga ko'ra alveolyar-naysimon, sekretining xarakteriga ko'ra aralash – ham oqsil, ham shilliq ishlab chiqaruvchi bezdir. Bez tashqaridan yupqa biriktiruvchi to'qimali kapsula bilan qoplangan. Kapsula bezni bo'laklarga biriktiruvchi to'qimali trabekulalar orqali bo'ladi. Har bir bo'lak o'z navbatida, quloq oldi bezi singari, atsinus va sekret chiqaruv nayining boshlanish qismlaridan iborat. Ushbu bez ikki xil – sof oqsil va aralash sekret oxirlaridan tashkil topgan. Sof oqsil ishlab chiqaruvchi atsinuslar ko'p bo'lib, ularning tuzilishi quloq oldi bezi oxirgi sekretor qismi kabi tuzilishiga ega. Aralash sekretor bo'limlari sof oqsil ishlovchi atsinuslardan yirikroq bo'lib, 2 xil: oqsil va shilliq ishlovchi hujayralardan tashkil topgan. Shilliq hujayralar yirik, sitoplazmasi och bo'lib, atsinusning markaziy qismini egallaydi. Hujayra yadrosi juda yassilashgan va zichlashgan bo'lib, doimo uning bazal qismida joylashadi. Aralash atsinuslar tarkibida oqsil hujayralar shilliq ishlab chiqaruvchi hujayralar yonida o'ziga xos yarim oysimon tuzilma (Jiaussi yarim oyi) sifatida ajralib turadi. Jag' osti bezining so'lak naylari quloq oldi bezining so'lak naylari kabi tuzilishiga ega bo'ladi, biroq kiritma naylar bu yerda qisqaroq bo'ladi, chunki bez taraqqiyoti davrida nayning bir qismi shilliq ishlab chiqaruvchi hujayralar hosil bo'lishiga sarflanadi. Umumiy chiqaruv nay – Vartov nayi til yuganchasi sohasida til osti bezi nayining yoniga ochiladi.

Til osti so'lak bezi murakkab alveolyar-naysimon, tarmoqlangan bez. Til osti bezida uch xil: aralash – ham shilliq, ham oqsil ishlab chiqaruvchi, sof shilliq hamda kam miqdorda faqatgina oqsil ishlab chiqaruvchi hujayralardan tashkil topgan atsinuslar bo'ladi. Oqsil hujayralar aralash atsinuslarda jag' osti bezi hujayralariga o'xshash Jianussi yarim oylarini hosil qilib joylashadi. Til osti bezining kiritma va so'lak naylari yirik so'lak bezlariga o'xshash tuzilgan bo'lsa ham, biroq ular o'ra kaltaligi bilan ulardan farq qiladi. Bezning umumiy chiqaruv nayi til yuganchasiga ochiladi.

Bez stromasida qon tomirlar, nerv tolalari va sekret chiqaruv naylari joylashadi. Bezlariga kiruvchi arteriyalar so'lak naylari tarmoqlari bo'ylab tarqaladi. Ulardan shu naylarni ta'minlovchi arteriolalar shoxlanib ketadi. Oxirgi sekretor bo'lim –

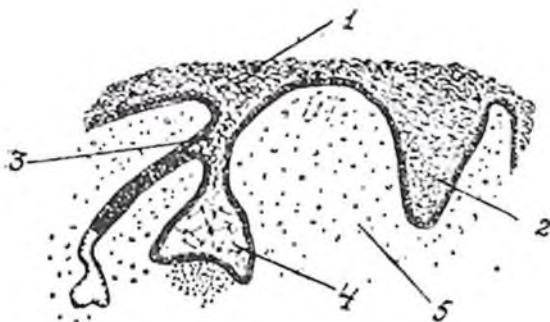
atsinuslarga kelgan arteriyalarning tarmoqlari kapillyarlar to'ri hosil qiladi. So'lak bezlari parasimpatik nerv tizimining kranial qismi va simpatik nerv tizimining ko'krak qismidan nerv bilan ta'minlanadi.

Regeneratsiyasi. So'lak bezlarining faoliyati davomida bezli epiteliy hujayralarining tabiiy holatda parchalanishi kuzatiladi, bunda hujayralarning shishishi, yadrosining piknozga uchrashi, kislotali bo'yoqlar bilan to'q bo'yalgan zich donador sitoplazmani ko'rishi mumkin. Bez parenximasining qayta tiklanishi asosan hujayra ichi regeneratsiyasi va qisman chiqaruv naylar hujayralarining bo'linishi hisobiga amalga oshadi.

TISHLAR

Tishlar og'iz chaynash apparatining muhim qismi hisoblanadi. Ularning rivojlanishida ikkita bosqich farqlanadi. Avval sut tishlar (20 ta) hosil bo'lib, so'ng ular doimiy tishlar (28-32 ta) bilan almashinadi. Anatomik jihatdan tishda toj, bo'yin, ildiz qismlari, gistologik jihatdan esa emal, dentin, sement, pulpa va periodont tafovut etiladi.

Taraqqiyoti. Embrion taraqqiyotining 6-7-haftasida og'iz bo'shlig'i epiteliysi qalinlashadi va ostidagi mezenximaga *epitelial plastinka* hosil qilib botib kiradi. Har bir epiteliyal plastinka, o'z navbatida, ikkiga ajraladi. Oldingi - *lunj-tish plastinkasi* deyiladi va undan og'izning dahliz qismi hosil bo'ladi, orqa - *tish plastinkasi* deyiladi va undan yuqori va pastki tish kurtaklari vujudga keladi. Tish plastinkalarining mezenximaga botib turgan uchlarida epiteliy hujayralarining to'plami - *tish kurtaklari* paydo bo'ladi. Unga ostidan mezenxima botib kira boshlaydi va *tish so'rg'ichini* hosil qiladi. Buning natijasida to'nkarilgan qadah shaklida *emal a'zosi* hosil bo'ladi (16.2-rasm).



16.2-rasm. Tish taraqqiyotining ilk (emal a'zosi hosil bo'lish) bosqichi.

1 - jag' epiteliysi; 2 - lunj-tish plastinkasi; 3 - tish plastinkasi; 4 - emal a'zosi; 5 - mezenxima.

Emal a'zosi kattalashib, sekin-asta tish plastinkasidan ajrala boshlaydi va u bilan ingichka epiteliyal tortmacha, ya'ni emal a'zosining bo'yinchasi orqali birlashib turadi, 3-oy oxirlarida esa emal a'zosi tish plastinkasidan butunlay ajraladi.

Shu bilan bir vaqtda, emal a'zosi atrofida mezenxima zichlashib, *tish qopchasini* hosil qiladi.

Emalning a'zosida 3 ta: 1) ichki; 2) tashqi va 3) oraliq zona farqlanadi. Tish so'rg'ichini qoplab turgan ichki zonasining hujayralari o'sib, baland prizmatik epiteliyga

aylanadi. Bu hujayralar, keyinchalik, tish emalini hosil qilishda ishtirok etadi va shu sababli ameloblastlar yoki enameloblastlar deyiladi. Oraliq qavat hujayralari esa, ularning orasida suyuqlik to'planishi natijasida bir-biridan uzoqlashadi va shakli yulduzsimon ko'rinishga ega bo'lib qoladi. Bu hosila emal a'zosining pulpasi deb ataladi. Tashqi zonasi epiteliysi emal a'zosining keyingi o'sishi jarayonida yas-silashadi va keyinchalik u emal kutikulasini hosil qilishda qatnashadi.

Tish so'rg'ichi va tish qopchasining mezenximasi differensiallashib, embrional biriktiruvchi to'qimani hosil qiladi. Tish so'rg'ichining periferik yuzasida mezenxima hujayralari *odontoblastlarga* (adamantoblastlar yoki dentinoblastlar) differensiallashadi. Odontoblastlar ostidagi mezenxima siyrak tolali shakllanmagan biriktiruvchi to'qimaga aylanadi va *tish pulpasini* hosil qiladi. Bu yerda asta-sekin qon tomirlari to'ri hosil bo'la boshlaydi va odontoblastlar qavatining yaqinida joylashadi.

Tish qopchasining ichki qismidan sement, tashqi qismidan periodont rivojlanadi. Tish qopchasining atrofidagi mezenxima suyak alveolarini hosil qilishda ishtirok etadi.

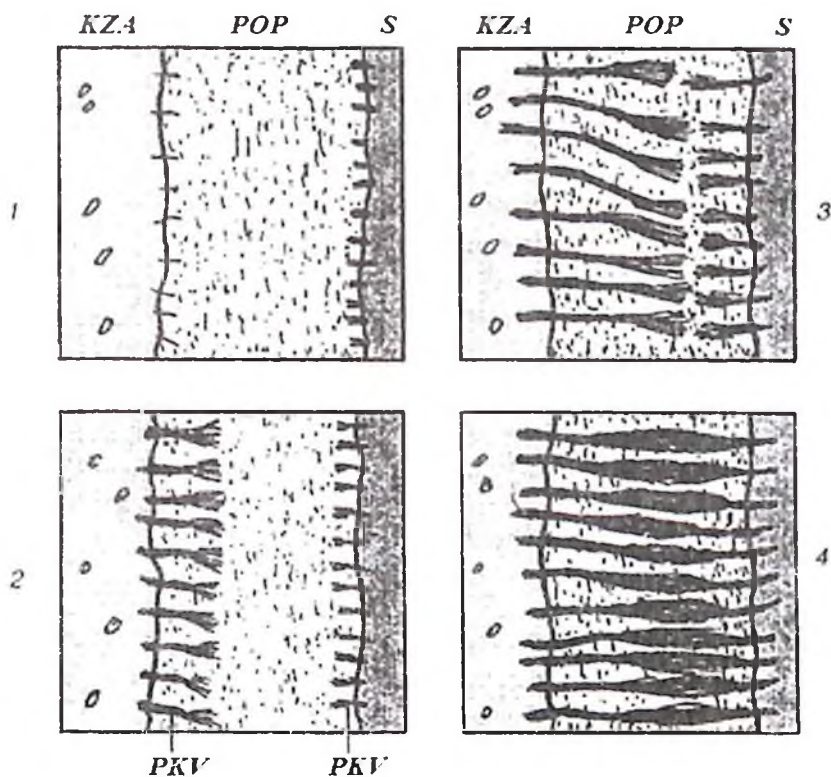
Dentin gistogenezi homila hayotining 4-oylaridan boshlanadi. Odontoblastlar radial joylashgan, noksimon shakldagi qutblangan hujayralardir. Ularning ameloblastlarga qaragan apikal qismida sitoplazmatik o'simtalar (Tomas iplari hosil bo'ladi, bazal qismi kengayib yumaloq shaklga keladi. Bu yerda hujayraning yadro va organellari joylashadi. Hujayra o'simtali orqali organik modda – pre-dentin (ohaklanmagan dentin) ajraladi.

Dentin taraqqiyotida 2 ta bosqich farqlanadi: 1 – hujayralararo modda organik elementlarining sintezi, 2 – ohaklanish. Pre-dentinning prekollagen tolalari radial yo'nalishga ega bo'lib, ular odontoblastlar bilan ameloblastlar orasida joylashadi. Prekollagen tolalarning soni oshib borishi bilan ular sekin-asta kollagen tolalarga aylanib boradi. Pre-dentin ohaklanish jarayonida dentinga aylanadi. Odontoblast hujayralarining apikal o'simtali (Tomas iplari) joylashgan soha ohaklanmaydi. Natijada, Tomas ipchalari atrofida radial kanalchalar – *dentin kanalchalari* tizimi hosil bo'ladi. Pre-dentinning emalga chegaradosh qismlarida ham ohaklanish ro'y bermasligi sababli, bu yerda *interglobulyar bo'shliqlar* paydo bo'ladi.

Emal gistogenezi. Dentin hosil bo'lishi bilan emalning taraqqiyoti boshlanadi. Dastlab ameloblast hujayralarining dentinga qaragan qismi cho'ziladi va o'simtalar hosil bo'ladi. Emal hosil bo'lishida ameloblastlarning yadrolari hujayraning apikal qismiga qarab siljiy boshlaydi, yadro va organellari esa, aksincha, bazal qismiga o'tib qoladi (inversiya). Hujayra qutblarining bunday o'zgarishidan so'ng ameloblastlarning oziqlanishi dentin tomondan emas, balki emal a'zosining oraliq zonasi tomonidan amalga oshadi. Shu bilan bir vaqtda, ameloblastlar emal prizmalarini biriktiruvchi yelimlovchi modda ishlab chiqaradi. Bu *birlamchi emal* deyiladi. Birlamchi emal organik moddalardan tuzilgan bo'lib, so'ng unda ohaklanish jarayoni ro'y beradi. Shunday qilib, *emal prizmalari* hosil bo'ladi. Tishning chiqishi bilan ameloblastlar reduksiyaga uchraydi va emal a'zosining

hosilasi – kutikula (Nasmit pardasi) bilan qoplanadi. Emal organining tashqi hujayralari esa milk epiteliy hujayralari bilan qoʻshilib ketadi, soʻngra yemiriladi.

Sement gistogenezi. Sement hosil boʻlish jarayonida tish qopchasining ichki yuzasida tish ildizi sohasidagi mezenxima hujayralari *sementoblastlarga* differensiallashadi. Sementoblastlarning hujayra oraliq moddasini ishlab chiqa-



16.3-rasm.
 Periodont rivojlanishining ketma-ket bosqichlari.
 KZA – tish alveolyar suyagi, POP – periodontal boʻshliq, S – sement, PKV – kollagen tolalar tutamlari.

rishi va uning ohaklanishi natijasida sement hosil boʻladi.

Tish qopchasining tashqi yuzasi mezenximasidan tish bogʻlamlari – **periodont** hosil boʻladi (16.3-rasm).

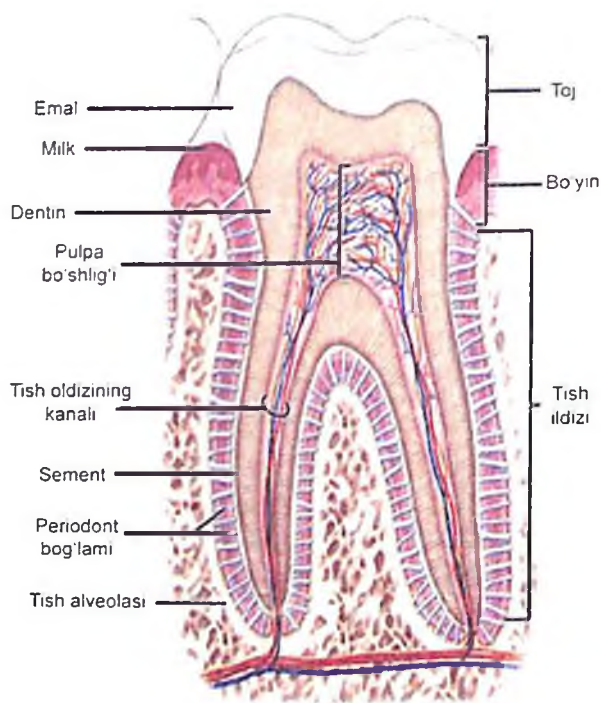
Shunday qilib, ogʻiz boʻshligʻi epiteliysidan emal hosil boʻlsa, dentin, sement, pulpa, periodont esa mezenximadan rivojlanadi.

Doimiy tishlar ham oʻz taraqqiyoti davrida huddi sut tishlardagi kabi ketma-ket bosqichlarni bosib oʻtadi. Ular kurtaklarining vujudga kelishi embrional rivojlanishning 5–6-oylarida boshlanadi.

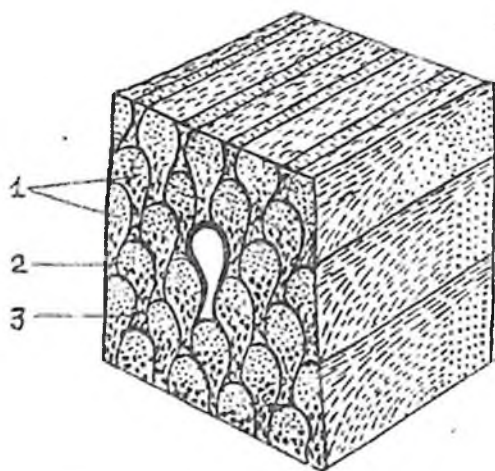
Tuzilishi. Tish anatomik jihatdan toj, boʻyin va ildiz qismlardan hamda uni oʻrab turgan paradontdan iborat. Unda qattiqva yumshoq moddalar farqlanadi. Tishning qattiq qismi emal, dentin va sementdan, yumshoq qismi esa pulpa va periodontdan iboratdir (16.4-rasm).

Emal. Emal tishning toj qismini qoplab turadi, qalinligi tishning hamma yerida bir xil emas. Mineral tuzlarga boyligi va kristallarning joylashishi emalning qattiqligini taʼminlaydi. Qattiqligi jihatidan emal kvars va appatit oʻrtasida turadi. Emalda mineral tuzlar miqdori – 96%. Anorganik moddalarning koʻp qismini kal-

siy karbonat va kalsiy fosfat tuzlari tashkil qiladi. Kalsiy fluor birikmasi 4%ga yaqin. Organik moddalar 3,5% bo'lib, mukoproteid va oqsillardan tashkil topgan. Emal yuzasi yupqa Nasmit pardasi bilan qoplangan. Bu parda tishning bo'yin qismida milk epiteliysi bilan tutasib ketadi. Emal qalinligi 3–5 mkm bo'lgan emal prizmalaridan tuzilgan (16.5-rasm). Emal prizmalari cho'ziq, 5–6 qirrali tuzilmalardir. Prizmalar dentin va emal chegarasida, avvalo, dentinga perpendikulyar joylashib, so'ng emalning o'rtalarida radial yo'nalishga ega bo'ladi. Shuning uchun emalda radial yo'nalishda kesib o'tuvchi qoramtir va och yo'llar Shreger yo'llarini, va tishning bo'ylama ke-



16.4-rasm. Tishning tuzilishi (sxema).



16.5-rasm. Emal prizmalarining ko'ndalang kesimdagi sxematik tasviri. 1 - emal prizmalari; 2 - prizmalararo modda; 3 - emal prizmalarining qobig'i.

Dentinning ohaklanishi notekis bo'lib, uning periferik qismlarida interglobulyar bo'shliqlar hosil qiladi. Tishning toj qismida bunday bo'shliqlar ancha yirik, ildiz qismida esa mayda bo'ladi va donador qavatni hosil qiladi. Interglobulyar bo'shliqlar modda almashinuvi jarayonida qatnashishi taxmin qilinadi.

simida ko'ringan ingichka qiyshiq chiziqchalar Retsius chiziqclarini ko'rish mumkin. Emalning organik qismini aminokislotalar – gistidin, lizin, arginin, glitsin, sistin va nordon mukopolisaxaridlar, lipidlar va ishqoriy fosfatazalar tashkil etadi.

Dentin. Dentin asosiy modda va unda joylashgan dentin kanalchalaridan tuzilgan. Dentinning asosiy moddasi 72% anorganik va 28% organik moddadan iborat. Organik moddalarning asosiy qismini kollagen tolalar, anorganik moddalarini kalsiy fosfat va magniy fosfat tuzlari tashkil qiladi. Asosiy moddasi tarkibida, shuningdek, kollagen tolalar bo'ladi. Odontoblastlar dentinning ostida, ya'ni pulpa tomonda joylashadi.

Dentin kanalchalarida odontoblastlarning o'simtalari yotadi. Odontoblastlarning tanasi esa pulpada joylashadi. Dentin kanalchalari pulpadan boshlanib nurga o'xshab tarqaladi va dentinning tashqi yuzasida tugaydi. Dentin kanalchalarining ichki pardasi argirofil tolalardan tuzilgan. Tolalarning yo'nalishi bo'yicha dentinda 3 zona farqlanadi:

1) Tashqi – emal va sementga yopishib joylashgan, tishga nisbatan radial yo'nalgan tolalar – *Korf tolalari zonasi*;

Oraliq – tangensial hamda ko'ndalang yo'nalgan tolalar – *Ebner tolalari zonasi*;

Ichki – keng tangensial yo'nalgan tolalar zonasi;

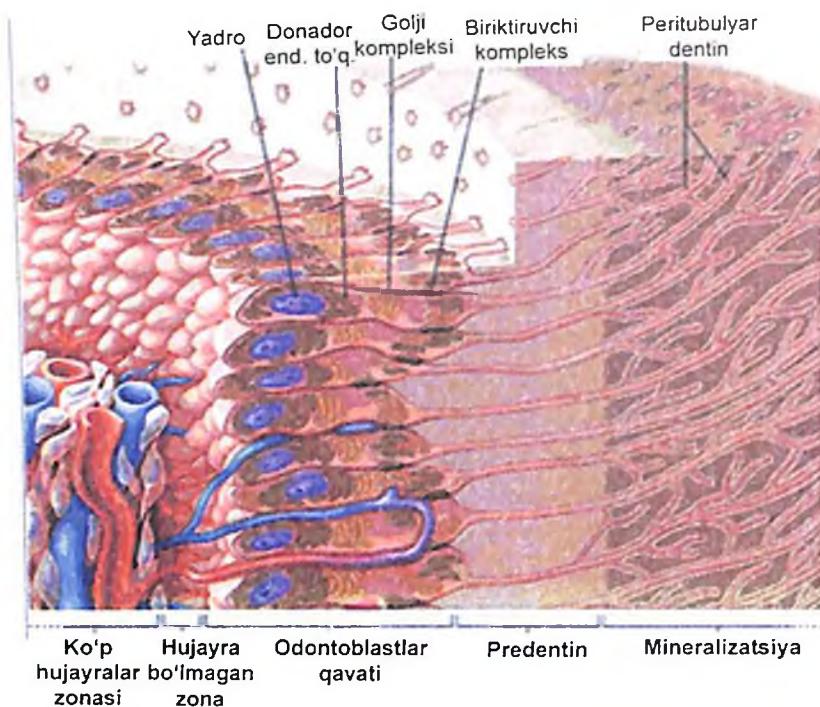
Tashqi va oraliq zonalar *yopqich dentin* deb ataladi. Dentin va odontoblastlar orasida predentin – ohaklanmagan dentin qatlami yotadi.

Ikkilamchi yoki soxta dentin. Bunday dentin tish chiqib bo'lgandan keyin hosil bo'ladi. Ikkilamchi dentin birlamchisidan miqdori va struktur tuzilishi jihatdan farqlanadi. Unda dentin kanalchalari kam bo'ladi. Kollagen tolalari turli yo'nalishda joylashadi.

Sement tishning ildiz va bo'yin qismlarida dentinning tashqi yuzasini qoplab turgan qattiq modda. Sement dentin singari qattiq bo'lmasada, kimyoviy tarkibi jihatidan suyakka yaqin turadi. Uning 30%ini organik, 70%ini anorganik moddalar tashkil etadi. Gistologik jihatdan hujayrali va hujayrasiz sement tafovut etiladi. *Hujayrasiz sement* kollagen tolalar va amorf yopishqoq moddadan iborat bo'lib, tish ildizini o'rab turadi. Kollagen tolalar radial va ko'ndalang yo'nalgan. Radial tolalar periodont orqali tish joylashgan alveolyar suyakka teshib kiruvchi *Sharpey tolalarini* hosil qiladi. Bu kollagen tolalarning ichki uchi dentinning radial kollagen tolalari bilan tutashadi. *Hujayrali sement* tish ildizining uchki qismida joylashgan bo'lib, sementoblast hujayralaridan va asosiy moddadan iborat. Hujayrali sementda kollagen tolalar betartib joylashadi va shu sababli dag'al tolali suyakni eslatadi. Lekin suyakdan qon tomirlarining bo'lmasligi bilan farqlanadi. Sementoblastlar periodontda joylashgan tomirlardan diffuz yo'li bilan oziqlanadi. Dentin kanalchalari bilan sementoblast hujayralarining o'siqlari o'rtasida anastomozlar bo'lib, ular muhim ahamiyatga ega. Pulpaning qon bilan ta'minlanishi buzilganda (yallig'langanda, pulpa olib tashlanganda, tish ildizlari plombalanganda) ushbu anastomozlar orqali dentinning oziqlanishi ta'minlanadi.

Pulpa tish toji bo'shlig'ida va ildiz kanalchalarida yotadi. Pulpa qon tomirlari va nerv tolalariga boy siyrak tolali shakllanmagan biriktiruvchi to'qimadan tashkil topgan bo'lib, unda uchta: periferik yoki tashqi, oraliq va markaziy zonalar tafovut qilinadi (*16.6-rasm*).

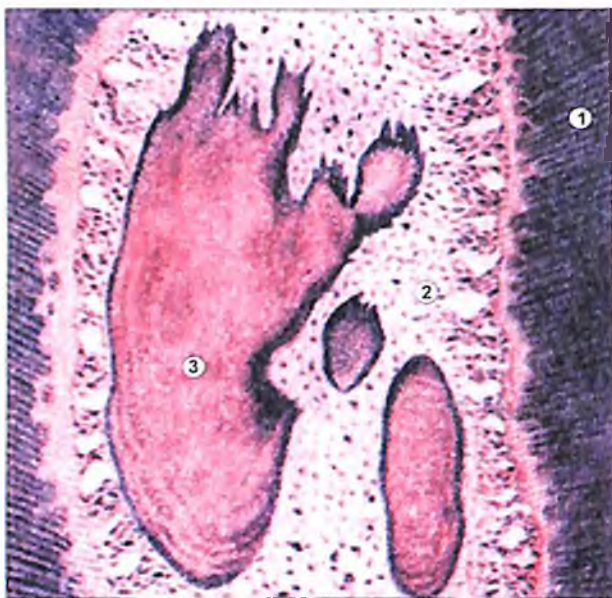
Pulpaning periferik zonasi bir necha qator bo'lib joylashgan odontoblastlardan tashkil topgan. Ularning sitoplazmasi mayda donador, bazofil bo'lib, yadrosi hujayraning bazal qismida joylashgan. Bu hujayralar o'z vazifasiga ko'ra osteoblastlarga o'xshab ketadi. Bu yerda odontoblastlardan tashqari, prekollagen tolalar ham uchraydi. Bu tolalar hujayralar orasidan o'tib, dentinga kiradi va dentinning kollagen tolalariga qo'shilib ketadi.



16.6-rasm. Tish pulpasining sxematik ko'rinishi.

Oraliq zona prekollagen tolalardan va mayda kambial hujayralardan (preodontoblastlar) tashkil topgan bo'lib, bu hujayralar takomillashib odontoblastlarga aylanadi.

Pulpaning *markaziy zonasi* siyrak tolali biriktiruvchi to'qimadan tashkil topgan bo'lib, qon tomirlari va nerv oxirlaridan iborat. Bu yerda fibroblastlar va makrofaglarni uchratish mumkin. Hujayralar orasida kollagen va argirofil tolalar joylashgan. Pulpada elastik tolalar uchramaydi. Pulpa tishning oziqlanishida muhim ahamiyatga ega. Pulpaning olib tashlanishi modda almashinishining keskin pasayishiga, uning rivojlanishi, o'sishi va regeneratsiyasining buzilishiga olib keladi.



16.7-rasm. Tish pulpasidagi dentikllar. 1 - dentin, 2 - tish pulpasi, 3 - dentikllar.

Organizmدا moddalar almashinuvi buzilganda, ayniqsa A, C, D vitaminlari yetishmasligi natijasida, yoki tish-jag' tizimi yallig'lanishi oqibatida pulpada *dentikllar* deb ataluvchi dentinga o'xshash, kattaligi turlicha bo'lgan, yumaloq yoki noto'g'ri shaklli tuzilmalar paydo bo'ladi (16.7-rasm). Ularning ba'zilarida dentin kanalchalari bo'ladi, ba'zilarida esa bo'l-

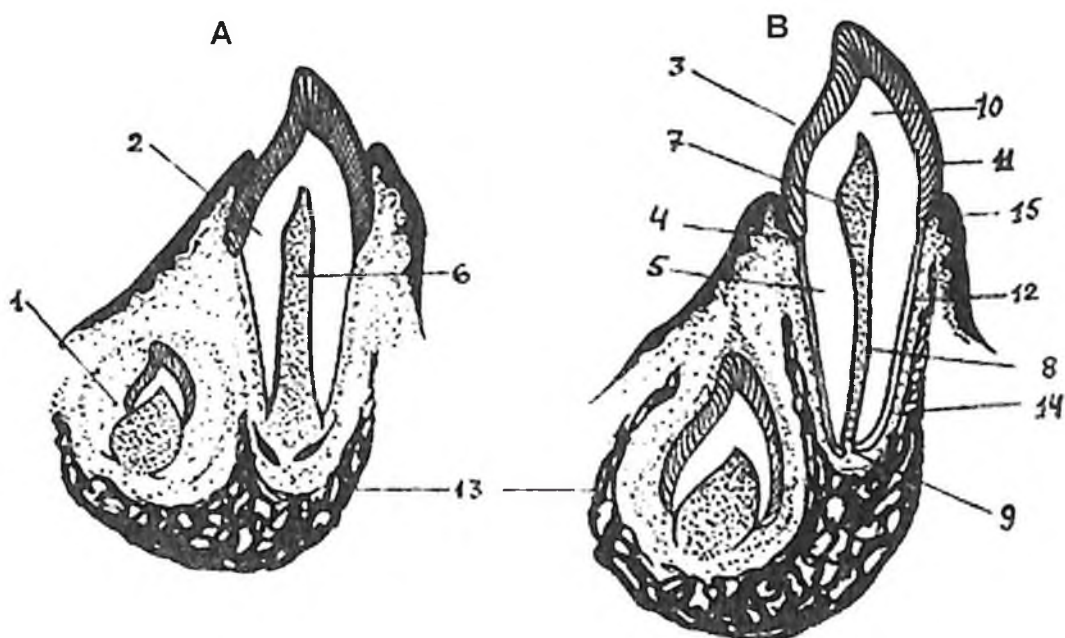
maydi. Dentikllar tish devoridagi dentinga birikkan yoki erkin holda bo'ladi. Ba'zi hollarda ular pulpa kamerasing katta qismini egallaydi. Bu esa og'riqni yuzaga keltiradi.

Periodont suyak alveolasi va tish ildizi oralig'ida joylashgan biriktiruvchi to'qimadan iborat. Periodont asosan Sharpey tolalari va sement hamda suyak alveolariga tutashib ketgan kollagen tolalardan iborat. Periodont tishning bog'lovchi apparati hisoblanib, chaynash davrida bosimning bir me'yorda taqsimlanishini ta'minlaydi.

Sut va doimiy tishlarning yorib chiqishi mexanizmi

Tishlarning chiqishi tish-jag' tizimining rivojlanishidagi muhim davrlaridan biridir. Bu – tishlarning rivojlanishini tugatuvchi va ularni funksional faoliyatiga tayyorlovchi oxirgi bosqichdir. Bolalarda sut tishlarining chiqishi hali ular rivojlanish jarayonida bo'lganida, bolaning 6-7 oyligida boshlanadi. Bu paytda tishlarning toji to'liq shakllangan, ildizi esa shakllanayotgan bo'ladi (16.8-rasm).

Tishlarning rivojlanishi va jag'larning o'sishi orasida aniq bog'liqlik mavjud. Bunda tish chuqurchasi devorlarining bo'yiga o'sgani sayin, unda joylashgan tish



16.8-rasm. Sut va doimiy tishlarining chiqishi sxemasi.

A – tish chiqishining boshlanishi, milk epiteliysining yorilishi; B – to'liq tish chiqishi, shakllangan tishning tuzilishi. 1 – doimiy tish kurtagi, 2 – sut tishi, 3 – toj, 4 – bo'yin, 5 – ildiz, 6 – tish bo'shlig'i, 7 – tish toji bo'shlig'i, 8 – tish ildizining kanali, 9 – tish cho'qqisi teshigi, 10 – dentin, 11 – emal, 12 – sement, 13 – suyak alveolasi, 14 – periodontal tirqishi, 15 – milk epiteliysi.

kurtagining rivojlanishi ham huddi shu yo'nalishda boradi. Tish chiqishi jarayonida rivojlanayotgan tishda va uni o'rab turgan to'qimalarda quyidagi o'zgarishlar sodir bo'ladi: rivojlanayotgan tish tojining kesuv qirradi (chaynov yuzasi) ustidagi tish qopchasining biriktiruvchi to'qimasi hamda milkning tolali biriktiruvchi to'qimasi chiqayotgan tishning harakat yo'nalishida yotadilar va tomirlarning siqilishi va oziqlanishining buzilishi natijasida reduksiyaga uchraydilar. Bu o'zgarishlarning boshlanishida limfoid elementlar tomonidan biriktiruvchi to'qimaning kuchsiz infiltratsiyasi kuzatiladi. Milkning ko'p qavatli yassi epiteliysi yupqalashadi va chiqayotgan tish toji emalining kutikulasini qoplovchi epiteliy bilan birikib yorib chiqadi.

Doimiy tishlarning sut tishlari o'rnida chiqishi

Doimiy tishlar bolalarning 6-7 yoshidan boshlab chiqa boshlaydi.

Doimiy tish chiqayotganda uning toji, doimiy va sut tishlarini ajratib turuvchi suyak to'sig'iga botadi. Atrofdagi biriktiruvchi to'qimada osteoklastlar paydo bo'ladi. Osteoklastlar to'siqni hamda sut tishlarining ildizlarini yemiradilar. Natijada, sut tishlari ildizining yuzasida lakunalar paydo bo'ladi va tomirlarga boy bo'lgan siyrak tolali biriktiruvchi to'qima bilan to'ladi. Sut tishlari ildizlarining rezorbsiya jarayoni tegishli doimiy tishlarning chiqishidan ancha oldin boshlanadi va ancha sekin kechadi. Rezorbsiya davrlari osteoklastlar faoliyatidagi tinim davrlari bilan almashinib keladi. Bu davrlar mobaynida sementoblastlar parchalanayotgan dentin yuzasida sement hosil qiladi. Rezorbsiyaga uchragan to'qima, hosil bo'lgan to'qimaga nisbatan ko'p bo'lganligi sababli, sut tishining yemirilishi, ya'ni rezorbsiyasi to'xtamay oldinga suriladi. Tish ildizining rezorbsiyasi pulpa tomondan ham amalga oshadi. Bunda pulpada ham ko'plab osteoklastlar paydo bo'ladi. Natijada, sut tishidan bo'sh toj qismi qoladi va u o'sayotgan doimiy tish tomonidan itarilib chiqariladi yoki yengil mexanik ta'sir natijasida oson olib tashlanadi.

YUTQIN

Yutqin – nafas va hazm yo'llarining kesishib o'tgan joyida joylashgan. Yutqinda 3 qism: burun, og'iz va hiqildoq qismlari tafovut etiladi. Bu qismlarning har biri turlicha tuzilishga ega. Yutqinning burun qismi ko'p qatorli hilpillovchi epiteliy bilan qoplangan. Shilliq pardaning xususiy plastinkasida aralash bezlar yotadi. Og'iz va hiqildoq qismlari ko'p qavatli yassi epiteliy bilan qoplangan. Bu qismlar shilliq pardasining xususiy plastinkasi siyrak tolali shakllanmagan biriktiruvchi to'qimadan iborat bo'lib, juda ko'p elastik tolalar tutadi. Shilliq osti pardasida murakkab shilliq bezlarning oxirgi bo'limi joylashadi va ularning chiqaruv naylari epiteliy yuzasiga ochiladi. Yutqin barcha qismlarining mushak pardasi ko'ndalang-targ'il mushakdan iborat bo'lib, u ikki xil: ichki – bo'ylama, tashqi – aylana yo'nalgan. Yutqin tashqaridan adventitsial parda bilan o'ralgan.

QIZILO'NGACH

Taraqqiyoti. Qizilo'ngach epiteliy qavati oldingi ichak entodermasida joylashgan prexordal plastinkadan, boshqa qavatlari esa atrofdagi mezenximadan rivojlanadi. Takomillashish jarayonida epitelial qavat bir necha marta o'zgaradi. Dastlab, embriogenezning 4-haftasigacha, qizilo'ngach epiteliysi bir qavatli silindrsimon epiteliydan iborat bo'lib, so'ng ikki qavatliga aylanadi. Shu vaqtdan boshlab epiteliy qatlami o'sib, qizilo'ngach teshigini berkitib qo'yadi. Keyinchalik, epiteliy yemirilib, yana nayning ichi ochiladi. Homila hayotining 3-oyida qizilo'ngach ko'p qatorli hilpillovchi epiteliy bilan qoplanadi. 4-oyidan boshlab hilpillovchi hujayralar o'rnini sitoplazmasida glikogen tutuvchi pufakchasimon hujayralar egallaydi. Bu hujayralar yassilanib, 6-oydan boshlab ko'p qavatli yassi epiteliyni hosil qiladi. Hilpillovchi epiteliy qoldiqlarini yangi tug'ilgan bolalarda ko'rish mumkin. Katta yoshda bunday epiteliyni shilliq bezlarning chiqaruv naylaridagina uchratish mumkin. Qizilo'ngach bezlari embriogenezning 2-oyi yakunida, mushak pardasi 2-oyidan boshlab, shilliq pardaning mushak qavati 4-oyining boshlarida takomillashadi.

Tuzilishi. Qizilo'ngach devori 4 ta pardadan tashkil topgan: shilliq, shilliq osti, mushak va adventitsiya. Shilliq va shilliq osti pardalar 7-10 tagacha bo'shliqqa qaragan bo'ylama ketgan burmalar hosil qiladi.

Shilliq parda epiteliy, xususiy va muskul plastinkalardan iborat. *Epiteliy* ko'p qavatli yassi muguzlanmaydigan bo'lib, 20-25 qavat hujayra qatlamlaridan iborat. Eng yuqori qatlamlaridagi yassi hujayralarda kam miqdorda keratogialin donachalarini uchratish mumkin.

Shilliq pardaning xususiy plastinkasi siyrak tolali shakllanmagan biriktiruvchi to'qimadan iborat. Xususiy qavat epiteliyga botib kirib so'rg'ichlar hosil qiladi. Biriktiruvchi to'qimada elastik va kollagen tolalar ko'p bo'ladi. Bu yerda biriktiruvchi to'qimaning barcha komponentlari mavjud bo'lib, shuningdek, juda ko'p limfotsitlar uchraydi. Ko'pincha ular diffuz holatda joylashadi, ba'zan esa limfoid follikulalarni hosil qiladi. Xususiy plastinkada qizilo'ngachning kardial bezlari joylashadi. Ular to'da-to'da bo'lib 2 guruhni tashkil qiladi. Yuqori guruh kardial bezlari hiqildoqning uzuksimon tog'ayi va kekirdakning 5-halqasi sohasida, pastki guruhi quyi qismida – qizilo'ngachning me'daga o'tish joyida bo'ladi. Bu bezlar me'daning kardial bezlariga o'xshash, ya'ni oddiy tarmoqlangan naysimon bo'ladi. Bezlarning oxirgi bo'limlari shilliq ishlab chiqaruvchi silindrsimon yoki kubsimon hujayralardan iborat bo'lib, ba'zan ular orasida pariyetal hujayralar ham uchraydi. Bezning chiqaruv naylari epiteliy yuzasiga ochiladi. Qizilo'ngachning kardial bezlari ko'p miqdorda endokrin hujayralar tutadi, ular asosan bezning oxirgi bo'limlarida, qisman chiqaruv naylarida joylashgan. Ularga serotonin ishlab chiqaruvchi EC, enteroxromaffin hujayralarga o'xshash ECL hujayralar kiradi. Qizilo'ngachning kardial bezlarining tuzilishi, joylashishi va funksiyasini bilish shifokorlar uchun muhim ahamiyatga ega, chunki ular joylashgan yerda ko'pincha qizilo'ngachning

ikkilamchi bo'shliqlari, kistalari, yaralari va o'smalari hosil bo'ladi.

Shilliq pardaning mushak plastinkasi elastik tolalar to'ri bilan o'ralgan silliq mushak hujayralaridan tuzilgan. Silliq mushak hujayralari hiqildoqning uzuksimon tog'ayi sohasida alohida tutamlar hosil qiladi, keyinchalik bo'ylama joylashgan yupqa qavatni hosil qiladi, qizilo'ngachning quyi qismiga qarab ko'payib boradi va qizilo'ngachning me'daga o'tadigan joyida qalinligi 200-400 mkm ga yetadi. Ushbu mushak plastinkasi ovqat luqmalarining shilliq parda bo'ylab siljishi yengillashadi, dag'al ovqatni shilliq pardani emirishidan himoyalaydi. Bunda dag'al ovqat mushak plastinka mushak hujayralarining tonusini pasaytiradi, natijada shilliq pardaning bu qismi kengayadi va dag'al ovqatning o'tishi yengillashadi.

Shilliq osti parda shilliq pardani mushak pardaga nisbatan harakatini ta'minlaydi. U siyrak tolali shakllanmagan biriktiruvchi to'qimadan iborat. Shilliq parda bilan birga bo'ylamasiga yo'nalgan burmalarni hosil qiladi. Ular ovqat luqmasi o'tish vaqtida yoziladi. Shilliq osti pardaning qalinligi 300-700 mkm ga teng bo'lib, bu yerda qizilo'ngachning xususiy bezlari joylashadi.

Qizilo'ngachning xususiy bezlari murakkab tarmoqlangan alveolyar-naysimon bezlardir. Ular asosan qizilo'ngachning yuqoridagi uchdan bir qismining ventral sohasida joylashgan. Bezlarning oxirgi bo'limlari asosan shilliq hujayralardan tashkil topgan. Bez sekretini avval mayda, so'ng yirik chiqaruv naylariga quyiladi. Ular qo'shib, shilliq pardaning xususiy plastinkasida yirik ampulyar naylarni hosil qiladi va epiteliy yuzasiga ochiladi. Mayda naychalarda epiteliy bir qavatli kubsimon yoki past silindrsimon, yirik naylarda esa ko'p qavatli yassi bo'ladi, ba'zida bu yerda kiprikli hujayralarni uchratish mumkin. Qizilo'ngachning xususiy bezlarining mahsuloti shilliq pardaning yuzasini namlab, oziq moddalarining shilliq parda bo'ylab siljishini ta'minlaydi.

Mushak parda siyrak tolali biriktiruvchi to'qima bilan ajralgan ichki aylana va tashqi bo'ylama qavatlardan iborat. Mushak parda qizilo'ngachning yuqorigi uchdan bir qismida ko'ndalang-targ'il, o'rta qismida ham ko'ndalang-targ'il, ham silliq, quyidagi uchdan ikki qismida esa faqatgina silliq mushaklardan tuzilgan. Ichki sirkulyar qavat ikki joyda qalinlashib, qizilo'ngach sfinkterlarini hosil qiladi. Yuqorigi sfinkter hiqildoqning uzuksimon tog'ayi sohasida, pastki sfinkter-qizilo'ngachning me'daga o'tish joyida joylashgan.

Adventitsial parda siyrak tolali shakllanmagan biriktiruvchi to'qimadan iborat bo'lib, ichki tomondan mushak pardadagi, tashqaridan a'zo atrofidagi biriktiruvchi to'qima bilan qo'shilgan bo'ladi. Adventitsiya pardasida bo'ylama yo'nalgan qon tomirlari va nerv tolalari ko'plab joylashadi. Qizilo'ngachning pastki - qorin qismida adventitsiya o'rnida seroz parda bo'lib, u mezoteliy bilan qoplangan biriktiruvchi to'qimadan tashkil topgan.

Qizilo'ngach bezlarining shilliq sekretini me'dadan tushgan kislota ta'siridan kuchsiz himoya qobig'ini yaratadi. Me'da shirasining qizilo'ngachga tushishi quyi sfinkter mushaklarining bo'shashishi hisobiga ro'y berishi mumkin va *reflyuks - ezofagit*, ya'ni jig'ildon qaynashiga sabab bo'ladi. Agar bu surunkali davom etsa,

shilliq pardada eroziyalar (yaralar) paydo bo'ladi. Bu kasallik *gastroezofageal reflyuks* kasalligi termini bilan ataladi (GERK). Agar bu kasallik davolanmasa, qizilo'ngach epiteliysida metaplastik o'zgarishlar sodir bo'ladi va u Barrett qizilo'ngachi deb nomlanadi.

HAZM NAYINING O'RTA BO'LAGI

Hazm nayining o'rta bo'lagida oziq hazm bezlari shiralari tarkibidagi fermentlar yordamida kimyoviy parchalanadi, so'riladi va najas shakllanadi.

Me'da

Me'da ovqat hazm qilish tizimining asosiy a'zolaridan bo'lib, quyidagi vazifalarni bajaradi:

1) *Sekretor vazifasi* – me'da shirasini ishlab chiqarishdan iborat. Me'da shirasi me'da devoridagi turli bezlar mahsuloti bo'lib, uning tarkibida pepsin, ximozin (renin), lipaza fermentlari hamda xlorid kislota va shilliq modda bo'ladi.

Pepsin – me'da shirasining asosiy fermenti hisoblanadi. Uning ta'sirida ovqat tarkibidagi murakkab oqsillar parchalanadi. Pepsin proferment – pepsinogen shaklida sintezlanadi, uning fermentativ faoliyati xlorid kislota ta'sirida namoyon bo'ladi. Me'da devorining pepsinning hazm qiluvchi ta'siriga chidamliligi me'da shirasida antipepsin borligi bilan izohlanadi.

Ximozin – emizikli chaqaloqlarda sut tarkibidagi eruvchan kazeinogenni erimaydigan kazeinga aylantiradi (sutni ivitadi). Katta odamlarda bu vazifani pepsin bajaradi.

Lipaza – katta odamlarda oz miqdorda ajraladi, yosh bolalarda sut tarkibidagi yog'larni parchalaydi.

Shilliq modda – me'da shilliq pardasi yuzasini qoplab, uni xlorid kislota ta'siridan va dag'al ovqat luqmalarining shikastlashidan saqlaydi.

2) *Mexanik vazifasi* ovqatni me'da shirasi bilan aralashtirish va qayta ishlangan ovqat massasini o'nikkibarmoqli ichakka o'tkazib berishdan iborat. Bu vazifani bajarishda me'da devorining mushaklari ishtirok etadi.

3) Me'da devorida ovqat bilan kirgan B₁₂ vitaminining so'rilishini ta'minlovchi *antianemik omil* hosil bo'ladi. Bu omilning bo'lmasligi odamda xavfli kamqonlik kasalligiga olib keladi.

4) Me'da devori orqali suv, spirt, tuzlar, qand va boshqa moddalar yaxshi so'riladi.

5) *Ekskretor vazifasi* – ba'zi buyrak kasalliklarida me'da devori orqali oqsil almashinuvining ba'zi oxirgi mahsulotlari (ammiak, mochevina va boshqalar) ajralishi mumkin.

6) *Endokrin vazifasi* – gastrin, gistamin, serotonin, motilin, enteroglyukagon va boshqa qator biologik faol moddalarni ajratadi. Bu moddalar me'da va hazm qilish yo'llarining boshqa bo'limlari motorikasiga va bez hujayralarining sekretor faoli-

yatiga kuchaytiruvchi yoki susaytiruvchi ta'sir ko'rsatadi.

Taraqqiyoti. Me'da embrion taraqqiyotining 4-haftasida birlamchi ichakning kengaygan qismidan hosil bo'ladi. 2-oyi davomida me'daning asosiy qismlari shakllanadi. Ichak nayi endotermasidan epiteliy va me'da bezlari rivojlansa, me'daning qolgan qismlari mezenximaning hosilasi hisoblanadi. 6-7-haftasi davomida me'da chuqurchalari, ularning tubida kurtaklar ko'rinishida me'da bezlari rivojlanadi, keyinchalik ular o'sib, me'da shilliq pardasining xususiy plastinkasida joylashadi. Dastlab ularda pariyetal hujayralar, keyinchalik bosh va shilliq hujayralar paydo bo'ladi. Shu vaqtda (6-7-hafta) avval mushak pardasining aylana qavati, keyinchalik shilliq pardaning mushak plastinkasi shakllanadi. 13-14-haftasida mushak pardasining tashqi bo'ylama qavati, keyinchalik ichki qiyshiq qavatlar rivojlanadi.

Tuzilishi. Me'dada anatomik jihatdan kardial, tub, tana va pilorik qismlari farqlanadi. Me'da devori shilliq, shilliq osti, mushak va seroz pardalardan iborat.

Me'daning ichki yuzasi tekis bo'lmay, unda uch xil tuzilma - bo'ylama me'da burmalari, me'da maydonchalari va me'da chuqurchalari bo'ladi. Me'da burmalarning hosil bo'lishida shilliq va shilliq osti parda qatnashadi. Me'da maydonchalari shilliq pardaning bir-biridan egatchalar orqali ajralib turgan sohalaridir. Ular ko'p burchakli shaklga ega bo'lib, eni 1 mm dan 16 mm gacha yetadi. Maydonchalarning hosil bo'lishiga sabab, to'p-to'p bo'lib joylashgan me'da bezlari, bir-biridan biriktiruvchi to'qimaning yupqa qatlami bilan ajralib turadi. Ulardan o'tgan yuza venalar qizil chiziqchalar ko'rinishida maydonchalarni bir-biridan ajratib turadi. Me'da chuqurchalari epiteliyning xususiy plastinkaga botib kirishidan hosil bo'ladi, ularning umumiy soni 3 mln ga etadi. Chuqurchalar me'daning butun yuzasida uchraydi, ammo turli qismlarida ularning chuqurligi har xil bo'ladi. Masalan, me'daning kardial va tana qismida ularning chuqurligi me'da shilliq pardasining 1/4 qismini tashkil etadi, pilorik qismida esa eng chuqur bo'lib, shilliq pardaning deyarli yarmigacha boradi. Me'da chuqurchalari tubiga shilliq pardaning xususiy plastinkasida joylashgan me'da bezlari ochiladi. Shilliq pardaning eng yupqa qismi me'daning kardial qismiga to'g'ri keladi.

Me'daning shilliq pardasi uch qavatdan tashkil topgan - epiteliy, xususiy plastinka va mushakli plastinka. Epiteliysi - bir qavatli prizmatik bo'lib, uning qizilo'ngach epiteliysi bilan chegarasi aniq ajralib turadi. Me'da epiteliysining o'ziga xos xususiyati uning bezli tabiatga ega ekanligidir. Epiteliy hujayralari doimiy ravishda shilliq tabiatli (mukoid) sekret ajratadi. Uning tarkibida suv (95%), lipidlar va glikoproteinlar bo'lib, ular birgalikda shilliq pardani kislota ta'siridan himoyalovchi gidrofob geln shakllantiradi. Hujayralar qutblangan bo'lib, ularda apikal va bazal qismlari aniq ajralib turadi. Bazal qismida oval yadro, uning ustida Golji kompleksi joylashadi. Apikal qismida turli kattalikdagi mukoid modda tutuvchi sekret donachalari to'planadi. Hujayralarning apikal plazmolemmasi mikrovor-sinkalar, lateral plazmolemmasi esa interdigitatsiyalar hosil qiladi.

Me'da epiteliy hujayralarining sekret shilliq parda ustida mukoid parda hosil qiladi va uni me'da shirasining kimyoviy va dag'al ovqat parchalarining mexanik

ta'siridan himoyalaydi. Shilliq miqdorining ortishi me'daga turli xil qo'zg'atuvchi moddalar (alkogol, kislota va boshqalar) tushganda kuzatiladi. Stress va boshqa psixosomatik faktorlar, dorivor preparatlardan aspirin, yallig'lanishga qarshi nosteroid preparatlar, etil spirti, ba'zi mikroorganizmlar epiteliy qavatining zararlanishiga olib kelishi va yara hosil qilishi mumkin.

Shilliq pardaning xususiy plastinkasida me'da bezlari joylashgan, ular siyrak tolali shakllanmagan biriktiruvchi to'qimaning yupqa qatlamlari bilan bir-biridan ajralib turadi. Ushbu plastinkada limfoid elementlar tarqoq (diffuz) yoki yakka-yakka bo'lib joylashgan solitar limfatik tugunchalarni hosil qiladi. Ular ko'pincha me'daning o'nikkibarmoqli ichakka o'tish joyida uchraydi.

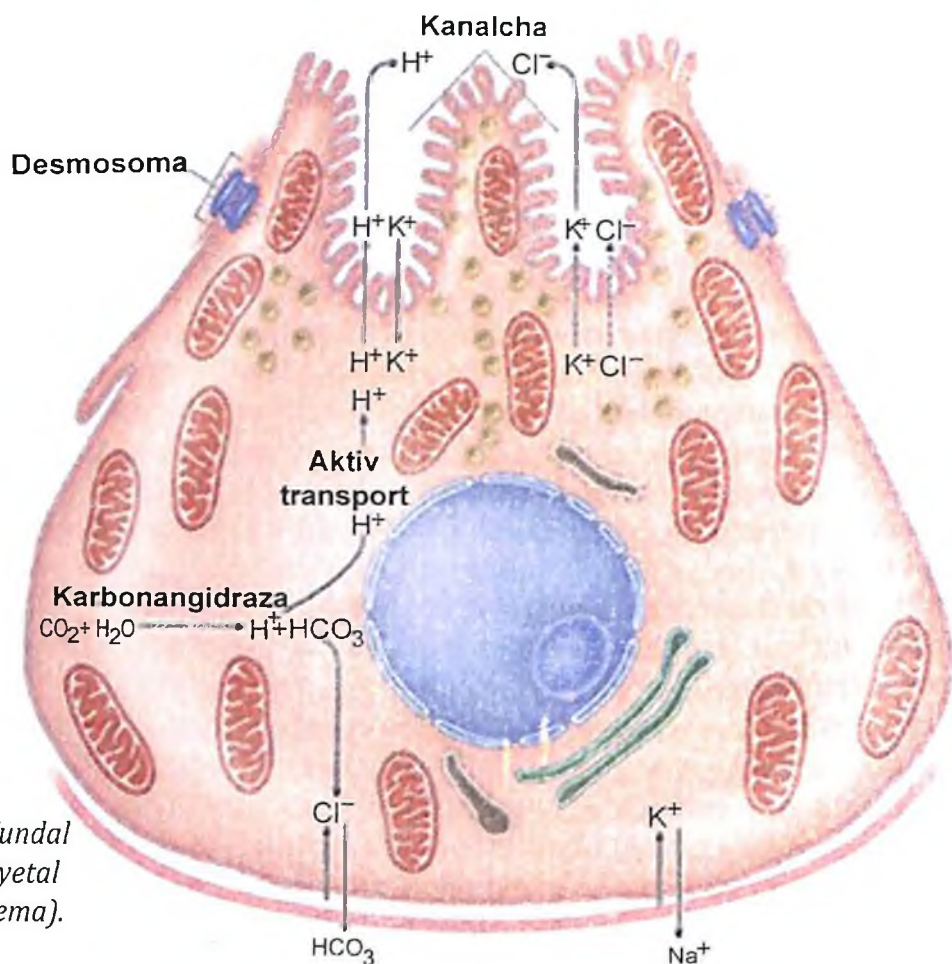
Shilliq pardaning mushak plastinkasi uch qavatdan: ichki va tashqi aylana, o'rta bo'ylama yo'nalgan silliq mushak hujayralaridan iborat. Ayrim silliq mushak hujayralari xususiy plastinkaga ham o'tishi mumkin. Mushak hujayralarining qisqarishi shilliq pardaning harakatchanligini va me'da bezlari sekretini ajralishini ta'minlaydi.

Me'da bezlari me'daning turli bo'limlarida bir xil tuzilishga ega bo'lmaydi. Joylashishiga ko'ra, uch xil me'da bezlari farqlanadi: fundal yoki xususiy bezlar, pilorik va kardial bezlar.

Me'daning xususiy (fundal) bezlari me'daning tub va tana qismida joylashadi, ularning soni (35 mln ga yaqin, har birining maydoni 100 mm^2 ga teng, umumiy sekretor yuzasi $3-4 \text{ m}^2$ ni tashkil etadi) pilorik yoki kardial bezlarga nisbatan ancha ko'p bo'ladi. Tuzilishiga ko'ra fundal bezlar oddiy tarmoqlanmagan yoki qisman tarmoqlangan naysimon bezlardir. Ularda bo'yin, tana va tub qismlari farqlanadi. Tana va tub qismlari bezning asosiy sekretor bo'limini tashkil qilsa, bo'yin kismi chiqaruv nayi vazifasini bajaradi. Bitta bezning uzunligi taxminan $0,65 \text{ mm}$, diametri 30 dan 50 μm gacha yetadi. Xususiy bezlar guruh bo'lib me'da chuqurchalariga ochiladi.

Fundal bezlarda besh xil: bosh, pariyetal, qo'shimcha, bo'yin yoki kambial hamda endokrin (argirofil) hujayralar tafovut qilinadi.

Bosh *ekzokrinotsitlar* asosan bezning tana va tub qismlarida joylashadi. Ular silindrsimon shaklga ega bo'lib, yumaloq yadrosi hujayra markazida joylashgan. Hujayralarda apikal va bazal qismlar farqlanadi. Apikal qismida oqsil tabiatli sekret donachalari to'planadi. Bazal qismi bazofil bo'yaladi, bu yerda yaxshi rivojlangan sintetik apparat joylashgan. Elektron mikroskop yordamida bosh hujayralarning apikal yuzasida qisqa va yo'g'on mikrovorsinkalar borligi aniqlangan. Gistokimyoviy usul bilan bosh hujayralarda oqsil parchalovchi pepsinogen (zimogen) preferenti hosil bo'lishi aniqlangan. Pepsinogen xlorid kislota ishtirokida o'zining faol shakli bo'lgan pepsinga aylanadi. Bosh hujayralar shuningdek lipaza fermentini ham sintezlaydi. Sut tarkibidagi oqsillarni parchalovchi renin ham bosh hujayralar tomonidan sintezlanishi haqidagi taxminlar ham mavjud. Adashgan nerv ta'sirlanganda bosh hujayralardan pepsinogen donachalarining tezda ajralib chiqishi tajribalarda tasdiqlangan.



16.9-rasm. Fundal bezning pariyetal hujayrasi (sxema).

Pariyetal ekzokrinotsitlar bosh va qo'shimcha hujayralardan orqaroqda joylashib, ularning bazal qismlariga zich tegib yotadi (shuning uchun "o'rab oluvchi" deb ham nomlanadi) (16.9-rasm).

Ular me'da bezlarining eng yirik hujayralari bo'lib, noto'g'ri yumaloq shaklga ega, yirik yadrosi sitoplazmaning markaziy qismida joylashadi. Pariyetal hujayralar asosan bezning tana va bo'yin qismlarida yakka-yakka holda joylashadi. Hujayra sitoplazmasi donador tuzilishga ega bo'lib, oksifil bo'yaladi. Pariyetal hujayralarni elektron mikroskop orqali o'rganilganda, ularda juda ko'p mikrovorsinkalar, mayda vezikulalar va naychalar tutuvchi maxsus hujayraichi kanalchalarni ko'rish mumkin. Hujayraichi kanalchalari bosh va qo'shimcha hujayralar orasida joylashgan hujayralararo kanalchalarga yoki to'g'ridan-to'g'ri bez bo'shlig'iga ochiladi. Sitoplazmasida kristalarga boy mitoxondriyalarning juda ko'p bo'lishi pariyetal hujayralar uchun xarakterlidir. Mitoxondriyalar orasida silliq endoplazmatik to'rdan hosil bo'lgan mayda pufakchalar joylashadi.

Hozirda pariyetal hujayralarning vodorod (H^+) ionlarini ishlab chiqarishi aniqlangan. Vodorod ionlarining hosil bo'lishida karboangidraza fermenti muhim rol o'ynaydi. Pariyetal hujayralar sitoplazmasida karbonatangidrid va suv

birikishidan karbonat kislotasi (H_2SO_3) hosil bo'ladi. Karboangidraza fermenti ta'sirida karbonat kislotasi o'z navbatida vodorod (H^+) va bikarbonat (HSO_3^-) ionlariga ajraladi. Hosil bo'lgan H^+ ioni mayda pufakchalar qobig'ida bo'lgan H^+ -ATF-aza ta'sirida pufakchalarga yig'iladi. Mayda pufakchalar esa pariyetal hujayraning hujayra ichi kanalchalari devoriga borib qo'shiladi. Natijada, H^+ ionlari avval hujayra ichi kanalchasiga, so'ng fundal bezning bo'shlig'i orqali me'da chuqurchasiga chiqadi. Ushbu hujayralar faol holatda K^+ va Cl^- ionlarini kanalchalarga ajratadi. K^+ ionlari H^+ ionlari bilan H^+/K^+ - nasos ta'sirida almashinadi, ya'ni K^+ ionlari hujayra ichiga, H^+ ionlari esa tashqariga. Bu yerda H^+ ionlari Cl^- ionlari bilan birikib xlorid kislotani (HCl) hosil qiladi. Bu jarayon juda ko'p energiya talab etadi, shuning uchun pariyetal hujayralarda mitoxondriyalar soni ko'p bo'ladi.

Odanda pariyetal hujayralar ichki faktor – glikoprotein ishlab chiqaradi, u B_{12} vitaminini bog'lash xususiyatiga ega. Ushbu kompleks yonbosh ichak devorida so'riladi va qizil suyak ko'migida eritrotsitlar hosil bo'lishiga ta'sir ko'rsatadi. Me'da shilliq pardasining atrofiyasi bezlar tarkibidagi bosh va pariyetal hujayralarning kamayishiga olib keladi. Bu ichki faktorning va uning vitamin B_{12} bilan hosil qilgan kompleksining yetishmovchiligini chaqiradi, natijada xavfli anemiya rivojlanadi.

Shilliq hujayralar, mukotsitlar ning ikki turi mavjud – qo'shimcha va bo'yin. *Qo'shimcha hujayralar*; ko'pincha, bezning tana qismida joylashib, past prizmatik shaklga ega. Hujayralarning bazal qismida yassilashgan yadro joylashadi. Apikal qismida yumaloq yoki oval shakldagi granular, Golji kompleksi va kam miqdorda mitoxondriyalarni ko'rish mumkin. Qo'shimcha hujayralar qoplovchi epiteliy hujayralardan farq qiluvchi shilliq (mukoid) modda ishlab chiqaradi. Mukoid moddadan tashqari sekret tarkibida oqsil ham uchraydi, shuning uchun, qo'shimcha hujayralar mukoid – peptid hujayralar deb ham nomlanadi.

Bo'yin yoki oraliq hujayralar me'da bezlarining faqat bo'yin qismida uchraydi. Ular me'da chuqurchalarining qoplovchi hujayralariga yondoshib joylashadi. Bu hujayralarda mitoz holatini kuzatish mumkin, shuning uchun ular kam differentsiallashgan kambial hujayralar deb ham hisoblanadi. Hujayralarning shakli past kubsimon bo'lib, yirik, oval yoki yumaloq yadroga ega. Hujayralarning apikal qismida kam miqdorda shilliq sekret tutuvchi mayda sekretor granular mavjud.

Endokrin hujayralarning me'dada morfologik, biokimyoviy va funksional belgilariga ko'ra bir necha turi farqlanadi. Ularga EC, G, ECL, D, D_1 , P, A kabi hujayralar kiradi.

EC-hujayralar eng ko'p uchraydi, ular xususiy bezlarning tana va tub qismida, bosh hujayralarning orasida joylashadi. *ES-hujayralar serotonin va melatonin* ishlab chiqaradi. Serotonin hazm fermentlari sekretsiyasini, shilliq ishlab chiqarilishini, harakatini kuchaytiradi. Melatonin funksional faollikning yorug'likka nisbatan faolligini boshqaradi. *G-hujayralar* esa *gastrin* ishlab chiqaradi. Ular asosan pilorik va kardial bezlar tarkibida ko'p uchraydi va bezlarning tana va tub, ba'zan bo'yin qismida joylashadi. *Gastrin* bosh va pariyetal hujayralarning sekretor

faoliyatini, shuningdek me'da motorikasini ham kuchaytiradi. Ushbu hujayralar gastrindan tashqari og'riq qoldiruvchi *enkefalin* (endogen morfin) ham ishlab chiqaradi. Endokrin hujayralar ichida kamroq uchraydigan hujayralarga *ECL*, *D*, *D₁*, *P*, *A*-hujayralari kiradi. *ECL-hujayralar* (enteroxromofinsimon hujayralar) fundal bezlarning tana va tub qismida joylashgan bo'lib, pariyetal hujayralarning sekretsiasini kuchaytiruvchi *gistamin* gormonini ishlab chiqaradi. *D*- va *D₁-hujayralar* asosan pilorik bezlar tarkibida uchraydi. Ular faol polipeptidlar ishlab chiqaradilar. Masalan, *D*-hujayralar oqsil sintezini tormozlovchi *somatostatin*, *D₁* hujayralar *vazointestinal peptid* (VIP) ishlab chiqaradi. Ushbu gormon qon tomirlarini kengaytiradi, qon bosimini tushiradi va me'daosti bezi gormonlarining ishlab chiqarilishini stimullaydi. *A-hujayralar* me'daosti bezi endokrin orolchalaridagi *A-hujayralarga* o'xshash bo'lib, *glyukagon* ishlab chiqarishda ishtirok etadi. *P-hujayralar* bombezin ishlab chiqaradi. Bu gormon xlorid kislota va pankreatik shira ishlab chiqarilishini oshiradi, shuningdek o't qopi devori silliq mushaklarining qisqarishini kuchaytiradi.

Me'daning pilorik bezlari me'daning o'nikkibarmoqli ichakka o'tish joyida bo'ladi. Ularning soni 3,5 mln ga yetadi. Tuzilishiga ko'ra oddiy o'ta tarmoqlangan naysimon bezlar. Pilorik bezlar xususiy plastinkada siyrak joylashgan, chunki ular orasida siyrak biriktiruvchi to'qima qatlamlari qalin joylashadi. Ko'pgina bezlarda pariyetal hujayralar bo'lmaydi. Ular asosan xususiy bezlar tarkibidagi shilliq hujayralarga o'xshash hujayralardan iborat bo'lib, ko'p miqdorda dipeptidazalar tutadi. Pilorik bezlar ishqoriy reaksiyaga ega sekret ajratadi.

Me'daning pilorik qismi shilliq pardasi o'ziga xos xususiyatlarga ega: me'da chuqurchalari chuqurroq bo'lib, shilliq pardaning deyarli yarmini egallaydi. Pilorik sfinkter sohasida shilliq parda xalqasimon burma hosil qiladi, u oziqni me'dadan ichakka o'tishini boshqaradi.

Me'daning kardial bezlari - oddiy o'ta tarmoqlangan naysimon bezlar. Ularning sekret oxirlari va kalta chiqaruv naylari (bo'yin qismi), prizmatik epiteliy bilan qoplangan. Musikarmin bilan bo'yalganda ularda shilliq modda, shuningdek dipeptidazalar ham aniqlangan. Shuning uchun ushbu sekretor hujayralar pilorik bezlar va qizilo'ngachning kardial bezlari hujayralariga o'xshash hujayralar deb qaraladi. Ba'zida, kardial bezlar tarkibida oz miqdorda bosh va pariyetal hujayralar uchraydi.

Me'daning shilliq osti pardasi elastik tolalarga boy bo'lgan siyrak tolali shakllanmagan biriktiruvchi to'qimadan iborat. Bu yerda arterial va venoz tomirlar chigali, limfatik tomirlar to'ri va shilliq osti nerv chigallari (Meysner) joylashadi.

Me'daning mushak pardasi me'daning turli bo'limlarida birxil rivojlanmagan. Me'daning kardial va tub qismida mushak parda yupqa bo'lsa, tana va ayniqsa, pilorik qismida o'ta yaxshi rivojlangan bo'ladi. Mushak parda 3 qavatdan iborat: ichki - qiyshiq, o'rta - sirkulyar va tashqi - bo'ylama. O'rta qavati me'daning pilorik qismida 3-5 sm gacha qalinlashib, sfinkter hosil qiladi. Mushak qavatlari orasida mushaklararo nerv chigallari (Averbax) va limfatik tomirlar to'ri joylashadi.

Me'daning seroz pardasi mushak pardaga yopishgan siyrak tolali shakllanmagan biriktiruvchi to'qima va tashqi tomondan qoplangan mezoteliydan tashkil topgan.

Ingichka ichak

Anatomik jihatdan ingichka ichak me'dadan keyin joylashgan, o'rtacha 5-6 m bo'lib, uchta qismdan iborat: o'nikkibarmoqli, och va yonbosh ichaklar.

Fiziologik jihatdan ingichka ichakda oziq moddalarning oxirigacha parchalanishi va so'rilishi bilan bog'liq jarayonlar amalga oshadi. Bu yerda barcha oziq moddalar - oqsil, yog' va karbon suvlar kimyoviy jihatdan qayta ishlanadi, ya'ni parchalanadi.

Oqsillarni parchalashda me'daosti bezi shirasi fermentlari - tripsin, ximotripsin, kollagenaza, elastaza, karboksilaza va ichak shirasi fermentlari - enterokinaza, aminopeptidaza, leytsinaminopeptidaza, alaninaminopeptidaza, tri- va dipeptidazalar ishtirok etadi.

Uglevodlarni parchalashda ham me'daosti va ichak fermentlari - β -amilaza, amilo-1,6-glyukozidaza, oligo-1,6-glikozidaza, maltaza (α -glikozidaza), laktazalar ishtirok etadi.

Yog'larni parchalash jarayonini pankreatik va ichak lipazasi amalga oshiradi. Yog'lar parchalanishi natijasida yog' kislotasi, glitserin va monoglitseridlar hosil bo'ladi.

Ingichka ichakda shuningdek, oqsil, uglevod va yog'larning parchalanishidan hosil bo'lgan moddalarning qon va limfaga so'rilishi amalga oshiriladi.

Ichak mexanik vazifani ham bajaradi, ya'ni ximusning ichak bo'ylab harakatini ta'minlaydi. Bu jarayon ichak mushak pardasining peristaltik qisqarishi tufayli amalga oshiriladi.

Ichakning endokrin vazifasiga maxsus sekretor hujayralar tomonidan ishlab chiqaruvchi biologik faol moddalar kiradi. Ularga - serotonin, gistamin, motilin, sekretin, enteroglyukagon, xolitsistokinin, pankreazimin, gastrin va gastrinni ingibirlovchi faktor kiradi.

Taraqqiyoti. Embrion rivojlanishining 5-haftasida birlamchi ichak nayining o'rta qismining oldingi bo'limidan o'nikkibarmoqli, o'rta bo'limidan och, yonbosh va yo'g'on ichaklar, orqa bo'limidan to'g'ri ichaklar hosil bo'ladi. Vorsinka va kriptalar epiteliysi, shuningdek duodenal bezlar ichak endodermasidan taraqqiy etadi. Dastlab epiteliy bir qatorli kubsimon, keyinchalik ikki qatorli prizmatik bo'lib, 7-8-haftalariga kelib esa bir qatorli prizmatik epiteliyga aylanadi. Rivojlanishning 8-10-haftalarida vorsinka va kriptalar, 20-24-haftalari davomida sirkulyar burmalar shakllanadi. Shu vaqtda duodenal bezlar ham rivojlanadi. 4-haftalik embrionda ichak epiteliysi hujayralari takomillashmagan bo'ladi, ularning proliferativ faolligi yuqori ekanligi kuzatiladi. Epiteliotsitlarning takomillashuvi 6-12-haftalariga kelib boshlanadi. Dastlab ustunsimon epiteliotsitlar (jiyakli enterotsitlar) paydo bo'ladi, ularda mikrovorsinkalar intensiv rivojlanadi va

rezorbsiya yuzasi keskin oshadi. Glikokaliks tug'ilishga yaqin rivojlanadi. Bu davrda epiteliotsitlarda rezorbsiya jarayonining ultrastruktur belgilari kuzatiladi – vezikulalar, lizosomalar, multivezikulyar va mekonial tanachalar soni ortadi.

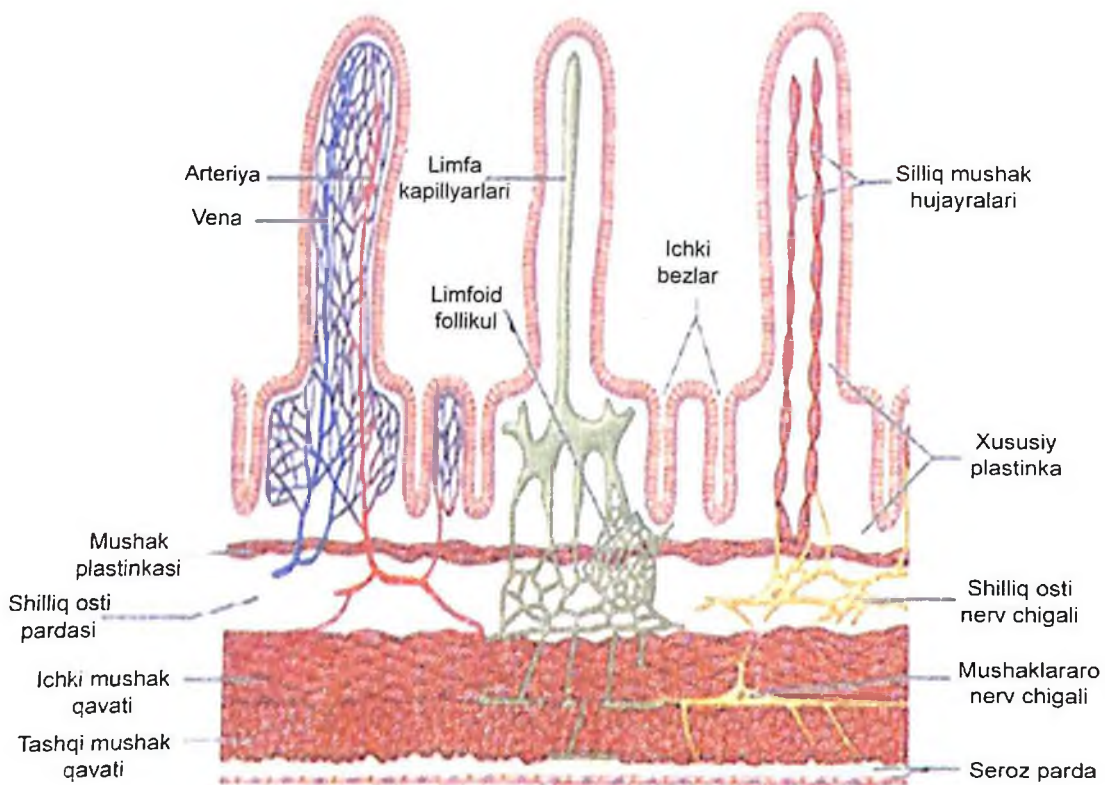
Qadahsimon ekzokrinotsitlar rivojlanishning 5-haftasida, endokrinotsitlar esa 6-haftasida takomillashadi. Bu davrda endokrinotsitlardan EC, G va S-hujayralar paydo bo'ladi.

Ingichka ichak shilliq pardasining xususiy qavati va shilliq osti pardasi embriogeneznining 7–8-haftalarida mezenximadan taraqqiy etadi.

Ingichka ichakning mushak pardasi ham mezenximadan rivojlanib, turlicha davrlarga bo'linadi: rivojlanishning 7–8-haftalarida mushak pardaning ichki aylana, 8–9-haftalarida – tashqi bo'ylama qavatlar, va nihoyat, 24–28-haftalarida shilliq pardaning mushakli plastinkasi hosil bo'ladi.

Ingichka ichakning seroz pardasi embriogeneznining 5-haftasida mezenximadan – birlashtiruvchi to'qimali qismi, mezodermaning visseral varag'idan – mezotelii hosil bo'ladi.

Tuzilishi. Ingichka ichak devorida shilliq, shilliq osti, mushak va seroz pardalar tafovut etiladi. Ingichka ichakning ichki yuzasidagi aylana burmalar (Kerkring klapanlari), vorsinka (so'rg'ichlar) hamda kriptalar o'ziga xos relyefni namoyon etadi. Ular ingichka ichakning yuzasini bir necha marta oshirib, uning hazm



16.10-rasm. Vorsinkalarning qon, limfa va nerv bilan ta'minlanishi

jarayonidagi ishtirokini yanada kuchaytiradi. *Aylana burmalar* shilliq va shilliq osti pardalardan hosil bo'ladi. Ular ayniqsa och ichakda kuchli, o'nikkibarmoqli ichak va yonbosh ichaklarda esa sust rivojlangan bo'ladi. *Vorsinka* va *kriptalar* shilliq pardaning struktur-funksional birligi hisoblanadi.

Vorsinkalar – shilliq pardaning ichak bo'shlig'ida erkin yotgan, 0,5 – 1,5 mm li barmoqsimon yoki bargsimon o'simtalaridir. Masalan, o'nikkibarmoqli ichakda vorsinkalar bargsimon bo'lsa, yonbosh ichakka qarab barmoqsimon bo'lib boradi.

Yangi tug'ilgan chaqaloqlarda vorsinkalar barmoqsimon, yoshi katta odamlarda esa yassilashgan, ya'ni bargsimon yoki tilsimon bo'ladi.

Vorsinkalarni hosil qilishda shilliq pardaning barcha qavatlari ishtirok etadi. Vorsinkalar miqdori va balandligi ingichka ichakning butun uzunasi bo'ylab bir xilda bo'lmaydi. Masalan, o'nikkibarmoqli ichakning 1 mm² yuzasida 22– 40, yonbosh ichakda esa 18 dan 25 tagacha bo'ladi. O'nikkibarmoqli ichakda vorsinkalar serbar va kalta (0,2-0,5 mm), och va yonbosh ichaklarda esa ingichkaroq, lekin baland (0,5-1,5 mm) bo'ladi (*16.10-rasm*).

Kriptalar – (Liberkyun bezlari) epiteliyning xususiy plastinkaga botib kirishidan hosil bo'lgan oddiy naysimon bezlar. Chiqaruv naylari vorsinkalar oralig'iga ochiladi. Kriptalarning uzunligi 0, 25-0,5 mm, diametri 0,07 mm gacha bo'ladi. Ichakning 1 mm² yuzasiga 100 ta kripta to'g'ri keladi. Umumiy qilib olganda, ingichka ichakda 150 -200 mln dan ortiq kriptalar bo'lib, bu miqdor 14 m² yuzani tashkil etadi.

Vorsinkalar va kriptalarning yuzasi bir qavatli prizmatik jiyakli epiteliy bilan qoplangan. Vorsinkalar epiteliysi kriptalar epiteliysining davomi hisoblanadi va 3 xil: «jiyakli» prizmatik (enterotsitlar), qadahsimon va endokrin hujayralardan tashkil topgan. Kriptalar epiteliysida yuqorida ko'rsatilgan hujayralardan tashqari, Panet hujayralari, ixtisoslashmagan «jiyaksiz» hujayralar va enteroendokrin hujayralar ham bo'ladi. Peyer pilakchalarining limfoid follikulalari yuzasidagi epiteliy tarkibida «tukli» – neyroepitelial va M-hujayralar uchraydi.

Jiyakli prizmatik hujayralar (enterotsitlar) vorsinkalar epiteliysining asosiy hujayralarini tashkil etadi. Balandligi 22-26 mkm, eni 8 mkm, shakli silindrsimon (prizmatik), cho'zinchoq yadrosi hujayraning bazal qismida joylashgan. Apikal plazmolemma mikrovorsinkalardan iborat «jiyak» (hoshiya) hosil qiladi. Har bir hujayrada mikrovorsinkalar 2–3 mingga yaqin bo'lsa, ingichka ichak shilliq yuzasining 1 mm² da ularning soni 200 mln ga to'g'ri keladi. Mikrovorsinkalarning balandligi taxminan 1 mkm, diametri 0,1 mkm ga teng.

Aylana burmalar ichak yuzasini 3, vorsinkalar 10, mikrovorsinkalar 20 marta-gacha oshirsa, birgalikda ular ichak yuzasini 600 martaga oshiradi, bunda ichak yuzasi 200 m² ga yetadi.

Har bir mikrovorsinka uch qismdan tashkil topgan. Mikrovorsinkalar yuzasida lipoproteid va glikozaminglikanlardan tashkil topgan glikokaliks joylashgan. Markaziy qismida vertikal joylashgan aktin mikrofilamentlaridan iborat tutamlar mavjud. Ular yuqorida vorsinkalar yuzasidagi plazmolemma bilan biriksa, quyi qismi-

da hujayraning apikal sitoplazmasida, ya'ni mikrovarsinkalar asosida joylashgan terminal to'r (gorizontal yo'nalgan aktin va miozin mikrofilamentlar to'ri) bilan birikadi. Terminal to'r mikrofilamentlari qo'shni enterotsitlar bilan qo'shilib, hujayralarning apikal qismida zich hujayralararo birikmalarni hosil qiladi.

Enterotsitlarni qoplab turgan glikokaliks tarkibida fosfataza, aminopeptidaza, invertaza, nukleoziddifosfataza, glikozidaza, maltaza, laktaza, saxaraza va boshqa fermentlar aniqlangan. Bu mikrovarsinkalar faqatgina hujayraning so'rish yuzasini oshirib qolmay, balki so'riladigan moddalarni parchalashda ham faol ishtirok etishini ko'rsatadi. Ushbu jarayon *devoriy hazm* deb nomlanadi.

Enterotsitlarda aniq qutblanishni kuzatish mumkin. Yadro, donador endoplazmatik to'r va ribosomalar hujayraning bazal qismida joylashgan. Golji kompleksi yadro ustida joylashgan, undan hosil bo'lgan lizosomalar va sekretor vezikulalar hujayraning apikal va lateral qismida to'planadi. Terminal to'r ostida yog'lar so'rilishida ishtirok etuvchi silliq endoplazmatik to'r sisternalari joylashgan. Mitoxondriyalar hujayra sitoplazmasida bir xil tarqalgan.

Enterotsitlarning lateral plazmolemmasi burmalar hosil qiladi, ular qo'shni hujayralarning xuddi shunday burmalariga mutanosib kirib turadi. Lateral plazmolemma orasida tirqishlar yog'larning limfaga so'rilishida muhim rol o'ynaydi.

M-hujayralar (mikroburmali) enterotsitlarning bir turi bo'lib, yakka yoki guruh bo'lib joylashgan (peyer pilakchalari) limfoid follikulalar yuzasini qoplab turuvchi epiteliyda uchraydi. Ular baland prizmatik shaklga ega bo'lib ularning apikal yuzasida glikokaliks bo'lmaydi, mikrovarsinkalar deyarli uchramaydi, faqat har xil burmalar va mayda o'siqchalar bo'ladi. Terminal to'r yaxshi rivojlanmagan. M-hujayralarning yadro usti qismida silliq endoplazmatik to'rning naychalari va pufakchalari, mayda mitoxondriyalar va tonofibrillalar ko'plab uchraydi. Yadro oval shaklida bo'lib, hujayraning ba'zal qismida joylashgan. Ba'zan bu hujayralar sitoplazmasida multivezikulyar tanachalar ham uchraydi. Apikal plazmolemmasining mikroburmali orqali ichak bo'shlig'idan makromolekulalar (masalan, antigenlar), reoviruslar va bakteriyalar qamrab olinadi va endotsitoz pufakchalar shakllanadi. Pufakchalar hujayraning bazolateral qutblariga transport qilinadi. Shilliq pardaning xususiy plastinkasidagi limfotsitlarga ushbu antigenlar haqidagi informatsiya uzatiladi. Immun jarayon yoqiladi.

Qadahsimon hujayralar (ekzokrinotsitlar) ichakning boshlanishidan oxirigacha mavjud bo'lib, prizmatik hujayralar orasida yakka-yakka joylashgan. O'nikkibarmoqli ichakdan yonbosh ichakka qarab ularning soni ortib boradi. Qadahsimon hujayralar karboksil tutuvchi, sulfatlangan, kislotali glikozaminglikanlar, sialomusin va neytral glikozaminglikanlar komplekslaridan iborat shilliq sekret ishlab chiqaradi. Sekret to'plash vaqtida hujayralarning apikal qismi kengayib, "qadahsimon" shaklga keladi, yadro va organellari hujayraning bazal qismiga siqiladi. Sekret ajralgach, hujayra asl silindrsimon shaklga qaytadi.

Endokrin hujayralar maxsus kumush tuzlari yordamida bo'yalganda ko'rinadi. Bu hujayralar asosan kriptalarda uchraydi. Endokrin hujayralarning

sekretor donachalar tutgan asosi keng, apikal qismi esa tor bo'lib, epiteliy yuzasiga etib bormaydi. Shuning uchun ular *bazal donador (Kulchitskiy) hujayralari* deb ham nomlanadi. Endokrin hujayralarning soni kriptalarda vorsinkalarga nisbatan ko'p bo'ladi. Ichakda endokrin hujayralarning bir necha turi uchraydi. Ularning ko'pchiligini serotonin, motilin va R-moddani ishlab chiqaruvchi EC-hujayralar tashkil qiladi. Enteroglyukagon ishlab chiqaruvchi A-hujayralar kam uchraydi. Sekretin ishlab chiqaruvchi S-hujayralar ichakning har xil bo'limlarida bir xil tarqalmagan. Bundan tashqari, ichakda xoletsistokinin va pankreozimin ishlovchi I-hujayralar, gastrin ishlovchi G- hamda faol peptidlar (somatostatin va vazoaktiv intestinal peptid – VIP) ishlab chiqaruvchi D va D₁ hujayralar topilgan.

Panet hujayralari (atsidofil donachalar tutuvchi ekzokrinotsitlar) kriptalar tubida yakka yoki guruh bo'lib joylashadi, sitoplazmasining apikal qismida atsidofil sekret donachalari tutadi. Gistokimyoviy usullar bilan tekshirilganda ushbu donachalarda oqsil, mukopolisaxaridlar, rux, fermentlardan kislotali fosfataza, degidrogenaza, dipeptidaza, antibakterial xususiyatga ega bo'lgan lizotsim aniqlangan. Panet hujayralarining bunday xususiyati ularning hazm jarayonida va ichak bakterial florasini boshqarishdagi rolini belgilaydi. Hujayralar silindrsimon bo'lib, apikal yuzasida kalta, siyrak mikrovorsinkalar va sitoplazmasida yaxshi rivojlangan donador endoplazmatik to'r va Golji kompleksi tutadi.

Ichak epiteliysining regeneratsiyasi kriptalar tubida joylashgan hoshiyasiz ixtisoslashmagan hujayralarga bog'liq. Ularning bo'linishi va ixtisoslashishi kripta tubidan vorsinka yuzasiga qarab boradi. Dastlab kripta tubidagi hujayralar bo'linadi (proliferatsiya), so'ng ular vorsinkaga yuzasiga qarab siljiydi (migratsiya) va nihoyat, bu hujayralar vorsinkalar yuzasidan tushib ketadi (ekstruziya). Epiteliy hujayralarining to'liq regeneratsiya vaqti o'nikkibarmoqli ichak uchun 48 soat, och va yonbosh ichaklar uchun 72 soat, yo'g'on ichak uchun 4 sutkaga ega.

Shilliq parda epiteliy, xususiy va mushak qavatlardan iborat.

Ingichka ichak shilliq pardasining xususiy qavati retikulin tolalarga boy siyrak tolali shakllanmagan biriktiruvchi to'qimadan iborat. Tomirlar atrofidagi biriktiruvchi to'qimada elastik tolalar ko'p bo'ladi. Bu yerda ko'p miqdorda yakka (solitar) yoki guruh bo'lib joylashgan limfoid follikulalar to'plami yotadi. Ingichka ichakning distal bo'limlarida follikullar yirikroq bo'lib, shilliq pardaning mushak plastinkasiga ham kirib boradi, ular qisman shilliq osti pardada ham joylashishi mumkin.

Limfoid follikullarning guruh bo'lib joylashishi Peyer pilakchalarini (blyashkalari) hosil qiladi. Ular asosan yonbosh ichakda joylashadi. Pilakchalarining soni va kattaligi yoshga qarab o'zgaradi. O'nikkibarmoqli ichakda Peyer pilakchalari mayda bo'lib, yonbosh ichakka borgan sari ular kattalashib, tarkibidagi limfoid follikullarining soni ortib boradi. Peyer pilakchalarida uchta: follikulyar, gumbaz va parafollikulyar zonalar farqlanadi. Gumbaz zona deb follikulalarning yuzasni qoplab turuvchi qismiga aytiladi, gumbaz zona ichak bo'shlig'iga turtib chiqib turadi. Gumbaz zonasi kriptalar bilan chegaralanadi. Vorsinkalar bo'lmaydi. Gumbaz

epiteliysida jiyakli, kam ixtisoslashgan jiyaksiz, «tukli» (neyroepitelial) va M-hujayralar, baʼzan qadahsimon va endokrin hujayralar uchraydi. Peyer pilakchalari organizm immun tizimining muhim qismi boʻlib, antigenlar bilan aloqa qilishda va sekretor immunoglobulinlar ishlab chiqarishda muhim rol oʻynaydi.

Shilliq pardaning *xususiy mushak qavati* ikki qavat: ichki – aylana, tashqi – boʻylama yoʻnalgan silliq mushaklardan tashkil topgan. Ichki mushak qavatidan vorsinka va kriptalarning xususiy qavatiga qarab ayrim mushak tolalari yoʻnaladi. Bu yerda mushak tolalari vorsinka stromasi va bazal membrana bilan bogʻlanuvchi argirofil tolalar bilan oʻralgan boʻladi. Ushbu mushak tolalarining qisqarishi vorsinkalarning kaltalashishi va soʻrilgan moddaning shilliq parda tomirlari tomon soʻrilishini taʼminlaydi.

Shilliq osti parda siyrak tolali shakllanmagan biriktiruvchi toʻqimadan iborat. Bu parda qon tomirlariga va nerv oxirlariga boy. Oʻnikkibarmoqli ichak shilliq osti pardasida duodenal (Brunner) bezlari joylashadi. Bu bezlar murakkab naysimon tarmoqlangan shilliq bezlardir. Duodenal bezlarning oxirgi sekretor boʻlimi oʻta tarmoqlangan boʻlib, silindrsimon shilliq hujayralardan tashkil topgan. Brunner bezlarining chiqaruv naylari kubsimon hujayralar bilan qoplangan boʻlib, shilliq parda orqali oʻnikkibarmoqli ichakning kriptalariga ochiladi. Brunner bezlarining sekreti meʼdadan tushgan kislotali ximusni neytrallaydi. Duodenal bezlar sekreti tarkibidagi dipeptidlarni aminokislotalargacha parchalovchi dipeptidaza, karbon suvlarni parchalovchi amilaza fermentlari boʻladi. Bundan tashqari duodenal sekret meʼda osti bezining amilolitik faoliyatini kuchaytiradi. Duodenal bezlarda sekretin, duodenin va boshqa gormonlar ishlab chiqariladi, deb ham qaraladi.

Ingichka ichak mushak pardasi 2 qavat: ichki – aylana va tashqi – boʻylama yoʻnalgan silliq mushak tolalaridan iborat. Aylana qavati mayatniksimon, boʻylama qavat peristaltik harakatni taʼminlaydi. Mushak tolalari orasida nerv chigallari, tomirlar tutgan siyrak tolali biriktiruvchi toʻqima qatlamlari joylashadi.

Seroz parda ustidan bir qavat yassi epiteliy – mezoteliy bilan qoplagan zich shakllanmagan biriktiruvchi toʻqimadan iborat. Oʻn ikki barmoqli ichakning faqat old tomoni seroz parda bilan qoplangan, qolgan qismlari adventitsial parda bilan oʻralgan.

Oziq moddalar soʻrilishining sitofiziologiyasi

Oziq moddalarning soʻrilishi murakab fermentativ jarayon boʻlib, bosqichma-bosqich amalga oshadi. Oziq moddalar avvalo fermentlar taʼsirida ichak boʻshligʻida parchalanadi (boʻshliqdagi hazm). Shu jarayonda hosil boʻlgan oligo- va dimerlar jiyakli hujayralar mikrovorsinkalari yuzasida monomerlargacha parchalanadi (membranadagi yoki devoroldi hazmi). Hujayra membranasini orqali soʻrilib oʻtgan monomerlar jiyakli hujayralar sitoplazmasida yana qayta ishlanadi (hujayra ichki hazmi). Soʻngra ular shilliq pardaning xususiy plastinkasi orqali qonga (oqsillar;

uglevodlar) yoki limfaga (yog'lar) tushadi. Ingichka ichakdagi membrana hazmida va oziq moddalarning so'rilishida asosan ichak vorsinkalari ishtirok etadi.

Kriptalar esa vorsinkalar uchun jiyakli enterotsitlar yetkazib beradi va kripta-vorsinka tizimi faoliyatining optimal bo'lishini ta'minlaydi. Vorsinkalar stromasida joylashgan silliq mushak hujayralarining qisqarishi so'rilgan moddalarning qon tomirlariga o'tishiga imkoniyat yaratadi. Ichak vorsinkalari to'g'rilanganda oziq moddalar epiteliy orqali ularning stromasiga o'tadi, kapillyarlar esa yana qonga to'ladi. Vorsinkalar minutiga 4-6 marta qisqaradi. Ularning harakati ovqat so'rilishi jarayonida tezlashib, och qolgan vaqtda sekinlashadi. Bitta vorsinka ximus tarkibidan minutiga $0,03 \text{ mm}^3$ gacha oziq moddalarni so'rib olishi hisoblab chiqilgan. Ingichka ichakdagi vorsinkalarning umumiy soni 1,4 mln dan ortiqligini nazarda tutilsa, ichakda minutiga 45 sm^3 ga yaqin oziq moddalar so'rilishi mumkin.

Fiziologik va immunomorfologik usullarni qo'llash bilan voyaga yetgan odam va laboratoriya hayvonlarida ularning jiyakli hujayralari mikrovorsinkalari membranasi orqali oziq moddalar monomerlargacha parchalanib o'tishi aniqlangan. Glikokaliks tarkibida bo'lgan gidrolitik fermentlar ta'sirida oqsillar aminokislotalargacha parchalanib, karbonsuvlar monosaxaridlar, yog'lar yog' kislotalari va glitseringacha parchalanadi. Yog'lar yaxshi bo'yalgani uchun ularning hazm bo'lish jarayoni yaxshi o'rganilgan. Yog'larning so'rilishi ichak vorsinkalarining uchidan boshlanib, uning asosiga qarab davom etadi. Ovqatlantirishdan 15-20 daqiqa o'tgandan keyin mayda yog' tomchilari (xilomikronlar) avvalo jiyakli hujayralarining mikrovorsinkalari orasida paydo bo'ladi. Bu yerda ular glikokaliksda bo'lgan lipaza fermenti ta'sirida glitserin va erkin yog' kislotalariga parchalanadi. Yog' kislotalari xolinesteraza va xolinesterin yordamida hujayra tomonidan yaxshi so'riluvchi xolesterin efirlariga aylanadi. Jiyakli hujayra membranasidan o'tgandan keyin xolesterin efirlari parchalanadi, natijada, erkin yog' kislotalari paydo bo'ladi. Atsiltransferaza yordamida yog' kislotalari hujayraga so'rilgan glitserin bilan qayta birikadi (resintez) va mayda yog' (triglitsid) tomchilarini (xilomikronlarni) hosil qiladi. Bu jarayonda Golji kompleksi va mitoxondriyalar muhim rol o'ynaydi. Golji kompleksida xilomikronlar sintezlanadi, yig'iladi va vezikulalar yordamida lateral membrana tomon so'riladi. So'ngra vezikula membranasi lateral membrana bilan qo'shiladi, natijada, xilomikronlar hujayralararo bo'shliqqa chiqariladi. Ular bazal membrana orqali vorsinka stromasiga o'tib, asosan, limfa tomirlariga so'riladi.

Oqsillar so'rilishi jarayoni ham yog'lar so'rilishi kabi amalga oshadi. Voyaga yetgan odamda hamma oqsillar aminokislotalarga parchalangandan so'nggina so'riladi. Yangi tug'ilgan ba'zi sut emizuvchi hayvonlarda hazm qilish a'zolari faoliyati hali mukammal bo'lmagani uchun ona suti tarkibdagi oqsillar parchalanmasdan jiyakli hujayra orqali to'g'ridan-to'g'ri qonga o'tadi. K.A.Zufarov, V.M.Gontmaxer va A.Y.Yo'ldoshevlar olib borgan izlanishlar natijasida qonga parchalanmagan holda o'tgan ona suti oqsillarining buyrakning proksimal naylari hujayralari tomonidan birlamchi siydik tarkibidan reobsorbsiya qilib olinishi va hujayra lizosomalari fer-

mentlari yordamida aminokislotalargacha parchalanishi aniqlandi. Hosil bo'lgan aminokislotalar qonga chiqarilib, yana organizm ehtiyojlari uchun ishlatilar ekan. Ichak epiteliysi orqali suv va unda erigan mineral tuzlar, vitaminlar va boshqa moddalar ham so'riladi.

Yo'g'on ichak

Yo'g'on ichak ichak nayining distal qismi bo'lib, u yerda asosan suvning so'rilishi va najasning shakllanish jarayonlari ro'y beradi. Yo'g'on ichak mikroflorasi ba'zi vitaminlar (B guruhi va K vitaminlari) sintezlashda va kletchatkani parchalashda ishtirok etadi. Yo'g'on ichakda hosil bo'lgan shilliq ovqat moddalarning hazm bo'lmagan qoldiqlarining ichak bo'ylab siljishini ta'minlaydi. Yo'g'on ichak shilliq qavati orqali turli moddalar (kalsiy, magniy, fosfatlar, og'ir metall tuzlari) chiqariladi – bu esa yo'g'on ichakning ajratuv faoliyati hisoblanadi.

Tuzilishi. Yo'g'on ichak anatomik jihatdan turli qismlarga bo'linadi: ko'r ichak va uning chugalchangsimon o'simtasi, chamber ichak (ko'tariluvchi, ko'ndalang va pastki tushuvchi bo'limlari), «S»simon yoki sigmasimon va to'g'ri ichak.

Yo'g'on ichak devori ham boshqa ichaklar kabi shilliq, shilliq osti, mushak va seroz pardalardan iborat. Chamber ichakning barcha bo'limlari bir xil tuzilgan.

Shilliq pardada *faqatgina kriptalar* bo'lib, vorsinkalar bo'lmaydi. Bundan tashqari, shilliq va shilliq osti pardalar ko'pgina burmalar hosil qiladi. Bu burmalar yarim oysimon bo'lib, aylana holatda joylashadi. Kriptalar ingichka ichak kriptalariga nisbatan chuqur va serbar bo'lib, ko'plab qadahsimon hujayralar tutadi. Shilliq parda epiteliysi jiyakli va jiyaksiz silindrsimon hujayra (enterotsit) lar, qadahsimon hujayralar hamda yuqorida aytib o'tilgan bir qator endokrin hujayralardan tashkil topgan.

Epiteliy ostida siyrak tolali shakllanmagan biriktiruvchi to'qimadan iborat shilliq pardaning xususiy qavati joylashadi. Bu qavat qon tomiri va nerv chigallariga boy va ingichka ichakning shunday qavatiga nisbatan limfoid to'qima to'plamlarini ko'proq tutadi. Bu tuzilmalarning soni to'g'ri ichak tomon kamayib boradi.

Shilliq pardaning xususiy mushak qavati ichki – aylana, tashqi – bo'ylama va qiyshiq yo'nalgan silliq mushaklardan iborat.

Shilliq osti, mushak va seroz pardalar ingichka ichakning shunday pardalari kabi tuzilgan bo'lsa-da, ayrim farqlarga ega. Io'g'on ichak shilliq osti pardasida limfoid follikullar ko'plab uchraydi. Mushak parda 2 qavat-aylana (ichki) va bo'ylama (tashqi) yo'nalgan mushaklardan iborat. Tashqi mushakli qavati yaxlit bo'lmay, mushak hujayralari tutam-tutam joylashib, butun chamber ichak bo'ylab yo'nalgan 3 ta tasma hosil qiladi. Bu joylar tashqariga turtib chiqib turuvchi bo'rtmalar hosil qiladi. Mushak qatlamlari orasida siyrak tolali shakllanmagan biriktiruvchi to'qima joylashib, u tomirlar va nerv chigallari tutadi.

Yo'g'on ichakning seroz pardasi chamber ichakni tashqi tomondan o'rab turadi va ko'p miqdorda yog' hujayralari tutadi.

Chuvalchangsimon o'simta ko'r ichakning ortig'i hisoblanib, uzunligi 2-25 sm, yo'g'onligi 0,5 sm dir. Chuvalchangsimon o'simta devori yo'g'on ichak singari 4 qavat pardadan iborat, lekin ba'zi bir farqlari mavjud. Shilliq pardasida kriptalar ko'p bo'lib, ichak teshigiga nisbatan radial joylashgan va kam miqdorda qadahsimon hujayralari bo'lgan jiyakli epiteliy bilan qoplangan. Yo'g'on ichakka nisbatan endokrin hujayralar ko'proq bo'ladi. Apikal donador hujayralar kriptalar tubida kam miqdorda uchraydi. Kripta tubida joylashgan kam differensiallashgan hujayralar ichak epiteliysining tiklanishida katta ahamiyatga ega. Xususiy qavat siyrak tolali shakllanmagan biriktiruvchi to'qimadan iborat. Bu qavat chegarasiz shilliq osti pardaga o'tadi. Shilliq pardaning mushak qavati yaxshi rivojlanmagan. Shilliq osti pardasi qon tomiri va nerv chigallariga boy bo'lgan siyrak tolali shakllanmagan biriktiruvchi to'qimadan iborat. Bu pardada ko'plab limfoid follikullar joylashgan, shuning uchun chuvalchangsimon o'simta *ichak murtagi* deb ham ataladi.

Mushakli parda silliq mushak tolalarining ichki – aylana va tashqi – bo'ylama qavatlaridan iborat. Chuvalchangsimon o'simta tashqarisidan seroz parda bilan o'ralgan.

To'g'ri ichak. To'g'ri ichakda yuqori – chanoq va pastki – anal qismlar tafovut etiladi. Yo'g'on ichakning chanoq qismi shilliq pardasida uchta ko'ndalang burma mavjud bo'lib, ularning hosil bo'lishida shilliq osti parda va mushak pardaning aylana qavati ishtirok etadi.

To'g'ri ichakning anal qismida uchta: ustunsimon, oraliq va teri zonalari tafovut etiladi. Ustunsimon zonada uzunasiga joylashgan burmalar anorektal ustunlar hosil qilsa, oraliq zonada bu ustunlar qo'shib shilliq pardaning eni 1 sm cha bo'lgan silliq yuzali zonasi – bavoasil halqasini tashkil qiladi. Shu burmalar orasidagi chuqurchalar rektal sinuslarni hosil qiladi. To'g'ri ichakning devori ham chamber ichak kabi tuzilishga ega.

Shilliq parda epiteliy, xususiy va mushak qavatlaridan tashkil topgan. Yo'g'on ichakning ayrim qismlarida epiteliy har xil bo'ladi. To'g'ri ichakning yuqori qismida epiteliy bir qavatli prizmatik, ustunsimon zonasida ko'p qavatli silindrsimon, oraliq zonasida ko'p qavatli yassi muguzlanmaydigan va teri zonasida ko'p qavatli yassi muguzlanuvchi epiteliydan iborat. Ko'p qavatli kubsimon epiteliy ko'p qavatli yassi epiteliyga birdan egri-bugri anorektal chiziq hosil qilib o'tadi.

To'g'ri ichak epiteliysida jiyakli, qadahsimon va ayrim endokrin hujayralar mavjud. Endokrin hujayralar (ECL) ichakning ustunsimon zonasida ko'plab uchraydi. To'g'ri ichakning yuqori qismlarida kriptalar ko'p bo'lsa, quyi tomonga qarab ular yo'qolib boradi.

Xususiy biriktiruvchi to'qimali qavati siyrak tolali shakllanmagan biriktiruvchi to'qimadan iborat bo'lib, ayrim limfa follikullarini tutadi. To'g'ri ichakning ustunsimon zonasida yupqa devorli qon tomirlari – lakunalar bo'lib, ulardan venalarga qon o'tadi. Ichakning oraliq zonasida ayrim yog' bezlari uchrasa, teri qismida esa teriga xos bo'lgan tuzilmalar bo'ladi.

Shilliq pardaning xususiy mushak qavati ingichka ichakdagidek 2 qavat bo'lib, bo'ylama yo'nalgan burmalargacha davom etadi - ichakning oxirgi qismida mushaklar yo'qolib boradi. Shuning uchun ham, ichakning bu qismida shilliq pardaning xususiy qavati to'g'ridan-to'g'ri shilliq osti pardaga o'tadi. Bu qavatlar ko'pgina mayda burmali venalar tutadi. Bu venalarning tibbiyotda ahamiyati katta. Ularning kengayishi natijasida shilliq parda siljiydi va kengaygan tomir anal teshik yuzasiga chiqib qoladi, natijada bavoil (gemorroj) kasalligi kelib chiqadi.

Shilliq osti parda siyrak tolali shakllanmagan biriktiruvchi to'qimadan tuzilgan bo'lib, ko'plab vena tomirlari, nerv oxirlari va nerv chigallari tutadi. Bu pardada shuningdek, mushak pardaga qadar davom etuvchi naysimon bezlar bo'ladi.

To'g'ri ichakning mushak pardasi ikki - ichki (aylana) va tashqi (bo'ylama) qavat bo'lib joylashgan silliq mushak hujayralaridan iborat. Aylana mushaklar to'g'ri ichakning yuqori va quyi qismlarida qalinlashib, sfinkter hosil qiladi. Quyi sfinkter ko'ndalang-targ'il mushakdan tashkil topgan. To'g'ri ichak mushak pardasining tashqi bo'ylama qavati yo'g'on ichakdan farq qilib yaxlitdir. Mushak tutamlari orasida nerv chigallari va qon tomirlariga boy bo'lgan siyrak tolali shakllanmagan biriktiruvchi to'qima qatlamlari joylashadi.

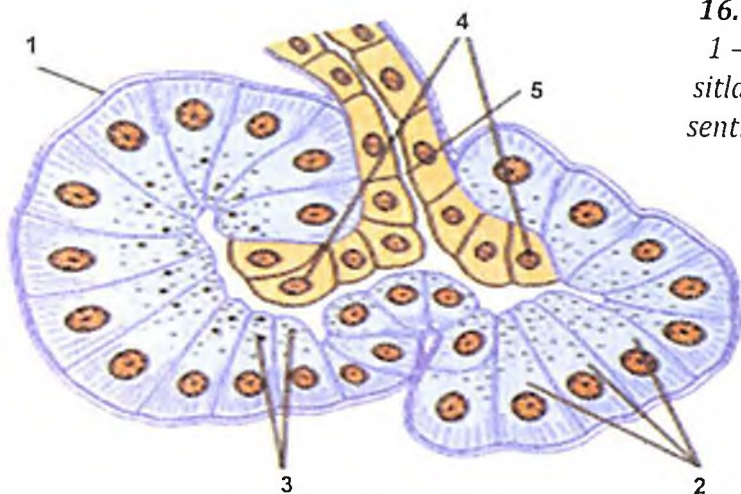
Seroz parda to'g'ri ichakning faqatgina yuqori qismini qoplaydi, distal qismi esa adventitsial parda bilan o'ralgan bo'ladi.

Me'daosti bezi

Me'daosti bezi ovqat hazm qilish tizimining yirik bezlaridan biri hisoblanadi. U aralash bez bo'lib, endokrin va ekzokrin qismlardan iborat. Bezning ekzokrin qismida tripsin, xemotripsin, karboksi-peptidaza, amilaza, lipaza, esteraza kabi fermentlarga boy bo'lgan pankreatik shira ishlab chiqariladi. Pankreatik shira bezning chiqaruv nayi orqali o'nikkibarmoqli ichakka tushadi va uning fermentlari ta'sirida oqsil, karbonsuv va yog'lar oxirgi mahsulotlari (monomerlari)gacha parchalanadi. Endokrin qismida insulin, glyukagon, somatostatin, pankreatik polipeptid, vazoaktiv intestinal polipeptid kabi gormonlar ishlab chiqariladi. Bu gormonlar organizmda uglevodlar, oqsillar va yog'lar almashinuvini boshqarishda ishtirok etadi.

Taraqqiyoti. Me'daosti bezi homila taraqqiyotining 3-4-haftasida birlamchi ichakning dorzal va 2 ta ventral epitelial bo'rtmalaridan rivojlanadi. Dorzal bo'rtmadan bezning tana va dum qismi, ventral bo'rtmadan bosh qismi va bezning chiqaruv naylari rivojlanadi.

Tuzilishi. Anatomik jihatdan bezning bosh, tana va dum qismlari farqlanadi. Bezni qoplovchi yupqa kapsula biriktiruvchi to'qimadan iborat bo'lib, u bezning ichkarisiga to'siqlar hosil qilib kirib boradi va bezni bo'lakchalarga ajratadi. Biriktiruvchi to'qimali kapsula va to'siqlarda qon tomirlar, chiqaruv naylari, limfa tomirlari va nervlar joylashadi.



16.11-rasm. Pankreatik atsinus.
 1 – bazal plastinka; 2 – atsinotsitlar; 3 – zimogen granulalar; 4 – sentroatsinar hujayralar; 5 – kiritma nayi.

Bo'lakchalar ekzokrin va endokrin qismlardan iborat. Bez massasining 97%ini ekzokrin, 3%ini endokrin qismi tashkil qiladi.

Bezning ekzokrin qismi. Bezning bu qismi atsinuslar va chiqaruv naylaridan iborat. Atsinus me'daosti bezi ekzokrin qismining struktur-funksional birligi bo'lib hisoblanadi. Atsinuslar oxirgi sekretor bo'lim va kiritma naylarini o'z ichiga oladi, kiritma naylardan chiqaruv naylar tizimi boshlanadi. Atsinuslar orasida retikulin tolalar, qon kapillyarlari hamda vegetativ nerv tizimining nerv tolalari va nerv tugunlari joylashadi. Atsinuslar devori 7-12 ta yirik ekzokrin pankreatotsitlar yoki atsinotsitlardan va bir necha mayda nay hujayralari yoki sentroatsinoz hujayralardan tashkil topgan (16.11-rasm).

Atsinar hujayralarda apikal zimogen va bazal (gomogen) zonaları aniq ajralib turadi. Elektron mikroskopda atsinar hujayralar piramidasimon shakliga ega bo'lib, ularning keng asosi bazal membranada yotadi. Hujayralarning lateral sitolemmasi zich biriktiruvchi kompleks va desmosomalar hosil qiladi. Atsinar hujayralarning apikal (zimogen) zonasi oksifil bo'yaladi. Zimogen zona asosan yirik (diametri 80 nm gacha) o'rtacha elektron zichlikdagi zimogen granulalar tutadi. Ular orasida sust elektron zichlikka ega bo'lgan prozimogen (etilmagan) donachalar ham uchrab turadi. Gomogen zonada asosan donador endoplazmatik to'r elementlari joylashgan bo'lib, ular parallel joylashgan yassi qopchalar (sisternalar)dan iborat. Ribosomalar soni ko'p bo'lganligi sababli bu zona bazofil bo'yaladi. Yumaloq yadro hujayraning bazal qismiga yaqin joylashgan, 1-2 ta yadrocha tutadi. Yaxshi rivojlangan Golji kompleksi sitoplazmaning yadro usti zonasida joylashgan. Turli o'lchamdagi va shakldagi mitoxondriyalar asosan Golji kompleksi atrofida va hujayra sitolemmasining ostida tarqalgan.

Atsinar hujayralarning sekretor faoliyati siklik jarayon bo'lib, unda quyidagi bosqichlarni kuzatish mumkin:

1) fermentlar sintezi uchun zarur bo'lgan oddiy birikmalarning hujayraga kirishi;

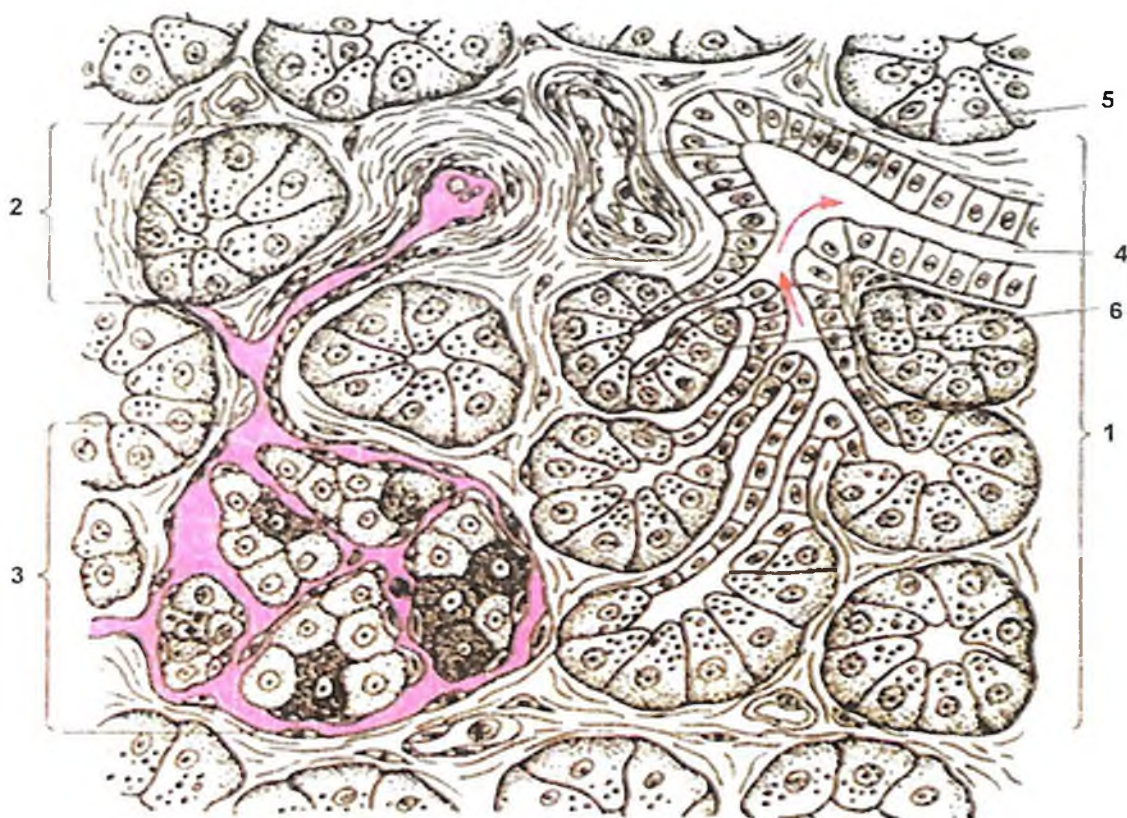
- 2) donador endoplazmatik to'rdagi sintez bo'lishi;
- 3) sekretning Golji kompleksida «yetilishi»;
- 4) tayyor sekret mahsulotining prozomogen va zimogen hoida to'planishi;
- 5) sekret mahsulotining hujayradan ajralishi. Sekretor sikl o'rtacha 1,5 – 2 soat davom etadi. Biroq organizmning hazm fermentlariga bo'lgan fiziologik ehtiyojiga qarab, qisqarishi va, aksincha, uzayishi mumkin.

Atsinar hujayralardan ajralgan sekret *kiritma nayga* tushadi. Uning devorini tashkil qilgan kubsimon hujayralar ba'zan atsinar hujayralarning yon tomoniga zich yopishib, ular bilan umumiy bazal membranada joylashadi. Ba'zi hollarda, kiritma nay atsinus bo'shlig'iga botib kiradi, natijada kiritma nay hujayralari atsinar hujayralarning apikal yuzasini qoplaydi. Shunga ko'ra, bunday hujayralar *sentroatsinar hujayralar* deb ham ataladi. Sentroatsinar hujayralar yassi shaklda bo'lib, oval yirik yadrosi oqish sitoplazmasining yupqa qavati bilan o'ralgan. Sitoplazmada organellalar sust rivojlangan. Hujayralarning atsinus bo'shlig'iga qaragan erkin yuzasida mikrovarsinkalarni uchratish mumkin.

Kiritma naylari *bo'lakchalar ichi naylarga* o'tadi. Ularning devori bir qavat kubsimon epiteliy bilan qoplangan. Hujayralar sitoplazmasida oz miqdorda mitoxondriyalar va erkin ribosomalar, sust rivojlangan Golji kompleksi va silliq endoplazmatik to'r elementlarini tutadi. Bo'lakchalar ichi naylar me'daosti bezida sust rivojlangan bo'ladi, shu belgisiga qarab quloq oldi bezidan yaqqol ajralib turadi. Kiritma va bo'lakchalar ichi naylari hujayralari pankreatik shira tarkibidagi bikarbonatlar, tuzlar va suv sekretiysida ishtirok etadi.

Bo'lakchalar ichi naylari bez bo'laklari orasidagi biriktiruvchi to'qimali to'siqlarda joylashgan *bo'lakchalararo naylarga* davom etadi. Ular esa, o'z navbatida, me'daosti bezining *umumiy chiqaruv nayiga* qo'shiladi. Umumiy nay bezning dum qismidan bosh qismigacha davom etib, bu yerda umumiy o't yo'li bilan birgalikda o'nikkibarmoqli ichak bo'shlig'iga ochiladi. Bu naylar devori shilliq parda bilan qoplangan. Shilliq parda bir qavatli baland prizmatik epiteliy va siyrak tolali biriktiruvchi to'qimadan iborat xususiy plastinkadan tashkil topgan. Epiteliy tarkibida baland prizmatik hujayralardan tashqari qadahsimon hamda pankreozimin va xolitsistokinin gormonlarini sintezlovchi endokrin hujayralar uchraydi. Bu gormonlar ta'sirida me'daosti bezi atsinar hujayralarining sekretor faoliyati va jigardan o't ajralishi kuchayadi. Umumiy chiqaruv nayining quyilish joyida aylana silliq mushak tolalari qalinlashib, sfinkter hosil qiladi.

Bezning endokrin qismi atsinuslar orasidagi biriktiruvchi to'qimada joylashgan pankreatik (Langergans) orolchalardan iborat. Ko'pchilik orolchalar atrofda to'qimadan biriktiruvchi to'qimali kapsula bilan ajralgan bo'lsa, ayrim orolchalar esa, ayniqsa mayda orolchalar, ekzokrin parenxima bilan qo'shilib ketgan bo'ladi. Orolchalarning soni bezning bosh-tana-dum yo'nalishida ortib boradi. Orolchalar endokrin hujayralar – insulotsitlardan tashkil topgan. Ular orasida fenestrlangan tipdagi yaxlit bazal membranali qon kapilyarlari joylashadi. Qon kapilyarlari atrofida perikapillyar bo'shliq bo'lib, insulyar gormonlar, avvalo,



16.12-rasm. Me'daosti bezining tuzilishi sxemasi:

1 – bo'lakcha; 2 – pankreatik atsinus; 3 – pankreatik orolcha; 4 – bo'lakchalarichi chiqaruv nayi; 5 – qon tomirlari; 6 – sentroatsinoz hujayralar.

shu bo'shliqqa, so'ngra kapilyarlar devori orqali qonga tushadi (16.12-rasm).

Insulotsitlar atsinar hujayralarga qaraganda kichikroq bo'lib, ularning sitoplazmasida donador endoplazmatik to'r, Golji kompleksi yaxshi rivojlangan, mayda mitoxondriyalar va sekret donachalari ko'p bo'ladi. Sekret donachalarining fizik-kimyoviy va morfologik xususiyatlariga qarab insulotsitlarning 5 turi farqlanadi: B (bazofil), A (atsidofil), D (dendritik), D₁ (argirofil) va PP-hujayralar. Insulotsitlarning 70-75%ini B-hujayralar tashkil qiladi. Ular asosan orolcha markazida joylashadi. Sekret donachalarining kattaligi 275 nm atrofida bo'lib, ular bazofillik xususiyatiga ega. B-hujayralarning sekret donachalarida insulin gormoni to'planadi. Insulin to'qimalarni glyukozaga nisbatan o'tkazuvchanligini oshiradi va qondagi qand miqdorini kamaytiradi. O'zlashtirilgan ortiqcha glyukoza hujayralarda, ayniqsa, jigar va mushak hujayralarida glikogenga aylanadi va zaxira sifatida to'planadi.

A-hujayralar insulotsitlarning 15-20%ini tashkil qiladi va ular, ko'pincha, orolchanning periferik qismida joylashadi. Bu hujayralar sekret donachalarining kattaligi 230 nm atrofida. A-donachalar oksifil xususiyatga ega. A-hujayralar sekret donachalarida glyukogon gormoni to'planadi. Glyukogon insulinning antagonisti

hisoblanadi va uning ta'sirida glikogen glyukoza parchalanadi, natijada, qondagi qand miqdori oshadi.

Shunday qilib, insulin va glyukogon gormonlari qondagi glyukoza miqdorining doimiyligini ta'minlaydi.

D-hujayralar insulotsitlarning 5-10%ini tashkil qiladi. Bu hujayralar noksimon, ba'zan, yulduzsimon shakldagi hujayralar bo'lib, ular ham, pankreatik orolchalarning periferik qismida joylashadi. D-hujayralar sekret donachalarining kattaligi 325 nm atrofida bo'ladi. D-hujayralar somatostatin gormonini ishlab chiqaradi. Bu gormon A- va B-hujayralarning faoliyatini tormozlaydi.

Insulotsitlar orasida oz miqdorda D₁-hujayralari ham uchraydi. Bu hujayralar sitoplazmasida mayda (160 nm) argirofil donachalar tutadi. D₁-hujayralar vazooaktiv intestinal polipeptid (VIP) ishlab chiqaradi. VIP arterial bosimni pasaytiradi, me'daosti bezi shirasi va gormonlar ajralishini kuchaytiradi.

PP-hujayralar insulotsitlar orasida juda kam (2-5%) bo'lib, ular me'da va me'daosti bezi shiralari ajralishini kuchaytiruvchi pankreatik polipeptid ishlaydi. PP-hujayralar poligonal shaklda bo'lib, sitoplazmasida juda mayda (140 nm gacha) donachalar tutadi.

Me'daosti bezi bo'laklarida yuqorida aytib o'tilgan, atsinar va endokrin hujayralardan tashqari, sekretor hujayralarning yana bir turi bo'lgan oraliq yoki atsinoinulyar hujayralar uchraydi. Atsinoinulyar hujayralar to'p-to'p bo'lib atsinular orasida joylashadi. Bu hujayralarning o'ziga xos xususiyati shundan iboratki, ularning sitoplazmasida ikki xil donachalar: atsinar hujayralarga xos bo'lgan yirik zimogen donachalari va endokrin hujayralarga xos - mayda sekret donachalari uchraydi. Atsinoinulyar hujayralarning ko'pchiligi qonga ham endokrin, ham zimogen donachalarini ajratadi. Kamdan-kam hollarda, har ikki xil sekret donachalari bezning chiqaruv nayiga tushadi.

Jigar

Jigar ovqat hazm qilish tizimining eng yirik bezi bo'lib, organizm uchun muhim bo'lgan qator vazifalarni bajaradi:

Jigarda modda almashinuvi natijasida hosil bo'lgan zaharli moddalar zararsizlantiriladi; gormonlar, biologik aminlar hamda dori moddalari kuchsizlantiriladi.

Jigar himoya vazifasini ham bajaradi, uning yulduzsimon retikuloendoteliotsitlari (Kupfer hujayralari) mikroorganizmlar va yot (zararli) moddalarni ushlab qolish hamda parchalash xususiyatiga ega.

Jigarda glikogen hosil bo'ladi va to'planadi, u qondagi glyukoza miqdorini muntazam boshqarib turadi.

Jigarda qon plazmasining albumin, globulin, fibrinogen, protrombin kabi muhim oqsillari sintezlanadi.

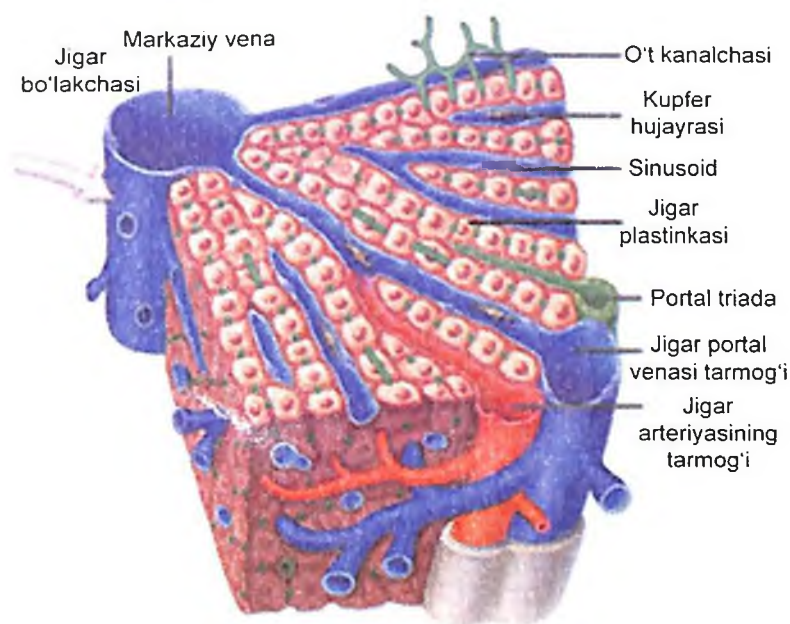
Jigarda ichakda yog'lar so'rilishida muhim ahamiyatga ega bo'lgan o't suyuqligi hosil bo'ladi.

Jigar hujayra membranalarining zarur tarkibiy qismi bo'lgan xolesterin almashinuvida muhim rol o'ynaydi.

Jigarda organizm uchun zarur bo'lgan A, D, E, K kabi yog'da eruvchi vitaminlar to'planadi.

Embrional davrda jigar qon yaratuvchi a'zo hisoblanadi.

Taraqqiyoti. Jigarning taraqqiyoti embriogenezning 3-haftasidan – o'rta ichak nayining ventral devori entodermasining (jigar ko'rfazi) qorin tutqichiga xaltasimon botib kirishi bilan boshlanadi. Jigar ko'rfazi rivojlanish davomida yuqori – kranial va pastki – kaudal bo'limlarga bo'linadi. Kranial qismidan jigar va jigar naylari, kaudal qismidan o't qopi va uning chiqaruv naylari rivojlanadi. Jigar ko'rfazining boshlag'ich qismi, ya'ni kranial va kaudal qismlari qo'shilgan joyda umumiy



Gepatotsitlar va sinusoidlar

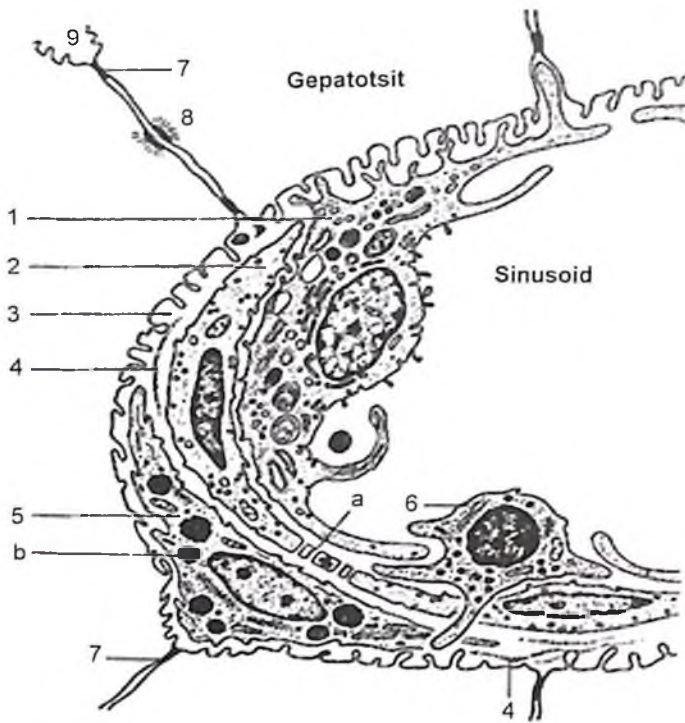
16.13-rasm. Jigar bo'lakchasi.

Sinusoid kapillyarlarining hosil bo'lishida darvoza venasi va jigar arteriyasi ishtirok etadi.

o't yo'li shakllanadi. Kranial qismi hujayralari qorin tutqichi ventral varag'ining mezenximasiga o'sib kirib, epitelial tasmalarni hosil qiladi. Ular orasida sariqlik qopi venasidan hosil bo'lgan keng qon kapillyarlarining to'ri o'tadi, keyinchalik ushbu venalardan darvoza venasi shakllanadi. Rivojlanishning ikkinchi yarmida darvoza venasi bo'ylab birlashtiruvchi to'qimali tasmalar kira boshlaydi, natijada jigar bo'lakchalari hosil bo'ladi.

Tuzilishi. Jigar tashqaridan qorin pardaning visseral varag'i bilan zich birikib ketgan zich birlashtiruvchi to'qimadan iborat fibroz parda (Glisson kapsulasi) bilan qoplangan. Jigar parenximasi jigar bo'lakchalaridan tashkil topgan (16.13-rasm).

Jigar klassik bo'lakchalari jigarning struktura-funksional birligi hisoblanadi. Klassik jigar bo'lakchalari kengligi 1,5mm dan oshmaydigan ko'p burchakli prizma shaklidagi tuzilmalar bo'lib, bir-biridan yuqori bo'lakchalararo birlashtiruvchi to'qima bilan ajralib turadi, shuning uchun jigar bo'lakchalarining chegarasi



16.14-rasm. Jigar sinusoid kapillyarining tuzilishi sxemasi.

1 – yulduzsimon makrofag (Kupfera hujayrasi);
 2 – endoteliotsit: a – pora (to‘rsimon zona); 3 – perisinusoidal bo‘shliq (Disse bo‘shlig‘i); 4 – retikulyar tolalar; 5 – lipotsit; b – yog‘ tomchilari; 6 – Pit hujayrasi (jigar tabiiy kileri-donor limfotsit); 7 – hepatotsitlarning zich kontaktlari; 8 – desmosoma; 9 – o‘t kapillyari.

aniq ko‘rinmaydi. Biriktiruvchi to‘qimada bo‘lakchalararo arteriya, vena va o‘t yo‘lari – *jigar triadalar* joylashgan. Biriktiruvchi to‘qima faqat qon tomirlari atrofida-gina uchraydi, shu sababli jigar bo‘lakchalarining chegarasini jigar triadalar bilan aniqlash mumkin. Ushbu bo‘lakchalararo biriktiruvchi to‘qima cho‘chqa va ayiq jigarida yaxshi rivojlangan bo‘ladi, shuning uchun jigar bo‘lakchalari yaqqol ajralib turadi. Odam jigarida bo‘lakchalararo biriktiruvchi to‘qimaning qalinlashishi jigar sirrozida kuzatiladi. Jigar bo‘lakchalari jigar plastinkalari va ular orasidan o‘tuvchi sinusoid qon kapillyarlardan tashkil topgan. Jigar plastinkalari jigar hujayralari – *gepatotsitlardan* iborat. Har bir bo‘lakchaning markazida markaziy vena joylashgan, jigar plastinkalari va sinusoid kapillyarlar esa unga qarab radial yo‘nalgan bo‘ladi. Sinusoid kapillyarlar devorida ikki tipdagi endoteliy hujayralari bo‘ladi. Birinchi tipdagi hujayralar organellalari kam bo‘lgan yassi endoteliy hujayralaridan iborat bo‘lsa, ikkinchi tipdagi hujayralarni – yulduzsimon retikuloendoteliotsitlar yoki Kupfer hujayralari tashkil etadi. Kupfer hujayralari monotsitlardan kelib chiqqan fagotsitlarga xos tuzilgan bo‘lib, o‘simtalarga ega, sitoplazmasida ko‘pgina lizosomalar va fagosomalar tutadi. Yot (zararli) moddalarni fagotsitoz qilish vaqtida yulduzsimon retikuloendoteliotsitlar sinusoid kapillyarlar devoridan ajralib, erkin makrofaglarga aylanishi ham mumkin. Jigar bo‘lakchasining chetki qismlarida va markaziy vena atrofida-gina sinusoid kapillyarlar devorida bazal membrana mavjud, qolgan joylarida bazal membrana bo‘lmaydi. Bu joylarda sinusoid kapillyarlar devori faqatgina endoteliy va Kupfer hujayralaridan iborat (16.14-rasm).

Sinusoid kapillyar devori bilan hepatotsitlar o‘rtasida *perisinusoidal bo‘shliq* yoki *Disse bo‘shlig‘i* mavjud. Endoteliy hujayralarining bir-biri bilan birikkan

joylarida mayda teshikchalar bo'lib, ular orqali qon plazmasi Disse bo'shlig'iga tushadi. Lekin qonning shaklli elementlari bu teshiklardan o'ta olmaydi. Ba'zi patologik hollardagina qon shaklli elementlari Disse bo'shlig'iga o'tishi mumkin. Disse bo'shlig'ida qon plazmasidan tashqari hepatotsitlarning mikrovarsinkalari, ba'zan Kupfer hujayralarining o'simtali, jigar plastikalarini o'rab turuvchi argirofil tolalar hamda *perisinusoidal lipotsit* hujayralarining o'simtali bo'ladi. Perisinusoidal lipotsitlar kattaligi 5-10 mkm atrofidagi noto'g'ri shaklga ega hujayralar bo'lib, hepatotsitlar orasida joylashadi. Ularning oz miqdorda kalta o'simtali bo'lib, sitoplazmasida doimo yog' tomchilari tutadi. Lipotsitlar yog'da eruvchi vitaminlarni (A vitaminini) to'plashda va fibroblastlarga o'xshab tolalar ishlab chiqarishda qatnashadi, degan taxminlar bor. Ba'zan, Disse bo'shlig'ida yana bir hujayra - *chuqurcha hujayralari yoki rit hujayralari* ham uchraydi. Ular katta donador limfotsitlar turiga kiradi. Rit-hujayralar yumaloq yoki oval shaklga ega bo'lib, yirik yadrosi bo'ladi. Sitoplazmaning hepatotsitlarga qaragan qismida ko'pgina uzun va egri-bugri sekretor donachalar tutadi. Rit-hujayralari tabiiy killerlik vazifasidan tashqari endokrin vazifani ham bajaradi. Shunga ko'ra, ushbu hujayralar jigarning holatiga ko'ra qarama-qarshi faoliyat olib borishi mumkin, ya'ni patologik holatlarda tabiiy killerlar sifatida zararlangan hepatotsitlarni parchalaydi, tuzalish davrida esa endokrin faoliyatini namoyon etadi, bunda ular hepatotsitlar proliferatsiyasini kuchaytiruvchi faktor ishlab chiqaradi.

Jigar plastinkalarida hepatotsitlar ikki qator bo'lib jigar to'sinlarini hosil qiladi, ushbu to'sinlarda hepatotsitlar orasida o't yo'llarining boshlang'ich qismi bo'lgan o't kanalchalari joylashadi. O't kanalchalarining xususiy devori bo'lmaydi, ular hepatotsitlar membranalari orasidagi tor yoriqdan iborat. Demak, o't kanalchalarining devori hepatotsitlarning sitoplazmatik membranasidan iborat. O't kanalchalari hujayralararo bo'shliq bilan aloqa qilmaydi, chunki o't kanalchalari hosil bo'lishida hepatotsitlar bir-biri bilan desmosoma va zich birikish hosil qiladi. Bu esa o't tarkibidagi moddalarning hujayralararo bo'shliq orqali qonga o'tishiga yo'l qo'ymaydi.

Jigar hujayralari - hepatotsitlar ko'p burchakli (poligonal) shaklidagi yirik hujayralar (diametri 20-25 mkm) bo'lib, jigar hujayra elementlarining 60%ini tashkil qiladi. Hepatotsitlar sinusoid kapillyarlar va o't kanalchalari bilan aloqada bo'lgani uchun ularda ikki qutb farqlanadi: qon kapillyarlariga qaragan sinusoidal (tomirli yoki vaskulyar) va o't kanalchalariga qaragan biliar qutblari. Hepatotsitlarning sinusoidal yuzasi ko'pgina mikrovarsinkalarga ega va ular Disse bo'shlig'iga chiqib turadi. Jigar hujayralarining yadrosi oval yoki yumaloq bo'lib, turli xil kattalikka (7 dan 16 mkm gacha) egadir. Bir yadroli hepatotsitlarning 10-20% ining xromosoma to'plami diploid bo'lsa, qolganlari tetraploid yoki poliploid to'plamga ega bo'ladi. Ikki yadroli hepatotsitlar ham ko'p uchraydi. Yirik yadrocha yadroda eksentrik joylashadi. Ularning soni 4-6 tagacha bo'lishi ham mumkin. Hepatotsitlar sitoplazmasi turli xil organellalarga boy. Ularda 2,5 mingga yaqin mitoxondriyalar bo'lib, sitoplazmada deyarli bir xil tarqalgan. Donador endoplazmatik to'r yassilashgan

kanalchalardan iborat bo'lib, ribosomalar kanalchalar devoriga zich birikadi. Silliq endoplazmatik to'r naycha yoki pufakchalardan tuzilgan bo'lib, sitoplazmada to'p-to'p yoki tarqalgan holda joylashadi. Donador endoplazmatik to'r qon oqsillari sintezida, silliq endoplazmatik to'r glikogen metabolizmida ishtirok etadi. Glikogen jigar hujayrasining muhim va doimiy tarkibiy qismi hisoblanadi. Donador endoplazmatik to'r kanalchalari atrofida yog' kislotalari almashinuvida ishtirok etuvchi *peroksisomalar* joylashadi.

Golji kompleksi kuchli o't suyuqligi ishlab chiqarish vaqtida gepatotsitning biliar yuzasiga qarab siljiydi. Golji kompleksi atrofida alohida yoki guruh bo'lib joylashgan lizosomalarni ko'rish mumkin.

Ovqat qabul qilgandan 3-5 soat (maksimum 10-12 soat) dan so'ng gepatotsitlar sitoplazmasida glikogen miqdori oshadi. 24-48 soatdan so'ng esa glikogen glyukozaga aylanadi va sitoplazmadan yo'qoladi. Yog'li ovqat iste'mol qilgandan so'ng, bo'lakchalarning periferik zonasida gepatotsitlar sitoplazmasida yog' tomchilari paydo bo'ladi. Ba'zi kasalliklarda, masalan alkogolizm, bosh miya travmasi, nurlanishda yog' to'planishi patologik holatga o'tishi, ya'ni gepatotsitlarning semirishi kuzatiladi.

Jigar plastinkalarini ham endokrin, ham ekzokrin vazifalarni bajaruvchi murakkab bezning sekretor oxirlari deb hisoblash mumkin. Chunki jigar hujayralari bir tomondan glyukoza, qon plazmasi oqsillarini, lipoproteidlar va boshqa qator moddalarni ishlab, ularni qonga chiqarsa, ikkinchi tomondan – o't suyuqligini hosil qilib, uni o't yo'llari orqali o'nikkibarmoqli ichakka ajratadi. Jigar sekretor faoliyatining o'ziga xos kundalik ritmi mavjud bo'lib, unda kunduzi ko'proq o't suyuqligi hosil bo'lsa, kechasi – ko'proq glikogen sintezlanadi. O't suyuqligi bilan qon jigar bo'lakchalarida qarama-qarshi yo'nalishda, ya'ni qon bo'lakcha markaziga qarab, o't suyuqligi esa markazdan bo'lakcha cheti tomon harakat qiladi. Bu klassik jigar bo'lakchasining asosiy xususiyatlaridan biridir.

Portal bo'lakcha gepatotsitlarning ekzokrin faoliyati bilan bog'liq bo'lib, o't suyuqligi uchta klassik bo'lakcha segmentidan portal sohaning markazida joylashgan o't naychalariga yig'iladi. Agar klassik bo'lakcha markaziy vena atrofida to'qimadan iborat bo'lsa, portal bo'lakcha jigar triadalarini (portal zona) o'rab turgan to'qimadir. Portal bo'lakcha uchburchak shaklidagi tuzilma bo'lib, uning uchlarida markaziy venalar, markazida esa jigar triadasi joylashgan. Portal bo'lakcha yonma-yon joylashgan uchta klassik bo'lakchalarining ma'lum qismlarini o'z ichiga oladi va son jihatidan klassik jigar bo'lakchalaridan deyarli ikki marta ko'p. Portal bo'lakchalarda qon oqimi uning markazidan chetga qarab, o't suyuqligi esa uning chetki qismlaridan markaziga qarab harakat qiladi.

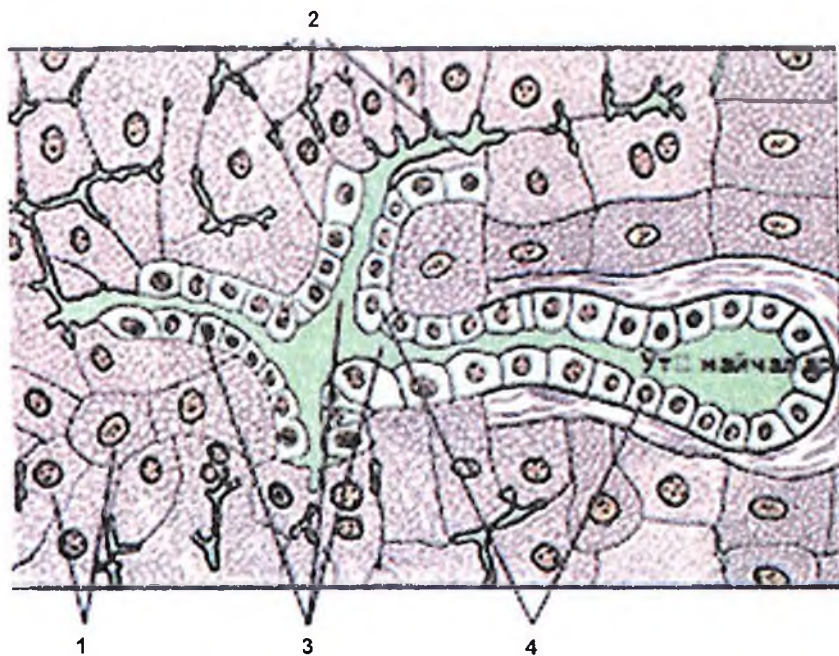
Jigar atsinusi gepatotsitlarning kislorod bilan turli darajada ta'minlanganligini ko'rsatadi. Portal soha oldidagi gepatotsitlar jigar arteriyasiga yaqin joylashgan bo'lib, bu soha atsinusning I zonasini hosil qiladi. Ushbu sohaning gepatotsitlarga kislorod va oziq moddalar ko'proq tegib, ular tomonidan plazma oqsillarini ishlab chiqarilishini ta'minlanadi. III zona gepatotsitlari esa markaziy

venaga yaqin sohalarda joylashgani sababli, kamroq kislorod va oziq moddalarga ega bo'ladi. Bu sohada, o'z navbatida, glikoliz jarayonlari, lipidlar almashinuvi va dorivor moddalarning detoksikasi uchun sharoit yaratilgan. II zona oraliq hisoblanib, tarkibidagi hepatotsitlar faoliyati har ikkala (I va III) zonalar hujayralari faoliyatini o'zida mujassamlashtirgan. Ko'pgina patologik o'zgarishlarni tushunish uchun jigar atsinusi xususiyatlaridan foydalaniladi.

Jigar atsinusi yonma-yon joylashgan ikkita klassik jigar bo'lakchalarining qismlaridan iborat va taxminan romb shakliga ega. Atsinusning o'tkir burchaklarida markaziy venalar, yon burchaklarida esa, triadalar joylashgan. Atsinusda ham qon markazdan chetga qarab oqadi.

O't yo'llari. O't yo'llari jigar plastinkalarini tashkil etgan hepatotsitlar oralig'idagi mayda o't kanalchalaridan boshlanadi. Jigar bo'laklarining periferik sohalarida o't kanalchalari Gering kanalchalari (xolangiolalar)ga yig'iladi va bo'laklararo o't yo'llariga quyiladi. O't yo'llarini qoplovchi epiteliy hujayralari yupqa bazal membranada joylashgan kubsimon hujayralardir. Hujayraning apikal qismida oz miqdorda mikrovorsinkalar, yon yuzalarida esa desmosomalar hamda interdigittatsiyalar uchraydi. Hujayra sitoplazmasida organellalar kam bo'ladi. Bo'laklararo o't nayi portal yo'lning biriktiruvchi to'qimalaridan o'tadi va jigar nayning boshlang'ich qismini hosil qiladi (16.15-rasm).

O't qopi cho'ziq noksimon shaklga ega. Unda tub, tana, voronka va bo'yin qismlar tafovut etiladi. O't qopi uzunasiga 10 sm bo'lib, tub qismi jigarning oldingi qirrasiga etadi. O't pufagi devorida shilliq, mushak – fibroz, adventitsial va faqat pastki yuzasini o'rab turuvchi seroz pardalar tafovut etiladi. Shilliq pardasi epiteliy va xususiy biriktiruvchi to'qima qavatlaridan iborat bo'lib, ko'p tarmoqlangan burmalar hosil qiladi. O't qopi va jigardan tashqari o't yo'llari bir qavatli



16.15-rasm. O't kanalchalari.
1 – hepatotsitlar; 2 – o't kanalchalari; 3 – xolangiolalar (Gering kanalchalari); 4 – xolangiotsitlar.

silindrsimon epiteliy bilan qoplangan, hujayralarining apikal qismi jiyakli, yadrosi bazal qismida joylashgan. Epiteliy hujayralar orasida qadahsimon hujayralar, o't qopining bo'yin sohasida esa shilliq bezlar uchraydi. Xususiy qavati qon tomirlariga boy bo'lgan siyrak tolali shakllanmagan biriktiruvchi to'qimadan iborat. O't qopining mushak-fibroz pardasi turli yo'nalishdagi silliq mushak tutamlaridan iborat. O't qopining tana qismida mushaklar bo'ylama, bo'yin qismida esa aylana joylashgan. Mushak tutamlari orasida biriktiruvchi to'qima qatvatlari joylashadi. O't qopi tashqaridan siyrak tolali shakllanmagan biriktiruvchi to'qimadan iborat adventitsial parda bilan o'ralgan. O't qopida o't suyuqligi to'planadi, konsentratsiyasi oshadi.

Jigar tashqarisidagi o't yo'llari - o't qopidan chiquvchi nay va umumiy o't yo'lining devori shilliq, mushak va adventitsial pardalardan iborat. Shilliq parda bir qavatli silindrsimon epiteliy bilan qoplangan. Mushak parda bo'ylama va aylana yo'nalgan silliq mushak tutamlaridan iborat. Mushak tutamlari orasidagi biriktiruvchi to'qimada ko'pgina elastik tolalar joylashadi. O't yo'llarining aylana mushaklari 2 joyda sfinkter (o't qopi nayining boshlanishi va umumiy o't yo'lining oxirida) hosil qiladi. Ular yordamida o'tning o'nikkibarmoqli ichakka tushishi boshqarib turiladi. O't yo'llarining adventitsiya pardasi o'zlari joylashgan bog'lamlar bilan qo'shib ketgan bo'ladi.

Jigarda qon aylanishi. Jigarda qon tomirlari tizimi klassik jigar bo'lakchalarga nisbatan uch qismga: bo'lakchalarga qon olib keluvchi, bo'lakchalarda qon aylanish va bo'lakchalardan qon olib ketuvchi tizimlarga ajratiladi. Olib keluvchi tizim darvoza venasi va jigar arteriyasidan boshlanadi. Jigarga darvoza venasi orqali kelayotgan qonning 3/4 qismi me'da, ichak, taloq va me'daosti bezidan yig'iladi va ichakda so'rilgan turli oziq moddalarga boy bo'ladi. Bu ikki yirik tomir jigar darvozasidan kirib, bo'laklar, segmentar, bo'lakchalararo, bo'lakchalaratrofi arteriya va venalarga tarmoqlanadi. Jigar triadasining tarkibiy qismiga arteriya va venaning bo'lakchalararo tarmoqlari kiradi. Jigarga qon olib keluvchi arteriyalar mushak tipidagi arteriya bo'lsa, portal venaning barcha tarmoqlari mushak elementlari o'rtacha rivojlangan tomirlardan tashkil topgan. Bo'lakchalardan qon olib chiquvchi venalar mushaksiz tomirlar hisoblanadi. Jigar bo'lakchalarini o'ragan arteriya va vena bo'lakchalar ichida sinusoid kapillyarlarga quyiladi. Bu yerda arteriya va vena qoni aralashadi. Sinusoid kapillyarlar bo'lakchalarda qon aylanish tizimini tashkil qiladi. Bu yerda joylashgan sfinkter jigar ehtiyojiga qarab arterial yoki venoz qonning o'tishini boshqarib turadi. Jigar bo'lakchasining kapillyarlari markaziy vena hamda bo'lakchalararo vena va arteriya oralig'ida joylashib, «ajoyib to'r»ni hosil qiladi. Markaziy venadan bo'lakchalardan qon olib ketuvchi tizimi boshlanadi. Markaziy venadan qon bo'lakchalar osti venaga quyiladi. Bu venalar qo'shib jigar venasini hosil kiladi. Jigar venasi a'zodan chiqib, pastki kovak venaga quyiladi.

Jigar parenximasi juda ko'p kapillyarlarga ega bo'lganligi sababli jigar bo'lakchalarida qon juda sekin oqadi. Bu esa qon bilan jigar hujayralari o'rtasida modda almashinuviga qulay sharoit yaratadi. Sinusoid kapillyarlar devorida o'troq

makrofaglar – Kupfer hujayralari bo‘lib, ular bo‘lakcha ichidan oqayotgan qonni tozalashda muhim o‘rin tutadi. Jigarda bunday qon aylanishi uning murakkab faoliyatini bajarishda muhim ahamiyatga ega.

Jigar regeneratsiyasi. Jigarda regeneratsiya juda kuchli kechadi. Bunday tiklanish gepatotsitlarning kompensator gipertrofiyasi va mitotik bo‘linishi natijasida vujudga keladi. Normal jigar hujayralarining bo‘linishi juda ham kam miqdorda (0,3–0,9%) va sekin kechadi, biroq jigar jarohatlanganda jigar hujayralarining bo‘linishi tezligining oshishini kuzatish mumkin.

Qorin pardasi

Qorin pardasi qalinligi 0,7-1,1 mm bo‘lgan, qorin bo‘shlig‘ining seroz pardasi hisoblanadi, u pariyetal va visseral varaqlardan iborat. Visseral varaq o‘zi o‘rab turadigan a‘zolar bilan birlashib ketib, bevosita shu a‘zolarning biriktiruvchi to‘qimasiga qo‘shilib ketadi. Pariyetal varaq esa qorin devorini o‘rab, ostidagi to‘qimalar bilan siyrak tolali biriktiruvchi to‘qima orqali bog‘lanadi. Qorin pardasi nerv va qon tomirlariga boy bo‘lib, u qorin bo‘shlig‘idagi o‘zi o‘rab turadigan a‘zolar bilan umumiy nerv va qon tomirlariga ega. Qorin pardasi epiteliysi – bir qvatli yassi – *mezoteliydan* iborat. Ushbu epiteliy hujayralari qorin bo‘shlig‘idagi a‘zolarning peristaltikasini yengillashtiruvchi seroz suyuqlik ishlab chiqaradi. Bundan tashqari, ular moddalar almashinuvida ham ishtirok etadi va himoya vazifasini bajaradi. Mezoteliy turli ta‘sir(larga) juda ham chidamli bo‘ladi, bunda uning hujayralari bazal membranadan ajraladi va erkin fagotsitlarga aylanadi. Mezoteliy hujayralari qorin bo‘shlig‘idagi suyuqlikni so‘rib olish xususiyatiga ega.

XVII BOB. SIYDIK AYIRUV TIZIMI

Siydik ayiruv tizimi orqali moddalar almashinuvining qoldiq moddalari organizmdan chiqarilishi amalga oshiriladi. Ushbu tizimga bir juft buyraklar, bir juft siydik naylari, siydik pufagi, siydik chiqaruv nayi kiradi. Ular vazifasiga ko'ra siydik hosil qiluvchi va siydik ayiruvchi a'zolarga bo'linadi. Buyraklar ayiruv tizimining markaziy a'zosi bo'lib, asosan siydik hosil bo'lishida ishtirok etadi. Siydik naylari, qovuq, siydik chiqaruv yo'li – siydik ayiruv yo'llarini hosil qiladi. Siydik orqali suv, turli xil tuzlar va modda almashinuvini jarayonining oxirgi, ya'ni qoldiq moddalari organizmdan tashqariga chiqariladi.

- buyrak quyidagi asosiy vazifalarni bajaradi:
- organizm ichki muhiti doimiyligini saqlashda ishtirok etadi;
- suv va mineral tuzlar almashinuvini boshqaradi;
- arteriyalardagi bosimni bir me'yorda ushlab turishda ishtirok etadi;
- ichki muhitning kislota-ishqoriy muvozanatini boshqaradi;
- gumoral funksiyasi eritropoetin, prostaglandin va renin ishlab chiqarish bilan ifodalanadi;
- organizmda yog', oqsil, uglerod va vitaminlar almashinuvida ishtirok etadi.

Yangi tug'ilgan chaqaloqlarda ichak o'z faoliyatini to'liq boshlab olguniga qadar buyrakda oqsilning parchalanishi kuzatiladi. Bu holat yosh organizmda buyrakning ovqatni hazm qilish jarayonida muhim o'rni borligini ko'rsatadi (K.A.Zufarov, A.Yu.Yuldashev, V.M.Gontmaxer).

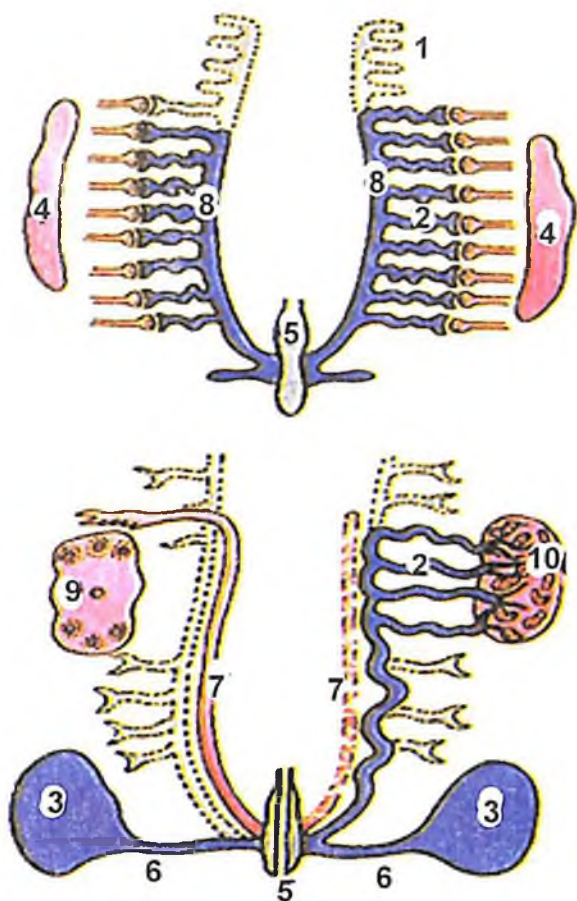
Buyraklarning bunday ko'p qirrali faoliyatlarga egaligi, ular strukturasiining murakkab tuzilganligidan dalolat beradi.

BUYRAK

Taraqqiyoti. Siydik ayiruv tizimining taraqqiyoti jinsiy tizim taraqqiyoti bilan uzviy bog'liq bo'lib, murakkab kechuvchi ketma-ket uchta davrdan iborat: old buyrak (*pronefros*), birlamchi buyrak (*mezonefros*) va ikkilamchi-oxirgi buyrak (*metanefros*).

Old buyrak va birlamchi buyrak, aslida mustaqil ajratuv a'zo bo'lib taraqqiy etsa ham, odamda embrional taraqqiyotning erta bosqichlarida asta-sekin yo'qolib ketadi. Buyrakning har bir yangi bosqichi kranial-kaudal tomonga yo'nalishda kaudal tomonga yaqinroq joylasha boradi va natijada oxirgi – ikkilamchi buyrak kranial qismda, bel sohasida joylashadi (*17.1-rasm*).

Old buyrak odam embrioni rivojlanishining birinchi oylarida mezoderma-ni oldingi 8–10-segment oyoqchalaridan hosil bo'ladi. Segment oyoqchalari somitlardan ajralib egri-bugri naychalar – protonefridiylarga aylanadi. Bularning uchi tananing ikkilamchi bo'shlig'iga – selomga ochiladi. Ikkilamchi – somitlarga



17.1-rasm. Buyrakning taraqqiyoti.

1 – pronefros naychalari, 2 – mezonefros naychalari, 3 – metanefrogen to‘qima, 4 – indifferent gonada, 5 – kloaka, 6 – divertikul, 7 – paramezoneftral naylar, 8 – mezonefros nayi, 9 – tuxumdon, 10 – urug‘don.

rivojlanishi embrional hayotning ikkinchi oyidan boshlanib, tug‘ilishga yaqin tugaydi. Aslida u o‘z faoliyatini embrional hayotning ikkinchi yarmidan boshlaydi. Ikkilamchi buyrak ikki manbadan: mezoneftral naycha va nefrogen to‘qimadan hosil bo‘ladi. Nefrogen to‘qima embrionning kaudal qismlarida joylashgan bo‘lib, mezodermanın segment oyoqchalarining bo‘linmagan qismidan shakllanadi.

Mezoneftral nay (Volf nayi) devorining nefrogen to‘qima tomon, yuqoriga va orqaga o‘sovchi o‘simtasi siydik nayi, buyrak jomchasi, kosachalari hamda yig‘uv naylarini hosil qiladi. Nefron esa nefrogen to‘qimadan hosil bo‘ladi. Nefrogen to‘qimaning differensiallashuvi uning barcha qismida barobar boshlanmaydi. Yig‘uv nayining berk uchi o‘tib, nefrogen hujayralarning bir qator o‘zgarishlari natijasida nefron hosil bo‘ladi. Bu o‘zgarishlar nefrogen pufakcha va S-simon tanacha bosqichlarini o‘taydi. S-simon tanacha bosqichida u yig‘uv nayining berk uchi bilan

qaragan uchi esa kaudal yo‘nalishda o‘sovchi mezoneftral nayga ochiladi. Odam embrionida bu buyrak siydik ayirish organi sifatida xizmat qilmaydi va tezda aks taraqqiyotga uchraydi.

Birlamchi buyrak embrional davrda ancha uzoq vaqt faoliyat ko‘rsatadi. U ko‘p sonli (25 taga yaqin) segment oyoqchalaridan hosil bo‘ladi. Segment oyoqchalari somitlardan ajralib chiqadi va birlamchi buyrak naychalari –metanefridiylarga aylanadi. Metanefridiyning bir uchi mezoneftral nay tomonga o‘sadi va u bilan birlashadi. Metanefridiyning ikkilamchi bo‘shliqqa qaragan qismidan aorta tomonga yon o‘simtalar chiqadi. Bu o‘simtalariga aortadan kapillyarlar to‘rini shakllantiruvchi qon tomirlari keladi. O‘simtalar kapillyarlarni qoplaydi va birlamchi buyrak koptokchasini hosil qiladi. Old buyrak davrida hosil bo‘lgan mezoneftral kanal kaudal yo‘nalishda o‘tib, kloakaga ochiladi.

Odam embrionida ikkilamchi – oxirgi (doimiy) buyrak

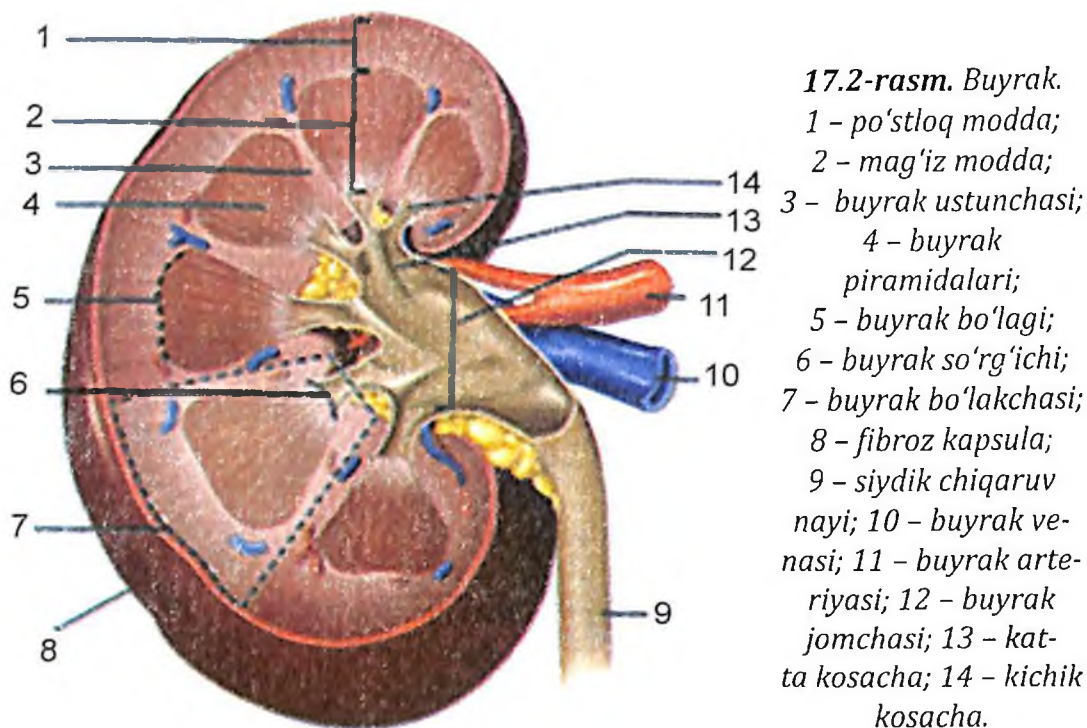
birikadi. S-simon tanachaning proksimal uchi esa Shumlyanskiy-Boumen kapsulasiga aylanadi. Bu tanachalarning qolgan qismlaridan nefronning boshqa barcha bo'limlari rivojlanadi.

Yangi tug'ilgan chaqaloqlarning buyragi bo'lakchali tuzilishgan ega bo'ladi, bu holat buyrak piramidalari (bo'laklari), po'stloq va mag'iz modda chegarasi va piramidalarning tashqariga qaragan keng asosiga mos keluvchi po'stloq moddasi bo'lakchalari orasida siyrak tolali biriktiruvchi to'qimaning qalinligi bilan bog'liq. Aytib o'tilgan sohalarda buyrakni qon bilan ta'minlovchi va buyrakdan qonni olib chiquvchi arteriya va venalarning tarmoqlari joylashgan. Bitta buyrak bo'lagi va unga mos keluvchi buyrak bo'lakchasi bitta buyrak ustunchasini tashkil etadi.

Tuzilishi. Buyrak juft a'zo bo'lib, qorin bo'shlig'ining orqa devorida umurtqa pog'onasining bel sohasining ikki yonida joylashadi. Uning shakli loviyasimon, botiq yuzasi buyrakning darvozasi deyiladi. Darvozaga buyrak arteriyalari kirib, buyrak venalari, siydik nayi va limfa tomirlari chiqadi. Buyrak biriktiruvchi to'qimadan iborat kapsula bilan qoplangan. Buyrakni uzunasiga kesib ko'rilganda unda oddiy ko'z bilan ikki xildagi – po'stloq va mag'iz moddalarni ko'rish mumkin. Po'stloq modda o'zining to'q qizg'ish rangi va donadorligi bilan ajralib turadi.

Mag'iz modda och bo'yalgan 8-12 tagacha piramidasimon bo'laklardan tashkil topgan. Po'stloq va mag'iz moddaning chegarasi aniq bo'lmaydi, chunki po'stloq modda mag'iz moddaga *ustunchalar* shaklida (Bertini ustunchalari), mag'iz modda esa po'stloq moddaga *mag'iz nurlari* (Ferrini nurlari) ko'rinishida botib kiradi.

Buyrak stromasini siyrak tolali biriktiruvchi to'qima tashkil etadi, biroq uning



nisbati nefronlarga nisbatan juda kichik, shuning uchun buyrakni ko'proq epiteliyal a'zo deyish mumkin. Biriktruvchi to'qimada qon va limfa tomirlari, nerv oxirlari joylashadi.

Nefron – buyrakning struktur-funksional birligi. Nefronlarning umumiy soni buyrakda bir millionga yetadi. Ularning uzunligi har xil (18 mm dan 50 mm gacha) bo'ladi. Nefronida quyidagi bo'limlar tafovut etiladi:

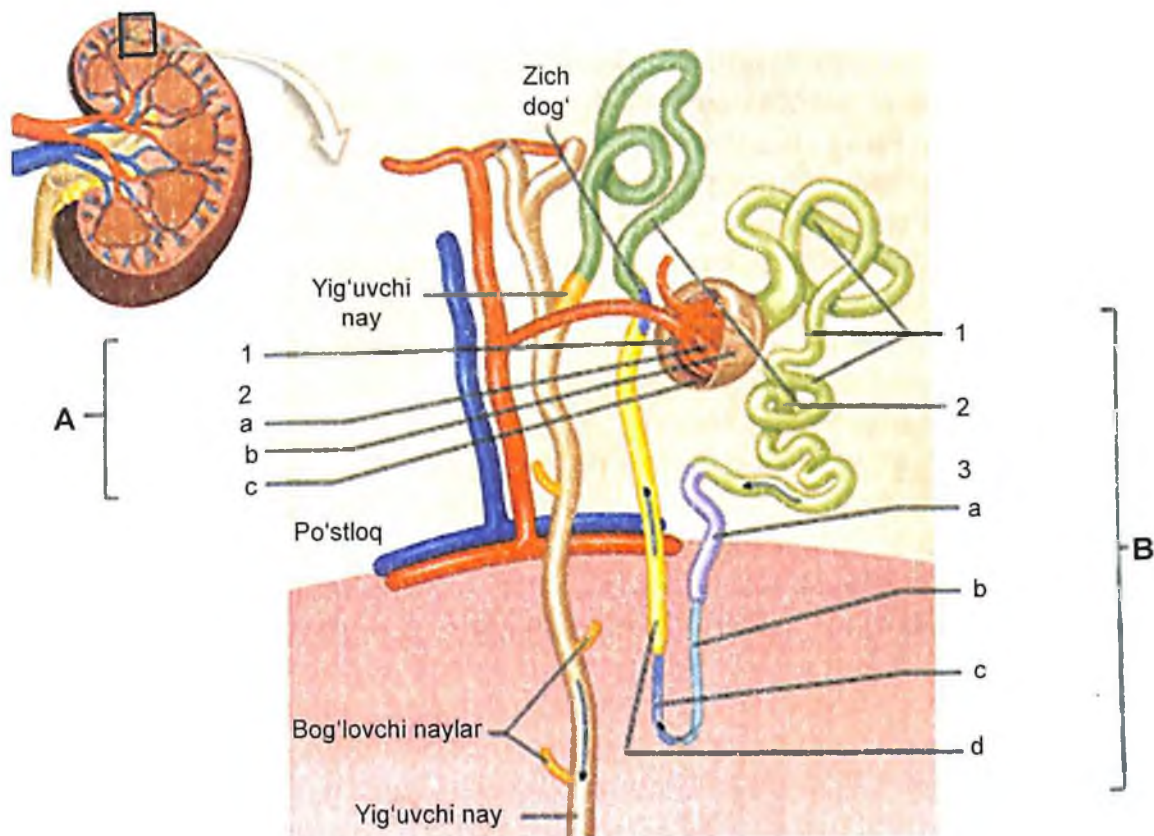
- tomirlar chigali (koptokchasi) va uni o'rab turuvchi kapsuladan iborat buyrak tanachasi;

- nefronning proksimal egri-bugri va to'g'ri bo'limi;

- nefron qovuzlog'i;

- nefronning distal egri-bugri va to'g'ri bo'limi.

Bir necha nefronlarning distal bo'limlari qo'shilib, bitta yig'uv nayiga, yig'uv naylari o'zaro birlashib yiriklashadi va buyrak kosachalariga ochiladi.



17.3-rasm. Nefron.

A – buyrak tanachasi: 1 – tomirli koptokcha; 2 – nefron kapsulasi; a – visseral varaq; b – pariyetal varaq; c – kapsula bo'shlig'i.

B – buyrak naylari: 1 – proksimal egri-bugri nay; 2 – distal egri-bugri nay; 3 – Genle qovuzlog'i; a – proksimal to'g'ri nay; b – ingichka pastga tushuvchi nay; c – ingichka ko'tariluvchi nay; d – distal to'g'ri nay.

Buyrakda ikki xil nefronlar farqlanadi: po'stloq va mag'iz oldi nefronlari. *Po'stloq nefronlari* deyarli buyrakning po'stloq moddasida joylashadi. Ushbu nefronlarning naychalari kalta bo'ladi. *Mag'iz oldi* - *yukstamedullyar nefronlarning* buyrak tanachalari po'stloqning ichkari qismida - mag'iz moddasi yaqinida joylashadi. Yukstamedullyar nefronlarning naychalari uzun bo'lib, buyrak so'rg'ichlariga yetib boradi.

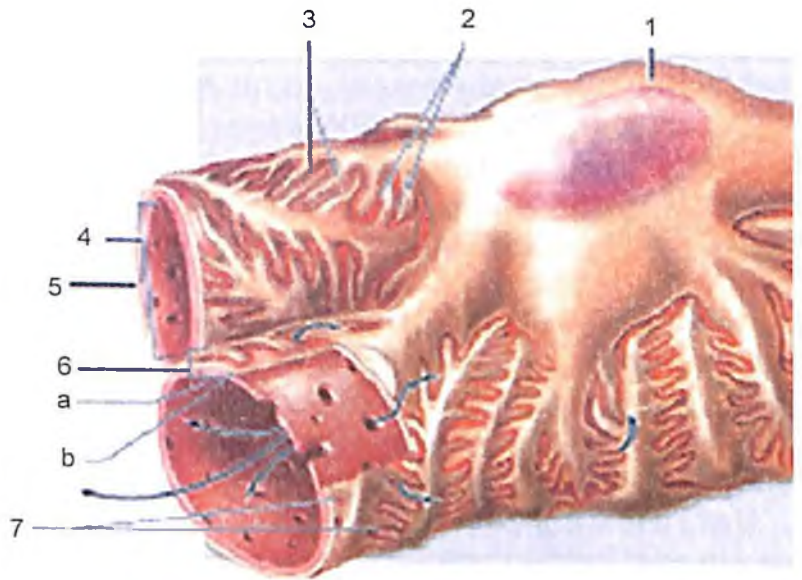
Po'stloq va yukstamedullyar nefronlarning o'zaro nisbati 5:1 dan iborat, ya'ni odam buyragida 1 mln ga yaqin nefron bo'lsa, ularning 200 000 ga yaqini yukstamedullyar nefronlardir (*17.3-rasm*).

Buyrak tanachasi kapillyarlar koptokchasi va Shumlyanskiy-Boumen kapsulasining (pariyetal va visseral) varaqlaridan iborat. Kapillyarlar koptokchasi olib keluvchi va olib ketuvchi arteriolalar orasida joylashgan kapillyarlarning ajoyib to'ridan iborat. Kapillyarlar devori fenestrali (7 nm) endoteliy va uning ostida yotuvchi uzluksiz uch qavatli (o'rta - elektron zich, ichki va tashqi - elektron och) bazal membranadan tuzilgan. Bazal membrananing qalinligi yosh ulg'ayishi bilan va har xil patologik holatlarda qalinishadi. Bazal membrananing tarkibiy qismlari endoteliy va nefron kapsulasining visseral varag'i hujayralarining sitoplazmasida sintez qilinadi. Bazal membrananing uch qavatligi kapillyar devorining va nefron kapsulasi visseral varag'i bazal membranalarining bir-birini yarmigacha qoplashi natijasida hosil bo'ladi. Natijada elektron mikroskop ostida qaralganda bir-birini qoplamay turgan periferik qismi elektron och va qoplab turgan markaziy qismi elektron zich bo'lib ko'rinadi. Bazal membrananing bunday tuzilishi uning o'tkazuvchanligini yanada chegaralaydi, ya'ni bazal membrana tolalari orasidagi poralari odatdagidek 7-10 nm emas, balki 6-7 nm ni tashkil etadi, bu ushbu poralardan sog'lom odamda eng kichik diametrga ega bo'lgan shaklli elementlarni, hayotiy muhim bo'lgan oqsillarni o'tkazmaydi.

Nefronning Shumlyanskiy-Boumen kapsulasi visseral, pariyetal varaqlardan va kapsula bo'shlig'idan iborat. Kapsulaning *visseral varag'i* yassi epiteliy hujayralari - podotsitlar bilan qoplangan. Podotsitlar biroz cho'zilgan noto'g'ri shaklga ega. Hujayra tanasidan katta uzun o'simtalar sitotrabeikulalar (har bir hujayradan 2-3 tadan) chiqib, ular kapillyarlarga yaqinlashib, kichik o'simta - sitopedikulalarga bo'linib ketadi. Bir podotsitdan yonma-yon o'tuvchi 2-3 ta kapillyarga sitoplazmatik o'simtalar yo'naladi. Sitopedikulalar kapillyarning bazal membranasiga tegib turuvchi va oxiri biroz yo'g'onlashgan ingichka silindr shaklidagi hosiladir. Sitopedikulalar orasidagi bo'shliqlar - tirqishlar bo'lib, ular nisbatan bir xil (30-50 nm) o'lchamlarga ega. Hujayralarning asosiy tarkibiy qismlari podotsit tanasida va yirik o'simtalari (sitotrabeikulalari)da joylashgan bo'ladi. Yadro hujayraning uzun o'qi bo'ylab biroz cho'zilgan. Yadro qobig'ida teshiklar ko'p bo'lib, yuzasi notekisdir. Nefron koptokchasi kapillyarlari to'ring endoteliy hujayralari, Shumlyanskiy-Boumen kapsulasi ichki varag'ining podotsit hujayralari va ular orasida joylashgan uch qavatli bazal membrana *filtratsion baryerni* hosil qiladi. Shu baryer orqali kapsula bo'shlig'iga qon plazmasining

17.4-rasm. Buyrak tanachasi (sxema). Filtratsion to'siq.

1 - podotsit; 2 - sitotrabekula; 3 - filtratsion tirqishlar; 4 - glomerulyar kapillyar; 5 - filtratsion membrana: a - bazal membrana; b - endoteliy; 6 - visseral varaq tirqishlari.



tarkibiy qismlari filtrlanib o'tadi va birlamchi siydikni hosil qiladi. Filtratsion baryer qon shaklli elementlarini va qon plazmasining yirik oqsillarini, immun tanachalarni, fibrinogen va boshqa yuqori molekulyar massaga ega bo'lgan oqsillarni o'tkazmaydi. Bu baryer orqali kattaligi 7 nm dan kichik bo'lgan moddalar o'tadi (17.4-rasm).

Buyrak tanachasining tomirli koptokcha kapillyarlari orasida *mezangial hujayralar* uchraydi. Bu hujayraning asosiy qismi hujayra oraliq moddasini hosil qilsa, ba'zilar makrofaglik xususiyatga ega bo'ladi.

Shumlyanskiy-Boumen kapsulasining *pariyetal varag'i* hujayralari yassi bo'lib, yadro joylashgan sohada hujayra tanasi qalinlashadi. Kapsulaning nefronning proksimal bo'limiga o'tish joyida hujayralari biroz balandlashadi va kubsimon epiteliyni tashkil etadi va nefronning proksimal egri-bugri naylari epiteliysiga davom etadi.

Nefronning proksimal bo'limi uzun - egri-bugri va qisqa to'g'ri naychadan iborat bo'lib, diametri 60 mkm gacha bo'ladi. Proksimal bo'limning Shumlyanskiy-Boumen kapsulasiga tutashgan qismida hujayralar kubsimon, proksimal bo'limning egri-bugri qismida silindrsimon, to'g'ri qismida - yassi shaklga ega bo'ladi. Proksimal naychalarning egri-bugri qismi epiteliysi bir qavatli silindrsimon (yoki prizmatik) *jiyakli* va *bazal burmali* hujayralaridan iborat. Elektron mikroskop ostida *jiyakli* xoshiya mikrovorsinkalardan iborat ekanligi ko'rinadi. Mikrovorsinkalar birlamchi siydikning qonga qayta so'rilishini, ya'ni reabsorbsiyasini ta'minlaydi. Ular orqali birlamchi siydikdan qonga kichik molekulyar massaga ega bo'lgan oqsillar, glyukoza, elektrolitlar va suv qayta so'riladi. *Jiyakli* hujayralar sitoplazmasida proteolitik fermentlarga boy bo'lgan lizosomalar ko'p bo'ladi. Pinotsitoz yo'li bilan birlamchi siydikdan hujayra sitoplazmasiga o'tgan oqsillar lizosomal fermentlar ta'sirida aminokislotalargacha parchalanadi va ular qon-

ga so'riladi. Proksimal bo'lim hujayralarining bazal plazmatik membranasi tekis bo'lmay, burmalar hosil qiladi. Bu burmalar orasida ko'p miqdorda burmalarga parallel holda mitoxondriyalar yotadi. Mitoxondriyalarda elektrolitlarni bog'lovchi suksinatdehidrogenaza (SDG) fermenti ishlab chiqariladi, shuning uchun ular elektrolitlar, va ular ketidan suvning qayta so'rilishida muhim rol o'ynaydi. Jiyakli hujayralarning yana bir xususiyatlariga ularning sitoplazmasida ishqoriy fosfatazaning faolligi yuqoriligi hisoblanadi. Ushbu ferment glyukozaning qayta so'rili-shida muhim ahamiyatga ega.

Xulosa qilib aytganda, nefronning proksimal egri-bugri kanalchalarida qonga oqsil va uglevodlarning to'liq bir tomonlama, suv va mineral tuzlarning qisman ikki tomonlama qayta so'rilishi amalga oshiriladi. Natijada, proksimal bo'limda ko'p moddalarning qonga qayta so'rilishi natijasida birlamchi siydik tarkibi kes-kin o'zgaradi.

Nefronning (Genli) qovuzlog'i ingichka bo'limdan va yo'g'on qismlar-dan iborat. Po'stloq nefronlarida ingichka bo'lim faqat pastga tushuvchi qismdan iborat. Yukstamedullyar nefronlarda esa ingichka bo'lim qisman yuqoriga ham ko'tariladi. Ingichka bo'lim diametri 13-15 mkm bo'lib, devori yassi epiteliy hujay-ralaridan iborat. Hujayra sitoplazmasi och, organellalari esa kam. Hujayralarning apikal qismi 1-2 ta kalta mikrovorsinkalar tutadi. Bu naycha hujayralari orqali suv qayta so'riladi. Nefron qovuzlog'ining yo'g'on qismi (yuqoriga ko'tariluvchi qismi) diametri 30 mkm bo'lgan naychadan iborat bo'lib, hujayralari distal bo'lim hujay-ralarini eslatadi.

Nefronning distal bo'limi ikki: to'g'ri qism va egri-bugri segmentlarga bo'linadi. To'g'ri qism hujayralari kubsimon bo'lib apikal yuzasida kalta, mikro-vorsinkalarga o'xshash o'simtalar uchraydi. Hujayraning lateral yuzasida bir-biri bilan tutashuvchi ko'p sonli o'simtalar mavjud. Bazal membrana burmalar hosil qiladi, ular orasida kristalari ko'p bo'lgan mitoxondriyalar yotadi.

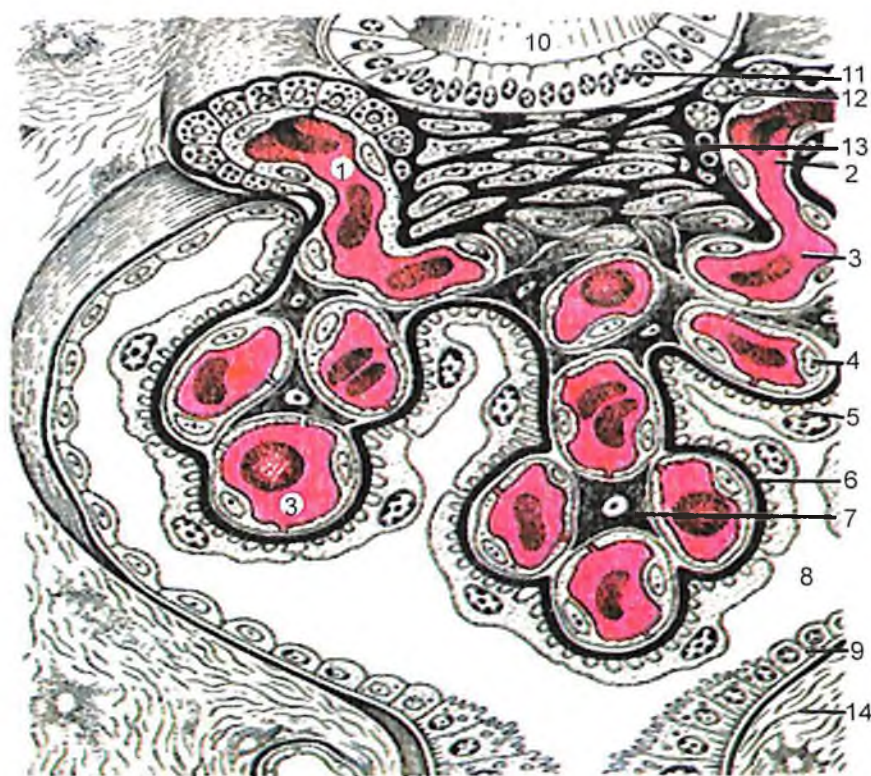
Distal kanalchanning to'g'ri qismida natriyning fakultativ reabsorbsiyasi sodir bo'ladi, bu birlamchi siydikning osmotik bosimining pasayishiga olib keladi. Nat-riyning fakultativ reabsorbsiyasi faol jarayon bo'lib, osmotik va elektrokimyoviy gradiyentga qarshi amalga oshiriladi. Distal kanalchanning egri-bugri qismi hujay-ralari past silindrsimon bo'lib, membranasi va organellalarining tuzilishi to'g'ri bo'lim hujayralarining tuzilishiga o'xshaydi. Nefronning distal nay hujayralarida mitoxondriyalarning ko'p bo'lishi va ularda ATF-aza faolligining yuqoriligi hamda mitoxondriyalarning hujayra bazal va lateral membranalari bilan bog'liqligi siy-dikning konsentratsiyasini oshirish kabi murakkab faoliyatini amalga oshiruvchi omillardan hisoblanadi.

Yig'uv naylarini bir necha segmentlarga bo'lish mumkin. Nayning 4 ta qis-mi mavjud bo'lib, shulardan bittasi buyrak po'stloq moddasida, qolgan uch qismi mag'iz qismida joylashadi. Bir segmentdan ikkinchi segmentga o'tishda ahamiyat-li o'zgarishlar bo'lmaydi, shuning uchun bu bo'linish shartli tabiatga ega. Yig'uv naylarida aniq ikki xil – *bosh* (oqish) va *oraliq* (qoramtir) hujayralar farqlanadi.

Bosh hujayralar kubsimon bo'lib, sitoplazmasida bir tekis tarqalgan kam sonli mitoxondriyalar, sisternalar, vakuolalar va vezikulalardan iborat plastinkasimon kompleks, endoplazmatik to'ringning mayda kanalchalari, erkin ribosomalar va polisomalar uchraydi, yon yuza membranasida ko'p sonli kalta o'simtalar bo'ladi.

Oraliq (qoramtir) hujayralar oqish hujayralardan ultrastruktur tuzilmalarning ko'pligi bilan farqlanadi. Oraliq hujayralarda elektron zich gialoplazma va mitoxondriyalarning soni ko'pligini kuzatish mumkin. Mitoxondriyalarning ko'p sonli kristalari zich joylashadi. Oraliq hujayralarda mitoxondriyalar sitoplazma bo'ylab deyarli tekis tarqalgan bo'lib, ba'zan hujayra apikal qismida ko'proq uchraydi. Muntazam ravishda sitoplazmasida silliq devorli vezikula hosil bo'lishi, ularning apikal qismga siljishi oraliq hujayralar uchun xosdir. Apikal yuza ko'p sonli, noto'g'ri shaklli mikrovarsinkalar hosil qilishi mumkin. Bunday holat bosh hujayralarda kuzatilmaydi. Bulardan tashqari, bir qator oraliq hujayralarda hujayra ichki kanalchalari borligi aniqlangan. Silliq devorli vezikulalar shakllanish davrida bu kanalchalarning ko'payishi kuzatiladi. Bu hujayralar tuzilishi va faoliyati jihatidan me'da bezlarining pariyetal hujayrasini eslatadi. Har xil tajribalarda bu ikki a'zo hujayralari bir xil ravishda o'zgaradi. Bu ular xususiyatlarining bir xilligini hamda H⁺ ionining sekretiysida ishtirok etishini ko'rsatadi. Siydikning atsidifikatsiya qilinishi (kislotali sharoitga ega bo'lishi) yig'uv naylarining oraliq hujayralari faoliyati bilan bog'liqdir.

Buyrakning endokrin funksiyasi. Buyrakning endokrin funksiyasini bajaruv-



17.5-rasm.

Yukstaklomerulyar apparat (sxema).

- 1 - afferent arteriola,
- 2 - efferent arteriola,
- 3 - tomirli ko'ptokcha kapillyarlari, 4 - endoteliotsitlar,
- 5 - kapsula ichki varag'ining podotsitlari, 6 - bazal membrana, 7 - mezangial hujayralar,
- 8 - kapsula bo'shlig'i, 9 - kapsulaning tashqi varag'i, 10 - distal kanalcha,
- 11 - zich dog', 12 - endokrinotsitlar (YUG- hujayralar),
- 13 - yukstavaskulyar hujayralar, 14 - buyrak stromasi.

chi hujayralarida asosan ikkita modda – renin va prostaglandin sintezlanadi. Renin buyrakning yukstaglomerulyar apparatida (YUGA) hosil bo'ladi.

Yukstaglomerulyar apparat quyidagi 4 xil elementdan iborat (17.5-rasm):

- buyrak tanachalariga kiruvchi va undan chiquvchi arteriolalar devorida joylashgan maxsus yukstaglomerulyar (YUG) hujayralar;

- distal nayning shu arteriyalar orasida joylashgan qismida joylashgan «zich dog'»;

- distal nay hamda arteriolalar orasidagi uchburchaksimon maydonda joylashgan yukstavaskulyar (Gurmagtig) hujayralar;

- buyrak tanachalari kapillyarlari orasida joylashgan mezangial hujayralar.

Yukstaglomerulyar hujayralar arteriolalar endoteliysi bazal membranasining ostida joylashgan, donador mioepitelioid hujayralardir. Ular oval shaklida bo'lib, yumaloq yadro va sitoplazmasida ko'p sonli organellalarga ega. Donador endoplazmatik to'r kuchli rivojlangan. Elektron zichlikka ega sekretor pufakchalarda renin to'planadi. Reninning bir qismi qonga, ko'p qismi esa olib keluvchi arteriolaning atrofidagi to'qima – interstitsiyaga o'tib, limfaga quyiladi. Renin qondagi angiotenzinogeni angiotenzin I ga, u esa, o'z navbatida, o'pka kapillyarlarida tomirlarni toraytiruvchi xususiyatga ega bo'lgan angiotenzin II ga aylanadi, natijada qon bosimi ortadi. Renin – angiotenzin tizimi tana qon tomirlarigagina emas, balki buyrak qon tomirlariga ham ta'sir qilib, buyrakda filtratsiya jarayonini va qon aylanish tezligini o'zgartiradi. Renin va angiotenzin buyrakusti bezi po'stloq moddasi gormonidan biri bo'lgan aldosteron sintezi va sekretsiyasini oshiradi. Bu siydik tarkibidagi natriyni qonga so'rilishini kuchaytiradi. Distal naylardagi siydik tarkibidagi natriy konsentratsiyasining kamayishi o'z navbatida endoteliy hujayralari orqali seziladi va YUGAning ish faoliyatini kuchaytiradi.

Yukstaglomerulyar kompleksning «zich dog'» hujayralaridan iborat tarkibiy qismiga nefron distal nayining buyrak tanachasi arteriolalari orasida Gurmagtig hujayralariga qaragan yuzasida yotuvchi qism kiradi. «Zich dog'» hujayralari distal nayning odatdagi hujayralaridan o'ziga xos bir qator muhim tomonlari bilan ajralib turadi. «Zich dog'» hujayralari baland silindrsimon bo'lib, sitoplazmasining matriksi zich, yadrolari hujayraning o'rtasida yotadi, Gol'ji kompleksining inversiyasi kuzatiladi. Distal nayning odatdagi hujayralarida bu organella hujayralarning apikal qismida yotsa, «zich dog'» hujayralarida yadro ostida hujayra bazal qismida joylashadi. «Zich dog'» hujayralarining yana bir muhim farqlaridan biri – hujayraning tubida bazal plazmolemmaning ko'p sonli burmalarining yo'qligidir. «Zich dog'» hujayralarining bazal membranasini nihoyatda yupqa bo'ladi, bu ularning boshqa hujayralar bilan kontaktini yengillashtiradi. Ko'pincha, ushbu hujayralarning Gurmagtig hujayralari orasida yotuvchi bazal membrana bilan o'ralgan bazal sitoplazmatik o'simalari ham uchraydi.

Gurmagtig hujayralari glomerulyar arteriolalar va «zich dog'» hujayralari orasida hosil bo'luvchi konussimon maydonda yotadi. Bu hujayralar mezangial hujayralarga yondoshadi. Shunday qilib, Gurmagtig hujayralari bir vaqtning o'zida

yukstglomerulyar kompleksning barcha hujayralari bilan kontaktda bo'luvchi, ularni o'zaro birlashtiruvchi yagona komponentdir. Gurmagtig hujayralari uzunchoq bo'lib, yadrosi yirik va cho'ziqdir. Kam sonli organellalari sitoplazmasida bir tekis tarqalgan. Hujayralar orasida bazal membrana strukturasiga ega bo'lgan modda qatlamlari yotadi. Bu hujayralarning ultrastrukturasini o'rganish ularning topografik, genetik va funksional jihatdan mezangial hujayralarga yaqinligini ko'rsatadi.

Mezangial hujayralar kapillyarlararo joylashgan bo'lib (*17.5-rasm*), Gurmagtig hujayralari bilan birgalikda tomirli chigalni ushlab turuvchi o'zakni hosil qiladi. Bu hujayralar yadrosining qobig'ida ko'p sonli invaginatsiyalar bo'lganligi sababli, u noto'g'ri shaklda bo'ladi. Mitoxondriyalarning shakli oval, ular ko'p hollarda yadro ustida yotadi. Gol'ji kompleksi yaxshi rivojlangan bo'lib, ko'p sonli sisternalar, vezikulalar va vakuolalardan iborat. Donador retikulum sitoplazma bo'ylab bir tekis tarqalgan. Mezangial hujayralarning o'simtalarida ko'pgina ribosomalar, yakka-yakka mitoxondriyalar va vakuolalar yotadi. Unin har xil tanachalarni qon tarkibidan fagotsitoz qilish qobiliyati, buzuvchi agent ta'siriga nisbatan kollagen hosil qilish bilan javob berish kabi xususiyatlari o'rganilgan.

Prostaglandin ishlovchi hujayralar buyrakda bir necha xil bo'lib, ularning ichida *interstitsial hujayralar* alohida o'rin tutadi. Ular cho'ziq shaklga ega bo'lgan o'simtali hujayralardir. O'simtalarning bir qismi nefron qovuzlog'i naychalarini o'rasa, boshqalari qon tomiri kapillyarlarini o'raydi. Interstitsial hujayralarning sitoplazmasi yaxshi rivojlangan hujayra organellalarini va lipid (osmiofil) donachalarni tutadi. Bu hujayralarda sintezlangan prostaglandin reninga qarama-qarshi bo'lgan antigipertenziv ta'sirga ega, ya'ni qon bosimini pasaytiradi.

Shunday qilib, buyrakning endokrin tizimi umumiy va buyrakdagi qon bosimini boshqaradi va shu yo'l bilan siydik hosil bo'lishiga ta'sir qiladi.

Buyrakda qon aylanishi. Yurakdan bir minut davomida o'tgan qon hajmining choragi buyrak orqali o'tadi. Bir sutkada bu chorak ming litrni tashkil etadi. *Buyrak arteriyasi* qorin aortasidan ajraladi. U buyrak darvozasidan kirib, *bo'laklararo (interlobulyar) arteriyalarga* tarmoqlanadi. Bo'laklararo arteriyalar buyrak piramidalari (bo'laklari) orasidan o'tib, po'stloq va mag'iz modda chegarasida yoy *arteriyasini* hosil qiladi. Yoy arteriya buyrak yuzasiga parallel yotadi va po'stloq hamda miya moddalariga mayda tarmoqchalar beradi. Bu arteriyalar po'stloq moddada *bo'lakchalararo arteriyani*, mag'iz moddada esa *to'g'ri arteriyani* hosil qiladi. Interlobulyar arteriyalardan buyrak tanachalariga qon olib keluvchi tomirlar boshlanadi. Har bir qon olib keluvchi arteriya o'zaro anastomoz hosil qiluvchi kapillyarlarga bo'linib so'ng, ular qon *olib ketuvchi* tomirni tashkil etadi. Bu arteriolaning diametri olib keluvchi arteriolaning diametridan ikki marta kichiqroqdir. Shunday qilib, kapillyarlar to'ri (buyrak koptokchasi) ikkita xususiyatga ega:

1) tuguncha kapillyarlari yig'ilib, venulani hosil qilmaydi, balki arteriolani hosil qiladi, ya'ni kapillyarlar ikki arteriolalar orasida joylashadi. Kapillyarlarning

bunday o'ziga xos joylashishiga *ajoyib to'r* deyiladi;

2) olib chiquvchi arteriolaning diametri kichik bo'ladi. Bu holat tugun kapillyarlarida qon bosimini oshishiga sabab bo'ladi va filtratsiya jarayonini ta'minlaydi.

Olib ketuvchi arteriola yana ikkinchi marta kapillyarlarga tarmoqlanadi va po'stloq hamda mag'iz moddasida buyrak kanalchalarini o'raydi (peritubulyar kapillyarlar to'ri). So'ngra kapillyarlar qo'shilib, yulduzsimon venoz sinuslarini hosil qiladi. Bu sinuslardan bo'lakchalararo venalar boshlanadi. Ular birikib yoy venalarini hosil qiladi. Bulardan boshlangan bo'laklararo venalar buyrak venasiga quyiladi va buyrak darvozasidan chiqadi.

Yoy arteriyasidan mag'iz moddasiga borgan to'g'ri arteriyalar kapillyarlarga bo'linib, mag'iz modda va so'rg'ichda joylashgan kanalchalarni o'raydi. Bu erda kapillyarlar venulalarga aylanadi va to'g'ri venalarni hosil qiladi. Ular esa yoy venalariga borib quyiladi.

Yukstamedulyar nefron tanachalari ma'lum darajada o'ziga xos tuzilishga ega. Ular barcha buyrak tanachalarining o'rtacha 15-20%ini tashkil etadi. Ushbu tanachalarda olib ketuvchi arteriolalar diametri olib keluvchilarga nisbatan biroz kattadir. Olib ketuvchi arteriolalar o'zaro anastomoz hosil qiladi va piramidalar orasiga kiradi, so'ngra venoz tomirlariga quyiladi. Bundan tashqari, bu tanachalarda olib keluvchi va olib ketuvchi tomirlar orasida anastomozlar mavjud. Yukstamedulyar tanachalar faqatgina fil'ratsiya apparati hisoblanmasdan balki drenaj tizimi sifatida ham xizmat qiladi.

Nefron gistofiziologiyasi. Bir sutkada odamning har bir buyragida 100 litrgacha birlamchi siydik hosil bo'ladi. Filtratsiya jarayonida plazmaning barcha tarkibiy qismlari kapillyarlarning endoteliy va podotsit hujayralarining orasida yotuvchi uch qavatli bazal membranalaridan o'tib, podotsitlarning o'simtalari orasidagi tirqishsimon yoriqlarga tushadi. Shunday qilib, qon va kapsulalararo filtratsion baryer rolini kapillyarlarning *endoteliy hujayralari, 3 qavatli bazal membrana, kapsula ichki varag'ining podotsit hujayralari* tashkil qiladi. Siydik filtratsiya bo'lishida buyrak tanachasidagi qonning yuqori bosimi (70-90 mm simob ustuni) hal qiluvchi omildir. Bu bosim olib keluvchi va olib ketuvchi arteriolalar diametrining turli xilda bo'lishidan kelib chiqadi. Qon bosimi 40-50 mm simob ustunidan pasaysa, buyrak tanachasidagi filtratsiya to'xtab, birlamchi siydik hosil bo'lmaydi. Shuning uchun bosimlari past bo'lgan buyrak tanachasida (yukstamedulyar zonada) birlamchi siydik hosil bo'lishi po'stloq nefron zonalariga nisbatan sustdir. Birlamchi siydik buyrak tanachasining kapsula bo'shlig'idan nefronning quyi qismlariga oqib o'tadi.

Bu naylarda birlamchi siydik keskin o'zgarishlarga uchrab, ikkilamchi siydikka aylanadi. Siydik naylarida qaytadan ko'p miqdorda suv, oqsil, glyukoza, tuz ionlari so'riladi. Suvning ko'p miqdori qayta so'rilgani uchun ikkilamchi siydikning miqdori 1,5 litrga kelib qoladi. Buning natijasida siydik kontentratsiyasi oshadi (masalan, mochevina 70 marta, ammiak 40 marta oshadi). Nefronning proksimal bo'limida suv, oqsil, glyukoza va boshqa moddalarning asosiy qismi (50%) faol

so'ri-la boshlanadi (obligativ reabsorbsiya). Nefronning ingichka bo'limida suv bilan bir qatorda ba'zi bir tuzlar so'rilsa, distal bo'limda asosan suv va natriy so'riladi (fakultativ reabsorbsiya).

Proksimal va distal kanalchalardagi obligativ va fakultativ reabsorbsiya orasidagi son va sifat farqlari ularning struktur va gistofermentativ xilma-xilligi bilan ta'minlanadi. So'rilishning asosiy qismi proksimal bo'lim hujayralarining apikal yuzasidagi, uning maydonini kengaytiruvchi mikrovarsinkalar hisobiga bo'ladi. Mikrovarsinkalar hisobiga kengaygan proksimal kanalchalarning jami maydoni odam buyragida 50 m² ni tashkil etadi.

Shunday qilib, buyraklarda siydikning hosil bo'lishi ikki bosqichda kechadi. Birinchi bosqichda siydikning ultrafiltratsiyasi buyrak tanachalarida ro'y beradi. Ikkinchi bosqich nefron kanalchalaridagi reabsorbsiyani va yig'uv naylaridagi sekretni o'z ichiga oladi. Yig'uv naylarida ikkilamchi siydik tarkibiga H⁺ ionlarining qo'shilishi, siydik tarkibidagi xloridlar bilan xlorid kislotasini hosil qiladi. Bu siydik tarkibini nordonlashtiradi, yig'uv naylari devorida suvning qayta so'rilishini hamda buyrak "toshlari" hosil bo'lishini oldini oladi. Fakultativ reabsorbsiya jarayoniga gipofizning antidiuretik gormoni bilan buyrakusti bezining po'stloq moddasida ishlab chiqariluvchi aldosteronning ta'siri kattadir.

Buyrakning yoshga qarab o'zgarishi. Po'stloq moddaning qalinligi yangi tug'ilgan chaqaloqlarda buyrakning 20-25%ini tashkil etsa, voyaga yetgan vaqtda 1/2, va 1/3 qismini tashkil etadi. Ammo bu davrda buyrak massasining ko'payishi yangi nefronlar hosil bo'lishi bilan bo'lmay, balki mavjud nefronlarning o'sishi va differensiallanishi hisobiga bo'ladi. Yangi tug'ilgan chaqaloqlarda proksimal naychani qalinligi 18-36 mkm bo'lsa, voyaga yetgan organizmda 40-60 mkm ni tashkil qiladi. Yosh ulg'aygan sari nefronning uzunligi uzayadi. Qarilarning buyraklarida sklerozga uchragan nefronlar ham bo'ladi. Bu davrda buyrak hujayralarining proliferativ faolligi susayib, mitotik bo'linish deyarli bo'lmaydi.

Buyrak innervatsiyasi. Buyrak simpatik va parasimpatik nervlar bilan va orqa miyaning orqa ildizchasi – afferent nerv tolalari bilan ta'minlanadi. Nervlar buyrakka, asosan, tomirlar bilan kirib, nerv oxirlari barcha katta-kichik arteriya, vena, arteriola va venulalarning hamma qavatlarida joylashadi. Ham simpatik, ham parasimpatik nerv oxirlari endoteliy ostidagi bazal membrana ostida tarmoqlanadi.

SIYDIK CHIQUV YO'LLARI

Siydik chiqaruv yo'llariga buyrak kosachalari va jomchalari, siydik nayi, siydik pufagi (qovuq) va tashqi siydik chiqaruv yo'li kiradi.

Buyrak kosachalari va jomchalari, siydik nayi va qovuqning umumiy tuzilishi o'xshash bo'lib, ularda 4 ta pardani farqlash mumkin: shilliq, shilliq osti, mushak va adventitsiya. Buyrak kosachalarida bir qavatli epiteliy asta-sekin ko'p qavatli o'zgaruvchan epiteliyga almashadi. Buyrak jomlarini siydik nayining buyrak ichida joylashgan qismi deb qarash mumkin. U ham boshqa siydik yo'llari kabi ko'p

+

qavatli o'zgaruvchan epiteliy bilan qoplangan. Epiteliy ostida siyrak tolali biriktiruvchi to'qimadan iborat shilliq pardaning xususiy qavati yotib, u shilliq osti pardaga davom etadi. Shuni qayd qilish kerakki, siydik chiqaruv yo'llarining hamma qismlarida shilliq pardaning mushak plastinkasi bo'lmagani uchun shilliq pardaning xususiy qavati va shilliq osti pardasi orasida aniq chegara yo'q. Mushak parda jomlarda 2 qavat: ichki – bo'ylama, tashqi – aylana bo'lib joylashgan silliq mushak hujayralaridan iborat. Buyrak so'rg'ichlari sohasida faqat aylana joylashgan mushak tutamlari bo'lib, ularning qisqarishi siydikni buyrak piramidalaridan ajralib chiqishiga yordam beradi.

Siydik naylari

Siydik naylarida shilliq, shilliq osti, mushak va adventitsiya pardalari aniq ajraladi. Shilliq pardada o'zgaruvchan epiteliy bilan qoplangan bo'lib, unda bo'ylama joylashgan burmalar bo'ladi. Burmalar siydik nayi kengaygan vaqtda tekislanadi. Siydik nayining pastki qismida, siyrak, biriktiruvchi to'qimadan iborat shilliq osti pardasida prostata beziga o'xshash tarmoqlangan bezchalar bo'ladi. Siydik nayining mushak pardasi yuqorida ikki, pastki qismida esa uchta qavat bo'lib joylashgan silliq mushak tolalaridan iborat. Mushak tutamlari ichki va tashqi qavati bo'ylama, o'rtada esa aylana yo'nalishga ega. Siydik nayining siydik pufagi devorida joylashgan qismida mushak parda faqat bo'ylama mushaklardan iborat. Bu mushaklarning qisqarishi qovuq mushaklarining holatidan qat'iy nazar, siydik nayining teshigini ochib, siydikning pufakka o'tishini ta'minlaydi. Siydik nayining adventitsiya pardasi atrofdagi to'qimalar bilan qo'shilib ketadi.

Qovuq

Qovuqning shilliq pardasi o'zgaruvchan epiteliy va siyrak tolali shakllanmagan biriktiruvchi to'qimali xususiy qavatdan iborat. Biriktiruvchi to'qimali qavat qon va limfa tomirlariga boy. Mayda qon tomirlari epiteliyga juda yaqin yotadi. Qovuq shilliq pardasi siydik yo'q vaqtda burmalar hosil qilib, bu burmalar qovuq siydikka to'lganda tekislanadi. Qovuqning uchburchak sohasining shilliq pardasida burmalar bo'lmaydi. Bu sohada shilliq osti pardasi yo'q bo'lib shilliq pardaning xususiy qavati mushak parda bilan birlashib ketadi. Bu sohada siydik nayining pastki qismidagi bezlarga o'xshash bezlar joylashgan. Qovuqning boshqa qismlarida shilliq parda ostida siyrak biriktiruvchi to'qimadan iborat shilliq osti parda joylashadi.

Qovuq mushak pardasi ichki, tashqi bo'ylama va o'rta aylana yo'nalgan mushak qavatlaridan iborat. Qovuqning tashqi siydik chiqaruv yo'liga davom etish qismida (qovuqning bo'yin qismi) aylana joylashgan mushak tutamlari sfinkter hosil qiladi. Mushak tutamlarini o'rab turuvchi biriktiruvchi to'qima qatlamlari qovuqning tashqi adventitsiya pardasiga, qovuqning tub qismida esa seroz qavatga o'tib ketadi. Qovuqning tub qismi seroz parda bilan o'ralgan.

Qovuq simpatik, parasimpatik va spinal (sezuvchi) nervlar bilan ta'minlangan.

Bundan tashqari, qovuqda ko'p miqdorda nerv tugunchalari va markaziy nerv tizimining neyronlari aniqlangan. Bu neyronlar, ayniqsa, siydik naylarining qovuqqa quyilish joyida ko'p bo'ladi. Bundan tashqari, qovuqning seroz, mushak va shilliq pardalarida ko'p miqdorda retseptor nerv oxirlari ham uchraydi.

Tashqi siydik chiqaruv yo'li

Erkaklar va ayollarda tashqi siydik chiqaruv yo'li har xil tuzilgan. Ayollarda uretraning jinsiy yo'llarga aloqasi yo'q, erkaklarda esa tashqi siydik chiqaruv yo'lari urug' chiqaruv yo'li bo'lib ham xizmat qiladi. Ayollar tashqi siydik chiqaruv yo'li shilliq, mushak va tashqi pardalardan iborat. Shilliq pardaning xususiy qatlami siyrak tolali biriktiruvchi to'qima bo'lib, ko'p miqdorda hujayralar tutadi. Tashqi teshik sohasi shilliq parda ko'p qavatli yassi muguzlanmaydigan epiteliy bilan qoplangan bo'lib, shilliq pardaning xususiy qavati ko'pgina so'rg'ichlar hosil qiladi. Tashqi siydik chiqaruv yo'lida oz miqdorda bezlar bo'lib, ular periuretral bezlar deb ataladi. Tashqi siydik yo'lining kuchli rivojlangan mushak pardasi ichki bo'ylama va tashqi aylana silliq mushaklardan iborat bo'lib, ularning orasida elastik tolalarga boy bo'lgan biriktiruvchi to'qima qavati joylashadi. Siydik yo'lining tashqi qismida ko'ndalang-targ'il mushak tolalari tashqi sfinkterni hosil qiladi.

Erkaklar tashqi siydik chiqaruv yo'lining tuzilishi hamma bo'limlarda bir xil emas. Uning devori ham shilliq, mushak va adventitsiya pardalardan iborat. Siydik yo'li prostata qismi shilliq pardasining epiteliysi qovuq epiteliysi kabi bo'ladi. Bu epiteliy asta-sekin ko'p qatorli prizmatik shaklga o'tib, siydik yo'lining g'ovak tanasi qismiga o'tganda epiteliy ko'p qavat hosil qiladi. Epiteliyning ko'p qatorli qismida qadahsimon va endokrin hujayralar uchraydi. Mushak parda uretraning prostata qismida ichki bo'ylama va tashqi aylana qatvatlardan iborat. Mushak pardasi asta-sekin yo'qolib boradi. G'ovak tananing oldingi qismida alohida joylashgan mushak tutamlarigina saqlanib qoladi.

XVIII BOB. ERKAKLAR REPRODUKTIV TIZIMI

Erkaklar jinsiy tizimi bir juft bez – *urug'don* va *urug' olib chiqaruvchi naylar, prostata bezi, urug' pufakchalari* hamda *jinsiy olat* kabi a'zolardan iborat.

Taraqqiyoti. Erkaklar jinsiy tizimining taraqqiyoti 2 davrni o'z ichiga oladi: *indifferent* – bu davrda erkak va ayol jinsiy tizimlari bir xil rivojlanadi va *jinsiy differentsirovka* – bu davrda erkak va ayol jinsiy tizimi turlicha rivojlanadi.

Indifferent davr. Embriogeneznining 3-haftasida sariqlik xaltasi devorida birlamchi jinsiy hujayralar – gonoblastlar yoki gametoblastlar hosil bo'ladi. Gonoblastlar qon orqali birlamchi buyrakka boradi. Embriogeneznining 4-haftasida birlamchi buyrak yuzasida selomik epiteliydan tashkil topgan jinsiy bolish hosil bo'ladi. Jinsiy bolish hujayralari gonoblastlarni ijobiy xemotaksisini chaqiruvchi kimyoviy modda ishlab chiqaradi. Shuning uchun ham, mazkur bolishga gonoblastlar kelib, bu yerda bo'linib ko'payadi va gonotsitlarga differensiallashadi. So'ngra jinsiy bolishlardan birlamchi buyrak tomon selomik epiteliy va gonotsitlardan iborat jinsiy tizimchalar o'sib kiradi. Bir vaqtning o'zida mezoneftral naydan paramezoneftral neay ajraladi. Shu bilan embriogeneznining 6-haftasi boshiga kelib, jinsiy tizim taraqqiyotining indifferent davri yakunlanadi.

Jinsiy differentsirovka davri. Spermatozoidlarning jinsiy Y-xromosomalarida jinsiy determinatsiya geni mavjud bo'lib, u homilaning erkak jinsi yo'nalishida rivojlanishini ta'minlaydi. Mazkur gen ta'sirida embriogeneznining 6-haftasida *urug'don* kurtagida birinchi ingibin hosil bo'ladi va uning ta'sirida paramezoneftral nay reduksiyaga uchraydi. Bir vaqtning o'zida mezenxima jinsiy bolish va jinsiy tizimchalar orasiga o'sib kiradi va ularni bir-biridan ajratadi. Mazkur mezenxima keyinchalik butun *urug'donni* o'rab oladi va oqsil pardaga aylanadi.

Jinsiy determinatsiya geni ta'sirida embriogeneznining 9-haftasida jinsiy tizimchalar orasidagi mezenximada testosteron ishlab chiqaruvchi interstitsial hujayralar hosil bo'ladi, *urug'donning* keyingi rivojlanishi mazkur gormon ta'sirida amalga oshadi. Jinsiy tizimchalarning aksariyati egri-bugri *urug' naylari (tubulus seminifer contortus)*ga, oz qismi *urug'don to'ri (rete testes)*ga aylanadi. Birlamchi buyrak kanalchalari epiteliysidan *urug' olib chiquvchi yo'llar (ductus efferentis testis)* epiteliysi rivojlanadi. Mezoneftral naydan *urug'don ortig'i nayi (ductus epididymidis)*, *urug' chiqaruvchi nay (ductus deferens)* va *urug' otuvchi nay (ductus ejaculatorius)* shakllanadi.

Embriogeneznining o'rtalariga kelib, jinsiy tizimchalarda gonotsitlardan spermatogoniylar hosil bo'ladi. Taraqqiyotning 22-haftasida *urug'don to'ri* naylarida ikkinchi ingibin ishlab chiqariladi. U gipofizdan follitropin ajralishini, shuningdek gonotsitlarning ko'payishi va differentsirovkasini to'xtatib turadi. Bunda spermatogoniylarning bir qismi reduksiyaga uchraydi. Embriogenez oxiriga kelib uchinchi ingibin ishlab chiqariladi, u follitropin sintezini susaytiradi, biroq spermatogoniy-

larning rivojlanishi jarayoniga ta'sir etmaydi. Embriogenez yakunida interstitsial hujayralarning intensiv rivojlanishi kuzatiladi va ular ko'p miqdorda testosteron gormonini ishlab chiqara boshlaydi.

URUG'DON

Urug'don (testis) ovalsimon shaklga ega bo'lib, tashqi tomondan bir necha qavat pardalar bilan o'ralgan, shulardan seroz va oqsil pardalar urug'donning xususiy pardalari hisoblanadi (18.1-rasm). Seroz parda mezoteliydan iborat bo'lib, urug'donning asosiy qismini o'rab turadi. U aniq chegarasiz elastik tolalarga boy bo'lgan zich biriktiruvchi to'qimadan iborat fibroz, ya'ni oqsil pardaga (*tunica albuginea*) o'tadi. Urug'don oqsil paradasiining chuqur qatlamlarida tomirlar ko'p bo'ladi, shuning uchun bu qism tomirli parda (*tunica vasculosa*) sifatida ajratiladi. Oqsil parda urug'donning bir tomonida qalinlashadi, bu yer urug'don oralig'i (*mediastinum testis*) deb nomlanib, uning ichida kapillyarlar va urug'don to'ri (*rete testis*) joylashadi.

Urug'don oralig'idan radial yo'nalishda biriktiruvchi to'qimali to'siqlar chiqib, urug'donni bo'laklar (*lobules testis*)ga bo'ladi. Bo'laklarning keng asosi tashqariga, uchi urug'don oralig'iga qarab yo'nalgan. Bo'laklarning soni odamda 100-250 tagacha yetadi. To'siqlar elastik tolalarga boy bo'lib, ulardan ancha yirik bo'lgan urug'donni oziqlantiruvchi qon tomirlari o'tadi.

Har bir bo'lakda 1-4 dona egri-bugri urug' naylari (*tubulus seminifer contortus*) joylashadi. Mazkur naylarning uzunligi 70-80 sm, diametri 150-200 mkm ni tashkil qiladi. Urug'donda hammasi bo'lib, 300-450 tagacha egri-bugri naylar mavjud. Urug'don bo'lagining oraliqqa yaqin qismida egri-bugri urug' naylari to'g'ri naylar (*tubulus seminifer rectus*)ga o'tib, urug'don to'rini hosil qiladi va urug' olib chiquvchi naylarga aylanadi (18.1-rasm).

Egri-bugri urug' naylarining tuzilishi. Egri-bugri urug' naylari ingichka naylaridan iborat bo'lib, ularning ichki yuzasida tayanch Sertoli hujayralari (sustenotsitlar) hamda spermatogen epiteliy joylashadi. Spermatogen epiteliy tarkibida rivojlanishning turli davrlaridagi jinsiy hujayralar bir necha qavat bo'lib joylashadi: 1) bazal membranada yotuvchi – spermatogoniylar; 2) ikkinchi qavat – birinchi va ikkinchi tartibli spermatotsitlar; 3) uchinchi qavat – spermatidlar; 4) nay yuzasida etilgan spermatozoidlar joylashadi (18.2-rasm).

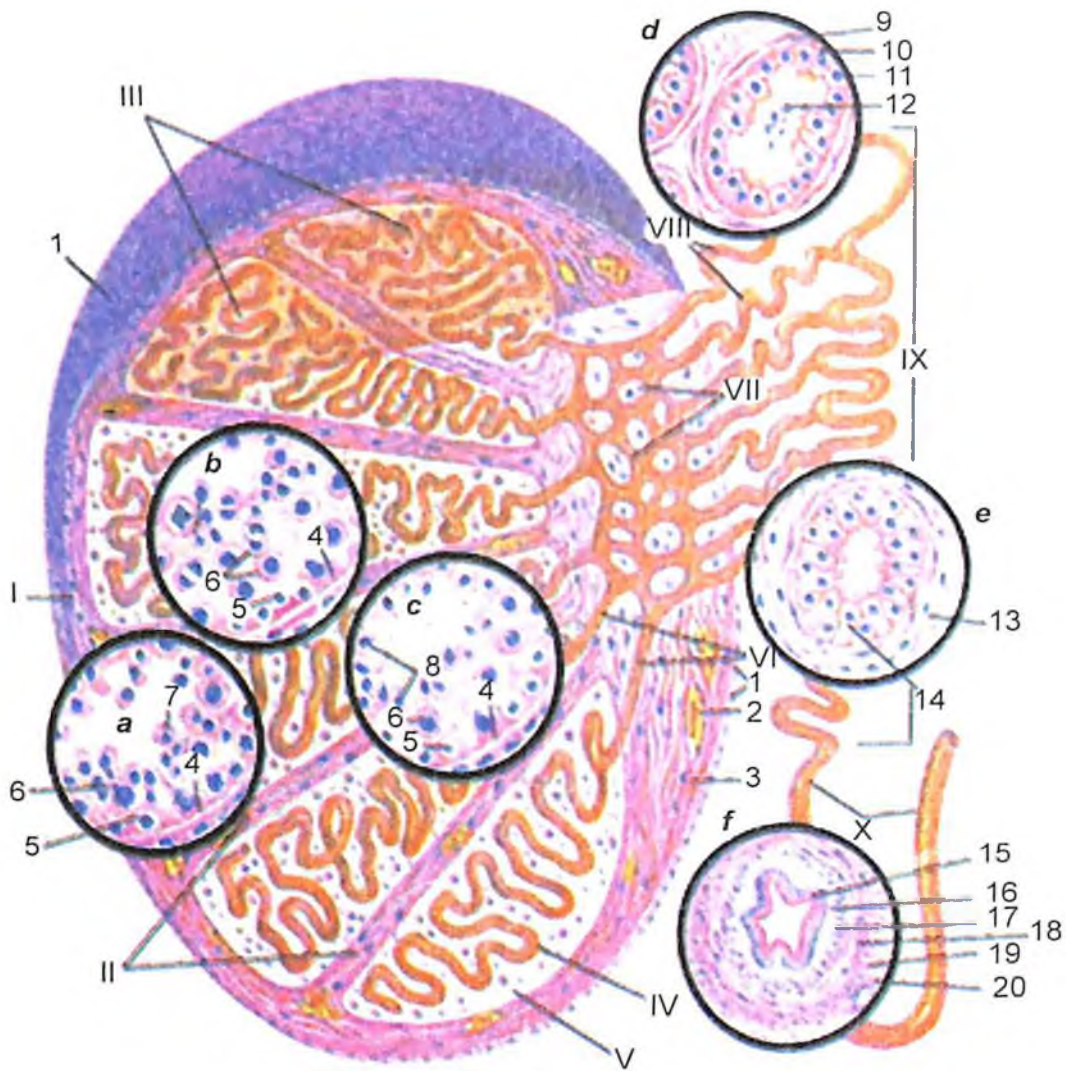
Egri-bugri naylarning devori 3 qavatdan iborat:

1) bazal; 2) mioid; 3) tolali.

Bazal qavati spermatogen epiteliy va sustentotsitlar joylashgan bazal membrana ostida yotadi va tarkibida kollagen tolalar tutadi.

Mioid qavati mezenximadan rivojlanuvchi va silliq miotsitlarga o'xshash tuzilgan mioid hujayralardan iborat. Mazkur hujayralarning qisqarishi hisobiga egri-bugri naylar yuzasining davriy torayishi kuzatiladi.

Tolali qavati, o'z navbatida, ichki – kollagen va tashqi – fibroblsimon hujayra-



18.1-rasm. Urug'donning tuzilishi.

a – spermatogoniylarni ko'payish va spermatotsitlarning o'sish davrini boshidagi epiteliospermatogen qavat; *b* – spermatotsitlarning o'sish davrini oxiri va etilish davridagi epiteliospermatogen qavat; *c* – shakllanish davri; *d* – urug'donning urug' olib chiquvchi nayi devori; *e* – urug'don ortig'i nayi devori; *f* – urug' olib ketuvchi yo'l devori.

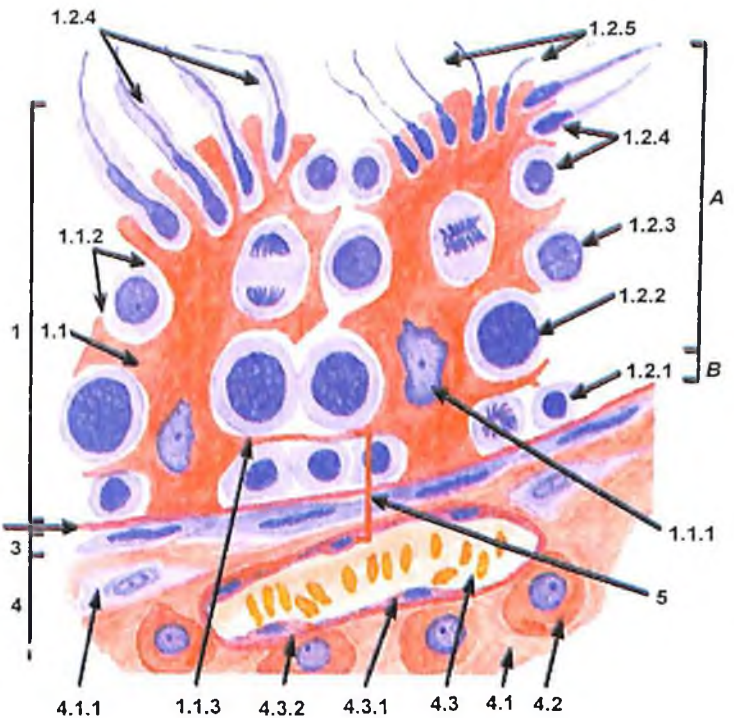
I – urug'don pardalari; *II* – urug'don to'siqlari; *III* – urug'don bo'lakchalari; *IV* – egri-bugri urug' nayi; *V* – interstitsial to'qima; *VI* – to'g'ri naylar; *VII* – urug'don to'ri; *VIII* – urug' olib chiquvchi nay; *IX* – urug'don ortig'i nayi; *X* – urug' olib ketuvchi yo'l.

1 – mezoteliy; 2 – qon tomiri; 3 – biriktiruvchi to'qima hujayralari; 4 – tayanch (Sertoli) hujayralari; 5 – spermatogoniylar; 6 – spermatotsitlar; 7 – spermatidlar; 8 – egri-bugri nay yuzasidagi spermatozoidlar; 9 – urug' olib chiquvchi nay devoridagi mushak-tolali parda; 10 – kiprikli epitelotsitlar; 11 – kubsimon epitelotsitlar; 12 – spermatozoidlar; 13 – urug'don ortig'i nayi devoridagi mushak-fibroz parda; 14 – urug'don ortig'i nayi devoridagi ikki qatorli kiprikli epiteliy; 15 – ikki qatorli kiprikli epiteliy; 16 – shilliq pardaning xususiy plastinkasi; 17 – mushak pardaning ichki bo'ylama qavati; 18 – mushak pardaning o'rta sirkulyar qavati; 19 – mushak pardaning tashqi bo'ylama qavati; 20 – adventitsial parda.

18.2-rasm. Egri-bugri nay devori va interstitsiyning bir qismi (sxema).

1 – spermatogen epiteliy (epiteliospermatogen qavat):

1.1 – sustentotsit, 1.1.1 – sustentotsit yadrosi, 1.1.2 – rivojlanayotgan spermatogen hujayralar tutuvchi sustentotsit sitoplazmasidagi botiqlik, 1.1.3 – sustentotsitning egri-bugri nay yuzasini bazal (B) va adlyuminal (A) qismlarga bo'luvchi yon o'simtalar, 1.2 – spermatogen hujayralar: 1.2.1 – spermatogoniylar, 1.2.2 – birlamchi spermatotsitlar, 1.2.3 – ikkilamchi spermatotsitlar, 1.2.4 – spermatidlar, 1.2.5 – spermatozoidlar; 2 – bazal membrana; 3 – mioid hujayralar qavati; 4 – interstitsiy: 4.1 – biriktiruvchi to'qima, 4.1.1 – fibroblast, 4.2 – interstitsial (Leydig) hujayrasi; 4.3 – qon tomiri, 4.3.1 – endoteliotsit, 4.3.2 – bazal membrana; 5 – gemato-testikulyar to'siq.



lardan iborat ikki qatlamdan tuzilgan.

Egri-bugri naylarning ichki yuzasini qoplovchi bazal membrana 80 nm qalinlikka ega. Bazal membrana egri-bugri naylarning bazal va mioid, shuningdek mioid va tolali qavatlari orasida joylashadi.

Sertoli hujayralari (sustentotsilar) yirik konussimon shaklda bo'lib, uchlari bilan nayning bo'shlig'iga yo'nalgan. Ularning keng asosi bazal membranada yotadi. Hujayra tanasidan har tomonga nozik sitoplazmatik o'simtalar chiqadi. Bu o'simtalar qo'shni tayanch hujayralarining shunday o'simtalar bilan tutashadi. Bu hujayralarning sitoplazmasida yog'lar, lipid tomchilari, oqsil kristallari va boshqa ko'plab trofik kiritmalar uchraydi. Hujayraning uchburchaksimon yadrosi hujayraning pastki qismida joylashadi. Sustentotsitlarning 2 turi: oqish va qoramtir turlari farqlanadi. Sustentotsilar quyidagi vazifalarni bajaradi: 1) ekzokrin (egri-bugri naylar yuzasini to'ldiruvchi suyuq sekret ajratadi); 2) endokrin (oqish sustentotsitlar follitropin sekreti yasini susaytiruvchi ingibin, qoramtir sustentotsitlar spermatogoniylarning ko'payishini stimullovchi omil ishlab chiqaradi); Sustentotsilar androgen bog'lovchi oqsil ishlab chiqaradi, uning yordamida testosteron gormoni egri-bugri nayning yuza qismlariga yetkaziladi; 3) trofik; 4) himoya (sustentotsitlar immun reaksiya chaqirishi mumkin bo'lgan turli xil zararli

moddalar (toksinlar, bakteriyalar, antigenlarni) nay yuzasiga o'tishiga qarshilik qiladi; 5) spermatidlarning metabolitik mahsulotlarini yutadi 6) o'lgan hujayralar va ularning qoldiqlarini fagotsitoz qiladi.

Kapillyarlar va egri-bugri naylar orasida gematotestikulyar to'siq joylashgan bo'lib, uni quyidagilar hosil qiladi: 1) kapillyar endoteliysi; 2) kapillyarning bazal membranasi; 3) tolali, mioid va bazal qavatlar hamda ular orasida joylashgan bazal membranalar; 4) sustentotsitlar.

Urug'don 1) generativ – erkaklar jinsiy hujayralarini hosil qilish yoki spermatogenez va 2) endokrin – testosteron gormonini ishlab chiqarish vazifalarini bajaradi.

Spermatogenez. Erkaklar jinsiy hujayrasi – spermatozoidlar urug'donning egri-bugri naylarida paydo bo'ladi. Spermatogenez deb nomlanuvchi bu jarayon organizm balog'at yoshiga yetganda boshlanadi. Urug'donda spermatozoidlarning ishlab chiqarilishi jinsiy faollik so'ngunga qadar davom etadi va egri-bugri nay devorida spermatogenezning turli davriga mansub bo'lgan jinsiy hujayralar ma'lum bir tartibda joylashadi. Spermatogenez jarayoni 4 davrga bo'lib o'rganiladi: 1) ko'payish; 2) o'sish; 3) yetilish; 4) shakllanish.

Ko'payish davrida bazal membranada yotuvchi spermatogoniylarning mitoz bo'linishi sodir bo'ladi. Spermatogoniylar orasida qoramtir, rezerv, bo'linmaydigan – A turdagi o'zak hujayralar va oqish, tez bo'linuvchi – A turdagi yarim o'zak hujayralar farqlanadi. Oqish A-hujayralarning bo'linishi hisobiga differensiallanuvchi hujayralar hosil bo'ladi. Bazal membranada yotuvchi mazkur hujayralar mitoz yo'li bilan bo'linib ko'payadi, bir-biridan to'liq ajralmay sitoplazmatik ko'prikchalar orqali bog'lanib sintsiytlarni hosil qiladi. Bu holat bazal membrana-ga sig'magan hujayralarni keyingi qavatga ko'tarilishiga olib keladi. Spermatogen epiteliyning ikkinchi qavatini hosil qilgan mazkur hujayralar endi mitotik bo'linish qobiliyatini yo'qotadi va spermatogenezning keyingi o'sish davriga o'tib, 1-tartibli spermatotsitlarga aylanadi.

O'sish davri 5 ta fazani o'z ichiga oladi: 1) leptotena; 2) sinaptena; 3) paxitena; 4) diplotena; 5) diakinez.

Leptotenada spermatotsitlarning xromosomalari spirallashadi va ular ingichka uzun ip shaklida ko'rinadigan holatga keladi.

Sinaptena yoki zigotenada gomologik xromosomalar bivalentlarni hosil qilib juftlashadi (konyugatsiya) va xromosomalar chirmashadi (krossingover) va ular orasida gen almashinuvi sodir bo'ladi.

Paxitena bivalentlar tarkibidagi xromosomalarning yanada spirallashishi, natijada ularning yo'g'onlashishi va kaltalashishi bilan tavsiflanadi.

Diplotenada bivalentlar tarkibidagi xromosomalar va xromosomalar tarkibidagi xromatidalar bir-biridan ajrala boshlaydi, ular orasida yoriqlar hosil bo'ladi, lekin to'liq bir-biridan ajralmaydi.

Diakinez bivalentlar tarkibidagi xromosomalarning keyingi spirallashuvi va tetradalarning hosil bo'lishi bilan tavsiflanadi. Har bir bivalentdan 4 ta xromatida

yoki monadadan iborat bitta tetrada, jami 23 tetrada hosil bo'ladi. Tetradalar tutuvchi hujayralar birinchi tartibli spermatotsitlardir. O'sish davrining oxiri birinchi tartibli spermatotsit (tetrada) paydo bo'lishi bilan tugallanadi, so'ngra yetilish davri boshlanadi.

Yetilish davri. Yetilish davri ikkita ketma-ket bo'linish (yetilishning 1- va 2-bo'linishi)ni o'z ichiga oladi.

Yetilish davrining birinchi bo'linishi metafazadan boshlanadi, o'zaro chirmashgan xromosomalar o'zlarining yoriqlari bilan ekvatorial plastinka bo'ylab yotadi. Anafazaga kelib tetrada yoriqlaridan ajralib hosil bo'lgan diadalar deb nomlanuvchi xromosomalar turli qutbga qarab suriladi va II tartibli spermatotsitlar hosil bo'ladi. Har bir II tartibli spermatotsitda 23 tadan diada (diploid sonli xromosomalar) mavjud. II tartibli spermatotsit interkinez davrini o'tmasdan yetilishning 2-bo'linishiga o'tadi.

Yetilishning 2-bo'linishi ham metafazadan boshlanadi, bunda II tartibli spermatotsitdagi diadalar ekvatorial plastinkada shunday joylashadiki, diadaning bir yarmi (monada yoki xromatida) hujayraning bir qutibiga, ikkinchi yarmi – boshqa qutbga qaragan bo'ladi. Anafazada xromatidalar II tartibli spermatotsit qutblariga suriladi. Telofaza natijasida har bir II tartibli spermatotsitdan tarkibida gaploid sonli xromosomalar tutuvchi ikkitadan spermatida hosil bo'ladi.

Demak, yetilish davrining o'ziga xos xususiyatlaridan biri shundaki, I tartibli spermatotsitlar interkinez davrini o'tmasdan qayta ikkiga bo'linadi. Bunday bo'linishi reduksion bo'linish yoki meyoza deb ataladi.

Reduksion bo'linish yoki meyoza. Har bir hayvon yoki o'simlik hujayralarining yadrosida xromosomalarining soni doimiydir. Odamning somatik hujayralari 46 ta xromosomaga ega. Urug'lanish jarayonida tuxum va urug' hujayralarining qo'shilishi natijasida har bir tur uchun xos bo'lgan jinsiy hujayralarning xromosomalar soni saqlanib qoladi. Bu esa tayyor bo'lgan jinsiy hujayralarning xromosomalar soni somatik hujayralarga nisbatan ikki barobar kam bo'lishi bilan ifodalanadi. Somatik hujayralarda xromosomalar soni diploid (46 ta) bo'lsa, jinsiy hujayralarda xromosomalarining soni gaploid songa (23 taga) tengdir.

Xromosomalar sonining kamayishi (reduksiyasi) spermatogenezning yetilish davrida ro'y beradi. Reduksiya hodisasi shu davrda bo'lib o'tadigan interkinez davrisiz ketma-ket bo'linish hisobiga sodir bo'ladi. Yetilish davridagi interkinez davri bo'lmaganligi uchun xromosomalar keyingi bo'linish uchun soni oshmagan (reduplikatsiyalanmagan) holatda o'tadi. Xulosa qilib aytganda, mitozdan meyoza farqi xromosomalarining konyugatsiyasi yuz berishi va yetilish davrining birinchi bo'linishi va ikkinchi bo'linishi orasida interkinez davrining yo'qligidir. Bu esa spermatidalarda xromosomalar sonining ikki marta kamayishiga sabab bo'ladi.

Demak, yetilish davrining oxirida boshlang'ich bitta spermatogoniyadan gaploid sonli xromosoma tutgan 4 ta spermatida hosil bo'ladi. Spermatidalar boshqa bo'linmaydi va oxirgi shakllanish davriga o'tadi.

Shakllanish davri. Spermatidalar uncha yirik bo'lmagan yadroli yumaloq hu-

jayralardir. Yadro atrofida plastinkasimon kompleksning zichlashgan zonasi, sentrosoma va mayda mitoxondriyalar joylashadi. Spermatidlarning qayta tuzilish jarayoni plastinkasimon kompleks zonasida yadro yuzasiga tegib turgan zichlashgan granula paydo bo'lishidan boshlanadi. Bu akroblastdir. Keyinchalik akroblastning o'lchamlari kattalashib, g'ilof sifatida yadroni qoplaydi, akroblastning o'rtasida esa zichlashgan tanacha – akrosoma differensiallashadi.

Shakllanayotgan spermatid o'z akrosomasi bilan, odatda, tayanch Sertoli hujayrasining apikal yuzasiga qarab turadi. Bunda spermatidning qarama-qarshi chetiga, urug' kanali ichiga qaragan tomonga ikki sentrioladan iborat sentrosoma suriladi. Sentrosomaning sentrodesmozi yadro yuzasiga perpendikulyar holda joylashadi. Bundan keyingi o'zgarishlar natijasida proksimal sentriola yadro qo'big'iga tegib yotadi, distal joylashgani esa ikkiga bo'linadi. Distal sentriolaning old qismidan xivich shakllanadi, so'ngra u spermatozoid dumining o'q ipiga aylanadi. Distal sentriolaning orqa yarmisi aylana hosil qiladi. Bu halqacha xivichin bo'ylab surilib, spermatozoidning o'rta qismining orqa chegarasini hosil qiladi.

Spermatidning taraqqiyot jarayonida uning yadrosi asta-sekin zichlashadi va xromatin gomogen zich massa ko'rinishini oladi. Dum qismining o'sishi bilan spermatidning sitoplazmasi yadro atrofidan sirg'alib, shakllanayotgan spermatozoidning o'rta qismiga suriladi. Mitoxondriyalar xivichinaning proksimal qismi yonida joylashadi. Spermatid sitoplazmasi spermatozoidga aylanayotgan dareduksiyaga uchraydi.

Spermatogen epiteliy turli ta'sirlarga o'ta sezgirdir. Intoksikatsiya, avitaminoz, ochlik, ayniqsa, radiatsiya nuri ta'sirida spermatogenez jarayoning susayishi va hatto to'xtab, spermatogen epiteliy atrofiyaga uchrashi mumkin.

Endokrin faoliyati. Urug'donda testosteron, follitropin sekretsiyasini susaytiruvchi ingibin va spermatogoniylarning ko'payishini stimullovchi omil ishlab chiqariladi.

Egri-bugri urug' naylari orasidagi siyrak biriktiruvchi to'qimada joylashgan qon tomirlari atrofida interstitsial (Leydig, glandulotsitlar) hujayralari joylashadi. Mazkur hujayralar yirik, yumaloq yoki ko'p qirrali bo'lib, sitoplazmasida Golji kompleksi, silliq EPT, mitoxondriyalar, shuningdek lipid va glikogen kiritmalari, kristalloid tuzilmalar tutadi. Yosh oshib borgan sari hujayra sitoplazmasida pigment kiritmalari to'plana boradi. Leydig hujayralari mezenximadan taraqqiy etadi va erkaklar jinsiy gormoni (testosteron) ishlab chiqaradi. Testosteron gormoni spermatogenez jarayonining oxirgi davrlariga ta'sir ko'rsatadi. Follitropin sintezini pasaytiruvchi ingibinlar oqish sustentotsitlar, spermatogoniylarning ko'payishini stimullovchi omil esa qoramtir sustentotsitlar tomonidan ishlab chiqariladi. Urug'donning faoliyati gipofiz bezining oldingi bo'lagidan ajraluvchi gonadotrop gormonlar ta'siriga bog'liq.

Urug'donning yoshga qarab o'zgarishi. Yangi tug'ilgan bolalar urug'donining og'irligi 800 mg ga teng bo'lib, bo'laklarga bo'linganligi yaqqol ko'rinib turadi. Urug'donlar bu davrda siyrak tolali shakllanmagan biriktiruvchi to'qimali stroma-

da yotuvchi uncha egri-bugri bo'lmagan, ba'zan bir-birlariga tegib yotuvchi urug' kanalchalaridan iboratdir. Urug' kanalchalari tor, bo'shlig'i deyarli ko'rinmay, ba'zan kanal hujayralari uni to'la bekiteb qo'yadi. Kanal hujayralari yetilmagan Sertoli hujayralari, spermatogoniylar va birlamchi gonotsitlardan iborat.

Erkaklar jinsiy tizimining bola tug'ilgandan so'nggi taraqqiyotining *birinchi to'rt yili* statik davr deb nomlanadi. Bu davrda urug' kanalchalari kichik o'lchamga ega bo'lib, ozgina egri-bugridir. Hujayralar esa bir qavat bo'lib, yotadi. Urug'donning maxsus funksiyasi kuzatilmaydi.

4 yoshdan 10 yoshgacha davr urug'don postnatal taraqqiyotining *ikkinchi davridir*. Bu davr ichida kanallarda spermatogoniy va birinchi tartibli spermatotsitlarni uchratish mumkin. Interstitsiyda Leydig hujayralariga asos bo'lib hujayralar paydo bo'lib, differensiallasha boshlaydi. Hujayralar o'lchamlarining oshishi, jinsiy hujayralar sonining ko'payishi, I tartibli spermatotsitlarning paydo bo'lishi, tayanch hujayraning differensirovkasi bu davrni bolaning organizmida jinsiy sifatlarning paydo bo'lish davri deyishga asos beradi.

Uchinchi davr 10 yoshdan 12-16 yoshgacha bo'lib, taraqqiyot davri deb nomlanadi. Morfometrik kuzatishlar urug'donning bu davrda intensiv o'sishini tasdiqlaydi. Hujayralar kattalashadi va soni oshadi. Ayniqsa, Sertoli hujayralari sezilarli darajada o'zgaradi. Ularning yadrosi kattalashadi, I-II tartibli spermatotsitlar ko'payadi. Ba'zan, spermatidlar ham uchraydi. 12-14 yoshlarda kanalda yetarli darajada spermatotsitlar bo'ladi. Bu davrda urug' chiqaruv yo'llarining taraqqiyoti ham sezilarli darajada bo'ladi. Urug'don ortig'i morfologik jihatdan katta yoshdagi odamlarning urug'don ortig'idan farq qilmaydi.

Spermatogenezning muntazam ro'y berishi urug'don taraqqiyotining to'rtinchi davri hisoblanadi. Spermatogen epiteliyning barcha hujayralari hamda spermatozoidlarning kanallarda uchrashi bu davrning muhim morfologik belgisidir.

18-20 yoshdan boshlab faol spermatogenez davri boshlanadi. Yuqori funksional faol holat 50-55 yoshlargacha davom etadi. 50 yoshdan 80 yoshgacha urug'donda atrofik, distrofik va nekrobiotik xarakterdagi jarayonlar rivojlanib boradi. Bu o'zgarishlar *involyutsiya* deb nomlanadi. Bu esa spermatogenezning susayishi va birkiruvchi to'qimaning o'sib ketishi bilan xarakterlanadi. Urug' kanalchalarining ichi bo'shab qoladi. Ammo shunga qaramasdan, 80 yoshlarda ham spermatogenez ro'y beradigan kanalchalar uchraydi.

URUG' OLIB CHIQUVCHI YO'LLAR VA URUG'DON ORTIG'I

Urug' olib chiquvchi yo'llar urug'don to'g'ri naylari (*tubuli seminiferi recti*)dan boshlanadi va urug'don oraliq'ida joylashgai urug'don turi (*gete testis*)ga o'tadi, bu yerdan esa 12-15 ta o'ta egri-bugri urug' olib chiquvchi naylar (*ductuli efferens testis*) chiqadi. Naylar yig'ilib urug'don ortig'ining boshchasini hosil qiladi. Shu yerdan urug'don ortig'ining nayi (*ductus epididymis*) boshlanadi. Bu nay ko'psonli burmalar hosil qilib, urug'don ortig'ining tana va dum qismini tashkil qila-

di. Urug'don ortig'ining kanali urug' olib chiquvchi to'g'ri yo'l (*ductus deferens*)ga o'tadi va urug' otuvchi yo'l bilan tamom bo'ladi.

To'g'ri naylar va urug'don to'ri oddiy tuzilishga ega. To'g'ri naylarning devori silindrik epiteliy bilan, to'r kanallari kubsimon yoki yassi epiteliy bilan qoplangan. Bu hujayralar bazal membranada yotadi, kanalning tashqarisidan siyrak biriktiruvchi tuzilma yupqa qatlam hosil qilib yotadi.

Urug'don ortig'i. Urug'don ortig'i boshcha, tana va dum qismdan iborat. Urug'don ortig'ining boshchasi 12-15 dona egri-bugri urug' olib boruvchi naylardan iborat. Bu naylar ururdon ortig'ining nayiga yig'iladi va urug'don ortig'ining dum qismida urug' olib chiquvchi yo'lga aylanadi.

Urug' olib boruvchi nayning diametri 0,6 mm va uzunligi 4-6 mm ga teng. Epiteliyal hujayralar ostida biriktiruvchi to'qimadan iborat xususiy parda yotadi, so'ngra muskul parda joylashadi. Kanal bo'shlig'i bir tekis emas, bu holat uning epiteliysining alohida tuzilishi bilan bog'liqdir. Epiteliy har xil kattalikdagi hujayralardan: kiprikchalari bor bo'lgan baland prizmatik va kichik kubsimon hujayralardan iborat. Bu hujayralar navbatma-navbat joylashgani uchun baland hujayralar yonida chuqurchalar hosil bo'ladi. Baland hujayralardaham, past hujayralarda ham lipid va pigment donachalari hamda vakuolalar borligi bu hujayralarda sekretor faoliyat borligidan darak beradi.

Urug'don ortig'ining nayi ikki qatorli epiteliy bilani qoplangan. Bu epiteliy ikki xil hujayralardan iborat: 1) apikal yuzasida steriotsiliylar (harakatsiz tuk to'qimalarini) tutuvchi, o'zining erkin yuzasi bilan jinsiy qoplamaning tekis yuzasini hosil qiluvchi baland prizmatik hujayralar hamda 2) mayda oraliq hujayralar. Ular o'z yadrolarining joylashuviga ko'ra ikki qatorli epiteliyning pastki qatorini hosil qiladi.

Urug'don ortig'ining nayi yupqa, nozik xususiy qatlamga ega bo'lib, undan keyin nisbatan qalin silliq mushak qavati yotadi. Kuchli ravishda egilgan urug'don ortig'i nayining ba'zi tirsaklari o'zaro biriktiruvchi to'qima yordamida tutashgan bo'ladi.

Urug'don ortig'i nayining bo'shlig'i suyuqliq bilan to'la. Unda ba'zan alohida, ba'zan yig'ilgan holatda spermatozoidlar joylashadi. Bu suyuqliq urug'chi chiqaruvchi yo'llar epiteliysining sekretor faoliyatining mahsulidan hamda bu yerga egri-bugri naylardan oqib kelgan suyuqlikdan iboratdir. Bu suyuqlik spermani suyultiradi, spermatozoidlarning saqlanishini ta'minlaydi. Ayniqsa, mo'l sekretsiya urug'don ortig'i naylarining halqalarida kuzatiladi. Urug'don ortig'ini sperma to'planuvchi rezervuar sifatida ham ko'rsatish mumkin.

Urug' olib ketuvchi yo'l. Bu yul ikki qavatli, kutikulasi aniq ko'rinib turgan silindrik epiteliy bilan qoplangan. Shilliq parda 4-6 ta bo'ylamasiga yo'nalgan burmalar hosil qilgani uchun ko'ndalang kesimi yulduzsimon ko'rinishga ega bo'ladi.

Kanal shilliq pardasining xususiy qavati siyrak tolali shakllanmagan biriktiruvchi to'qimadan tashkil topgan. Bu yerda elastik tolalar ko'p. Xususiy pardadan so'ng yaxshi rivojlangan uchta: ichki, va tashqi bo'ylama, o'rtasi aylana qavatlar-

dan iborat mushak qatlami yotadi. Mushak iardasidan keyin elastik tolalarga mo'lgan tolali parda – adventitsiya qavati joylashadi.

Urug' olib ketuvchi yo'l mushak qavatining peristaltik harakati spermani urug' olib ketuvchi yo'llarda surilishini va eyakulyatsiya vaqtida uni chiqarib tashlashini ta'minlaydi.

Urug' olib chiquvchi yo'lning oxirlari ampulasimon kengayadi va bu yerda mushak parda tolalari bir tekisda yotmaydi. Aylana bo'ylab joylashgan qavatda qiyshiq yo'nalgan mushak tolalari paydo bo'ladi, bo'ylama mushak to'plamlarining bir butunligi bo'linadi va urug' otuvchi yo'lga kelganda yuqoladi. Jinsiy yo'l ampula qismining shilliq pardasi juda burmadorligi bilan ajralib turadi, bundan tashqari, bezlarni eslatuvchi kubsimon epiteliy bilan qoplangan botiqlik hosil qiladi. Xususiy qavat ampulyar qismida ham elastik tolalarga boy. Normal holatda ampulyar bo'shliqda spermatozoidlar bo'lmaydi, ammo eyakulyatsiyadan so'ng spermatozoidlarning ma'lum bir qismi ushlanib qolishi va qayta eyakulyatsiyada ajralishi mumkin.

URUG' PUFAKCHALARI

Urug' pufakchalari urug' olib ketuvchi yo'lning bo'rtib chiqqan qismidan iborat. Pufakchalar yaxshi ifodalangan sekretor funksiyasi va ko'p sonli burmalari borligi bilan xarakterlanadi. Uning ichki qismida bosh burmalardan tashqari ikkilamchi va uchlamchi burmalarni ajratish mumkin. Bu burmalar o'zaro birikib murakkab katakli tuzilma hosil qiladi.

Urug' pufakchalarining devorida ham uch parda farqlanadi, shilliq, mushak va tashqi biriktiruvchi to'qima yoki adventitsiya pardalari. Shilliq parda bir qavatli kubsimon yoki past prizmatik epiteliy bilan qoplangan. Epiteliy ostida shilliq pardaning xususiy qavati joylashadi. U elastik tolalarga boy, siyrak tolali biriktiruvchi to'qimadan iborat. Mushak parda tartibsiz joylashgan silliq mushak tolalaridan iborat. Tashqi adventitsiya qavati hamma joydagi kabi siyrak biriktiruvchi to'qimadan iborat.

Urug' pufakchalari urug' saqlovchi joy bo'lmay, balki qo'shimcha jinsiy bezlar bo'lib, shilliq suyuqlik ishlaydi va u chiqariladigan spermaga aralashib, uni neytrallaydi va suyultiradi.

Urug' otuvchi kanal. Urug' otuvchi yo'lning burmali shilliq pardasi bir qavat prizmasimon epiteliy bilan qoplangan bo'lib, devorida uncha rivojlanmagan mushak pardalari tutadi. Bu kanal biriktiruvchi to'qimadan iborat parda bilan o'ralgan. Urug' otib chiqaruvchi kanal dorzomedial devorida bir qator ortiqlar mavjud. Ba'zi bir ortiqlar tuzilishi bo'yicha urug' pufakchalari bilan bir xil bo'lgani uchun u qo'shimcha pufakchalari ham deb nomlanishi mumkin. Boshqalari esa, prostata bezining bez naylarini eslatadi. Har ikkalasining devorida silliq mushak tolalari yotadi.

PROSTATA BEZI

Prostata bezi (*prostata*) mushakli bez bo'lib, u siydik chiqaruv kanalining yuqori (prostatik) bo'limi atrofida joylashadi.

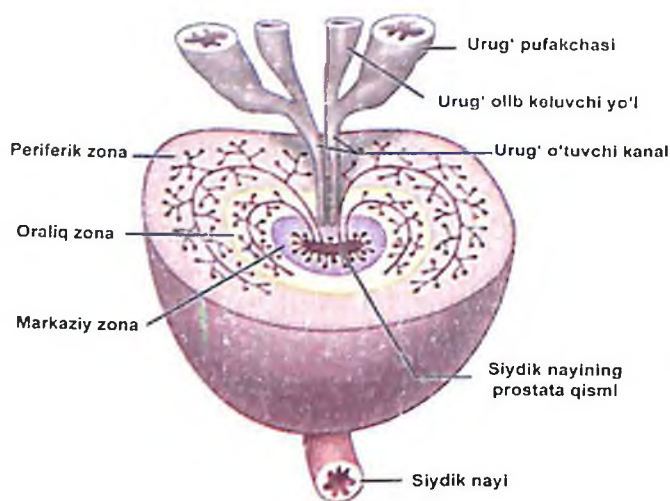
Taraqqiyoti. Prostata bezining bezli to'qimasi urogenital sinus murtagidan, birlashtiruvchi va silliq mushak to'qimalari mezenximadan rivojlanadi.

Prostata bezi tashqi tomondan yupqa birlashtiruvchi to'qimali kapsula bilan o'ralgan bo'lib, mushak tutamlari birlashtiruvchi to'qima qatlamlari bilan birgalikda bezni 30-50 ta bo'lakchalarga bo'ladi. Prostata bezi parenximasi tarkibiga 3 xil prostatik bezlar kiradi: 1) shilliq pardaning xususiy plastinkasida joylashgan mayda bezlar guruhi (markaziy guruh); 2) siydik chiqaruv kanalining shilliq osti pardasida joylashgan bezlar guruhi (o'tuvchi yoki oraliq guruh); 3) prostata bezining qolgan barcha qismini egallovchi yirik bezlar guruhi (periferik guruh). Uchinchi guruh bezlari ba'zan bosh (*glandulae principales prostaticae*) bezlar ham deb yuritiladi (18.3-rasm).

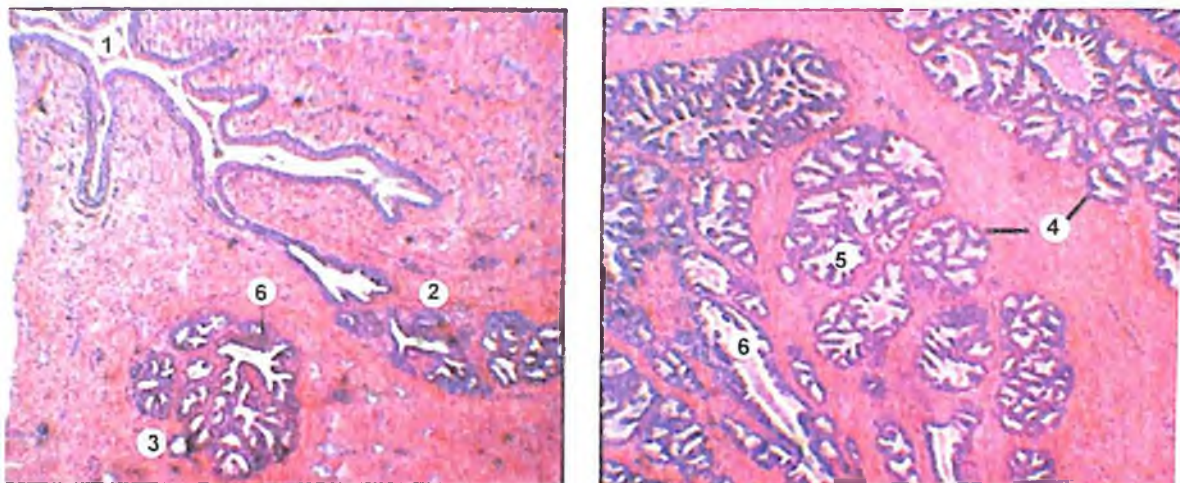
Prostata bezlari oxirgi bo'lim va siydik chiqaruv kanali (uretra)ga ochiluvchi chiqaruv naylaridan tashkil topgan. Prostata bezlarining oxirgi bo'limlari 2 xil epiteliy hujayralari: suyuq shilliq sekret ajratuvchi mukotsitlar va regeneratsiya manbai bo'lgan bazal hujayralardan iborat. Ularning chiqaruv naylari ko'p qatorli prizmatik epiteliy bilan qoplangan. Bezning oxirgi bo'limi va chiqaruv naylari atrofida siyrak tolali birlashtiruvchi va silliq mushak to'qimalaridan iborat qatlamlar joylashadi.

Urug' do'mboqchasi (*colliculus seminalis*) siydik chiqarish kanalining orqa devoriga o'rnashadi. Uning yuzasi o'zgaruvchan epiteliy bilan qoplangan bo'lib, asosini ko'plab elastik tolalar va silliq mushak hujayralarini tutuvchi birlashtiruvchi to'qima tashkil etadi. Urug' do'mboqchasida jinsiy sezgining asosiy nuqtasi bo'lgan nerv tolalari va nerv oxirlari ko'plab joylashib, ularning ta'sirlanishi ereksiya va ejakulyatsiyaning ba'zi fazalarini yuzaga keltirib chiqaradi. Urug' do'mboqchasi ereksiya holatida ejakulyatning siydik pufagiga qarab oqishiga va siydik chiqishiga qarshilik ko'rsatadi.

Urug' do'mboqchasining orqasida, bo'ylama silliq mushak tolalari orasida prostata bachadonchasi joylashadi, uning o'lchamlari bezning tuzilishiga qarab har xil



18.3-rasm. Prostata bezi tuzilishining sxemasi.



18.4-rasm. Prostata bezining har-xil qismlardan tayyorlangan preparati. Gematoksilin-eozin bilan bo'yalgan.

1 – siydik chiqaruv kanali bo'shlig'i; 2 – markaziy(shilliq) bezlar; 3 – oraliq (shilliq osti) bezlar; 4 – periferik (asosiy) bezlar; 5 – bezlarning oxirgi bo'limi; 6 – chiqaruv naylari.

bo'ladi. Prostata bachadonchasining ichki yuzasi o'zgaruvchan epiteliy bilan qoplangan. Tuzilishi bo'yicha bu a'zo prostata bezining bitta yo'lini eslatadi. Prostata bachadonchasi chiqaruv teshigi bilan urug' do'mboqchasining yuzasiga ochiladi.

Prostata bezining sekreti yopishqoq bo'lib, ishqoriy reaksiyaga ega bo'lgan (pH-8-8,4) sut rangli suyuqlikdir. Prostata bezi sekretining tarkibiga suv, nukleoprotein, letsitin, xolin, spermin (spermaga maxsus hid berib turuvchi organik modda) va ko'p miqdorda tuzlar, ayniqsa, kaliy tuzlari kiradi.

Bundan tashqari, prostata bezida prostaglandin moddasining ishlanishi ham aniqlangan. Prostaglandinlar lipid tabiatlibiologik faol birikma bo'lib, ular har xil tarzda organizmga o'z ta'sirini ko'rsatadi. Prostaglandinlarning A, E, F guruhlari ma'lum. Shulardan F-prostaglandinlar silliq mushaklarni qisqartirsa, E xillari mushaklarni bo'shashtiradi. Prostaglandinlarning bu xususiyatidan akusherlik amaliyotida tug'ish jarayonini boshqarishda va homilani tushirish (abort)da foydalaniladi. Prostaglandinlar yurakning qisqarish kuchi va chastotasiga ta'sir qilibgina qolmay, buyrakda renin ishlanishini va ionlar reabsorbsiyasi hamda arterialqon bosimining boshqarilishi kabi fiziologik jarayonlarda ishtirok etadi.

Qarilikda, ko'pincha, sekret quyuqlashib, prostata bezining chiqaruv yo'llarida yumaloq yoki oval shakldagi *prostatik konkretsiya* deb nomlanuvchi konsentrik qavatli tanacha hosil bo'ladi. Tanacha ohak shimib olishi mumkin. Bunda ular ba'zan diametri 1 mm gacha bo'lgan *prostatik toshlarga* aylanib qoladi.

Prostata bezining tuzilishi yosh oshib borgan sari o'zgarib boradi. Bu o'zgarishlar organizmning shu yoshda gormonlar bilan ta'minlanish holati bilan uzviy bog'langan. Qariyalarda prostata bezi atsinuslari epiteliysining proliferatsiyaga uchrashi va silliq mushak tolalarining gipertrofiyasi kuzatiladi. Bunday jarayonning kuchayishi keksalarda uchraydigan *prostata bezining adenomasiga* olib keladi.

Tibbiyot amaliyotida prostata bezi bilan bog'liq asosan uchta muammo mavjud: 1) infeksiyon yoki bakterial agentlar bilan bog'liq *surunkali prostatit*; 2) tugunli giperplaziya yoki *prostata bezining gipertrofiyasi*, bunda periuretral shilliq hujayralarda kuzatilib, natijada bemor siydik ajratishga qiynaladi va 3) prostata bezining havfli o'smasi – *prostata adenokarsinomasi*.

BULBOURETAL BEZLAR

Bu bezlar bir juft no'xat kattaligidagi alveolyar-naysimon tuzilishga ega bezlar bo'lib, siydik chiqarish kanalining boshlanish qismiga ochiladi. Ularning chiqaruv naylari va oxirgi bo'limlari noto'g'ri shaklga ega. Ayrim qismlarida shilliq hujayralar bilan qoplangan oxirgi bo'limlari bir-biri bilan birikadi. Bezning kengaygan oxirgi bo'limlarida epiteliy ko'pincha yassilashgan bo'ladi, bezning boshqa bo'limlarida u kubsimon shaklga ega. Sekretor bo'limlari orasida silliq mushak hujayralarini tutuvchi biriktiruvchi to'qima qatlamlari yotadi.

Funksiyasi. Siydik chiqaruv kanaliga suyuq shilliq tabiatli sekret ajratadi.

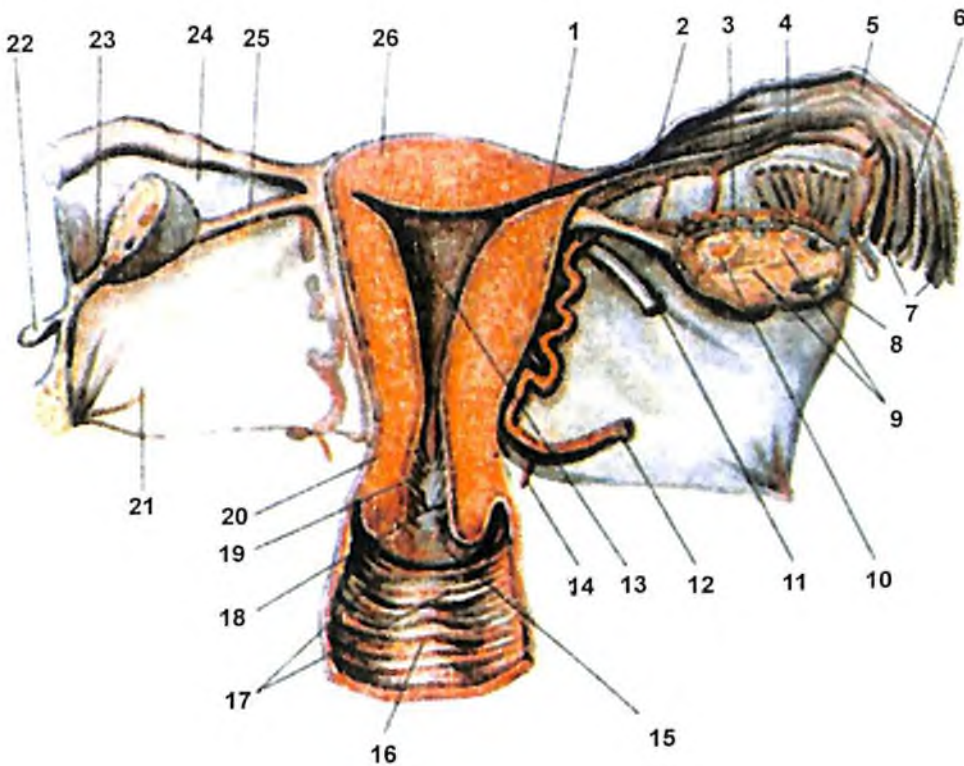
JINSIY OLAT

Jinsiy olatning asosini uchta g'ovaksimon tana: ikkita jinsiy olat g'ovak tanasi (*corpora cavernosa penis*) va bitta siydik chiqarish kanalining g'ovak moddasi (*corpora cavernosa urethrae*) tashkil qiladi. Har bir g'ovak tana zich fibroz parda bilan o'ralgan bo'lib, oqliq parda nomi bilan yuritiladi va u ichki aylanasiga, tashqi bo'ylamasiga yo'nalgan kollagen fibrillalardan tashkil topgan. Oqliq pardadan g'ovaksimon tana ichiga ko'p sonli biriktiruvchi to'qimali to'siqlar ketadi. Bu to'siqlar lakunar bo'shliqlar tizimini hosil qiladi. Ularning ichi endoteliy bilan qoplanib, venoz qon bilan to'lgan bo'ladi. Bu to'siqlarda silliq mushak hujayralari va elastik tolalar joylashgan. Ereksiya holatida bu lakunar bo'shliqlar kuchli ravishda kengayadi, ular orasidagi to'siqlar juda yupqalashib nozik plastinka ko'rinishini oladi.

XIX BOB. AYOLLAR REPRODUKTIV TIZIMI

Ayollar jinsiy a'zolari tarkibiga bir juft tuxumdon, tuxum yo'li (bachadon nayi), bachadon, qin va tashqi jinsiy a'zolar kiradi (19.1-rasm).

Bu a'zolar jinsiy hujayralar, ya'ni ayollar jinsiy gametalarini (ovotsitlar) hosil qiladi hamda homilaning urug'langandan boshlab to tug'ulguncha to'liq rivojlanishini ta'minlaydi, bundan tashqari ayollar jinsiy a'zolari jinsiy gormonlar hosil qilib shu a'zolarining faoliyatini boshqarish bilan birga, tananing boshqa a'zolari faoliyatiga ham ta'sir ko'rsatadi. Qiz bola balog'atga yetgach (menarx davri) birinchi hayz ko'rishdan boshlab, jinsiy a'zolar davriy ravishda tuzilishi jihatidan struktur va funksional o'zgarishlarga uchraydi. Mazkur o'zgarishlar esa neyrogumoral tizimlar orqali tartibga solib turiladi. Menopauza davomiyligi bo'yicha doimiy bo'lmagan (variabel) davr hisoblanadi, qaysiki bu davrda davriy o'zgarishlar doimiyli-gi buzilib, oxir-oqibat to'xtaydi. Menopauza davridan keyingi davrda ayollar jinsiy



19.1-rasm. Ayollar jinsiy a'zolari.

1 – bachadon nayining bachadonga ochilish qismi; 2, 5, 6 – bachadon nayi; 8, 9, 10 – tuxumdon; 13 – bachadon bo'shlig'i; 12, 14 – qon tomirlari; 11 – bachadonning yumaloq boylami; 16, 17 – qin; 18 – bachadon bo'ynining tashqi qismi; 15 – bachadon bo'ynining qin qismi; 19 – servikal kanal; 20 – bachadon bo'yni.

tizimi asta-sekinlik bilan involyutsiyaga uchraydi. Sut bezlari reproduktiv tizim tarkibiga kirmasada, ushbu bo'limda o'rganiladi, chunki undagi o'zgarishlar jinsiy tizimning funksional holatiga bevosita bog'liq tarzda kechadi.

TUXUMDON

Tuxumdon uzunligi o'rtacha 3 sm, eni 1,5 sm va qalinligi 1 sm ga teng bo'lgan ovalsimon shakldagi juft a'zodir. Uning yuzasi bir qavatli yassi yoki kubsimon faoliyatsiz kurtak epiteliysi bilan qoplangan, uning ostida zich biriktiruvchi to'qimali oksil parda yotadi va shu tufayli tuxumdon oqimtir rangda ko'rinadi.

Taraqqiyoti. Ayollar reproduktiv tizimining taraqqiyotida 2 davr farq qilinadi: 1) indifferent va 2) jinsiy differentsirovka.

Jinsiy differentsirovka davri embriogenezning 7-8 haftasidan boshlanadi. Bu davrga kelib, mezonefral naylar reduksiyaga uchraydi. Bir vaqtning o'zida paramezonefral naylarning yuqori uchlaridan bachadon nayi epiteliysi, bir-biri bilan birlashgan pastki uchlaridan esa bachadon epiteliysi va bezlari hamda keyinchalik ektodermal epiteliy bilan almashinuvchi qinning birlamchi epiteliysi rivojlanadi. Bachadon nayi va bachadonning biriktiruvchi hamda silliq mushak to'qimalari – mezenximadan, seroz pardalari mezoteliysi esa splanxnotomning visseral varag'idan rivojlanadi.

O'sib boruvchi mezenxima jinsiy tizimchalarining oxirgi uchlarini emiradi. Jinsiy tizimchalar butun embrional davrda va qiz bola tug'ilgandan so'ng bir yil davomida, ya'ni tuxumdon atrofida oqsil parda hosil bo'lmagunga qadar birlamchi buyrakka tomon o'sib kirishda davom etadi. Jinsiy tizimchalar keyinchalik follikulyar hujayralarga differensiallanuvchi selomik epiteliy va ovogoniylar hosil qiluvchi gonotsitlardan tashkil topadi. Keyingi taraqqiyot davomida o'sib boruvchi mezenxima jinsiy tizimchalarni har biri ovogoniy va follikulyar epiteliydan iborat bo'lgan alohida orolchalarga ajratadi. Har bir bunday orolchadan esa yassi epiteliy hujayralari bilan o'ralgan ovogoniydan iborat primordial follikul shakllanadi.

Embriogenezning 3-4 oylarida ovogoniylar kichik o'sish davriga o'tadi va 1-tartibli ovotsitlarga aylanadi. Embriogenezning oxiriga kelib, 300000-400000 ta bo'lajak jinsiy va follikulyar hujayralardan iborat follikulalar hosil bo'ladi. 95% follikulalar leptotena davridagi 1-tartibli ovotsitlarni, qolganlari ovogoniylarni tutadi. Juda ko'pchilik 1-tartibli ovotsitlar atreziya nomi bilan ma'lum degenerativ jarayon tufayli nobud bo'ladi. Balog'at yoshigacha bo'lgan davrda tuxumdonda 300 000 dona ovotsit bo'ladi. Atreziya ayollar hayotidagi reproduktiv davrning barcha bosqichlarida davom etadi va 40-45 yoshli ayollarda atigi 8000 ga yaqin ovotsitlar qoladi, xolos. Odatda, har bir hayz davrida (o'rtacha 28 kun maboynida) tuxumdondan faqatgina bitta ovotsit ajraladi, ayollarning reproduktiv hayot davri 30-40 yilni tashkil qilishini hisobga olsak, jami bo'lib ulardan 450 dona ovotsit ajraladi, qolgan barchasi atreziyaga uchraydi.

Tuxumdonning mag'iz moddasi mezenximadan rivojlanadi. Tuxumdonning

endokrin funksiyasi ayol organizmi jinsiy balog'atga etgandan boshlab namoyon bo'ladi. Follikulalarning birlamchi kichik o'sishi gipofiz gormonlariga bog'liq bo'lmaydi.

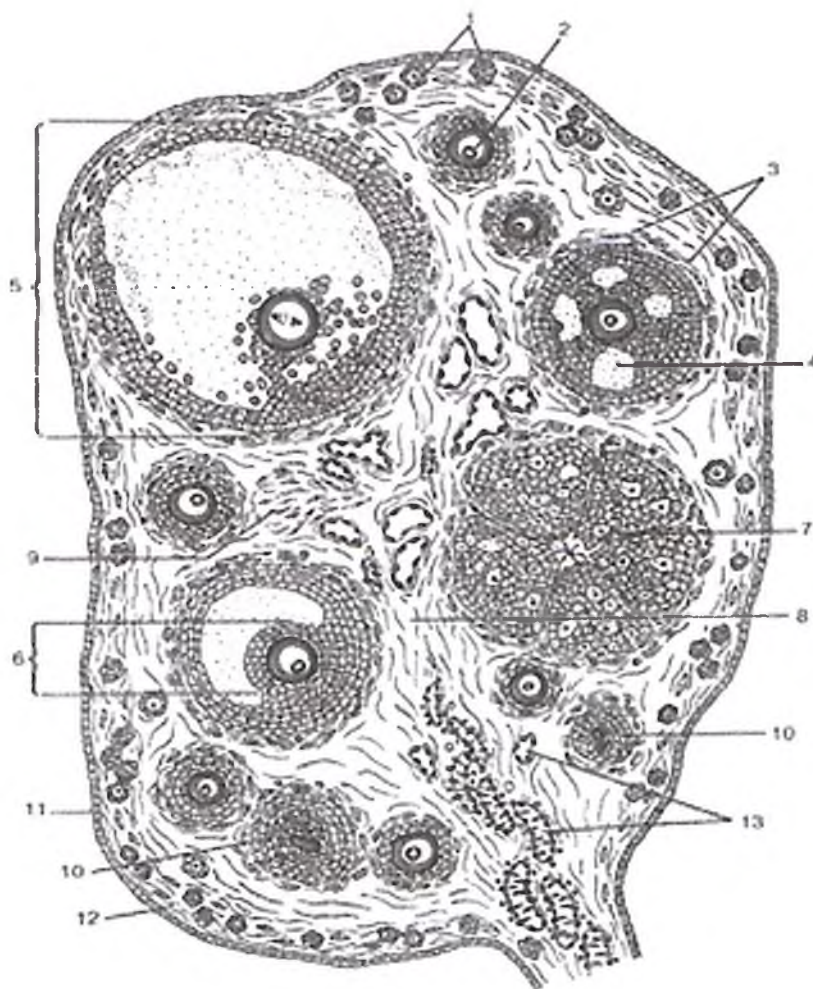
Tuxumdonning tuzilishi. Tashqi tomondan tuxumdon mezoteliy bilan qoplangan zich biriktiruvchi to'qimadan iborat oqsil parda (*tunica albuginea*) bilan qoplangan. Mezoteliyning erkin yuzasida mikrovorsinkalar mavjud. Oqsil parda ostida tuxumdonning po'stloq moddasi, ichkariroqda mag'iz moddasi joylashgan (19.2-rasm).

Po'stloq moddasi (*cortex ovarii*) biriktiruvchi to'qimali stromada joylashgan turli yetilish darajasiga ega follikulalar, atretik tana, davriy ravishda – sariq tana va oq tanalardan tashkil topgan.

Follikulalar rivojlanish darajasi va tuzilishiga ko'ra 1) primordial; 2) birlamchi; 3) ikkilamchi; 4) uchlamchi (pufaksimon follikul, Graaf pufakchasi, etilgan follikul) turlarga bo'linadi.

Primordial follikulalar – eng kichik o'lchamli, lekin miqdori jihatdan eng ko'p tuzilmalardir. Ular bir qavat yassi follikulyar hujayralar va bazal membrana bilan o'ralgan diplo-tena davridagi 1-tartibli ovotsitdan tashkil topgan.

Birlamchi follikulalar (*folliculus primarius*) tarkibidagi 1-tartibli ovotsitning o'sishi, follikulyar hujayralarning ko'payishi va yaltiroq pardaning hosil bo'lishi



19.2-rasm. Tuxumdonni tuzilishi sxemasi.

1 – po'stloq moddadagi primordial follikulalar; 2 – o'suvchi follikul; 3 – follikulning biriktiruvchi to'qimali pardasi; 4 – follikulyar suyuqlik; 5 – etilgan follikul; 6 – tuxum tutuvchi tepalik; 7 – sariq tana; 8 – interstitsial to'qima; 9 – oq modda; 10 – atretik tana; 11 – yuza epiteliy; 12 – oqsil parda; 13 – tuxumdonning mag'iz moddasidagi qon tomirlari.

bilan tavsiflanadi. Primordial follikulalardan farqli o'laroq, birlamchi follikulalar tarkibida kubsimon yoki prizmatik shakldagi epiteliy hujayralari bazal membrana-da bir yoki ikki qavat bo'lib joylashadi. Follikulyar epiteliotsitlarning apikal yu-zasidan mikrovorsinkalar chiqib, ular birinchi tartibli ovotsit sitoplazmasiga botib kiradi. Mazkur mikrovorsinkalar orqali birinchi tartibli ovotsitga uning o'sishi va rivojlanishini ta'minlovchi ozuqa moddalar kiradi. 1-tartibli ovotsit atrofida yalti-roq parda (zona pellucida) deb ataluvchi ikkinchi parda (birinchisi – tuxum hujay-raning sitolemmasi yoki ovolemma) hosil bo'ladi. Mazkur parda glikozaminogli-kanlar, mukoproteinlar va oqsillardan iborat bo'lib, u ham ovotsit, ham follikulyar hujayralarning funksional faoliyati hisobiga hosil bo'ladi. Follikulyar hujayralarda ovotsitning o'sishi va rivojlanishi uchun zarur mahsulotlarni ishlab chiqaruvchi sintez jarayoni bilan bog'liq organellalar yaxshi rivojlangan. Ovotsitning o'sishi, follikulyar epiteliotsitlarning hajmini oshishi va ularning bo'linib ko'payishi hiso-biga follikulning o'lchami ham kattalashadi. Shu sababli, follikulni o'rab turuvchi biriktiruvchi to'qima zichlashadi va uning biriktiruvchi to'qimali qobig'i shakllana boshlaydi.

Shunday qilib, birlamchi follikul quyidagi tuzilishga ega bo'ladi: markazida 1-tartibli ovotsit, uni o'rab turuvchi yaltiroq parda va bazal membranada bir yoki ikki qavat bo'lib joylashgan kubsimon yoki prizmatik shakldagi follikulyar hujay-ralar.

Tibbiy ahamiyati. O'suvchi birlamchi follikulalar tuxumdonning polikistoz sindromi (TPKS)da ishtirok etishi mumkin, u tuxumdonning ko'p kistalar hosil bo'lishi bilan kattalashuvi va ovulyatsiyaning amalga oshmasligi (follikulaning ye-tilmasligi tufayli) bilan tavsiflanadi.

Ikkilamchi follikulalar (*folliculus secundarius*) tarkibidagi 1-tartibli ovotsitning o'sishdan to'xtashi bilan tavsiflanadi. Mazkur ovotsit atrofida bir necha qavatdan iborat donador qavat (stratum granulosum folliculi)ni hosil qiluvchi follikulyar hujayralar joylashadi. Follikulyar hujayralar ayollar jinsiy gormoni – estrogen tutuvchi follikulyar suyuqlikni ishlab chiqaradi. Suyuqlik to'planib follikul bo'sh-lig'ini hosil qiladi (*cavum folliculi*). Follikul bo'shlig'i suyuqlik bilan to'lib borishi davomida uning o'lchamlari kattalashadi. Bunda 1-tartibli ovotsitga tegib turuv-chi follikulyar hujayralarning bir qismi follikulning bir qutbiga suriladi va tuxum tutuvchi tepalikni hosil qiladi (*cumulus oophorus*). Follikul bo'shlig'i tomonidan ovotsit yuzasi tojni eslatib turuvchi 2-3 qavat follikulyar epiteliy bilan qoplangan, shuning uchun mazkur parda nurli toj – *corona radiata* deb ataladi. Nurli toj hujay-ralari yaltiroq pardadan o'tib, ovotsit sitoplazmasiga botib kiruvchi o'simtalarga ega. Ular orqali ovotsitga follikulyar hujayralardan ozuqa moddalari va boshqa-ruvchi omillar yetkaziladi. Nurli toj 1-tartibli ovotsitni o'rab turuvchi uchinchi par-dadir.

Donador qavatning follikulyar hujayralari to'siq, trofik, follikulyar suyuqlik va estrogenlarni hosil qilish funksiyasini bajaradi.

Follikulni keyingi o'sishi follikulyar epiteliy hujayralarining davom etuvchi pro-

liferatsiyasi va tashqi tomondan uni o'rab turuvchi qobiq – tekaning (*theca folliculi*) hosil bo'lishi bilan bog'liq. Follikulyar teka ikkilamchi follikul atrofida bi-riktiruvchi to'qimadan hosil bo'ladi. Teqa tashqi (*theca externa*) va ichki (*theca interna*) qavatlardan iborat. *Theca externa* zich tolali biriktiruvchi to'qimadan iborat. *Theca interna* siyrak tolali shakllanmagan biriktiruvchi to'qimadan tashkil topgan bo'lib, unda ko'plab qon tomirlari, qon tomirlarining atrofida esa erkaklar jinsiy gormoni – testosteron ishlab chiqaruvchi interstitsial hujayralar joylashgan. Mazkur hujayralarda ishlangan testosteron bazal membrana orqali follikulning donador qavatiga o'tadi va follikulyar hujayralar sitoplazmasida aromatlashib, estrogenlar ga aylanadi.

Ikkilamchi follikul o'lchami donador qavat hujayralarining proliferatsiyasi va follikul bo'shlig'ining kattalashishi hisobiga tez o'sadi.

Maksimal rivojlanish darajasiga erishgan follikul uchlamchi follikulyoki uni ilk bor bayon etgan muallif (R. De Graaf) nomi bilan Graaf pufakchasi yoki yetilgan follikul deb ataladi. Yetilgan follikul tarkibidagi 1-tartibli ovotsit 3 ta parda bilan o'ralgan: 1) ovolemma; 2) yaltiroq parda; 3) nurli toj. Yetilgan follikul tarkibidagi ovotsit meyoznig birinchi bo'linishini yakunlab, ikkinchi bo'linishga o'tadi, biroq meta-faza davrida bo'linishdan to'xtaydi.

O'sishning davom etishi natijasida follikul diametri 2-3 sm ga etadi va tuxum-donning oqsil pardasidan bo'rtib turadi, bu davrda uni ultratovush tekshiruvlar orqali aniqlash mumkin bo'ladi. Oxir oqibat, follikul tekasi va tuxumdonning oqsil pardasi yorilib, ovotsit qorin bo'shlig'iga tushadi. Bu jarayon ovulyatsiya deb yuri-tiladi. Ovulyatsiya aynan ovotsitning bo'linishini metafaza davrida amalga oshadi. Meyoznig to'liq yakunlanishi tuxum hujayra spermatozoid bilan urug'langandan keyingina amalga oshadi.

Ovulyatsiyadan so'ng yorilgan uchlamchi follikul o'rnida sariq tana rivojlanadi. Sariq tana involyutsiyasidan so'ng uning o'rnida oq tana hosil bo'ladi.

Tibbiy ahamiyati. O'suvchi yoki yetilgan follikulalar donador qavat va glandu-lotsitlardan iborat yupqa devorli follikulyar kistani hosil qilish mumkin. Follikul-yar kistalar ko'p miqdorda estrogen ishlab chiqarib, xayz siklini buzilishiga olib kelishi mumkin. Agar kistalar hosil bo'lishida qon tomirlari devori yemirilsa, qon tezda kista bo'shlig'iga o'tib, gemorragik kista yuzaga keladi.

Follikulalar atreziyasi. Hamma birlamchi va ikkilamchi follikulalar ham yeti-lish darajasiga yetib bormaydi. Ularning aksariyati nobud bo'lib, atretik tanalarga aylanadi. Demak, tuxumdonning po'stloq moddasida rivojlanayotgan follikulalar orasida atretik tanalar ham uchraydi. Atretik tana – yetilishning turli davrlarida ri-vojlantirishini to'xtatgan follikul bo'lib, undagi jinsiy hujayraning o'lishi organellalar, kortikal donachalarining yemirilishi va yadrosining bujmayishi bilan boshlanadi. Atretik tananing o'lchamlari sariq tananikidan ancha kichik bo'lib, markazida o'l-gan ovotsitning yaltiroq pardasi saqlanib qoladi, uning atrofida esa interstitsial hujayralar joylashadi.

Atreziya sabablari to'liq aniqlanmagan, biroq bu jarayon follikulalar (va jinsiy

hujayralar) o'rtasidagi tabiiy tanlanishning asosiy omili sifatida tan olingan. Follikulalar atreziyasi qiz bola tug'ilgunga qadar boshlansa-da, uning yakuni ayol menopauzasidan bir necha yillar o'tgach kuzatiladi, ammo ayol hayotida bu jarayonning juda faol kechadigan davrlari ham uchraydi. Atreziya qiz bola tug'ilgach, ona gormonlari ta'sirining to'xtashi tufayli hamda jinsiy balog'atga yetish va homiladorlik davrlarida organizm gormonlarining sifat va miqdor jihatidan aniq va ravshan o'zgarishlari paytida keskin ravishda kuchayadi. Primordial va kichik o'lchamli o'suvchi follikulalarning atreziyasi degenerativ yo'l bilan amalga oshadi – tuxumdonda bunday follikulalar o'rnida vaqt o'tishi bilan izsiz yo'qoluvchi kichik bo'shliqlar (mikrokistalar) qoladi. Yirik o'suvchi follikulalarning atreziyasi produktiv (tekogen tur) yo'l bilan amalga oshadi: follikulyar epiteliotsitlarning nobud bo'lishi davomida *theca interna* sezilarli gipertrofiyaga uchraydi. Atretik tanalarning yaxshi innervatsiyalanishi, shuningdek gipertrofiyaga uchragan hujayralarda ribonukleoproteid va lipidlarning ko'payishi va fermentlarning faollashuvi metabolismning oshishi va ularning yuqori funksional faolligidan dalolat beradi. Xususan, follikul tarkibidagi interstitsial hujayralar faol jinsiy gormonlar (androgen)ni ishlab chiqaruvchi hujayralarga aylanadi.

Tuxumdonning mag'iz moddasi siyrak tolali shakllanmagan biriktiruvchi to'qimadan iborat bo'lib, unda arteriya va venalar, nervlar joylashgan. Ba'zan, bu yerda birlamchi buyrak kanalchalari qoldiqlari uchraydi, bu tuxumdonning mag'iz moddasini birlamchi buyrakdan rivojlanishidan dalolat beradi.

Tuxumdon *generativ* (ayollar jinsiy hujayralarini hosil qilish) va *endokrin* (jinsiy gormonlar ishlab chiqarish) funksiyalarni bajaradi.

Tuxumdonning generativ funksiyasi. Ovogenez

Ovogenez spermatogenezdan qator o'ziga xos xususiyatlari bilan ajralib turadi va uchta davrni o'z ichiga oladi. Birinchi (ko'payish) davri – odamda ovogoniylarning bo'linib ko'payishi va primordial follikulalarning shakllanishi ro'y berayotgan rivojlanishning embrional davrida (ayrim sut emizuvchilarda postnatal hayotning birinchi oylarida ham) amalga oshadi.

Ovogenezning ikkinchi (o'sish) davrida kichik va katta o'sish fazalari farqlanadi. Kichik o'sish fazasi embriogenez davrida, katta o'sish fazasi reproduktiv yosh (faoliyat ko'rsatuvchi tuxumdon)da sodir bo'ladi. Kichik o'sish natijasida leptotena davridagi 1-tartibli ovotsitlar diplotena davridagi 1-tartibli ovotsitga aylanadi. Kichik o'sish fazasi jinsiy balog'atga yetish davrida to'xtaydi. Kichik o'sish fazasida follikulalarning o'sishi gipofiz gormonlarining ta'sirisiz amalga oshadi.

Qiz bola jinsiy balog'atga yetgandan so'ng gipofizning follikula stimullovchi gormoni (FSG, follitropin) ta'sirida 1-tartibli ovotsitlar katta o'sish fazasiga o'tadi. Bunda hamma ovotsitlar ham emas, balki ularning nisbatan uncha katta bo'lmagan (3-30) qismi katta o'sish fazasiga o'tadi. Katta o'sish fazasi 12-14 kun davom etadi. Katta o'sish tufayli follikulalardan bittasigina yetilgan uchlamchi follikulga

aylanadi va mazkur follikulda yetilish davrining 1-bo'linishi sodir bo'ladi.

Ovogenezning uchinchi (yetilish) davri xuddi spermatogenezdagi kabi meyo-ning ikkita bo'linishini o'z ichiga oladi, bunda ikkinchi bo'linish birinchi bo'linishdan so'ng interkinez davrini o'tmasdan amalga oshadi. Bunday ketma-ket ikkita bo'linish xromosomalar sonining ikki marta kamayishi (reduksiyasi)ga olib keladi va ular gaploid sonli to'plamga ega bo'lib qoladi. Yetilishning birinchi bo'linishida 1-tartibli ovotsitning bo'linishi natijasida ikkinchi tartibli ovotsit va uncha katta bo'lmagan birinchi polyar (reduksion, yo'naltiruvchi) tana hosil bo'ladi. 2-tartibli ovotsit tarkibiga organella va kiritmalar tutuvchi sitoplazma, o'zida 23 diada (46 monada - xromatida) saqlovchi yadro va uni o'rab turuvchi uchchala parda (ovolemma, yaltiroq parda va nurli toj) kiradi. Reduksion tana tarkibida sitoplazmaning kichik bir qismi va 46 ta xromatida bo'ladi. Meyozning birinchi bo'linishidan so'ng follikul devori yorilib, 2-tartibli ovotsit qorin bo'shlig'iga tushadi (ovulyatsiya) va u yerdan ovotsit bachadon nayiga o'tadi.

Yetilishning 2-bo'linishi faqat 2-tartibli ovotsit bachadon nayida urug'langandan so'nggina yuzaga keladi. Mazkur bo'linish natijasida yetilgan tuxum hujayra va ikkinchi reduksion tana hosil bo'ladi. Tuxum hujayra o'zida barcha organellalar va 23 ta xromosoma (gaploid)dan iborat yadroni, reduksion tana esa sitoplazmaning oz qismi va 23 ta xromosomani saqlaydi. Ba'zan, 1-reduksion tana ham ikkita mayda hujayralarga bo'linishi mumkin. Shunday qilib, ovogenez natijasida bitta tuxum hujayra va uchta reduksion tana hosil bo'ladi.

Ovulyatsiya. Ovulyatsiya - yetilgan follikulning yorilishi va 2-tartibli ovotsitning qorin bo'shlig'iga tushishi jarayonidir. Mazkur jarayon lyuteinlovchi gormon (lyutropin) ta'sirida boshqariladi, ovulyatsiya vaqtida mazkur gormonning gipofizdan ajralishi keskin kuchayadi. Ovulyatsiya jarayoni hayz ko'rish davrining taxminan o'rtalarida yoki o'rtacha 28 kunlik xayz siklining 14-kunida kuzatiladi. Odatda, odam tuxumdonidan har bir hayz ko'rish davrida faqatgina bitta ovotsit ajralib chiqadi, ammo ba'zan ovulyatsiyada umuman ovotsit ajralmasligi ham mumkin (anovulyator davr). Ba'zi hollarda, tuxumdonidan bir vaqtning o'zida ikki yoki undan ko'p sonda ovotsitlar ajralib qolishi mumkin, mabodo ularning barchasi urug'lansa mos ravishda ikki yoki undan ko'p sondagi homilalar hosil bo'ladi.

Ovulyatsiyadan avval tuxumdonida kuchli giperemiya kuzatiladi, follikulyar suyuqlikning ajralishini kuchayishi hisobiga follikul hajmi kattalashadi, follikul ichi bosimi ortadi. Bosimning oshishi follikul devorining segmentyadroli granulot-sitlar bilan infiltratsiyalanishi va yumshashiga olib keladi. Gialuron kislotaning parchalanishini ta'minlovchi gialuronidaza fermentining faolligi oshadi, bu esa yetilgan follikul devori va tuxumdonning oqsil pardasini yanada yumshashi va zaiflashishiga olib keladi. Nerv tolalari va oxirlarida katexolaminlarning konsentratsiyasi eng yuqori bo'ladi. Follikulichi bosimining oshishi natijasida *theca interna* joylashgan nerv oxirlarining qo'zg'alishiga javoban ovulyatsiya jarayonining sodir bo'lishida muhim rol o'ynovchi oksitotsin gormonining sekretsiyasi kuchayadi. Qayd etilgan omillar ta'sirida follikul devori va tuxumdonning oqsil pardasi

yorilib, nurli toj bilan o'ralgan va meyoznning ikkinchi bo'linishi metafazasida bo'lgan 2-tartibli ovotsit qorin bo'shlig'iga va undan bachadon nayiga tushadi, bu yerda ovotsit urug'lanishi mumkin. Bachadon nayida spermatozoid bilan urug'langandan so'ng meyoznning ikkinchi bo'linishi odir bo'ladi. Mabodo ovulyatsiyadan keyin dastlabki 24 soat davomida urug'lanish ro'y bermasa, tuxum hujayra nobud bo'ladi.

Sariq tana (*corpus luteum*). Ovulyatsiyadan so'ng yorilgan follikul o'rnida lyutropin va prolaktin gormonlari ta'sirida sariq tana hosil bo'ladi. Sariq tana hosil bo'lishi 4 davrni o'z ichiga oladi: 1) proliferatsiya va vaskulyarizatsiya; 2) bezli metamorfoz; 3) gullash; 4) aks taraqqiyot.

Proliferatsiya va vaskulyarizatsiya davri. Bu davrda yorilgan follikul devoridagi tomirlardan qon oqib, qon quyqasi hosil bo'ladi va tezda biriktiruvchi to'qimali chadiq bilan almashinadi. Follikuliyar hujayralar tez bo'linib, ko'payadi (proliferatsiya) va ular orasiga qon tomirlari o'sib kiradi (vaskulyarizatsiya).

Bezli metamorfoz davri. Bu davrda mazkur follikuliyar hujayralarning o'lchamlari kattalashadi va ular sariq rangli lyutein pigmentini sintezlovchi lyuteotsitlarga aylanadi.

Gullash davri. Mazkur bosqich lyuteotsitlarning intensiv ravishda progesteron gormonini ishlab chiqarishi bilan tavsiflanadi. Agar ovulyatsiyaga uchragan tuxum hujayra urug'lansa - homiladorlik sariq tanasi (*corpus luteum graviditationis*), agar urug'lanmasa - hayz sariq tanasi (*corpus luteum menstruationis*) hosil bo'ladi. Hayz sariq tanasi 12-14 sutka, homiladorlik sariq tanasi esa bir necha oy hayot kechiradi, hayz sariq tanasining diametri 1,5-2 sm, homiladorlik sariq tanasi diametri esa 5-6 sm ni tashkil etadi. Sariq tana gormoni hiobiga homiladorlik saqlanadi.

Aks taraqqiyot davri (involyutsiya). Gullash davridan so'ng lyuteotsitlar atrofiyaga uchraydi, sariq tana o'rnida oq tanaga aylanuvchi biriktiruvchi to'qimali chandiq hosil bo'ladi. Oq tana vaqt o'tishi bilan so'rilib ketadi.

Tuxumdonning endokrin faoliyati

Tuxumdonda 3 xil gormon ishlab chiqariladi: 1) progesteron; 2) estrogen; 3) gonadokrinin. Bundan tashqari, o'suvchi follikulalarning interstitsial hujayralari va atretik tanalarda aromatizatsiya natijasida estrogenga aylanuvchi testosteron gormoni ishlab chiqariladi.

Progesteron sariq tanada hosil bo'ladi. U ovotsitlarning katta o'sish davriga o'tishini to'xtatib turadi, ya'ni hayz sariq tanasi mavjud ekan (12-14 sutka) ovotsitlar katta o'sish davriga o'ta olmaydi. Progesteron gormoni ta'sirida bachadonning shiliq pardasi urug'langan tuxum hujayra (zigota)ni qabul qilishga tayyorlanadi. Bundan tashqari, progesteron homiladorlik davrida hayz siklini to'xtatadi, bola tug'ilganda sut bezlarini sut hosil qilishga tayyorlaydi.

Estrogenlarning 3 turi mavjud: estradiol, estron, estriol. Estrogenlar ta'siri

ostida hayz davrida ko'chib tushgan bachadonning shilliq pardasi qayta tiklanadi. Estrogen gormoni ikkilamchi jinsiy belgilarni ham yuzaga chiqaradi. Bachadonning o'sishi va jinsiy siklning qaror topishi balog'atga yetish davridan, ya'ni tuxumdonlar o'z faoliyatlarini boshlab, estrogen ajralishi bilan boshlanadi. Tuxumdon faoliyatining klimakterik so'nishi bachadonning atrofiyasi va jinsiy siklning to'xtashiga olib keladi.

Gonadokrinin ikkilamchi va uchlamchi follikulalardagi follikulyar hujayralar tomonidan ishlab chiqariladi va follikulalar atreziyasini chaqiradi.

Tuxumdonning tomir va nervlari. Tuxumdon qon tomirlari bilan yaxshi ta'minlangan. Arteriya a'zoning darvozasi sohasida egri-bugri yo'l tutib mag'iz moddada qisman shoxlanadi, po'stloq moddada esa radial yo'nalgan shoxchalar beradi. Bulardan hosil bo'lgan kapillyarlar follikulalar devorini o'rab zich to'r hosil qiladi. Mag'iz modda va darvoza sohasida mayda venalar to'ri yig'ilib tuxumdon venasiga quyiladi.

Limfa kapillyarlari tuxumdon follikullarini o'raydi, so'ngra po'stloq moddaning limfa kapillyarlari bilan birgalikda bir stvolga yig'iladi va mag'iz moddadan o'tib darvozadan chiqadi.

Tuxumdon nerv tolalariga ham boy bo'lib, ularning aksariyati tomirlar bilan birga keladi. Bular orasida sezuv nerv oxirlari ham uchraydi.

TUXUM YO'LLARI (BACHADON NAYI)

Tuxum yo'llari sut emizuvchilarda Myuller naylaridan taraqqiy etadi. Dastlabki davrda u silindrik epiteliy va mezenxima hujayralari bilan o'ralgan naydan iborat bo'ladi. Epiteliydan shilliq parda, mezenximadan esa mushak va seroz qavatlar hosil bo'ladi.

Tuxum yo'llari 12 sm uzunlikdagi, diametri 1 sm keladigan zich mushakli naylardan iborat. Tuxum yo'li devorida uch qavat farqlanadi: shilliq (*tunica mucosa*), mushak (*tunica muskularis*) va seroz pardalar (*tunica serosa*).

Shilliq parda ikki xil hujayralardan iborat bir qavatli silindrsimon epiteliy bilan qoplangan. Hujayralarning aksariyati kiprikchalar tutib, ular bachadon tomon tebranadi. Kiprikli hujayralar orasida, shilliq xarakterdagi sekretor donachalar tutuvchi ko'p sonli bez hujayralari joylashadi. Epiteliy ostida shilliq pardaning xususiy qavati yotadi. U siyrak tolali shakllanmagan biriktiruvchi to'qimadan iborat bo'lib, bunda odatdagi hujayra elementlaridan tashqari detsidual hujayralar ham uchraydi.

Tuxum yo'lining shilliq pardasi distal bo'limida yaxshi rivojlangan burmalar hosil qiladi, bachadon tomon borgan sari ular kamayadi. Burmalar bo'ylama yo'nalgan bo'lib, bularda ikkilamchi burmalar ham bor. Mazkur burmalar tuxum yo'lini ko'ndalang kesimda murakkab labirint ko'rinishini ta'minlaydi. Xususiy qavatda bezlar mavjud emas. Bachadon naylarining shilliq pardasida ham bachadon shilliq pardasining menstrual sikl davrlariga mutanosib o'zgarishlar yuz beradi.

Shilliq parda ostida *mushak parda* yotadi. Mushak parda ikki qavat joylashgan silliq mushak tolalaridan iborat bo'lib, bulardan ichkisi sirkulyar yoki spiral va tashqisi bo'ylama yo'nalgan. Ampulyar qismga kelganda, alohida mushak hujayralar to'plami ham uchraydi. Bachadonga yaqinlashgan sari mushak tutamlarining yo'g'onlashuvi kuzatiladi.

Seroz parda siyrak tolali shakllanmagan biriktiruvchi to'qimadan tuzilgan bo'lib, sirdan mezoteliy bilan qoplangan.

Bachadon nayining devori nerv tolalariga boy bo'lib, uning ko'p nerv chigallari mushak pardada yotadi. Ampulyar qism shilliq pardasida voronka atrofida joylashgan shokila-popuklarning ichiga kirib turuvchi aylana venoz tomirlar yotadi.

Tuxum yo'llarida hujayralar yetiladi va spermatozoid bilan uchrashadi, ya'ni urug'lanish – otalanish ro'y beradi. Ovulyatsiya davrida shokilalarning aylana venalari qonga to'lib ketadi, shuning natijasida popuklar taranglashadi va voronka tuxumdonni qoplaydi, qorin bo'shlig'iga tushgan tuxum hujayrasi shokilalarga tushadi va tuxum yo'lining bo'shlig'iga o'tadi. Tuxum yo'lida tuxum hujayrasining harakatiga asosan mushak qavatining peristaltik qisqarishi hamda hilpillovchi epiteliy kiprikchalarining harakati yordam beradi.

Tibbiy ahamiyati. Ba'zan, embrionning bachadon shilliq qavatiga birikish (implantatsiya) jarayoni buzilib, tuxum nayi devoriga birikib qolishi ham mumkin (ektopik homiladorlik). Bu holatda tuxum yo'li shilliq qavatining xususiy plastinkasi, bachadon endometriysiga o'xshash juda ko'p miqdorda detsidual hujayralar tutadi. Yuqorida qayd etilganidek, tuxum yo'lining diametri 1 sm atrofida bo'lib, bu yerda rivojlanib kattalashayotgan homilaning o'lchami va tuxum yo'li diametrlarining nomutanosibligi tufayli u yoriladi, birdaniga ko'p miqdorda qon yo'qotiladi, mabodo onaga shoshilinch tarzda tez tibbiy yordam ko'rsatilmasa, oqibat o'lim bilan tugashi mumkin.

BACHADON

Bachadon (*uterus*) – homilaning embrional rivojlanishini ta'minlovchi mu-shakli a'zo.

Taraqqiyoti. Bachadon qin bilan birgalikda Myuller naylarining pastki bo'limidan hosil bo'ladi. Embrional taraqqiyotning 3-oyida bu bo'limlar o'zaro qo'shiladi va bachadon-qin kanalini hosil qiladi. Bu kanalning distal bo'limi qinning hosil bo'lish qismi hisoblansa, kranial bo'limidan bachadonning bo'yin qismi rivojlana-di. Bo'yin qismidan tomonlarga Myuller nayining qo'shilmagan qismi ketadi. Bachadonning bo'yniga yaqin qismlari yaqinlashishda davom etib qo'shiladi va shu yerda bachadon tubini hosil qiladi. Dastlab bachadon mezenxima bilan o'ralgan epiteliyal naydan iborat bo'ladi. 12-haftada bachadon murtagida mezenxima tomon yo'nalgan bo'lg'usi bachadon qismining bezlari epiteliyal o'simta sifatida o'sadi. Keyinchalik ham, embrional taraqqiyotning oxirida ham, hatto tug'ilgandan so'ng ham bachadon tubining epiteliysi o'simtalar chiqarib, bachadon tubining bezla-

riga aylanadi. Mezenximadan shilliq pardaning biriktiruvchi to'qimasi va mushak parda differensiallashadi. Tashqaridan bachadon qorin pardaning visseral varag'i bilan qoplangan.

Tuzilishi. Bachadonda bachadon tanasi va bo'yin qismlari farqlanib, devori uch qavatdan iborat: shilliq parda yoki endometriy (*endometrium*) kuchli rivojlangan baquvvat mushak parda yoki miometriy (*myometrium*) va seroz parda yoki perimetriy (*perimetrium*).

Bachadonning shilliq pardasi menstruatsiya va ovulyatsiya bilan bog'liq bo'lgan siklik o'zgarishlarga uchraydi. Ayollarning jinsiy faollik davri o'r-tacha 13-14 yoshdan boshlab to 45-50 yoshgacha (klimakterik davrgacha) davom etadi, so'ng hayz ko'rish va ovulyatsiya ham so'nadi. Bachadonning shilliq pardasi menstrual davr bilan bog'liq bo'lgan destruktiv va regenerator siklik o'zgarishlar-ni kechiradi va faqatgina ikkita menstrual davrlar oraliq'ida u tinch holatda bo'la-di, bu davr interval yoki tinchlik davri deyiladi.

Bachadon shilliq pardasi tinchlik davrida burmalar hosil qilmasdan, ostidagi mushak pardaga yopishib yotadi. Bu davrda endometriyning qalinligi 1-2 mm gacha bo'ladi va u bir qavatli hilpillovchi, silindrsimon epiteliy bilan qoplangan bo'ladi.

Bachadon tanasining yuzasi tekis bo'lib, bo'yin qismida burmalar mavjud. Bo'yin qismida epiteliy hujayralari baland (30-60 mkm), tana qismida esa nisbatan past-dir (25-30 mkm).

Kiprikli hujayralar orasida shilliq xarakteriga ega bo'lgan bez hujayralari joyla-shadi. Bunday hujayralar bachadonning bo'yin qismida ko'p bo'ladi. Ajralayotgan sekret bachadonning bo'yin qismida to'planib, kuchsiz to'sqinlik qiluvchi to'siq hosil qiladi. Bu bilan bir vaqtda bachadonning tana va tub qismidagi bezlarning sekreti kuchsiz ishqoriy sharoitga ega bo'lib, bu yerga tushgan spermatozoidlar-ning faol harakati uchun qulaylik yaratib beradi.

Epiteliy ostida hujayra elementlariga mo'l bo'lgan siyrak tolali shakllanmagan biriktiruvchi to'qimadan iborat qalin xususiy qavat joylashadi. Hujayra element-laridan makrofaglar va retikulyar hujayralar ko'p qismini tashkil qiladi. Bulardan tashqari, sitoplazmasida glikogen parchalari va lipoproteid kiritmalarini tutuvchi alohida yirik hujayralar – detsidual hujayralar uchraydi. Detsidual hujayralar yo'l-doshning ona qismida ham joylashib, detsidual qavatni hosil qiladi. Bu hujayralar yumaloq va yirik bo'lib, ularning diametri 100 mkm ga yetadi. Hujayraning yad-rosi ovalsimon bo'lib, karioplazmasida bir xilda tarqalgan xromatin tutadi. Hujay-raning rivojlangan organellasi donador zndoplazmatik to'r bo'lib, uning ko'pgina, bir-biriga qo'shilib ketgan tuzilmalari yadro atrofida joylashadi. Golji kompleksi ozgina sisterna va ko'p miqdordagi vezikula va vakuolalardan iborat. Bu organella odatdagiday hujayraning yadro atrofi zonasida joylashadi. Detsidual hujayralar-ning ko'p sonli mitoxondriyalari mayda bo'lib, ular zich matriksga ega. Bu organel-lar hujayra bo'ylab bir tekis joylashgan. Detsidual hujayralarda mayda lizosomalar, yog' tomchilari va glikogen donachalari doimo uchrab turadi. Detsidual hujayra-

ning faoliyati shu kungacha aniq bo'lmasa ham, ularning trofik roli va fagotsitoz funksiyalarini qayd etmoq zarur.

Bachadonning shilliq qavatida yaxshi rivojlangan bachadon bezlari (*glandula uterina*) yoki kriptalar joylashadi. Bachadon bezlari oddiy naysimon bezlar bo'lib, endometriyda egri-bugri yo'nalgan. Bu bezlar epiteliy hujayralari bilan qoplangan.

Bachadon shilliq pardasining yuza va chuqur qatlamlari bir xil emas. Bezlarning tub sohasi ancha zich bo'lib, asosiy bazal qavat (*stratum basale endometri*) deb nomlanadi. Bu qism menstrual o'zgarishlardan holi bo'lib, menstruatsiya, turish va abortlardan keyin regeneratsiya uchun xizmat qiladi. Bezlarning tanasi joylashadigan va ancha yuza qatlamlarini shilliq pardaning davriy o'zgarishlarida ishtirok etuvchi funksional qavat (*stratum functionale endometrii*) deb yuritiladi.

Miometriy yoki mushak parda (uzunligi 50 mkm) homiladorlik davrida kattalashib, ba'zan 500 mkm gacha yetuvchi silliq mushak hujayralaridan iborat. O'z navbatida, miometriyda uchta qavat farqlanadi. Eng ichki bo'ylama yo'nalgan mushak tolalari qavati, shilliq osti qavati (*stratum submucosum*) deb nomlanadi. O'rta qavatda mushak tolalari aylana yo'nalgan bo'lib, kuchli rivojlangan va tomirlarga boydir (*stratum vasculosum*). Tashqi mushak qavat ko'pincha bo'ylama yetuvchi silliq mushak to'plamlaridan hosil bo'lib, u tomir usti qavati (*stratum supravasculosu*)dan iborat. Mushak qatlamlari orasida elastik tolalarga boy bo'lgan siyrak tolali shakllanmagan biriktiruvchi to'qima joylashadi.

Perimetriy yoki seroz parda bachadonning ko'p qismini ust tomonidan o'raydi. Bachadonning oldi va yon taraflarida seroz parda bo'lmaydi. Perimetriy siyrak tolali shakllanmagan biriktiruvchi to'qimadan tuzilgan bo'lib, tashqaridan mezoteliy bilan qoplangan. Bachadonning bo'yin qismida, ayniqsa, uning oldi va yon taraflarida parametriy deb nom olgan yog' kletchatkasining katta to'plamlari joylashadi.

Bachadon bo'yin qismining tashqi yuzasi ko'p qavatli yassi epiteliy bilan qoplangan. Bachadon bo'ynining kanalini shilliq ishlovchi silindrik epiteliy tashkil etadi. Ularning oralarida ayrim kiprikli hujayralar ham uchraydi. Bo'yin kanalining shilliq pardasi burmalar hosil qiladi va bu yerda shilliq pardaning xususiy qavatida yirik servikal bezlar mavjud. Bu bezlar tarmoqlangan naysimon bezlar bo'lib, ular shilliq sekret ishlab chiqaradi.

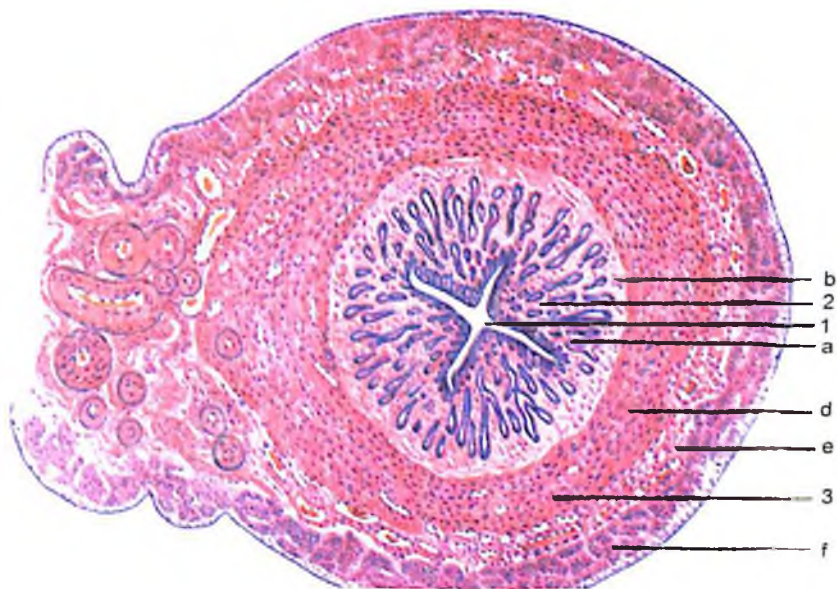Bachadon bo'yin qismining shilliq parda epiteliysi va servikal bezlarining intensiv sekretor faoliyati tufayli bachadon bo'yni shilliq bilan to'lib turadi. Bo'yin qismining miometriysi aylana yo'nalgan baquvvat silliq mushak tolalaridan iborat bo'lib, bachadon sfinkterini hosil qiladi. Muskul qisqarganda bo'yin bezlari shilliq ajratadi, bo'shashganda esa aspiratsiya (so'rish) yuzaga keladi, bu esa spermaning qindan bachadon bo'shlig'iga o'tishiga yordam beradi.

Bachadonning qon bilan ta'minlanishi va innervatsiyasi. Bachadon qon tomirlariga boy a'zo bo'lib, unda qon tomirlari mushak parda bilan birikib ketgan. Miometriyda mayda arteriyalarning mushak pardasi shu qavat mushak tutamlari bilan qo'shib ketgan bo'ladi. Bachadonga kirgan qon tomirlari mushak pardada

19.3-rasm.

Bachadon tinchlik davrida - ko'ndalang kesimda.

1 - bo'shlig'i, 2 - endometriy: a - prizmatik epiteliy, b - xususiy plastinka, c - bezlar, 3 - miometriy: d - shilliq osti qavat, e - tomirli qavat, f - tomirlar usti qavat, 4 - seroz parda.



tarmoqlanadi va shu yerdan qolgan qavatlarga tarmoqlar beradi. Shilliq pardaga qarab arteriolalar spiralsimon yo'nalgan bo'lib, kriptalar atrofiga quyuq kapillyarlar to'rini hosil qiladi (19.3-rasm).

Endometriyning qon bilan ta'minlanishida o'ziga xos xususiyatlar mavjud. Miometriydan endometriyga kirgan arteriya uning bazal qavatida - to'g'ri arteriya tarmog'ini beradi, funksional qavatida esa spiralsimon yo'nalib, spiralsimon arteriyalar nomini oladi.

Spiralsimon arteriyalar endometriyning yuqori yuzasida ko'p sonli kapillyarlar to'rini hosil qiladi. Endometriyda qon tomirlarining bunday joylashishi menstruatsiya davrida funksional qavatning tushib ketishi va bazal qavatning saqlanib, qayta tiklanishi bilan bog'liq.

Bachadonda limfatik tomirlar ham mo'l bo'lib, ular shilliq va seroz pardada joylashib, boshqa to'rlar bilan bog'langandir.

Bachadon nervlarga boy. Uning yuzasida simpatik chigal bilan bog'langan va yaxshi rivojlangan nerv chig'ali joylashgan. Yuza chigaldan tarqalgan tolalar bachadonning mushak va shilliq pardalariga tarqalib, u yerda chigallar hosil qiladi. Ularning alohida shoxchalari epiteliyga yetib boradi. Bachadon bo'yin qismining oldida, uni o'rab turuvchi yog' kletchatkada, xromafin hujayralar tutuvchi yirik nerv tugunlari to'dasi joylashadi. Bachadon parasimpatik nerv tolalari bilan ham ta'minlangan degan ma'lumotlar bor. Bachadon epiteliysida turli tuzilishga ega bo'lgan retseptor nerv oxirlari borligi aniqlangan.

QIN

Qin (*vagina*) uzunligi 8-10 smli nay bo'lib, yuqori qismi bilan bachadonning bo'yin qismiga, pastki qismi bilan esa o'zining dahliziga ochiladi. Qin devori shilliq, mushak va adventitsial qavatlardan iborat. Shilliq pardasi esa ko'p qavatli yassi

epiteliy bilan qoplangan bo'lib, qalinligi 150-200 mkm ga yetadi. Balog'at yoshiga yetgan ayol qinining epiteliysida uch qavatni farqlash mumkin: bazal, oraliq va yuza yoki funksional qavat. Qindan olib tayyorlangan surtmada hujayralarning turiga qarab tuxumdondan chiqayotgan gormon va uning qin epiteliysiga ta'sirini aniqlash mumkin. Yuza yoki funksional qavat hujayralari o'z o'lchamlarining kattaligi, yassiligi, ba'zan qirg'oqlarining qayrilganligi, yadrosining kichikligi, sitoplazmasining glikogenga boy bo'lib, bazofil ekanligi bilan xarakterlanadi. Qin surtmada bu hujayralarning ko'pligi organizmda estrogen gormonining ko'pligidan dalolat beradi. Oraliq qavat hujayralarining o'lchamlari o'rtacha, yadrosi nisbatan katta bo'lib, sitoplazmasi bazofildir.

Bazal qavat hujayralari kichik, dumaloq, bazofil bo'lib, hujayraning o'rtasiga joylashgan yadrosi odatda, kattadir. Surtmada bu hujayralarning oshishi organizmda estrogen gormonining kamligidan dalolat beradi. Yuza qavat hujayralarida keratogialin donachalari paydo bo'ladi, ammo bu qavat hujayralarining muguzlanishi kuzatilmaydi. Qinda doimo yashovchi mikroblar ta'sirida glikogenning parchalanishi sut kislotaning hosil bo'lishiga olib keladi, shuning uchun kam qinning shillig'i kislotali reaksiyaga ega. Kislotali reaksiya tufayli qinning shillig'i bakteriotsid xususiyatga ega, bu esa qinda mikroorganizmlarni rivojlantirmaydi.

Epiteliy ostida elastik tolalarga boy siyrak tolali shakllanmagan biriktiruvchi to'qimali xususiy qavat yotadi. Shu yerda bezlar bo'lmaydi. Shilliq pardaning xususiy qavati shakli noto'g'ri so'rg'ichlar hosil qilib epiteliyga botib kiradi. Shuning uchun ham epiteliyning pastki chegarasi g'adir-budir bo'ladi. Xususiy plastinkada limfotsitlar sochilib yotadi, ba'zan esa limfatik follikulalar ham uchraydi. Qinda shilliq osti; parda shakllanmaganligi uchun shilliq pardaning xususiy plastinkasm mushak pardaga o'tadi. Mushak parda kam rivojlangan ichki sirkulyar qavat va oralarida elastik tolalarga boy bo'lgan biriktiruvchi to'qima qatlamlarini tutuvchi baquvvat tashqi bo'ylama mushak tutamlaridan iborat. Qinning boshlanish qismida aylana yo'nalgan ko'ndalang targ'il mushak tolalari joylashadi. Qinning adventitsial qavatidagi siyrak tolali shakllanmagan biriktiruvchi to'qima qinni qo'shni a'zolar bilan bog'lab turadi. Bu qavatda yirik venoz chigallari, nerv stvollari yotadi. Bularning yo'nalishi bo'yicha katta bo'lmagan vegetativ nerv chigallari uchraydi.

Qinning shilliq pardasi bachadon shilliq pardasi kabi davriy o'zgarishlarga uchraydi. Menstruatsiya davrida yuza qavat epiteliysi (funksional qavat) tushib ketadi, shundan so'ng bazal qavatda proliferatsiya jarayoni boshlanib qin epiteliysi yana qalinlashadi. Keyinroq ikkala qavat ham differensiallashadi va 2-3 qavatdan iborat funksional qavat menstruatsiya oldidavrida 155 mkm gacha qalinlashadi.

MENSTRUAL YOKI JINSIY SIKL

Tuxum hujayrasi ovulyatsiya vaqtida tuxumdondan chiqib, bachadon naylari orqali bachadonga qarab harakat qiladi. Bachadon davriy ravishda har 24-30 kunda tuxum hujayrasini qabul qilishga tayyorlanadi. Mazkur tayyorgarlik bachadon

shilliq pardasida siklik ravishda amalga oshadigan qator o'zgarishlar bilan ifodalanadi. Agar urug'lanish sodir bo'lmasa, bu tayyorgarlik to'xtaydi, bachadonning o'zgargan epiteliy qavati ko'chadi va ochilgan qon tomirlaridan chiqayotgan menstrual qon bilan birgalikda tushib ketadi. Agar urug'lanish sodir bo'lsa, urug'langan tuxum hujayra bachadonning shilliq pardasiga implantatsiya qilinadi, shilliq parda esa tuxum hujayrani o'rab o'sa boshlaydi. Homila tug'ilgandan so'ng shilliq pardaning bu qismi bachadondan ajraladi va ko'chib tushuvchi parda deb nomlanadi. Har ikkala holatda bachadondagi funksional qavatning tushib ketishi bilan bog'liq o'zgarishlar bir xil kechadi.

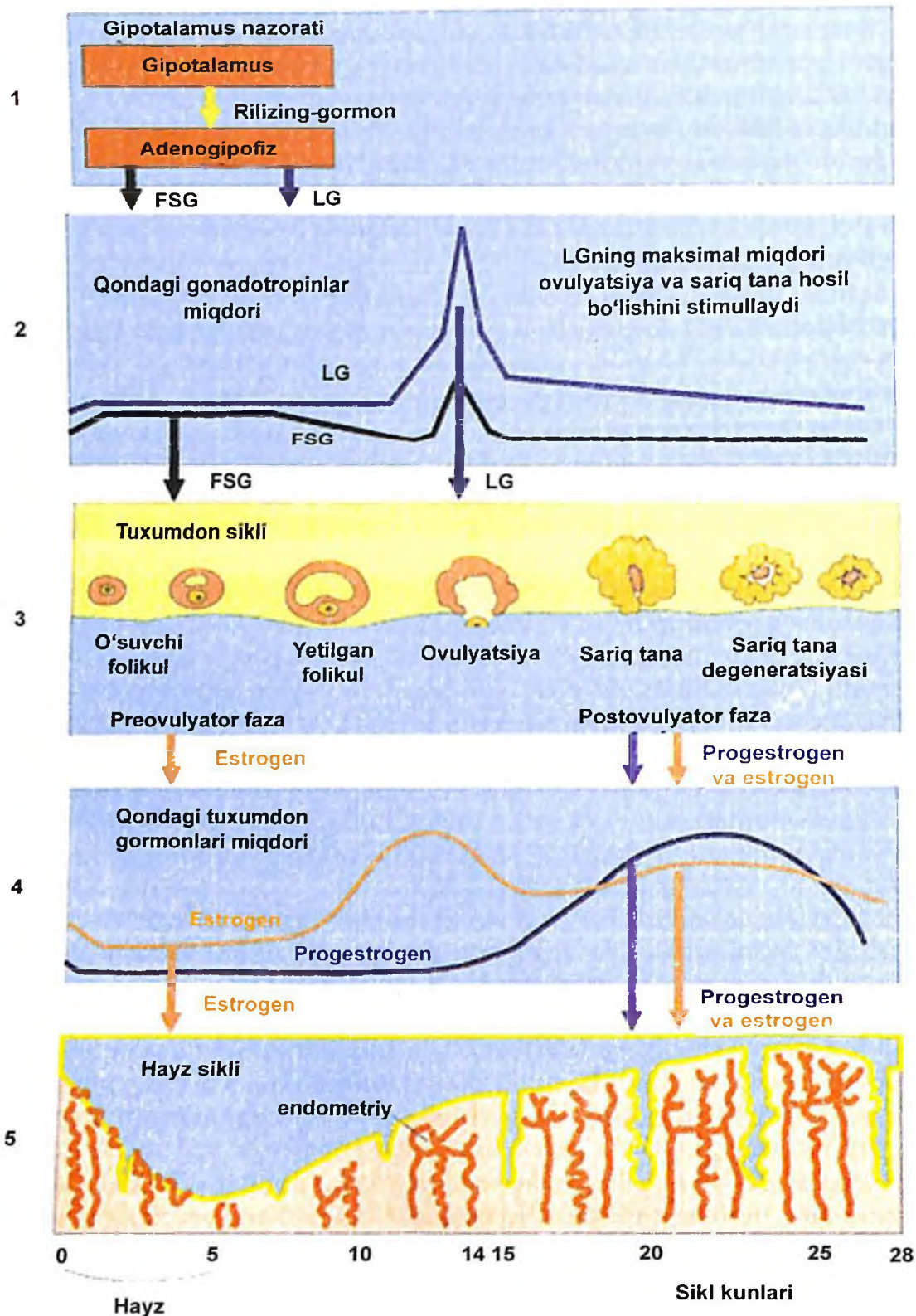
Estrogen va progesteron gormonlari ayollar jinsiy a'zolari faoliyatini boshqaradi. Bachadon epiteliy hujayralarining o'sishi va ixtisoslashishi, hatto biriktiruvchi to'qimaning holati ham ushbu gormonlar bilan bog'liq. Ona qoni tarkibidagi estrogen va progesteronlar yo'ldosh orqali homilaga o'tib, hatto bola tug'ilgunga qadar uning a'zolariga ta'sir ko'rsatadi. Ayollar menapauzasidan so'ng mazkur gormonlar ishlab chiqarilishining kamayishi tufayli umumiy tarzda jinsiy tizim a'zolari faoliyatida involyutsiya kuzatiladi. Qiz bola balog'atga yetgandan so'ng, adenogipofiz ta'sirida ishlab chiqariladigan tuxumdon gormonlari, hayz sikli davomida endometriyning tuzilishini davriy tarzda o'zgartirib turadi. Hayz sikli davomiyligining o'rtacha muddati 28 kunni tashkil etadi (19.4-rasm).

Bachadon devorining hayz siklidagi o'zgarishi. Bachadonning shilliq pardasida menstruatsiya bilan bog'liq ravishda yuz beradigan davriy o'zgarishlar 3 gabo'linadi: 1 – menstruatsiya (hayz) oldi davri, 2 – menstruatsiya davri, 3 – menstruatsiyadan so'nggi davr. Bu davrlar bir-biridan keskin chegaralanmagan holda ro'y beradi (19.4-rasm).

Menstruatsiya oldi davri (yoki sekretor) funksional davr deb ham nomlanadi. Bunda bachadon homila qabul qilishga tayyorlanadi. Bu vaqtda tuxumdonda yetilgan follikul ovulyatsiyaga uchraydi va uning o'rnida progesteron ishlab chiqaruvchi sariq tana hosil bo'ladi. Progesteron gormoni ta'sirida bachadon bezlari kattalashadi, cho'ziladi, egri-bugri ko'rinishga ega bo'ladi va hatto tarmoqlanib ketadi. Bez hujayralari shishadi, sekret chiqara boshlaydi. Xususiy plastinka o'sadi va shilliq parda qalinligi 5-6 mm ga yetadi (tinch holatda 1-2 mm qalinlikka ega). Qon tomirlari kengayib, qon bilan to'ladi. Shilliq pardada glikogen miqdori oshadi, chiqayotgan shilliq quyushadi. Shilliq parda stromasining hujayralarida glikogen parchalari, yog' tomchilari paydo bo'ladi, ularning orasida tuxumdon va urug'donning interstitsial hujayralariga o'xshash – detsidual hujayralar differensiallashadi.

Agar urug'lanish bo'lsa, unda funksional, ya'ni menstruatsiya oldi davri 6-8 hafta davom etadi, bu bilan yo'ldoshning taraqqiyotiga imkon beradi. Agar urug'lanish sodir bo'lmasa, menstruatsiya oldi o'zgarishlari o'zining eng yuqori taraqqiyotiga – rivojlanishiga 25-28 kunda erishadi. Navbatdagi menstruatsiya davrida endometriyning funksional qavati tushib ketadi.

Menstruatsiya davri endometriyning qon bilan ta'minlanishidagi muhim



19.4-rasm. Hayz siklining boshqarilish sxemasi.

o'zgarishlari bilan birga ro'y beradi. Menstruatsiya oldi davrining oxiriga kelib, ya'ni ovulyatsiyadan 13-14 kundan so'ng sariqlik tana atrofiyaga uchraydi (aks taraqqiyot davriga o'tadi) va qonga progesteron gormonini ajratish tuxtaydi. Bu esa spiralsimon arteriyalarning siqilishiga (spazmiga) olib keladi. Natijada, endometriyning yuza qavatiga qon kelishi birdan keskin kamayadi. Shu vaqtning o'zida endometriining bazal qavati qon bilan mo'l ta'minlanib qolaveradi. Endometriy funksional qavatining qon bilan ta'minlanishining buzilishi, uni nekrotik o'zgarishlarga olib keladi va pirovardida funksional qavat parchalanadi. Uzoq spazmdan keyin spiralsimon arteriyalar yana kengayadi va endometriyning funksional qavatiga qon kelishi ko'payadi. Bunda qisman qon tomirlari yoriladi, qon oqadi, bunga esa parchalangan epiteliy va biriktiruvchi to'qima hujayralari aralashib ketadi. Menstrual qon ivimaydi, normal menstruatsiyada o'rtacha 40-50 ml qon yo'qoladi. Menstruatsiya uch kundan besh kungacha davom etadi. Menstruatsiyaga tug'ruqning analogi yoki urug'lanmagan tuxum hujayrani «tug'ish» deb ham qarash mumkin.

Menstruatsiya davri bachadon endometriysining funksional qavati tushib ketishi natijasida endometriyda bachadon bezlarining tublari va yalang'ochlangan biriktiruvchi to'qima qoladi.

Menstruatsiyadan so'nggi davr (o'sish davri) endometriy funksional qavati va bachadon bezlarining tiklanishi va proliferatsiyasi bilan xarakterlanadi. Bu davr menstruatsiya tugashi bilan boshlanib, menstruatsiyaning birinchi kundan hisoblaganda 5 kundan 14-16 kungacha davom etadi. Bachadon bezlarining saqlanib qolgan tub qismining epiteliy hujayralari zo'r berib ko'paya boshlaydi, asta-sekin yuqoriga suriladi va bachadon shilliq qavatining yalang'ochlanib qolgan biriktiruvchi to'qimasi yuzasini qoplaydi. Buning natijasida endometriy tiklanadi va yangitdan epiteliy bilan qoplanadi. Shuning uchun bu davr prolifqeratsiya yoki o'sish fazasi deb yuritiladi. Tiklanayotgan endometriy proliferatsiyasi ayniqsa bu fazaning boshida (5-11-kunlar) juda tez boradi. Keyiichalik, o'sish biroz susayadi na nisbiy osoyishtalik yoki tinch davr boshlanadi (11-14 kunlar). Menstruatsiyadan so'nggi davrda bachadon bezlari tez o'sadi, lekin ingichka va to'g'riligicha qoladi va sekret ishlab chiqarmaydi. Bu davrda yuz bergan o'zgarishlar tuxumdonda o'sayotgan follikulaning donador qavati hujayralari ishlab chiqarayotgan estrogen gormoni ta'sirida kechadi.

Shunday qilib, menstruatsiyadan so'nggi davr estrogen ta'sirida yuzaga kelsa, menstruatsiya oldi davri progesteron bilan aniqlanadi, ya'ni butun menstruatsiya siklida tuxumdonda navbati bilan estrogen va progesteron ishlanadi va bu gormonlar siklik ravishda endometriyda o'zgarishlar bo'lishini ta'minlab turadi.

Bachadon bo'yin qismining shilliq pardasi siklik o'zgarishlarni o'z boshidan kechirmaydi va menstruatsiyada tushib ketmaydi. Sekretor davrida uning bezlarida sekretor jarayonlar zo'rayib, ko'p miqdorda shilliq ajralishi kuzatiladi.

Ayollar jinsiy tizimi a'zolarining yoshga ko'ra o'zgarishlari

Ayollar jinsiy tizimi a'zolarining morfofunktsional holati organizmning yoshiga va neuroendokrin tizim faolligiga bog'liq.

Bachadon. Yangi tug'ilgan qiz bola bachadoni kalta bandli, kichik qalpoqli zam-burug'simon shaklda bo'lib, bo'yin qismiga nisbatan tanasi kalta bo'ladi (bo'yin-ning tanaga nisbatan 3:1, jinsiy balog'atga yetgan yoshda -1:1). 1 yoshga to'lgan qiz bolaning bachadoni 3 sm keladi va o'lchami keyingi 10 yil davomida kam o'z-garadi. Pubertat davrda bachadon hamda uning bezlari intensiv o'sadi.

Yangi tug'ilgan qiz bola bachadonining mushak pardasi tolali komponentlarga boy biriktiruvchi to'qimadan iborat. Mushak hujayralari bu davrda kalta va duk-simon. 10-12 yoshdan boshlab, miometriyda biriktiruvchi to'qima elementlari yaxshi rivojlanadi. Bachadonning faol funktsional davri o'rtacha 40-45 yoshlarga-cha davom etadi. Yoshga nisbatan bu organning involyutsiyasi 40-45 yoshlardan boshlanadi. Bundan so'ng organda yosh oshib borgan sari atrofik va distrofik xa-rakterdagi o'zgarishlar boshlanadi.

Tuxumdon. Tuxumdonning siklik o'zgarishlari ayollarda balog'at yoshidan boshlab 45-50 yoshgacha davom etadi. Shu davrdan boshlab follikullarning rivoj-lanishi asta-sekin susayadi, jinsiy sikl buziladi - klimakterik davr boshlanadi va 60 yoshlarga borganda barcha jinsiy hujayralar yo'qolib biriktiruvchi to'qima kuchli rivojlanadi. Klimakterik davrda hayz siklining susayishi tuxumdon o'lchamlari-ning kichrayishi va ularda follikulalarning yo'qolishi, tuxumdon qon tomirlarining sklerotik o'zgarishlari bilan tavsiflanadi. Lyutropin gormonining yetarli darajada ishlanmasligi natijasida ovulyatsiya jarayoni sodir bo'lmaydi, demak, sariq tana ham hosil bo'lmaydi. Shuning uchun, ovarial-menstrual sikl dastlab anovulyator holatga aylanadi, so'ngra to'xtaydi va menopauza yuzaga keladi.

Qin. Qinning asosiy tuzilmalarini shakllanishini ta'minlovchi morfogenetik va gistogenetik jarayonlar qiz bolaning jinsiy balog'at yoshiga yetish davrida tugaydi.

Klimakterik davr boshlangandan so'ng qinda atrofik o'zgarishlar sodir bo'ladi, uning yuzasi torayadi, shilliq parda burmalari tekislashadi, qindan ajraladigan shilliq miqdori kamayadi. Shilliq parda ingichkalashib, 4-5 qavat glikogen tut-maydigan hujayralardan iborat bo'lib qoladi. Bunday o'zgarishlar qinda infeksiya rivojlanishi (senilvaginit) uchun sharoit yaratadi.

Ayollar jinsiy tizimi faoliyatining gormonal boshqariluv

Tuxumdon faoliyati gipofizning oldingi bo'lagidagi gonadotrop gormonlari to-monidan boshqariladi. Bunda follikulni stimullovchi (FSG), lyuteinlovchi (LG) gor-monlar tuxumdon follikullarining katta o'sish davriga o'tishi va follikulyar hamda interstitsiy hujayralari tomonidan estrogenning ishlab chiqarilishini ta'minlaydi. Bundan tashqari, lyuteinlovchi gormon ovulyatsiyani yuzaga keltiradi va sariq ta-naning hosil bo'lishidagi dastlabki davrda muhim rol o'ynaydi.

Sariq tana faoliyatiga, ya'ni progesteron ishlab chiqarilishiga gipofizning lyuteot-rop gormoni (LTG) ta'sir ko'rsatadi.

Maxsus ovarial gormonlar – estrogen va progesteron bilan bir qatorda oz miqdorda bo'lsa-da, tuxumdondan androgenlar – erkaklar jinsiy gormoni ajralishi aniqlangan, bu esa embrional taraqqiyotdagi ikki jins o'rtasida bo'lgan umumiylikni ko'rsatadi. Androgenlar maxsus gilus hujayralari tomonidan ishlab chiqariladi. Bu hujayralar kichik to'plamchalar sifatida tuxumdon darvozasi sohasida joylashadi.

Ovarial funksiyalarni boshqarishda gipofizning gonadotrop gormonlari bilan bir qatorda tuxumdonga keladigan nerv oxirlari ham muhim rol o'ynaydi.

AYOLLARNING TASHQI JINSIY A'ZOLARI

Ayollarning tashqi jinsiy a'zolari qin dahlizi, qindan dahlizni ajratib turuvchi qizlik pardasi (humen), katta va kichik uyatli lablar va klitordan iborat.

Qin dahlizi ko'p qavatli yassi epiteliy bilan qoplangan. Qinning dahliziga ikkita yirik dahliz (Bartoli) bezlari ochiladi. Shakli jihatidan bu bezlar naysimon – alveolyar bezlar bo'lib, prizmatik epiteliy bilan qoplangan va shilliq ishlab chiqaradi.

Qizlik pardasi qinning shilliq pardasining burmasidan iborat bo'lib, tuzilishi qinning shilliq pardasi bilan bir xil.

Kichik uyatli lablar ko'p qavatli yassi, biroz muguzlanuvchan epiteliy bilan qoplangan bo'lib, bazal qavati pigment hujayralarigaboy. Kichik lablar asosini elastik tolalar va qon tomirlariga boy bo'lgan siyrak tolali shakllanmagan biriktiruvchi to'qima tashkil etadi. Ko'p sonli yog' bezlari uchraydi.

Katta uyatli lablar terining burmasidan iborat bo'lib, unda yog' va ter bezlari va yog' to'qimasining qatlamlari yotadi.

Klitor – embrional taraqqiyot va rivojlanish bo'yicha erkaklar jinsiy olatining dorzal qismiga o'xshash bo'lib, ikkita erektilik g'ovaksimon tanadan tuzilgan bo'lib, ko'p qavatli yassi, biroz muguzlanuvchan epiteliy bilan qoplangan boshcha bilan tugaydi.

Tashqi jinsiy a'zolar, ayniqsa, klitor, erkin va kapsulali genital tanachalar, sezuvchi Meysner tanachalari, plastinkasimon tanacha ko'rinishidagi nerv oxirlariga boy.

SUT BEZLARI

Sut bezlari terining ko'rinishi o'zgargan apokrin bezlaridan iboratdir. U terining hosilasi bo'lib, ektodermadan kelib chiqishiga qaramay, faoliyati jihatidan ayollar jinsiy tizimi bilan chambarchas bog'liq bo'lganligi sababli, u jinsiy tizim bo'limida o'rganiladi.

Taraqqiyoti. Sut bezlarining kurtaklari homila taraqqiyotining ikkinchi oyida epidermisning butun tana bo'ylab cho'zilgan ikkita zich tizimchasi sifatida paydo bo'ladi va sut chizig'i deb nomlanadi. Har bir sut chiziqlarining oldingi yuzasida epidermis qalinlashib sut nuqtasini hosil qiladi. Epidermal tizimchadan ostida yotgan mezenximaga 20-25 tacha epidermal tizimcha o'sib kiradi. Ularning dis-

tal oxiri shoxlanib ketadi va sut bezlarining kurtaklarini hosil qiladi. Homilaning tug'ilish vaqti yaqinlashganda epitelial o'simtalarining ichida bo'shliq hosil bo'ladi. Buning natijasida, naylar tizimi vujudga kelib, ularning uchlari kengayib, terining yuzasiga ochiladi. Bu naylar ochiladigan joy uni qoplab turgan epiteliy hujayralarining muguzlanishi va tushib ketishi natijasida avval chuqurcha shaklini oladi, tug'ilish davriga kelganda bu chuqurcha tekislanadi. Keyinchalik, shu soha epiteliasining zo'r berib ko'payishi natijasida chuqurlik o'rnida so'rg'ich paydo bo'ladi. Yangi tug'ilganlarning sut bezlari to'la differentsiallashmagan bo'lishiga qaramay, biroz bo'lsa ham, sekretiya qobiliyatiga egadir. Tug'ilgandan keyin bir necha kun sut bezlari sekretor faoliyatini boshlaydi va tarkibi bo'yicha og'iz sutiga yaqin suyuqlik ajratadi. Bu jarayon uzoqqa cho'zilmaydi, dastlabki haftalarda tugaydi.

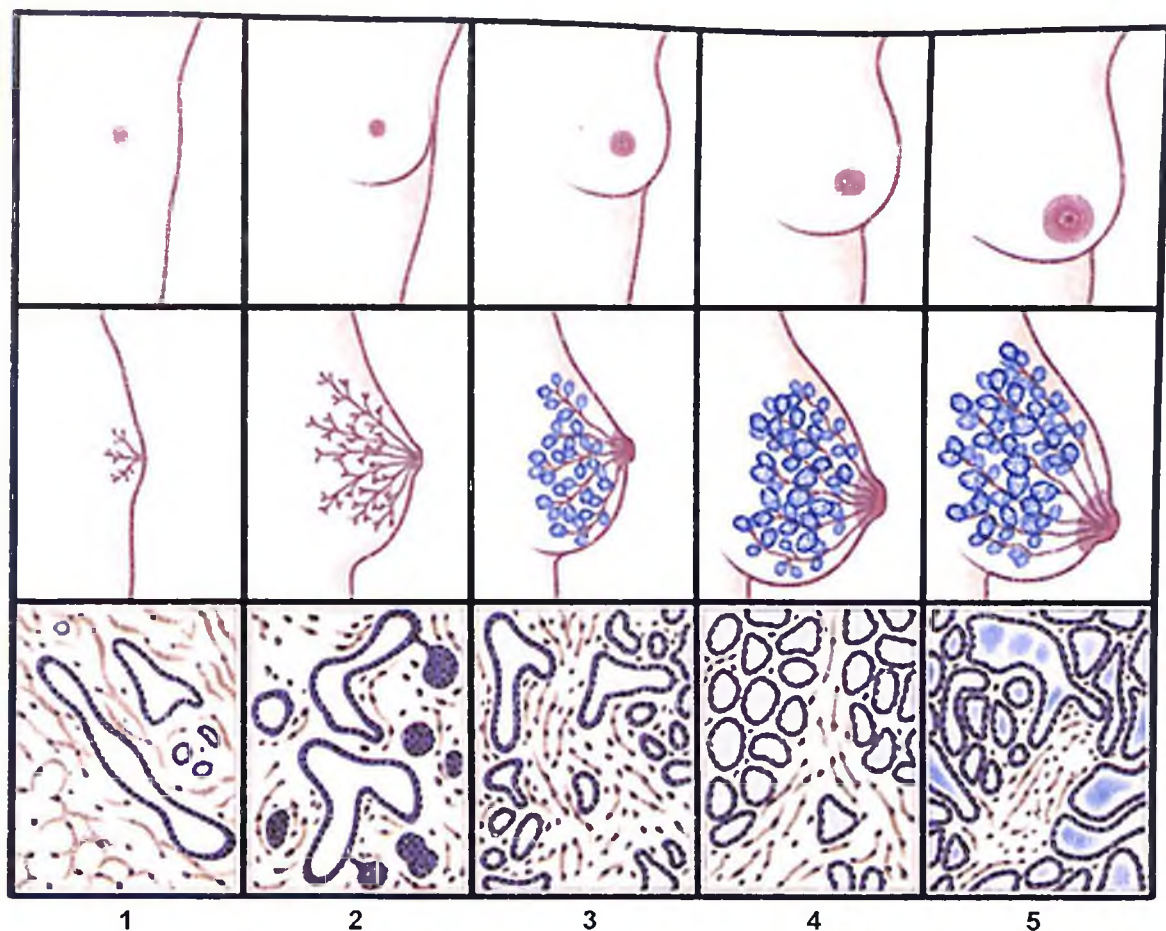
Balog'at yoshiga yetguncha sut bezlari har ikki jinsda bir xil tuzilishga ega bo'lib, rivojlanayotgan epitelial naylar joylashgan biriktiruvchi to'qimadan iborat. Har ikkala jinsda sut bezlarining taraqqiyotidagi farq balog'at yoshiga yetganda boshlanadi. O'g'il bolalarda bez apparati taraqqiyoti, to'xtaydi, reduksiyalashgan holatda qoladi. Qiz bolalarda esa bez naylaridan yoki sut yo'llari deb ataluvchi naylardan yon o'simtalar hosil bo'ladi, ularning oxirlarida qopchasimon kengaymalar – sekretor oxirlari (alveolalar) yoki atsinuslar paydo bo'ladi. Hamma bezlar zo'r berib kattalashadi va yirik murakkab nay alveolali bez ko'rinishini oladi. Bir vaqtning o'zida biriktiruvchi to'qimada yog' hujayralari yig'ila boshlaydi, bu sut bezlariga qavariq shaklni beradi. Sut bezlarining taraqqiyoti va tuzilishi homiladorlik va laktatsiya davrida nihoyasiga yetadi.

Shunday qilib, ayollarda sut bezlarining taraqqiyoti tuxumdon faoliyatining boshlanishi bilan bog'liq. Klimaks davrida tuxumdonda gormon hosil bo'lishi susaya boshlaganida sut bezlari ham involyutsiyaga uchraydi.

Sut bezlarining tuzilishi va faoliyati homiladorlik va laktatsiya bilan bog'liq bo'lgan davriylikka ega (19.5-rasm), shu sababli sut bezining uch holatini farqlash mumkin: 1) balog'at yoshida, ya'ni bezning tinchlik davridagi tuzilishi; 2) sut bezining homiladorlik davridagi tuzilishi; 3) sut bezining laktatsiya davridagi tuzilishi.

Homilador bo'lmagan ayol sut bezining tuzilishi. To'la rivojlangan sut bezlari ayollarda alveolyar-naysimon tuzilishga ega bo'lib, so'rg'ichdan radial yo'nalgan 15-25 ta bo'lakdan iborat. Har bir bo'lak bir-biridan yog'hujayralariga boy biriktiruvchi to'qimali qatlam bilan ajralgan. Har bir bo'lim kengligi 2-4,5 mm keladigan o'zining sut yo'li (*ductus lactifer*)ga ega. Bu yo'llar ko'krakning pigmentli maydoni sohasiga kelib kengayadi va sut sinuslari (*sinus lactifer*)ni hosil qiladi. Ular so'rg'ichda torayib, uning cho'qqisida 0,4-0,7 mm diametrdagi sut teshiklarini hosil qilib ochiladi. Sut teshiklarining soni sut yo'llarining sonidan kamdir. Sut sinuslari alveolalarda ishlanadigan sutning yig'iluvchi rezervuari hisoblanadi.

Har bir bo'lak, o'z navbatida, siyrak tolali shakllanmagan biriktiruvchi to'qima yordamida kichik bo'lakchalarga bo'linadi. Har bir bo'lakcha oxirgi sekretor bo'limlar – alveolalar va sut yo'lidan iborat. Bo'lakchalararo biriktiruvchi to'qima qatlamlarida kollagen tolalar kam, hujayra elementlari mo'l bo'lib, ularning orasi-



19.5-rasm. Sut bezining rivojlanishni turli davrlaridagi tuzilishi sxemasi

1, 2, 3 – balog‘at yoshiga etgunga qadar sut bezi alveolalari, bo‘lakchalari, bo‘laklari va naylarining sekin-asta rivojlanishi; 4 – homiladorlik davrida sut bezi tuzilmalarining jadal rivojlanishi; 5 – laktatsiya davridagi yuqori sekretor faollikka ega sut bezi.

da fibroblast, makrofaglar; semiz hujayralar; limfotsitlar va eozinofillar uchraydi. Jinsiy sikl davomida sekretor bo‘lim oxirlarida ma‘lum bir o‘zgarishlar bo‘lib o‘tadi.

Alveolalarning kattalashuvi ovulyatsiyadan bir necha kun oldin boshlanib, 20-kungacha davom etadi. Ammo 22–23-kunlardan boshlab, ko‘p alveolalarda proliferatsiya jarayoni to‘xtab, kichiklashadi. Menstruatsiyadan 9–10 kun o‘tgandan keyin sut bezlarining o‘sishi yangitdan boshlanadi.

Sut yo‘llari diametriga qarab bir qavatli kubsimonyoki silindrosimon epiteliy bilan qoplanadi. So‘rg‘ichga yaqinlashgan sari epiteliy ikki qatorli bo‘ladi, sut teshigi sohasida u ko‘p qavatliga aylanadi.

Sut bezining so‘rg‘ichi terining bo‘rtmasidan iborat bo‘lib, uning epidermisi kuchli ravishda pigmentlashgan va yuqori qavatlar muguzlangan epiteliydan iborat. Derma so‘rg‘ich va so‘rg‘ich atrofi sohasida epidermisga baland so‘rg‘ichlar hosil qilib botib kiradi. Mazkur soha kapsulali nerv oxirlariga boy bo‘lib, retsep-

torlarning mo'lligi laktatsiya davrida sut bezi asosiy faoliyatining nerv reflektor mexanizmlarga bog'liq ekanligini ko'rsatadi. So'rg'ichning asosida so'rg'ichning taranglashuviga yordam beruvchi, sut chiqaruv yo'lining og'zida joylashgan aylana silliq mushak tolalari yotadi. Bundan tashqari, so'rg'ich atrofi dermasida radial yotuvchi mushak tutamlarining qisqarishidan so'rg'ich bo'rtib turadi. So'rg'ich atrofidagi maydonda ter va yog' bezlari ham mavjud.

Sut bezlarining biriktiruvchi to'qimasi qon tomirlariga boy. So'rg'ich sohasida, so'rg'ich venalarini qon bilan to'ldirib, o'ziga xos ereksiyani yuzaga keltiruvchi arteriolovenulyar anastomozlar joylashadi.

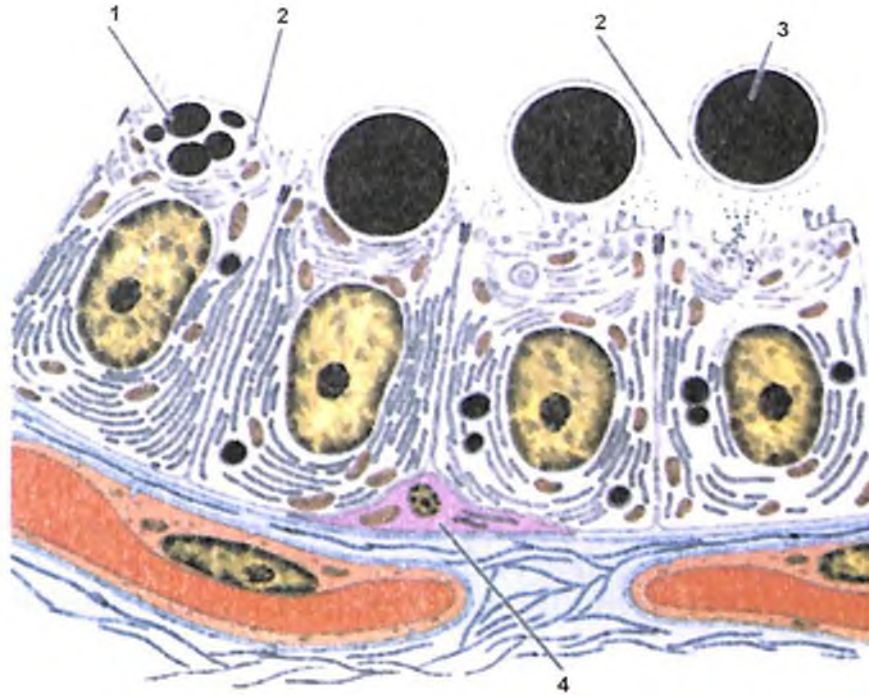
Homiladorlik va laktatsiya davridagi sut bezining tuzilishi. Homiladorlikning birinchi oylaridan boshlab naysimon bo'shlig'i bor, baland epiteliy bilan qoplangan sut yo'llari zo'r berib o'sa boshlaydi. Uning devorlarida ko'p sonli sekretor oxirlar (alveolalar) paydo bo'lib, uning bo'shlig'i kengayadi. Sekretor oxirlarini bo'lib turuvchi biriktiruvchi to'qimaga leykotsitlar to'planadi. Tarmoqlangan sut yo'li va yiriklashgan alveolalarda sekreti belgisi ko'rinmaydi. Homiladorlikning uchinchi oyining oxiri, to'rtinchi oyining boshida sekretiyaning birinchi belgilari ko'rina boshlaydi. Homiladorlikning oxirgi kunlari va bola tug'ilganidan so'ng dastlabki kunlarda ajralgan sekret yirik yog'tomchilari saqlaydi va sutdan biroz boshqa tarkibga ega bo'lgan og'iz suti (*colostrum*)dan iboratdir. Og'iz suti og'iz tanachalari deb nomlanuvchi, yog' tomchilarni yutib olgan leykotsitlarning mavjudligi va yirik yog' tomchilarining ko'pligi bilan ajralib turadi. Og'iz suti juda oz miqdorda ajraladi. Emizish davrining boshlanishi bilan og'iz suti tanachalari yo'qoladi va odatda, tug'ruqdan bir sutkadan so'ng, sekretiya jarayoni deyarli butun bez bo'ylab tarqalib, uning jadalligi tez oshadi. Ammo birinchi to'rt kun mobaynida (ba'zan, 8 kungacha) og'iz suti ajralishi davom etadi va keyinchalik bez oddiy sut ajratishga moslashib oladi.

Sut 1-2% oqsil moddalar, 3-4% yog', 5% qand va 0,6% letsitin saqlovchi emulsiyadan iborat bo'ladi. Sut bezlarining sekretor faoliyati eng avjiga chiqqan paytida bez alveolalari devorida yirik sekretor va mioepitelial hujayralar joylashadi (*19.6-rasm*).

Alveolalar bir vaqtning o'zida sekret ajratmaganligi uchun turlicha ko'rinishga ega. Sut ajratgan alveolalarda epiteliy yassi bo'lsa, sut donachalari saqlagan bez hujayralari bo'ychan silindrsimon shaklga ega bo'ladi.

Ayol ko'krak bilan emizganda bolaning so'rish harakatlari so'rg'ichdagi taktil retseptorlarni stimullaydi, natijada gipofizning orqa bo'lagidan oksitotsin gormoni ajrala boshlaydi. Ushbu gormon sut sinuslari va sut yo'llarining silliq mushaklari, shuningdek alveolalardagi mioepitelial hujayralarning qisqarishiva sut ajralishiga olib keladi. Salbiy emotsional holatlar, ya'ni xafalik, tashvish yokig'azab oksitotsin ajralishini kamaytiradi va refleksi bartaraf etadi.

Sut bezlarining laktatsiyadan keyingi aks taraqqiyoti. Ko'krak bilan emizish tugaganidan so'ng homiladorlik va laktatsiya davrida rivojlangan aksariyat alveolalar degeneratsiyaga uchraydi. Epiteliy hujayralarining apoptozi, autofagiyasi so-



19.6-rasm. Sut bezi alveolasi de-
vorining tuzilishi
sxemasi.

1 - lipid
tomchilari;
2 - oqsil
donachilari;
3 - apokrin
yo'l bilan aj-
ralayotgan li-
pid va oqsillar
(sut mahsuloti);
4 - mioepitelial
hujayralar.

dir bo'ladi, o'lgan hujayralar makrofaglar tomonidan yo'qotiladi. Chiqaruv yo'llari tizimi faolsiz bo'lgan umumiy holatiga qaytadi. Menopauzadan so'ng sut bezlari alveolalari va chiqaruv yo'llarining o'lchamlari kichrayadi, stromada fibroblastlar, kollagen va elastik tolalar miqdori kamayadi.

Sut bezi saratoni deyarli har doim bezning oxirgi bo'lakchalaridagi epiteliy hujayralaridan rivojlanadi. Kasallikning eng tarqalgan shakli sut yo'llarining invaziv saratoni hisoblanadi, bunda bo'lak ichi naylari yoki naylarning mayda tarmoqlaridagi epiteliy hujayralari atrofdagi stromaga o'sib kiradi va kattalashadi. Karsinoma hujayralari qon va limfa tomirlari bo'ylab o'pka yoki miyaga boradi va sut bezi saratoni bilan bog'liq o'limga olib keladi.

Mastektomiyada qo'ltiq osti limfa tugunlari ham, odatda xirurgik yo'l bilan olib tashlanadi va olingan to'qima sut bezi karsinomasi metastaz hujayralarining mavjudligiga tekshiriladi. Kasallikni erta aniqlash (ko'rikdan o'tish, mammografiya) o'lim darajasini pasaytirish imkonini beradi. Sut bezining bakterial infeksiyasi yoki o'tkir mastit laktatsiya yoki involyutsiya davridagi sut bezida, odatda, naylarning sut bilan obstruksiyalanishi yuzaga kelishi mumkin.

XX BOB. EMBRIOLOGIYA ASOSLARI

Embriologiya (yunoncha "embryon" - "embrion", "logos" - "ta'lim") - embri-
onning rivojlanish qonuniyatlarini o'rganuvchi fan. Embriologiya ko'p qirrali fan
bo'lib, uning xilma-xil yo'nalishlari mavjud. Umumiy embriologiya barcha xorda-
li va umurtqali hayvonlar uchun xos bo'lgan rivojlanish qonuniyatlarini, qiyosiy
embriologiya evolyutsiyaning turli bosqichlaridagi organizmlarning taraqqiyotini
taqqoslagan holda, veterinar embriologiya uy hayvonlarining embrional rivojla-
nishini o'rganadi. Embriologiya yo'nalishlari ichida odam embriologiyasi, u ko'pin-
cha tibbiyot embriologiyasi deb ham ataladi va alohida o'rin tutadi.

Tibbiyot embriologiyasi odam embrionining rivojlanish qonuniyatlarini o'rga-
nadi. Asosiy e'tibor embrional manbalar va to'qimalar rivojlanishining qonuniyat-
lariga, ona-platsenta-homila tizimining metabolik va funksional xususiyatlariga
va odam rivojlanishining qaltis davrlariga qaratiladi. Bularning barchasi tibbiy
amaliyot uchun katta ahamiyatga ega.

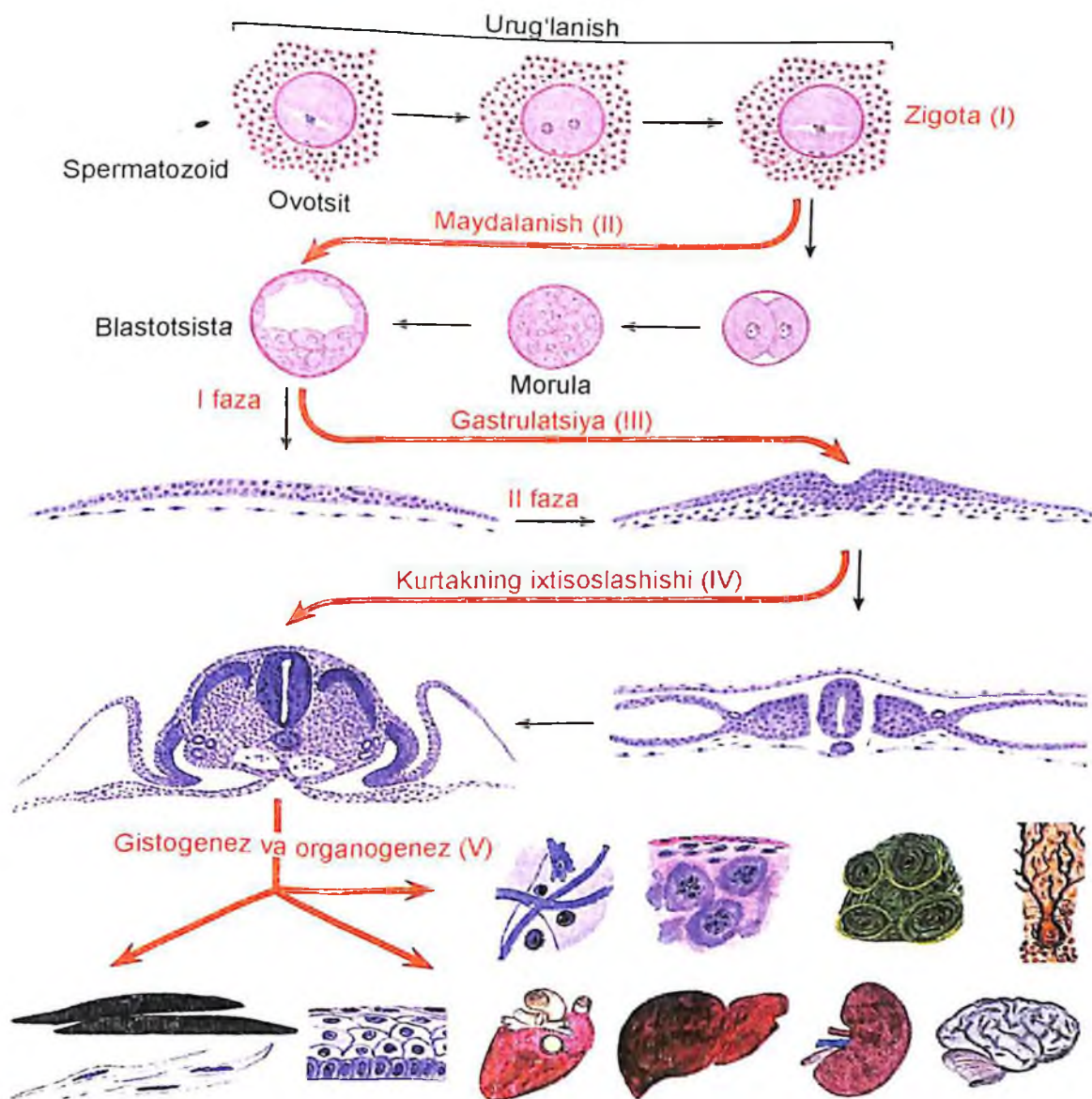
Odam embriologiyasini bilish barcha shifokorlar, ayniqsa akusherlik va pediat-
riya sohalarida ishlaydigan shifokorlar uchun juda muhim. Bu ona-homila tizimi-
dagi kasalliklarni tashxislashda, bola tug'ilganidan keyingi rivojlanish nuqsonlari
va kasalliklar sabablarini aniqlashda yordam beradi.

Bugungi kunda odam embriologiyasi haqidagi bilimlardan bepushtlikning sa-
bablarini aniqlash va bartaraf etish, homilaning fetal a'zolarini transplantatsiya
qilish va kontratseptivlarni ishlab chiqishda foydalaniladi. Xususan, tuxum hu-
jayrani yetishtirish, ekstrakorporal (organizmdan tashqarida, sun'iy) urug'lanti-
rish va hosil bo'lgan blastotsistani bachadonga joylashtirish muammolari dolzarb
bo'lib qolmoqda.

Odamning embrional rivojlanish jarayoni uzoq evolyutsiya natijasidir va mu-
ayyan darajada hayvonot dunyosi boshqa vakillarining rivojlanish xususiyatlarini
o'zida aks ettiradi. Shuning uchun odam taraqqiyotining ba'zi dastlabki bosqichla-
ri ancha past darajada rivojlangan xordali hayvonlarning embriogenez bosqichla-
riga o'xshab ketadi. E m b r i o g e n e z - urug'lanishdan to homila tug'ilgungacha,
tuxum qo'yuvchi hayvonlarda esa, to tuxumdan chiqqunigacha bo'lgan davrdir.

Odam embriogenezi - uning ontogenezi bir qismi bo'lib, quyidagi asosiy
bosqichlarni o'z ichiga oladi: I - urug'lanish va zigotaning shakllanishi; II - mayda-
lanish va blastulani (blastotsistani) hosil bo'lishi; III - gastrulyatsiya - embrion va-
raqlarining (ekto-, ento-, mezoderma) hosil bo'lishi; IV - neyrulyatsiya, o'q a'zolari
kompleksining shakllanishi va embrional kurtaklarning ixtisoslanishi; V - embri-
on va embriondan tashqari a'zolarining gistogenezi va organogenezi (20.1-rasm).

Embriogenezi progenez va ilk postembrional davr bilan chambarchas bog'lan-
gan. Shunday qilib, to'qimalarning rivojlanishi embrional davrda boshlanadi
(embrional gistogenezi) va bola tug'ilgandan so'ng davom etadi (postembrional



20.1-rasm. Embriogenezning asosiy bosqichlari.

I – urug'lanish va zigotaning shakllanishi; II – maydalanish va blastulani (blastotsistani) hosil bo'lishi; III – gastrulyatsiya – embrion varaqlarining (ekto-, ento-, mezoderma) hosil bo'lishi; IV – neyrulyatsiya, o'q a'zolari kompleksini shakllanishi va embrional kurtaklarning ixtisoslanishi; V – embrion va embriondan tashqari a'zolarining gistogenezi va organogenezi.

gistogenez).

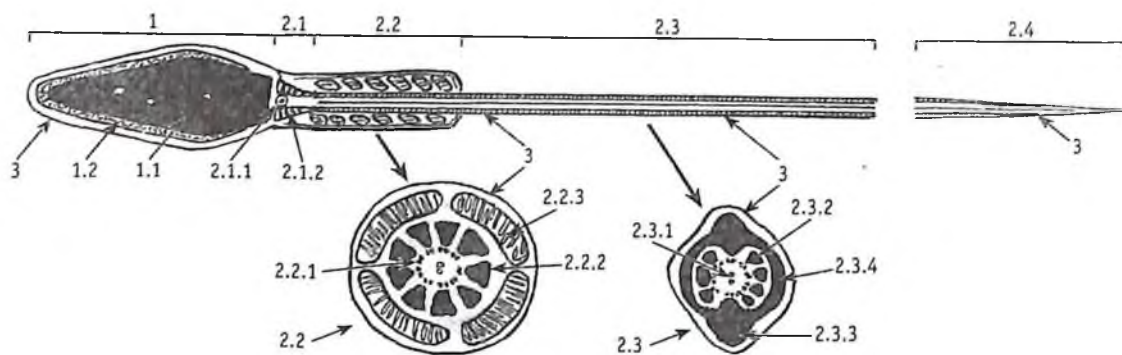
Progenez (yoki gametogenez) – jinsiy hujayralar, ya'ni tuxum hujayra va spermatozoidlarning rivojlanish davri. U ayollarda tuxumdonda, erkaklarda urug'donda kechadi. Progenezda meyoza bo'linish natijasida rivojlangan jinsiy hujayralarda xromosomalarni gaploid to'plami yuzaga keladi.

Odamning embrional rivojlanishi o'rtacha 280 kun (38 – 40 hafta) davom etadi. Odatda, prenatal rivojlanishning uch bosqichi tafovut qilinadi: boshlang'ich yoki kontseptus davri (1-2 hafta), pusht yoki embrion davri (3-8 hafta), homila davri (rivojlanishning 9-chi haftasidan bola tug'ilguniga qadar). Embrional davrning oxiriga kelib to'qima va a'zolarning asosiy embrional kurtaklari shakllanadi.

JINSIY HUYAYRALAR

Spermatozoid tuzilishi. Spermatozoid uzunligi 60-70 mkm bo'lib, bosh va dum qismlaridan iborat (20.2-rasm). Bosh qismida yadro va uni g'ilofcha shaklida qoplab turuvchi akrosoma joylashgan. Akrosoma o'zida turli xil gidrolitik (gialuronidaza, proteazalar, tripsin va unga o'xshash) fermentlar tutib, ular urug'lanish jarayonidagi akrosomal reaksiyada o'ta muhim ahamiyatga ega. Yadro zich gomogen holda bo'lib, u xromosomalarning gaploid to'plamini saqlaydi.

Spermatozoidning boshchasi yupqa sitoplazma bilan o'ralgan. Uni qoplab turuvchi plazmolemma glikoziltransferaza fermentini saqlaydi, bu ferment spermatozoidning tuxum hujayra retseptorlari bilan birikishini ta'minlovchi retseptorning asosini tashkil qiladi. *Dum qismi* quyidagi bo'limlardan iborat: 1) bo'yin; 2) oraliq; 3) asosiy; 4) terminal. *Bo'yin bo'limi* proksimal sentriola va distal sentriolaning proksimal halqasi orasida joylashgan. Spermatozoidning bo'yin qismida, yadroning orqa qutbi sohasida joylashgan proksimal sentriola urug'lanish paytida tuxum hujayraga o'tadi va urug'langan tuxum hujayraning yoki zigotaning bo'linishida ishtirok etadi. *Oraliq bo'limi* distal sentriolaning ikkita halqasi orasida joylashgan. Bu yerda spiralsimon yo'nalgan mitoxondriyalar mavjud. Mitoxondriyalar energiya ajratib, spermatozoidning harakatini ta'minlaydi.



20.2-rasm. Erkaklar jinsiy hujayrasi spermatozoidning tuzilishi (sxema).

Yuqorida-bo'ylama kesim, pastda – oraliq (2.2) va dum (2.3) sohasidagi ko'ndalang kesimlar.

1 – boshcha: 1.1 – yadro, 1.2 – akrosoma, 2 – dum qismi: 2.1 – bog'lovchi bo'lim, 2.1.1 – proksimal sentriola, 2.1.2 – chiziqli ustunlar, 2.2 – oraliq bo'lim, 2.2.1 – aksonema, 2.2.2 – tashqi zich tolalar, 2.2.3 – mitoxondriyalar, 2.3 – asosiy bo'lim, 2.3.1 – aksonema, 2.3.2 – zich tolalar, 2.3.3 – bo'ylama ustunlar, 2.3.4 – qovurg'alar, 2.4 – terminal bo'lim, 3 – plazmolemma.

Asosiy bo'lim oraliq qismdan davom etib, yupqa parda bilan qoplangan va keskin chegarasiz *terminal bo'limga* o'tadi. Spermatozoid ustki tomondan glikokaliks bilan qoplangan. Xivchinning asosidan 9 juft periferik va 1 juft markaziy mikronaychalardan iborat o'q ip (aksonema) o'tadi. O'q ip kiprikchalarning aksonemasiga o'xshash bo'lib, klassik tuzilishga ega. Dumchanning asosi faqatgina o'q iplardan va dumchanning oxirgi bo'limi esa juda ingichka o'q ipdan tashkil topgan. Oxirgi bo'limning o'q ipi tashqi tomondan faqatgina plazmolemma bilan o'ralgan. Xivchin aksonemalari mikronaychalarida dinein oqsili bo'lib, u tubulin bilan birga xivchinning qamchinsimon harakat qilishini ta'minlaydi. Dinein ATF-azalar sinfiga kiruvchi ATF kimyoviy energiyasini mexanik energiyaga aylantirish imkonini beruvchi fermentdir. Agar mikronaychada dinein fermenti bo'lmasa, spermatozoidlar harakatlanish qobiliyatini yo'qotadi va bu erkaklardagi bepushtlikning sabablaridan biri hisoblanadi. Amaliyotda *spermiogrammani*, ya'ni spermatozoidlarning miqdor va sifat ko'rsatkichlarini aniqlash muhim ahamiyatga ega.

Erkaklarda bir marta ajraladigan shahvat (eyakulyat) 3 ml atrofida bo'ladi. Unda 250-350 million atrofida spermatozoidlar joylashgan: shundan 60% – to'liq yetilgan, 2% – yetilmagan (spermatidlar) va 30% – atipik (katta boshchali, kichik boshchali, noto'g'ri shaklli boshcha tutuvchi, noto'g'ri shaklli xivchinli, ikki xivchinli, ikki boshchali va h.k.). Atipik spermatozoidlar turli kasalliklarda, giyohvandlikda, surunkali alkogolizmida ko'p uchraydi. Jahon sog'liqni saqlash tashkiloti normativlariga ko'ra 1 ml ejakulyatda 20-200 million spermatozoidlar, shulardan normal spermatozoidlar 60%dan kam, atipiklari –30%dan ko'p, tiriklari – 75% dan kam, harakatchanlari – 50%dan kam, etilmaganlari (spermatidlar, spermatotsitlar) – 2%dan ko'p bo'lmasligi lozim. Spermatozoid yadrosida 22 autosoma va 1 jinsiy X- yoki Y-xromosoma joylashgan. X-xromosoma yirikroq bo'ladi, shuning uchun X-xromosoma tutuvchi spermatozoidlarning harakatchanligi nisbatan pastroq degan taxminlar bor. Barcha spermatozoidlarning yarmi Y-xromosoma, qolgan yarmi esa X-jinsiy xromosoma saqlaydi deb hisoblanadi.

Spermatozoidlar suyuqlikda daqiqasiga 2-3 mm tezlikda harakat kiladi. Ularning harakat yo'nalishi *ijobiy xemotaksis* (tuxum hujayra ishlab chiqaruvchi kimyoviy moddalar – xemoattraktantlar tomonga qarab) va *reotaksis* (tuxum yo'llaridan oqib keluvchi suyulikka qarama-qarshi yo'nalishda) bilan bog'liq. Ayol qiniga tushgan spermiylarni 30-60 daqiqadan so'ng bachadon bo'shlig'ida, 1,5-2 soatdan keyin esa bachadon naylarining ampula qismida (urug'lanish joyida) ko'rish mumkin. Kislotali muhitda ular harakatchanlik qobiliyatini tez yo'qotadi. Spermatozoidlarning urug'lantirish qobiliyati ayollar jinsiy yo'llarida 2 sutkagacha saqlanadi, yashash muddati esa 5 kungacha bo'ladi.

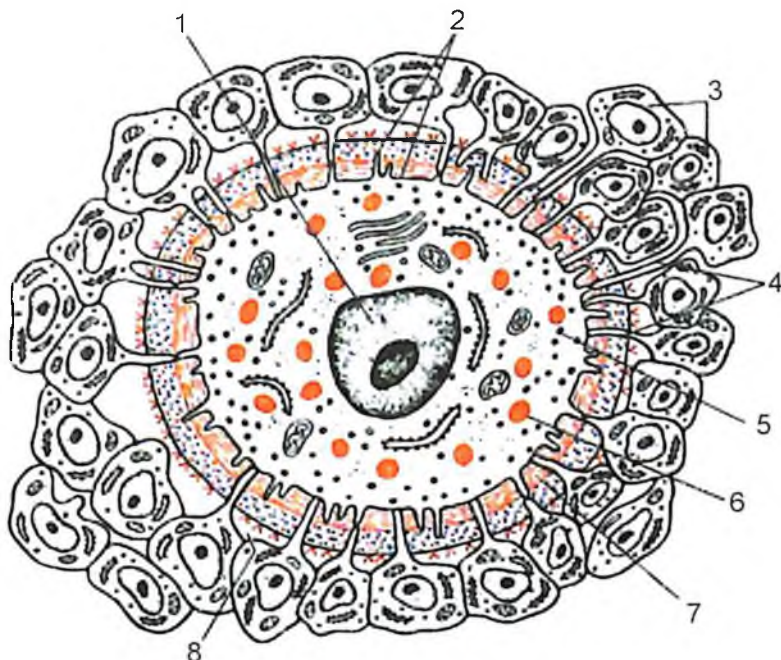
Tuxum hujayraning tuzilishi. Tuxum hujayra (ovotsit, "ovum" – "tuxum") dumaloq shaklga ega. Balog'at yoshidagi ayolda har 26-28 kun ichida 1 ta tuxum hujayra yetiladi. Kam hollarda, 2 va undan ortiq hujayra yetilishi mumkin. Tuxum hujayraning tuxumdondan chiqishi *ovulyatsiya* deyiladi va bu jarayon asosan (LG)

lyutropin gormoni ta'sirida kechadi. Yetilgan follikula yorilganda tuxumdondan qorin bo'shlig'iga *ikkinchi tartibli ovotsit* chiqariladi. U faqat urug'lanish sodir bo'lgandagina meyoznig ikkinchi bo'linishini tugatib, *yetuk ovotsitga* aylanadi. Ovotsit mustaqil harakatlana olmaydi, shuning uchun ovulyatsiyadan oldin bachadon naychasining kengaygan qismi tuxumdonning ovulyatsiya bo'ladigan yuzasiga kelib, uni qoplab oladi. Bu ovotsitning to'ppa-to'g'ri bachadon nayiga tushishini ta'minlaydi. Uning nay bo'ylab bachadon tomonga harakati nay mushaklarining peristaltik qisqarishi va epiteliy hujayralaridagi kiprikchalarning tebranishi yuzaga keltirgan suyuqlik oqimi hisobiga bo'ladi. Bachadon nayidagi ovotsit uch qobiq bilan o'ralgan. Tashqi tomondan uni follikulyar hujayralar o'rab turadi, bu qavat *nurli toj (corona radiata)* deb ataladi. O'rta qavati tuxum hujayraning rivojlanish davrida glyukoproteinlarning sintezi va sekretsiyasi natijasida hosil bo'lib, *shaffof yoki yaltiroq qavat (zona pellucida)* deyiladi. Va nihoyat, eng ichki qavatni bevosita ovotsitning *plazmolemmasi* tashkil etadi. Nurli toj follikulyar hujayralari tuxum hujayra uchun oziqlantirish va himoya vazifasini o'taydi. Ularning o'simtalari yaltiroq qavatdan o'tib, plazmolemmaga tegib turadi, lekin sitoplazmasiga kirmaydi. O'z navbatida, plazmolemmaning o'simtalari ham ularning orasiga kirib turadi. Yaltiroq qavat (*Zona pellucida, Zp*) glikoproteinlar va glikozoaminoglikanlardan tashkil topgan nozik filamentlar to'ridan iborat. Aynan shu qavatda tuxum hujayraning glikoprotein retseptorlari Zp1, Zp2 va Zp3 joylashgan bo'ladi. Zp3 spermatozoidlarning asosiy retseptoridir, Zr2 esa gametalarni qo'shimcha birikishini ta'minlovchi ikkilamchi retseptor hisoblanadi. Zp1 Zp2ning Zp3 bilan bog'lanishini ta'minlaydi.

Zp3 retseptorlar hayvon turlari bo'yicha yuqori spetsifiklikka ega. Spermatozoidlarning retseptorlari ana shu oqsillar bilan mos kelgandagina akrosomal reaksiya boshlanadi va urug'lanish ro'y beradi. Masalan, cho'chqaning spermatozoidlari bilan itning tuxum hujayrasini urug'lantirish mumkin emas, chunki ularning retseptorlari bir-biriga to'g'ri kelmaydi.

Ayol hayotining farzand ko'rishi mumkin bo'lgan butun (fertillik davri, balog'at yoshidan to klimaksgacha) davri mobaynida o'rta hisobda 300-450 tuxum hujayrasi etilishi mumkin. Tuxum hujayralar ulardagi sariqlik moddasining (oziqa yoki trofik kiritmalarning) miqdori va sitoplazmada joylashganligiga qarab tasnif qilinadi. Sariqlik miqdori ko'p va u sitoplazmaning bir qutbida joylashgan bo'lsa, bunday ovotsitlar politeloletsital ("*poli*" - "*ko'p*") hisoblanadi. Poliletsital ovotsitlar tuxum qo'yuvchi hayvonlarda (masalan, qushlarda) bo'ladi, chunki ularda embrion taraqqiyoti mustaqil kechadi. Shu tufayli oziq moddalarning katta zaxirasi bo'lishi juda muhim. Odam embrioni esa asosan ona organizmi orqali oziqlanadi, demak bunday katta zaxiraga ehtiyoj yo'q. Odam tuxum hujayrasi oligo- va ikkilamchi izoletsital bo'ladi, ya'ni tuxum sariqligi kam miqdorda va hujayra sitoplazmasida bir tekisda tarqalgan.

Tuxum hujayra diametri 130 mkm kattalikda bo'ladi. Hujayra sitoplazmasida sariqlik tanachalari tarqoq holda bo'ladi. Yetuk tuxum hujayra sitoplazmasida



20.3-rasm. Tuxum hujayraning tuzilishi (sxema).

- 1 – yadro; 2 – plazmolemma; 3 – follikulyar epiteliy; 4 – nurlil toj;
 5 – kortikal donachalar; 6 – sariqlik kiritmalari;
 7 – shaffof yoki yaltiroq qavat; 8 – Zp glikoprotein retseptori.

hujayra markazi yo‘q, lekin mitoxondriyalar, donador endoplazmatik to‘r va Golji kompleksi yaxshi rivojlangan. Sitoplazmaning periferik qismida, plazmolemma-ni ostida Goldji kompleksida hosil bo‘lgan maxsus lizosomalar – kortikal donachalar joylashadi. Kortikal donachalar urug‘lanish davrida urug‘lanish qobig‘ini hosil qilishda ishtirok etadi. Samarador urug‘lanish uchun tuxum hujayra ovulyatsiyadan keyin bir kun ichida spermatozoid bilan uchrashishi kerak. Amaliyot-dan kelib chiqqan holda, ovulyatsiyalangan tuxum hujayra besh kun davomida urug‘lantirilishi mumkin deb baholanadi.

URUG‘LANISH

Urug‘lanish jarayonida erkak va ayol jinsiy hujayralari qo‘shiladi va natijada yangi, diploid xromosomalar to‘plamga ega bir hujayrali organizm – zigota hosil bo‘ladi. Urug‘lanish uchun eng kamida ayol qiniga tushgan har 1 ml spermada eng kamida 20 mln (20 – 150 mln) spermatozoid bo‘lishi kerak. Biroq ularning miqdori to bachadon nayiga yetib kelgunicha sezilarli darajada kamayadi. Spermatozoidning urug‘lantirish qobiliyati 2 sutkagacha saqlanadi. Shartli ravishda urug‘lanishning *distant, kontakt va penetratsiya* bosqichlari ajratiladi (20.4-rasm).

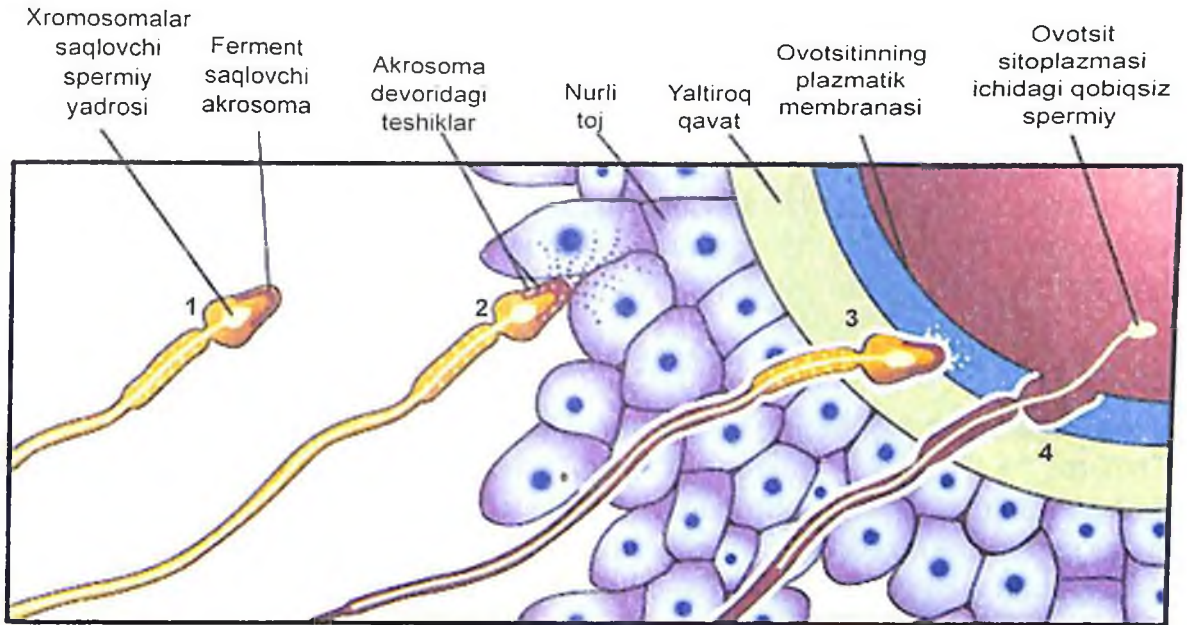
Distant bosqichda spermatozoidlarning yo‘naltirilgan harakati va ularning faollashuvi ro‘y beradi. Bu jarayonda tuxum hujayra va bachadon naylarida ishlab chiqariladigan biologik faol moddalar muhim rol o‘ynaydi. Tuxum hujayra va nurlil toj follikulyar hujayralari tomonidan *xemottraktantlar* sintezlanadi, so‘ngra ular yorilgan follikulaning follikulyar suyuqligi tarkibida bachadon nayiga kiradi. Ushbu moddalar spermatozoidlarni o‘ziga jalb qiladi va ularning tuxum hujayra tomon yo‘naltirilgan harakatini – *ijobiy xemotaksisni* ta‘minlaydi. Spermatozoid-

+

larning tuxum hujayra tomon harakat qilishida *reotaksis*, ya'ni ularning naylardagi suyuqlik oqimiga qarama-qarshi harakat qilishi ham muhim rol o'ynaydi. Spermatozoidlarning bachadonda va uning naylarida bo'ladigan muhim o'zgarishlaridan biri ularning faollashuvidir. Qinga tushgan spermatozoidlar hali urug'lantirish qobiliyatiga ega bo'lmaydi, chunki ularning retseptorlari sperma plazmasining oqsillari bilan qoplangan, harakatchanligi esa chegaralangan bo'ladi. Spermatozoidlar bachadon va bachadon nayida shilliq sekret ta'sirida va ishqoriy muhitda glikokaliksdagi oqsil qobig'ini yo'qotadi. Natijada, ularning retseptorlari ochiladi, spermialar faollashib, harakatchanligi oshadi. Naylarda shilliq sekret ishlab chiqarish sariq tananing progesteroni ta'sirida kuchayadi. Spermatozoidlarning harakatchan bo'lib, urug'lantirish qobiliyatini olish jarayoni *kapatsitatsiya* deyiladi. Kapatsitatsiyadan so'ng spermatozoidlar boshchasidagi retseptorlarning tuxum hujayra retseptorlari bilan birikishi hamda akrosomal reaksiyaning ro'y berishi yengillashadi. Kapatsitatsiyaning samarador bo'lishi uchun spermatozoid ayollar jinsiy yo'llarida taxminan 7 soatcha bo'lishi kerak.

K o n t a k t bosqichda spermatozoid va tuxum hujayra bir-biriga juda yaqinlashib keladi. Urug'lanish boshlanishi uchun spermatozoid *uchta to'siqni*, ya'ni follikulyar hujayralarning bir necha qatlamidan iborat nurli tojni, yaltiroq qavatni va nihoyat, tuxum hujayraning plazmatik membranasini yengib o'tishi kerak (*20.1-rasm*). Spermatozoid siyrak joylashgan nurli toj follikulyar hujayralari orasidan osongina o'tib, yaltiroq qavatga etib boradi. Bu bosqichda ko'p spermatozoidlar tuxum hujayraga intilganlarida tuxum hujayra o'z o'qi atrofida aylanma harakatga keladi, o'rta hisobda bir minutda 4 marta aylanadi va bu harakat 12 soatcha davom etadi. Spermatozoid yaltiroq qavatga etib borganda uning retseptorlari tuxum hujayraning $Zr3$ retseptorlari bilan bog'lanishi natijasida akrosomal reaksiya boshlanadi. Bu reaksiya akrosoma membranasining spermatozoid plazmolemmasi bilan qo'shilishi va akrosomal gidrolitik fermentlarining (tripsin, gialuronidaza, proteaza) ekzotsitoz yo'li bilan tashqariga chiqishidan iborat. Bu fermentlar yaltiroq qavatni parchalaydi va tuxum hujayra plazmolemmasida spermatozoid kirishi uchun kanal hosil qiladi. Akrosomal reaksiya faqatgina spermatozoidning lektinsimon retseptorlari va yaltiroq qavatning $Zr3$ retseptorlari bir-biriga mos kelgan taqdirdagina boshlanadi, aks holda urug'lanish bo'lmaydi. Nurli toj follikulyar hujayralari bir-birlari bilan yopishib, konglomerat hosil qiladi va bachadon nayining kiprikli hujayralari yordamida bachadonga chiqarib yuboriladi.

P e n e t r a t s i y a bosqichida spermatozoidning tuxum hujayra ichiga kirishi sodir bo'ladi. Akrosomal reaksiya natijasida yaltiroq qavatda spermatozoid o'tishi uchun tor kanal hosil bo'ladi. Shu kanal orqali spermatozoid va tuxum hujayra plazmolemmalari bir-biriga tegadi va birlashadi. Natijada ikkala hujayraning sitoplazmasi birlashadi (plazmogamiya) va spermatozoidning bosh, bo'yin va oraliq qismlari tuzilmalari (sentrosoma, mitoxondriyalar) tuxum hujayra ichiga o'tadi. Urug'lanish tuxum hujayrani faollashtiradi, sitoplazmada Ca^{2+} konsentratsiyasi oshadi, bu esa meyoziy ikkinchi bo'linishi uchun signal bo'ladi. Urug'langan



20.4-rasm. Spermatozoidlarning tuxum hujayra ichiga kirishi (sxema).
1 - distant bosqich; 2 - kontakt bosqich; 3, 4 - penetratsiya bosqichi.

ikkinchi tartibli ovotsit ikkinchi bo'linishning metafazasidan so'ng gaploid yetuk tuxum hujayra va ikkinchi reduksion (qutbli) tanachani shakllanishi bilan meyozni tugatadi. Odamda va boshqa sut emizuvchilarda monospermiya, ya'ni faqat bitta spermatozoidning tuxum hujayraga kirishi kuzatiladi. Urug'lanish ro'y bergan zahotiyoq tuxum hujayraning atrofida maxsus urug'lanish qobig'i hosil bo'lib, u boshqa spermiylarning kirishiga (polispermiyaga) to'sqinlik qiladi. Bu qobiqning hosil bo'lishi tuxum hujayraning kortikal reaksiyasi bilan bog'liq. Tuxum hujayradagi plazmolemma ostida joylashgan mayda lizosomalarga o'xshash kortikal donachalar mavjud. Ular turli fermentlarni, jumladan, turli xil gidrolazalarni o'z ichiga oladi. Spermatozoid tuxum hujayra ichiga kirganidan so'ng darhol kortikal reaksiya boshlanadi - ya'ni, kortikal donachalarning mahsuloti ekzotsitoz yo'li bilan plazmolemma bilan yaltiroq qavat orasidagi perivitellin bo'shliqqa chiqariladi. Sitozolda Ca^{2+} konsentratsiyasini ortishi kortikal reaksiyaga signal hisoblanadi. Kortikal donachalar fermentlarining ta'siri ostida Zr2ning proteolizi va spermatozoid Zr3 retseptorlarining tubdan o'zgarishi (modifikatsiyasi) amalga oshadi. O'zgargangan molekulalar boshqa spermatozoidlar retseptorlari bilan bog'lanish qobiliyatini yo'qotadi. Shu yo'l bilan polispermiyaning oldi olinadi. Yaltiroq qavatning urug'lanish qobig'iga aylanishida ovotsit ishlab chiqargan glikoproteinlar va glikozaminlar ham muhim o'rin tutadi. Ular urug'lanish qobig'ini mustahkamlaydi va uning barqarorligini ta'minlaydi. Stabil holatda bo'lgan urug'lanish qobig'i bachadon nayi orqali o'tayotgan kontseptusni himoya qiladi. Urug'lanish qobig'isiz zigotani maydalanishi mumkin emas.

Spermatozoid tuxum hujayrasi ichida 180 gradusga buriladi, bunda spermato-

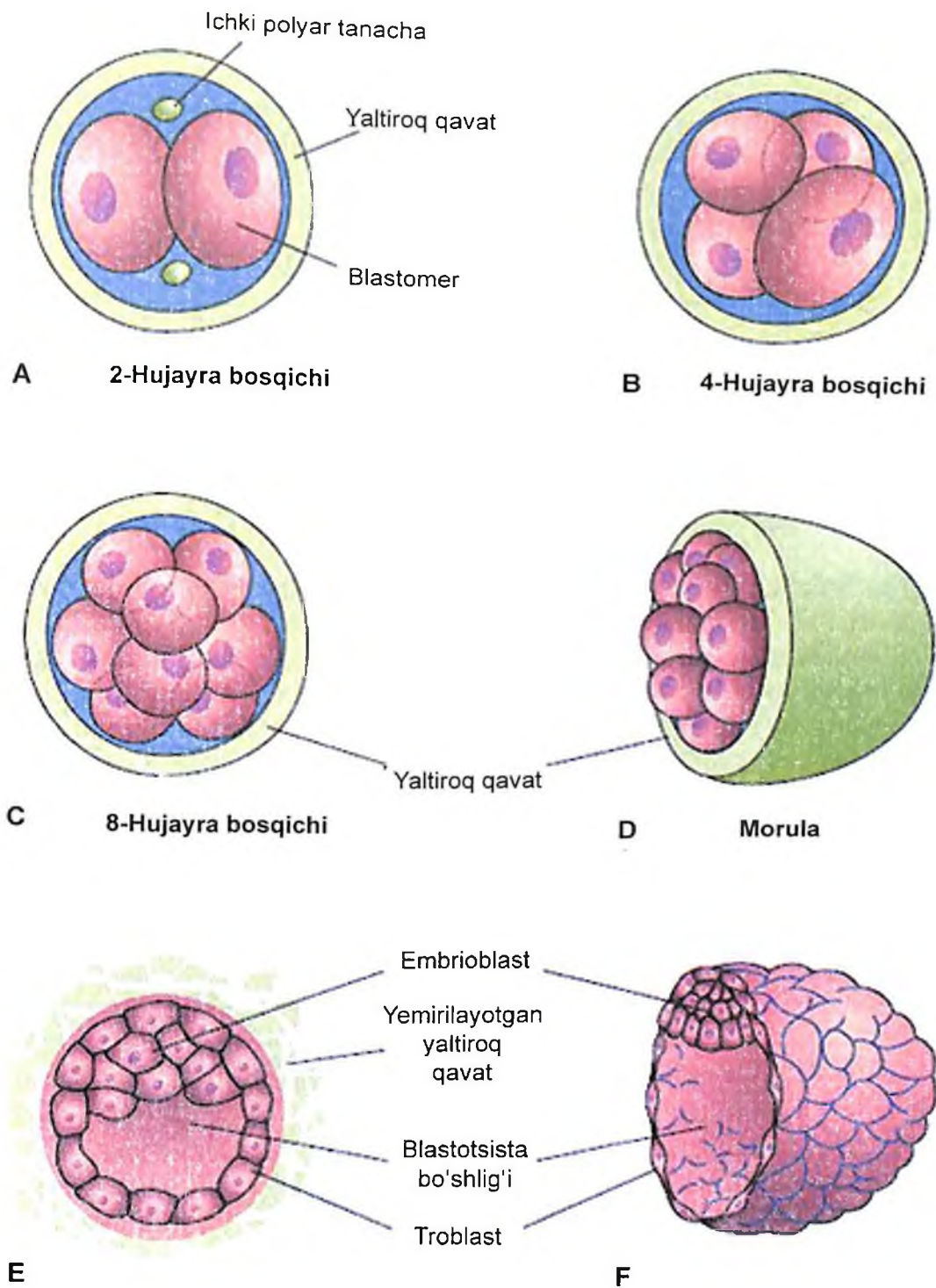
zoidning hujayra markazi tuxum hujayra o'rtasida ikki yadro orasida turib qoladi. Undan bo'linish dukchasi hosil bo'ladi. Spermatozoid va tuxum hujayralari yadrolari shishadi va ular pronukleuslar deb nomlanadi. Pronukleuslar yaqinlashib qo'shiladi va sinkarion hosil bo'ladi. 23 ta ota va 23 ta ona xromosomalar qo'shiladi va xromosomalar soni 46 bo'ladi. Bu hujayra o'zida ota va ona genlarini tutgan bo'lib, tuxum hujayradan tubdan farq qiladi va zigota deb ataladi. Spermatozoidlar yadro materiali va mitoxondriyalardan tashqari zigotaga sentriolalar ham olib kiradi. Natijada, zigota bo'linish qobiliyatiga ega bo'ladi.

MAYDALANISH

Maydalanish – zigotaning ketma-ket mitotik yo'l bilan mayda blastomerlarga ("*blastos*" – "*kurtak*", "*meros*" – "*qism*") bo'linishidir. Maydalanish odatdagi hujayra siklidan G_1 va G_2 bosqichlari yo'qligi va DNK sintezi sodir bo'ladigan juda qisqa sintetik S-fazasi bilan farqlanadi. Shu tufayli maydalanishda blastomerlar o'smaydi. Maydalanishning bo'linishlari orasidagi interval taxminan 12-24 soat. Maydalanish paytida hujayralar o'lchami kichrayadi, shu sababli blastotsistaning (kontseptusning) diametri 100 mkm dan oshmaydi. Blastotsista bosqichida maydalanish to'xtaydi va hujayralar oddiy hujayra siklini tiklaydi.

Odamda to'liq asinxron, notekis maydalanish yuz beradi. Birinchi bo'linish urug'lanishdan chamasi 30 soatlardan so'ng bo'ladi. Natijada ikkita: mayda "oqish" va yirik "qoramtir" blastomerlar hosil bo'ladi (20.5-rasm). Oqish blastomerlar – *trofoblastlar*, qoramtirleri – *embrioblastlar* deyiladi. Oqish blastomerlar tezroq bo'linadilar va ulardan embrionni oziqlantiruvchi trofoblastlar, qoramtir blastomerlardan esa embrion va uning muvaqqat a'zolari kurtaklarini beruvchi embrioblastlar hosil bo'ladi. Blastomerlarning soni ortib borishi bilan kontseptus bachadon nayi bo'ylab harakat qiladi va uchinchi kuniga kelib morula bosqichiga o'tadi. Morula – maydalanishning bir necha bo'linishlaridan hosil bo'lgan hujayralar guruhi bo'lib, urug'lanish qobig'i (sobiq yaltiroq qavat) ichida joylashgan. Morulaning markazida joylashgan embrioblastlar tirqishsimon kontaktlar hosil qiladi. Aynan mana shu hujayralardan embrion tanasi rivojlanadi. Morulaning periferik hujayralari – trofoblastlar zich kontaktlar bilan bog'langan bo'lib ular morula ichki muhitini ajratib turuvchi to'siqni hosil qiladi. Blastotsista urug'lanishdan keyingi to'rtinchi kunida morulada blastotsel (suyuqlik bilan to'lgan bo'shliq) paydo bo'lishi bilan hosil bo'ladi. Blastotselning hajmi ortib boradi va kontseptus pufak (blastotsista) shaklini oladi. Blastotsistani tashqi trofoblastlar va embrioblastlardan iborat ichki hujayralar massasi tashkil qiladi.

Urug'lanishning 4–5-kunlarida 7–12 blastomerlardan iborat blastotsista bachadon nayidan o'tib, bachadonga tushadi. Bachadonda blastotsista erkin holda taxminan 2 sutkagacha bo'ladi. Bu davrda trofoblast va embrioblastlar ko'payishi hamda bachadon shilliq sekretini so'rib olishi hisobiga blastotsista kattalashadi. Undagi blastomerlar soni 100 dan oshib ketadi. Blastotsista devorini trofoblastlar



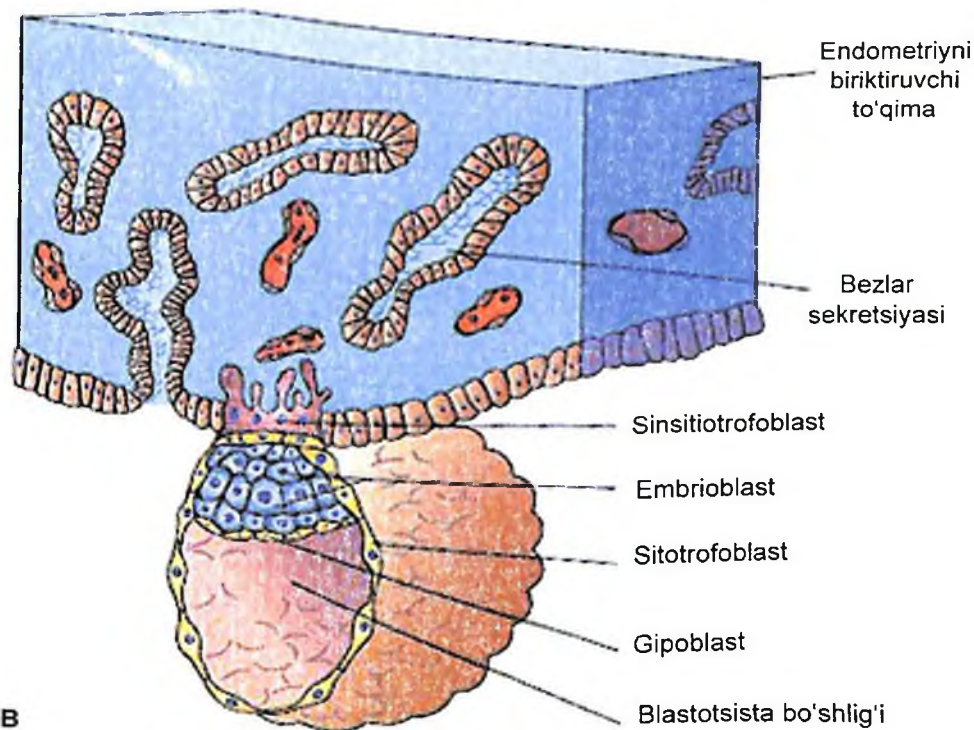
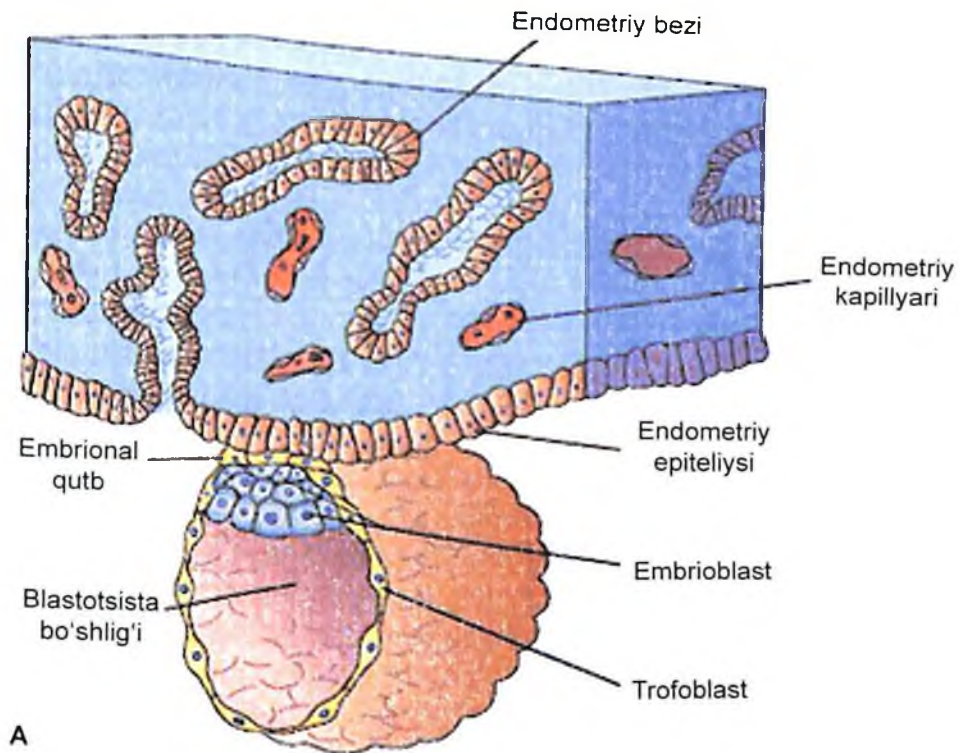
20.5-rasm. Odam zigotasining maydalanishi (sxema).
 A – 2-hujayra bosqichi; B – 4-hujayra bosqichi; C – 8-hujayra bosqichi; D – morula;
 E, F – blastotsista.

tashkil etadi, embrioblastlar esa blastotsistaning qutbida to'planib, ichki embrional massani yoki embrion tugunini hosil qiladi. Trofoblastlar ishlab chiqargan gidrolitik fermentlar va bachadon shillig'i blastotsistani o'rab turgan urug'lanish qobig'ini emirib, eritib yuboradi. Bu qobiqdan xalos bo'lgan blastotsista hujayralari endi maydalanmay, balki odatdagi mitoz yo'li bilan ko'payishni boshlaydi. Urug'lanishning 7 kuni blastotsistada implantatsiya uchun tayyorgarlik ketadi: embrion tuguni yassilashib, embrion diskiga (qalqonchasiga) aylanadi.

IMPLANTATSIYA

Implantatsiya – homilaning bachadon shilliq pardasi (endometriy) ichiga kirishidir (lotin. "*implantatio*" – "o'sib kirish"). Implantatsiya ikki bosqichda kechadi: 1) adgeziya (yopishish) – blastotsista bachadon shilliq qavati (endometriy) yuzasiga yopishib oladi; 2) invaziya – blastotsistaning bachadon shilliq pardasi ichiga botib kirishi (20.3-rasm). Implantatsiya o'rta hisobda 40 soatcha davom etadi. Blastotsista endometriyga o'zining embrioblastlar to'plami joylashgan qutbi bilan yopishadi.

Invaziya paytida trofoblast hujayralari qo'payadi va ikki qavatni – *sitotrofoblast* va uning ustida yotgan *simplastotrofoblast* qavatlarini hosil qiladi. Simplastotrofoblast, ko'pincha *sintsitotrofoblast* deb ham yuritiladi, sitotrofoblastlardan hosil bo'lgan ko'p yadroli tuzilmadir. Simplastotrofoblastlar sitoplazmasida ko'p miqdorda lizosomalar sintezlanib, ularning ekzotsitoz yo'li bilan chiqqan gidrolitik fermentlari bachadon shilliq qavatini ketma-ket yemiradi. Dastavval endometriyning epiteliy va biriktiruvchi to'qimali xususiy pardalari yemiriladi. Yemirilgan to'qimalar embrioblastlarning oziqlanishi uchun ishlatiladi (gistirotrof oziqlanish). Keyinroq (ikkinchi haftadan so'ng) trofoblastlar bachadon qon tomirlarini yemiradi va ularning atrofida hosil bo'lgan bo'shliqlar (lakunalar) ona qoni bilan to'ladi. Endi embrionning oziqlanishi va kislorod olishi ona qoni hisobiga bo'ladi (gematotrof oziqlanish). Lakunalar trofoblast hujayralaridan hosil bo'lgan to'siqchalar bilan bo'lingan bo'lib, bu to'siqchalar xorionni *birlamchi so'rg'ichlari* hisoblanadi. Shunday qilib, sito- va simplastotrofoblastlardan iborat *so'rg'ichlar xorion*, keyinroq *yo'ldosh (platsenta)* rivojlanishining ilk bosqichi hisoblanadi. Endometriy to'qimalarining yemirilishi natijasida hosil bo'lgan implantatsiya chuqurligiga blastotsista botib kiradi va 2 sutka ichida batamom endometriy ichiga kirib, joylashib oladi. Implantatsiya jarayonida bachadon shilliq qavatida ham o'zgarishlar sodir bo'ladi. Endometriy o'zgarib, detsidual (tushib ketuvchi) pardaga aylanadi. Shilliq pardaning ikkala qavati yana ham yaqqol ko'rinadi. Uning birinchi zich (kompakt) qavati detsidual hujayralardan hamda bachadon bezlarining chiqaruv naylaridan iborat. Ikkinchi (spongioz) qavati esa g'ovak bo'lib, uni nihoyatda kattalashgan bachadon bezlari tashkil etadi. Bachadon shilliq qavati o'zgarishlari avval uning butun devori bo'ylab keng tarqaladi, keyinchalik esa har xil qismlarida ular turlicha bo'ladi. Endometriyning xususiy



20.6-rasm. Implantatsiya: adgeziya (A) va invaziyani ilk (B) bosqichi.

qavatida biriktiruvchi to'qimaning kam differensiallangan hujayralaridan yirik, glikogenga boy *detsidual* hujayralar shakllanadi. Ixtisoslashuv davomida detsidual hujayralar yumaloq shaklni oladi, ularning yadrolari tiniqlashadi va hujayralar bir-biriga yaqinlashib, to'plamlar hosil qilib joylashadi. Detsidual hujayralar bo'lg'usi yo'ldoshning ona qismi tarkibiga kirib, prolaktin va prostaglandinlarni ishlab chiqaradi.

Blastotsista shilliq parda ichiga to'liq joylashgandan so'ng 10-kunda implantatsiya chuqurligi endometriy epiteliysi va xususiy qavati hisobiga to'liq berkiladi. 12 kunda blastotsista atrofini simplastotrofoblast (sintsitotrofoblast) to'liq o'rab oladi, endometriyda lakunalar paydo bo'lib, ular kengaya boshlaydi. Implantatsiya bilan bir vaqtda gastrulyatsiya va homiladan tashqari (provizor) a'zolarining shakllanish jarayonlari boshlanadi.

Ba'zi patologik holatlarda (masalan, bachadon nayi surunkali yallig'langanda) blastotsista nay devoriga implantatsiyalanadi. Bu holat ektopik (bachadondan tashqarida, nayda) homiladorlik deb ataladi. Homila o'sgan sari nay devori ingichkalashib, so'ngra yoriladi. Yorilgan naydan qon ketishi tufayli u jarrohlik yo'li bilan olib tashlanadi. Juda kamdan kam hollarda blastotsistaning qorin bo'shlig'iga implantatsiyasi (abdominal homiladorlik) ro'y berishi mumkin. Odatda, bunday hollarda, homila taraqqiyoti nihoyasiga yetmaydi va olib tashlanadi.

GASTRULYATSIYA VA ORGANOGENEZ

Gastrulyatsiya (lotincha "*gaster*"dan) – hujayralarning ko'payishi, o'sishi, yo'naltirilgan ko'chishi va ixtisoslashishi (differensiatsiyasi) bilan bog'liq bo'lgan kimyoviy va morfogenetik o'zgarishlarning murakkab jarayoni bo'lib, buning natijasida: o'q a'zolar kompleksi va to'qimalar embrional rivojlanishining asosiy manbalari bo'lgan tashqi (ektoderma), o'rta (mezoderma) va ichki (entoderma) varaqlari hosil bo'ladi.

Odamda shartli ravishda gastrulyatsiyaning ikki bosqichi ajratiladi. Birinchi bosqich (delaminatsiya) embrional rivojlanishning 7-kuniga, ikkinchi bosqich (immigratsiya) esa 14–15-kunlariga to'g'ri keladi.

Delaminatsiya yoki ajralish paytida (lotincha "*lamina*" – "*plastinka*") embrional tuguncha (embrioblast) materialidan ikkita varaq: tashqi *epiblast* va blastotsista bo'shlig'iga qaragan ichki *gipoblast* varaqlari hosil bo'ladi. Epiblast hujayralari – ko'p qatorli prizmatik epiteliy ko'rinishiga ega. Gipoblast hujayralari esa epiblast ostida nozik bir qatlam hosil qiluvchi kichik kubsimon, ko'pikli sitoplazmadan iborat hujayralardan tashkil topgan. Epiblast hujayralarining bir qismi 8-kundan keyin shakllanadigan *amnion pufagi* devorini hosil qiladi. Amniotik pufakning pastki qismida embrion tanasi va qo'shimcha embrion a'zolarining rivojlanishiga ta'sir qiladigan material – epiblast hujayralarining guruhi joylashadi. Gipoblast hujayralari yon tomonga va pastga o'sib borib birlamchi sariqlik qopchasining entodermasini hosil qiladi. Shunday qilib, epiblast amnion pufakchasining tubini,

gipoblast esa sariqlik qopining tom qismini hosil qiladi.

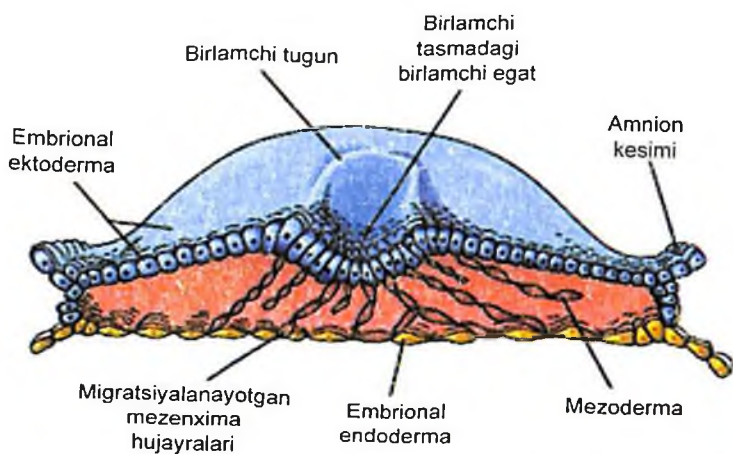
Gastrulyatsiyaning keyingi jarayonlarida *epiblast* hisobiga embrionning har uchchala varaqlari – *ektoderma*, *entoderma* va *mezoderma* hosil bo'ladi. Bundan tashqari, epiblast o'zida homiladan tashqari *ektoderma* va *mezodermalarning* materialini ham saqlaydi.

Gipoblast hujayralari embrion varaqlarini hosil qilishda ishtirok etmaydi, ular faqat homiladan tashqari entodermani hosil qilib, sariqlik qopi va allantois devorini qoplaydi.

Delaminatsiyadan keyin tashqi va ichki varaqlardan blastotsista bo'shlig'iga hujayralarning ko'chishi kuzatiladi, bu esa embriondan tashqari mezenximani shakllanishidan dalolat beradi. 11-kunga kelib mezenxima trofoblastga qadar o'tadi va birlamchi xorial so'rg'ichlari bilan embrionning so'rg'ichli qobig'i – xorionni hosil qiladi.

Gastrulyatsiyaning ikkinchi bosqichi hujayralarning ko'chishi (migratsiyasi) orqali sodir bo'ladi. Amniotik pufakchanning tubidan hujayralar ko'cha boshlaydi. Hujayralar ko'payishi natijasida oldindan-orqaga, markazga va chuqurga yo'nalgan hujayralar oqimi yuzaga keladi. Bu esa *birlamchi tasmachani* shakllanishiga olib keladi. Bu paytga kelib embrionning kengaygan bosh tomoni (*kranial oxiri*) va torayib kelgan dum (*kaudal oxiri*) qismlari farqlanadi. Embrionning kranial oxirida birlamchi tasmacha qalinlashib, bosh o'simtasi boshlanadigan *birlamchi tugunni* (Genzen tugunini) hosil qiladi. Bosh o'simtasi epi- va gipoblast o'rtasidan kranial tomonga qarab o'sib, embrion o'qini hosil qiluvchi va o'q skeleti suyaklari rivojlanishining asosi bo'lgan *embrion xordasini* hosil qiladi. Kelajakda xorda atrofida umurtqa pog'onasi hosil bo'ladi, xorda materiali esa so'rilib ketadi.

Birlamchi tizimchadan epiblast va gipoblast o'rtasiga ko'chgan hujayralar mezodermal qanot shaklida paraxordal joylashadi. Epiblast hujayralarining bir qismi gipoblastga kirib, ichak entodermasini hosil qilishda ishtirok etadi. Natijada, yassi disk shaklidagi embrion *ektoderma*, *mezoderma* va *entodermadan* iborat bo'lgan uch qavatli tuzilishga ega bo'ladi (20.7-rasm).



20.7-rasm. Epiblastdan embrion varaqlarining hosil bo'lishi (sxema).

Embrion varaqlari va mezenximani differensiallashuvi 2-haftaning oxiri va 3-haftaning boshlarida boshlanadi. Hujayralarning bir qismi embrion to'qima va a'zolarining, ikkinchi qismi esa embriondan tashqari a'zolarining kurtaklariga aylanadi.

Gastrulyatsiya jarayoni, uning tezligi va yo'nalishlari qator omillar bilan belgilanadi. Ularga hujayralarning asinxron ko'payishi, differentsirovkasi va migratsiyasini ta'minlovchi dorsoventral metabolik gradiyent, hujayralar ko'chishini belgilovchi sirt tarangligi va hujayralararo kontaktlar kiradi. Bu jarayonlarda *induktorlar* deb ataladigan biologik faol kimyoviy moddalar (oqsillar, nukleotidlar, steroidlar va h.z.) asosiy rolni o'ynaydi. Bir kurtak ishlab chiqargan induktor unga spetsifik javob beruvchi boshqa kurtak hujayralariga ta'sir qilib, ularning taraqqiyot yo'nalishini o'zgartirishi mumkin. Birlamchi embrional induksiyaga misol qilib xordamezodermaning ektoderмага induktiv ta'siri natijasida ektodermadan avval nerv plastinkasining, so'ngra nerv nayining ajralib chiqishini keltirish mumkin. Embrion varaqlarining differensiallashuvi turli vaqtlarda (geteroxron) kechsa-da, ammo ular bir biri bilan uzviy (integratsiya) bog'langandir. Shularning natijasida to'qima kurtaklari hosil bo'ladi.

Ektodermani ixtisoslashuvi natijasida embrionning quyidagi qismlari hosil bo'ladi – teri ektodermasi, neyroektoderma, plakodalar, prexordal plastinka va amnion epiteliy qoplamasining shakllanish manbai bo'lgan embriondan tashqari ektoderma. Xordaning ustida joylashgan ektodermaning kichik qismidan (neuroektoderma) nerv naychasi va nerv qirralari ixtisoslashadi. Teri ektodermasidan terining ko'p qavatli yassi epiteliysi (epidermis) va uning hosilalari, ko'zning shox pardasi va konyunktivasi epiteliysi, og'iz bo'shlig'i a'zolarining, tish emali va kutikulasining, to'g'ri ichak anal qismining hamda qinning epiteliysi hosil bo'ladi.

Neyrulyatsiya – nerv nayining hosil bo'lish jarayoni bo'lib, birlamchi embrional ta'sir (embrional induksiya) natijasida ro'yobga chiqadi. Ektodermadan nerv plastinkasi hosil bo'lishining induktori (tashkilotchisi) sifatida xorda xizmat qiladi. Yangi hosil bo'lgan nerv plastinkasining prizmatik hujayralari o'zida fibronektin, sulfatlangan glikozaminoglikanlar va laminin saqlovchi bazal membranada joylashgan. Nerv plastinkasining hujayralari apikal qismida zich kontaktlar, bazal qismida esa tirqishli kontaktlar yordamida birikkan bo'ladi.

Ektodermadan nerv plastinkasi ajrala borib, avval ikki tomoni yostiqlikchasimon, qalinlashgan nerv tarnovchasiga aylanadi. Bo'lg'usi nerv qirralarini hosil qiluvchi hujayralar tutgan yostiqliklar bir-biriga yaqinlashishi va nerv tarnovchasining ektodermasiga botib kirishi tufayli nerv nayi hosil bo'ladi va ektodermadan ajraladi. Ektoderma ostiga ko'chgan nerv yostiqliklari nerv nayining ikki yonidagi *nerv qirralariga* aylanadi. Nerv nayining yopilishi dastlab homilaning bo'yin qismida boshlanib, keyinchalik miya pufakchalari hosil bo'layotgan kranial tomonga tarqaladi. Nerv naychasining kranial va kaudal qismlari ancha vaqt davomida ochiq qoladi, ular mos ravishda oldingi va orqa neyroporalar deb ataladi. Oldingi neyropora rivojlanishning 23–26-kunlari, orqa neyropora esa 26–30-kunlari yopiladi.

Nerv nayidan bosh va orqa miya, ko'zning to'r pardasi va hid bilish a'zolarining neyronlari va neyrogliyalari hosil bo'ladi. Yostiqlar birikib, nay hosil bo'lgach, nerv nayi va teri ektodermasi orasida joylashgan ektodermaning bir qismi nerv qirralarini shakllantiradi. Nerv qirralari hujayralari migratsiya qilish qobiliyatiga ega bo'ladi. Ba'zi hujayralar teri ektodermasiga ko'chib o'tib, melanotsitlarni hosil qiladi. Boshqalari ventral yo'nalishda migratsiya qilib, simpatik va parasimpatik nerv tugunlarining neyronlari va neyrogliyasini; buyrakusti bezining xromafin to'qimasini va mag'iz moddasini; qalqonsimon bezning kalsitonin ishlovchi hujayralarini; odontoblastlarni; yuz-jag' va yutqin atrofidagi mezenximani hosil qiladi. Hujayralarning boshqa qismi esa orqa miya tugunlarining neyronlari va neyrogliyasiga differentsiallasadi.

Epiblastdan ichak nayining bosh qismi tarkibiga kiruvchi prexordal plastinkaning hujayralari ajraladi. Prexordal plastinka materialidan hazm nayi old qismi va uning hosilalarini ko'p qavatli epiteliysi rivojlanadi. Bundan tashqari, prexordal plastinkadan traxeya, o'pka va bronxlar epiteliysi, shuningdek halqum va qizilo'ngachning epiteliy qoplamasi, jabra cho'ntaklarining hosilalari bo'lgan - timus va boshqa a'zolarining epiteliysi hosil bo'ladi.

Embrion ektodermasining tarkibida ichki quloq epiteliyal tuzilmalarining rivojlanish manbai bo'lgan plakodalar joylashgan. Embriondan tashqari ektodermadan amnion va kindik tizimchasining epiteliysi hosil bo'ladi.

Entodermaning ixtisoslashuvi embrion tanasida ichak naychasi entodermasi va sariqlik pufakchasi hamda alantoisning qoplamini shakllantiruvchi embriondan tashqari entodermani shakllanishiga olib keladi.

Ichak nayining ajralishi tana burmasining paydo bo'lishi bilan boshlanadi. Tana burmasi chuqurlashib bo'lajak ichakning entodermasini sariqlik qopining embriondan tashqari entodermasidan ajratib turadi. Embrionning orqa qismida hosil bo'layotgan ichakning tarkibiga entodermaning, allantoisning entodermal o'sig'i hosil bo'ladigan qismi ham kiradi.

Ichak nayining entodermasidan oshqozon, ichak va ular bezlarining bir qavatli yopqich epiteliysi rivojlanadi. Bundan tashqari entodermadan jigar va oshqozon osti bezining epiteliyal tuzilmalari rivojlanadi.

Embriondan tashqari entoderma sariqlik qopi va alantoisning epiteliysini hosil qiladi.

Mezodermaning ixtisoslashuvi embriogenezning 3-haftasida boshlanadi. Mezodermaning dorsal sohalarida xordaning yon tomonlarida joylashgan zich segmentlar - somitlarga bo'linadi. Dorsal mezodermaning segmentlashuvi va somitlarning hosil bo'lishi embrionning bosh qismidan boshlanib, kaudal yo'nalishda tez tarqaladi.

Embrion rivojlanishning 22-kunida 7 juft segmentga, 25-kunida 14 ta, 30-kunida 30 ta, 35-kunida 43-44 juft segmentlarga ega. Somitlardan farqli o'laroq, mezodermaning ventral qismlari (splanxnotom) segmentlanmagan, lekin ikkita - visseral va pariyetal varaqlarga bo'lingan bo'ladi. Somitlarni splanxnotom bilan

+

bog'laydigan mezodermaning kichik qismi segmentlarga bo'linadi – bular segment oyoqchalar (nefrogonotomlar) deyiladi. Embriyon orqa oxirida ushbu bo'linmalar segmentlarga bo'linmaydi. Bu yerda, segment oyoqlarning o'rniga segmentlanmagan *nefrojen kurtak* hosil bo'ladi. Bu kurtakdan oxirgi buyrakning nefronlari rivojlanadi. Embriyonning mezodermasidan paramezoneftral kanal ham rivojlanadi.

Somitlar uch qismga bo'linadi: ko'ndalang targ'il skelet mushak to'qimasini manbai bo'lgan *miotom*, suyak va tog'ay to'qimalarining rivojlanish manbai bo'lgan *sklerotom* va terining biriktiruvchi to'qimali asosini hosil qiluvchi dermaning manbai bo'lgan *dermatom*.

Segment oyoqchalardan (nefrogonotomlar) buyraklar, gonadalar va urug' yo'llarining epiteliysi, paramezoneftral kanaldan esa bachadon, bachadon naylari va qin birlamchi qoplamasining epiteliysi rivojlanadi.

Splanxnotomning *pariyetal* va *visseral* varaqlari seroz bo'shliqlarning epiteliy qoplamasi – mezoteliyni hosil qiladi. Mezoderma visseral varag'ining bir qismidan (mioepikardial plastinka) yurakning ichki va tashqi qavatlarini bo'lgan miokard va epikard, shuningdek buyrakusti bezlarining po'stloq qismi rivojlanadi.

Embriyon tanasidagi mezenxima ko'plab tuzilmalar – qon va qon yaratuvchi a'zolar, biriktiruvchi to'qima, qon tomirlar, silliq mushak to'qimalari, mikroqliya hujayralarining shakllanish manbai hisoblanadi. Embriondan tashqari mezodermadan embriondan tashqari a'zolar – amnion, allantois, xorion va sariqlik qopining biriktiruvchi to'qimasi hosil bo'ladigan mezenxima rivojlanadi. Mezenxima, ko'pincha, embrional biriktiruvchi to'qima deb ham ataladi. Mezenxima, umuman, mezodermadan hosil bo'lsa-da, uning shakllanishida homilaning boshqa varaqlari (ektodermaning hosilasi bo'lmish nerv qirralaridan ajralib chiqqan hujayralar va ichak nayining entodermasi) ham qisman ishtirok etadi.

Embriyon va embriondan tashqari a'zolarining biriktiruvchi to'qimasi hujayralararo moddaning yuqori gidrofilligi va amorf moddasida glikozaminlarga boyliigi bilan xarakterlanadi. Embriondan tashqari a'zolarining biriktiruvchi to'qimasi homila a'zolari kurtaklariga qaraganda ancha tez rivojlanadi. Ayniqsa, yo'ldoshda va kindik tasmaida bu jarayon juda jadal kechadi, chunki ona organizmi bilan mustahkam aloqa o'rnatishga bo'lgan ehtiyoj shuni talab qiladi. Odam embrioni rivojlanishining 2-oyida, eng avvalo, skeletogen va teri mezenximasi hamda yurak va yirik qon tomirlarining mezenximasi differensiallashadi.

Embriogeneznining 4 haftasida tana burmasining paydo bo'lishi bilan embrioning ekto-, mezo- va entodermasi embriondan tashqari ekto-, mezo- va entodermadan to'liq ajraladi. Tana buklamasida dastlab embriyonning ikki uchidan boshlanadi. Buklama chuqurlasha borib, bo'lg'usi ichak entodermasini sariqlik qopchasi entodermasidan ajratadi. Chuqurlashish natijasida buklama homila tanasiga botib kiradi. Uning qirralari yaqinlashadi, birikadi va shu tariqa birlamchi ichak nayi hosil bo'ladi. Birlamchi ichak oldingi, o'rta va kaudal qismlarga bo'linadi. Oldingi ichak og'iz-yutqin membranasi amniotik bo'shliqdan ajralib turadi, kaudal kismida esa kloakal membrana bo'ladi. To'rtinchi haftaning boshlarida homilaning oldingi

uchi tomonida og'iz chuqurchasi deb ataluvchi ektoderma botiqligi yuzaga keladi. Botiqlik chuqurlashib, ichak nayining old uchiga yetib boradi. Og'iz chuqurchasi va ichak nayi devorlari bir-biriga tegib turgan joyda qo'shiladi. Xuddi shu tariqa ichak nayining kaudal uchida ham anal teshik vujudga keladi.

Embriogenezning 7-8-haftalarida homila rivoji davom etadi va, ayniqsa, uning qismlari orasidagi munosabatlar o'zgarib, homila odam shaklini oladi. Avval katta talashgan bosh qism biroz kichrayadi, bosh qism dumaloqlashadi va ko'tariladi, tana uzunlashadi. Yuz qismda qosh-qovoqlar, burun yaxshi ko'rinadi, lablar paydo bo'ladi, quloq suprasi aniq ko'rinadi, dum qism yo'qola boshlaydi va oyoq, qo'llar hamda ularning qismlari yaxshi ko'rinadi, kindik kichiklashadi. Embriogenezning 9-haftasidan *homila davri* boshlanadi va endi embrion *homila* deb yuritiladi. Bu davrga kelib homilaning muvaqqat (provizor) a'zolari to'la rivojlangan, ba'zilari esa aks taraqqiyotga yuz tutgan (sariqlik qopi, allantois) bo'ladi. To'qima va a'zolarining asosiy kurtaklari shakllangan bo'lib (gistogenez va organogenez), ularning takomillashuvi homila tug'ilguncha (prenatal ontogenez) va tug'ilgandan keyin ham (postnatal ontogenez) davom etadi. Gisto-, organogenez jarayonlarining yo'nalishi va tezligi har bir to'qima, a'zo uchun tegishli genlar tomonidan belgilangan bo'ladi (genetik determinatsiya). Shu bilan birga, bu jarayonlarda to'qima kurtaklarining o'zaro induktiv ta'siri muhim o'rin tutadi.

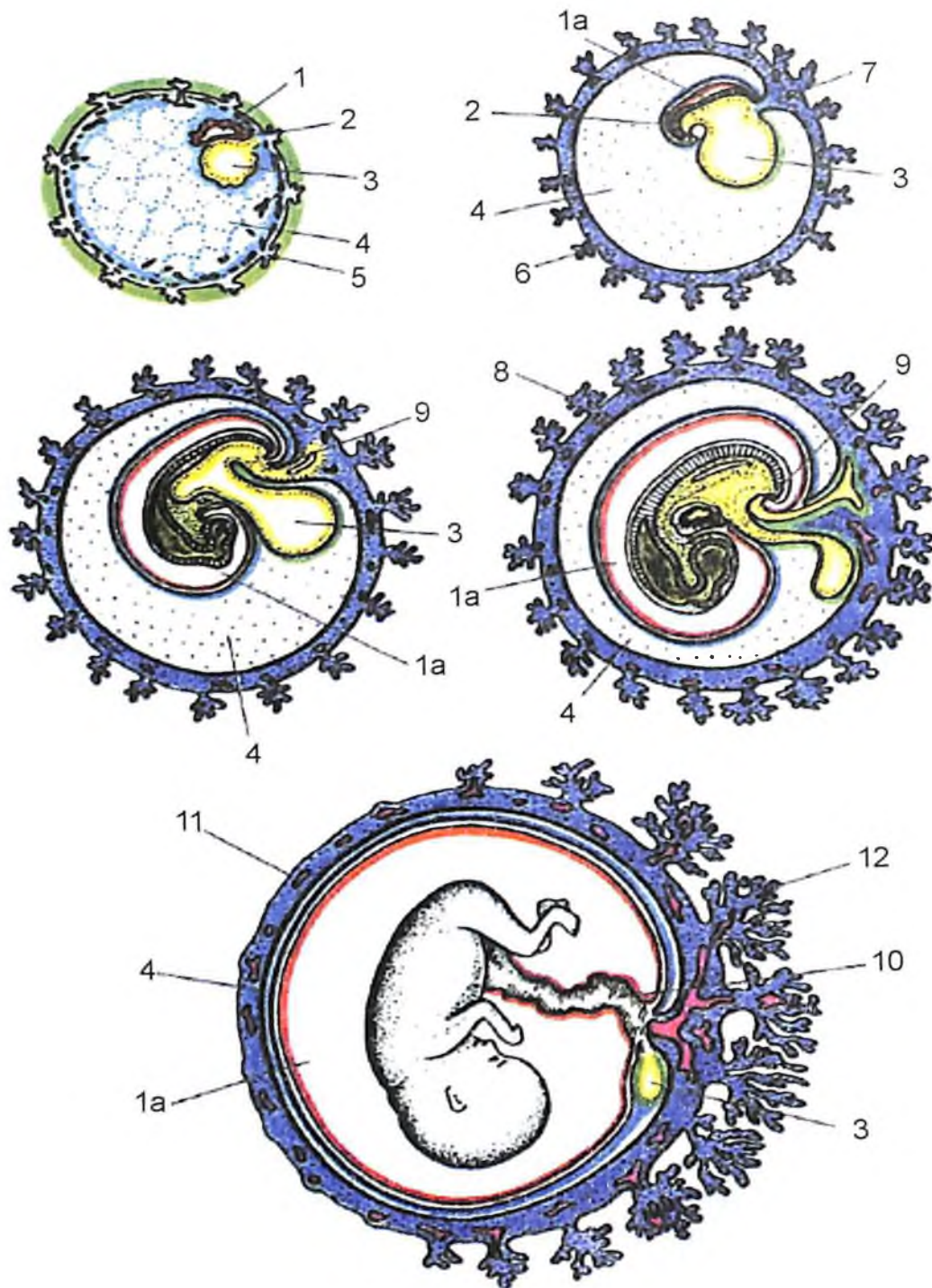
HOMILADAN TASHQARI (PROVIZOR) A'ZOLAR

Embriogenez jarayonida rivojlangan embriondan tashqari a'zolar embrionning o'sishi va rivojlanishini ta'minlaydigan turli funksiyalarni bajaradi. Ularni *muvaqqat yoki provizor* (nemis. "*provisisch*" - "*vaqtinchalik*", "*muvaqqat*") a'zolar deyiladi, chunki homila tug'ilgandan so'ng tushib yo'qolib ketadi. Ayrim a'zolar homilani o'rab turganligi sababli homilaning qobiqlari ham deb ataladi. Ularga amnion, sariqlik qopi, allantois, xorion va platsenta kiradi (20.8-rasm).

Embriondan tashqari a'zolarining rivojlanish manbai bo'lib, trofoektoderma va embrionning uchta varag'i hisoblanadi. Embriondan tashqari a'zolar to'qimalarining umumiy xususiyatlari va farqlari quyidagilardan iborat: 1) to'qimalarning rivojlanishi qisqa vaqt ichida va tezkor kechadi; 2) biriktiruvchi to'qimada hujayralar kam, ammo glikozaminoglikanlarga boy bo'lgan amorf modda ko'p miqdorda; 3) embriondan tashqari a'zolarining qarishi juda tez, embrional rivojlanishning oxirida sodir bo'ladi.

Amnion

Amnion (homila pufagi, suvli parda) - amniotik suyuqlik (homila atrofi suyuqligi) bilan to'lgan katta bo'shliq. Odam rivojlanishining embrional va homilalik davrlari ana shu homila pufagining ichida kechadi. Amnion avval tubida epiblast yotuvchi amniotik pufakcha shaklida paydo bo'ladi. Keyinchalik, bu pufakcha katta amnion pufagi yoki qopchasiga aylanadi. Gastrulyatsiya paytida embriondan



20.8-rasm. Homiladan tashqari a'zolarining rivojlanishi (sxema).

1 - amnion pufakchasi; 1a - amnion bo'shlig'i; 2 - embrion tanasi; 3 - sariqlik qopi; 4 - ekstraembrional selom; 5 - xorion birlamchi so'rg'ichlari; 6 - xorion ikkilamchi so'rg'ichlari; 7 - allantois tizimchasi; 8 - xorion uchlamchi so'rg'ichlari; 9 - allantois; 10 - kindik tizimchasi; 11 - silliq xorion; 12 - kotiledonlar.

tashqari mezodermaning hujayralari amniotik ektodermani o'rab olib, amniotik tashqi qavatini hosil qiladi. Kranial oxirida amnion bosh tomondagi amniotik burmani hosil qiladi. Embrion o'lchamlarini kattalashishi bilan uning boshi oldinga, amniotik burmaga qarab o'sadi. Bosh burmasining qirralari hisobiga embrionning ikki yon tomonida yon amniotik burmalar hosil bo'ladi. Embrionning kaudal oxirida dum amniotik burmasi hosil bo'lib kranial tomonga qarab o'sib boradi. Bosh, yon tomon va dum sohasidagi amniotik burmalar embrionning ustki qismida birlashib amniotik bo'shliqni yopadi. Amniotik burmalarning birlashgan joyi – amniotik chok bo'lib, bu yerda keyinchalik yo'qolib ketadigan tasmacha hosil bo'ladi. Homila tanasining burmasi ikki tomondan birlashganidan so'ng, butun homila amnion bo'shlig'i ichida qoladi, ya'ni homila pufagi hosil bo'ladi. 7-haftada amnion pufagini o'ragan mezoderma xorionning homiladan tashqari mezodermasi bilan bog'lanadi va amnion keyinchalik kindik tizimchasini hosil qiluvchi amniotik oyoqchaga o'tadi. Kindik xalqasi sohasida amnion kindik tizimchasiga o'tadi, so'ngra esa platsentaning homila qismiga borib ularning epitelial qoplarni hosil qiladi. Kindik halqasi atrofida esa amnion epitelysi homila terisi epitelisiga tegib turadi.

Amnion devori amniotik epitelidanda va biriktiruvchi to'qimali xususiy pardadan iborat. Amniotik epitelii homiladan tashqari ektodermadan hosil bo'ladi. Embriogeneznin boshlang'ich davrida epitelii bir qavatli yassi shaklda bo'lib, zich joylashadi. Taraqqiyotning 3 oyida epitelii baland prizmatik shaklni oladi, ba'zi joylarda ko'p qatorli ham bo'ladi. Hujayra apikal kismida mayda mikrovorsinkalar, sitoplazmasida yog'lar, glikogen donachalari ko'p bo'ladi. Amniotik epitelii-ning yo'ldosh yoki platsentar qismi hujayralari sekretor faoliyatga, ya'ni amnion suyuqligini ishlab chiqarishga ixtisoslashgan bo'ladi. Amnion pardaning qolgan qismidagi epitelii esa reabsorbsiya qilish, ya'ni suyuqlikni qayta so'rishga ixtisoslashgan.

Amnion pardaning biriktiruvchi to'qimali qismi homiladan tashqari mezodermadan hosil bo'lib, unda shartli ravishda ikki qavat ajratiladi. Bevosita amniotik epitelii ajratib turuvchi bazal membrana ostida zich tolali biriktiruvchi to'qima qavat joylashgan. Uning fibroblastlarga boy hujayravii hamda fibroblastlari juda kam bo'lgan hujayrasiz qismlarini ajratish mumkin. Biriktiruvchi to'qimaning ikkinchi qavatini siyrak tolali to'qimadan tuzilgan g'ovak qavat tashkil qiladi. Homiladorlikning oxirgi oylariga kelib, g'ovak qavat xorionning biriktiruvchi to'qimasi bilan birlashib ketadi va amniotik xorion bilan tutashtiradi. Ammo bu birikish mustahkam emas, amnion va xorion pardalarni osongina bir biridan ajratish mumkin. Amnion pardaning biriktiruvchi to'qimasi, embrionning boshqa biriktiruvchi to'qimalari kabi, glikozaminglikanlarga juda boy bo'ladi.

Amniotik qopcha shikastlovchi mexanik ta'sirlardan embrionni himoya qiluvchi, homilani harakatlanishiga imkon beruvchi va atrofdagi to'qimalarga yopishib qolishini oldini oluvchi suyuqlik bilan to'lgan. Suyuqlik yo'ldosh va kindik yo'lining homila tomonidan ezilishiga yo'l qo'ymaydi. Amniotik suyuqlik 99% suvdan, 1%

+

oqsillar, yog'lar, uglevodlar, fermentlar, gormonlar, noorganik moddalar hamda amnionning, terining, ichakning, nafas olish va siydik yo'llarining epitelial hujayralaridan tashkil topgan. Homila shu muhitda o'sadi va taraqqiy etadi. Amniotik suv miqdori 10 haftada 30 ml, 20 haftada 350,0 ml, 38 haftada 800-1000 ml ga etadi. Suyuqlik homila modda almashinuvida muhim o'rin tutadi. Siydik orqali va o'pka orqali homila kuniga 300-400 ml suyuqlik ajratadi. Keraksiz qoldiq moddalar keyin qonga so'rilib, yo'ldosh orqali ona organizmiga o'tkaziladi va chiqarib tashlanadi. Homila o'pkasi amnion suyuqligi bilan to'lgan bo'lib, tug'ilgandan keyin u so'rilib ketadi. Amnion suyuqligi har 3 soatda retsirkulyatsiya bo'ladi (almashinadi), ya'ni unda doimiy ravishda sekretsia va reabsorbsiya jarayonlari kechadi. 5 oydan boshlab homila o'rta hisobda kuniga 400 ml gacha amnion suyuqligini yutadi. Bu yutilgan suyuqlik homila hazm a'zolari shakllanishiga va taraqqiyotiga ijobiy ta'sir etadi. Bola terisiga amnion suyuqligi salbiy ta'sir ko'rsatmaydi, chunki homila terisi yog'simon modda bilan qoplangan bo'ladi. Suyuqlik muhiti bolaning erkin harakati uchun sharoit yaratadi va turli xil yot zarrachalardan himoya qiladi. Suyuqlik tarkibida platsentadan kelgan immunoglobulinlar IgG va IgA bo'ladi. Ular suyuqlikka tushgan antigenlarni neytrallaydi va bu bilan passiv (adoptiv) immunitetni ta'minlaydi. Suyuqlik miqdorining haddan tashqari ko'payishi (ko'p suvlilik) yoki kamayishi (kam suvlilik) homila taraqqiyotiga salbiy ta'sir ko'rsatadi. Amnion parda tug'ish jarayonida homila pardasi yorilgunga qadar tug'ish yo'llarini kengaytiruvchi mexanik ahamiyatga ega bo'ladi.

Sariqlik qopi

Sariqlik qopi – birlamchi ichakning embriondan tashqariga chiqarilgan bir qismidir. Sariqlik qopining devori ikki qavatdan iborat: ichki qavati embriondan tashqari entodermadan, tashqi qavati esa embriondan tashqari mezodermadan hosil bo'ladi. Sariqlik qopi rivojlanishining cho'qqisida uning qon tomirlari bachadon devoridan to'qimalarning yupqa qavati bilan ajralgan. Bu, o'z navbatida, bachadondan oziq moddalar va kislorodni singdirib olishga imkon beradi. Ammo bu faoliyat odamda unchalik katta ahamiyatga ega emas. Qopning embriondan tashqari mezodermasi embrional qon yaratuvchi joy (gemopoez) bo'lib xizmat qiladi. Bu yerda birinchi qon tomirlari va qon orollari paydo bo'ladi. Sariqlik qopining qon hosil qilish funksiyasi 7-8 haftagacha davom etadi, sariqlik qopi reduksiyaga uchragach, bu funktsiya tugaydi. Sariqlik qopining embriondan tashqari entodermasida vaqtinchalik (jinsiy bezlar hosil bo'ladigan joyga migratsiyasi paytida) epiblastdan hosil bo'lgan birlamchi jinsiy hujayralar (gonoblastlar) joylashadi. So'ngra ular o'zining doimiy joyiga – jinsiy bolishlarga ko'chib ketadi. Amnion burmalari sariqlik qopini ezib qo'yishi natijasida birlamchi ichak bo'shlig'i bilan bog'lovchi tor naycha (sariqlik poyachasi) hosil bo'ladi. Bu hosila uzayib allantois tutuvchi amniotik oyoqcha bilan aloqa qiladi. Sariqlik poyachasi va allantoisning distal qismi xususiy qon tomirlari bilan birgalikda embrionning kindik halqasi sohasidan

chiquvchi kindik tizimchasini hosil qiladi. Sariqlik poyachasi, odatda, homila rivojlanishning uchinchi oyi oxirigacha butunlay bitib ketadi.

Allantois

Sariqlik qopining orqa devori rivojlanishning 16-kuniga kelib embriondan tashqari entoderma va mezodermadan hosil bo'lgan kichkina bo'rtma – allantoisni (yunon. "allas" – "kolbasa", "kolbasasimon") shakllantiradi. Allantois kloakaga ochiladi, uning distal qismi esa amniotik oyoqchaga kiradi. Odamlarda allantois rudiment a'zo bo'lib, ammo ilk taraqqiyot bosqichida embrional gemopoez va angiogenezda ishtirok etadi.

Rivojlanishning 3–5-haftasida allantois devorida gemopoez jarayoni kechadi va tezda tugaydi. Allantoisning muhim xususiyatlaridan biri bo'lib uning kindik tizimchasining qon tomirlari shakllanishida va ularning xorion so'rg'ichlariga kirib borishida (angiogenezda) ishtirok etishi hisoblanadi. Bu jarayonda u kindik tizimchasi qon tomirlari uchun yo'naltiruvchi bo'lib xizmat qiladi. Shu bilan birga, allantoisning qon tomirlari gaz almashinuvida va moddalar almashinuvida ham ishtirok etadi. Embriogenezning 7-haftasida urektal to'siq kloakani allantois bilan bog'langan to'g'ri ichak va siydik tanosil sinuslariga ajratadi. Shuning uchun allantoisning proksimal qismi siydik pufagi hosil bo'lishiga aloqador deb hisoblanadi. Embriogenezning 2-oyida allantois degeneratsiyaga uchraydi va uning o'rnida siydik qopining uchidan kindik tizimchasiga qarab tortilgan zich fibroz tasmadan iborat uraxus paydo bo'ladi. Postnatal davrda uraxus o'rta kindik boylamiga aylanadi. Allantoisning distal qismi sariqlik poyachasi bilan birgalikda kindik tizimchasining tarkibida rudiment (qoldiq) a'zo sifatida qoladi.

Kindik tizimchasi

Kindik tizimchasi (kindik tasmasi, kindik yo'li ham deb ataladi) homila tomonidan homilaning ventral devoriga yopishib turadi (kindik), ikkinchi tomonidan yo'ldosh ichki yuzasining markaz qismiga yopishgan bo'ladi. U shilliq biriktiruvchi to'qima, qon tomirlari (ikkita kindik arteriyasi va bitta vena) va sariqlik qopi hamda allantois rudimentlarini qamrab olgan amniotik membrana bilan qoplangan. Shakllangan kindik yo'li o'rtacha 50 sm uzunlikka ega bo'lib, spiralsimon o'ralgan to'qimadan iborat.

«Varton ivitmasi» deb nomlangan dirildoq, shilliq biriktiruvchi to'qima tarkibida gialuron kislotasining ko'pligi bilan farqlanadi. Bu to'qima tizimchanning moslashuvchanligini ta'minlaydi, kindik yo'li qon tomirlarini siqilishdan himoya qiladi hamda homilani oziq moddalar va kislorod bilan uzluksiz oziqlanishini ta'minlaydi. Shu bilan birga, zararli moddalarni yo'ldoshdan homilaga ekstravaskulyar yo'llar orqali kirishiga to'sqinlik qiladi va himoya funksiyasini bajaradi.

Immunitisitokimyoviy usullar bilan kindik tizimchasining qon tomirlarida geterogen silliq mushak hujayralari mavjudligi aniqlangan. Vena qon tomirlarida

arteriyalardan farqli o'laroq, desminmusbat silliq mushak hujayralari topilgan. Ular vena qon tomirlarini asta-sekin tonik qisqarishini ta'minlaydi.

Xorion va platsenta (yo'ldosh)

Yo'ldosh yoki platsenta homilaning rivojlanishini va hayot faoliyatini ta'minlaydigan eng asosiy a'zo hisoblanadi. Yo'ldosh ikki manbadan hosil bo'ladi. Uning homila qismi so'rg'ichli parda – xoriondan, ona qismi esa bachadon endometriysining o'zgarigan, detsidual yoki tushib ketuvchi pardasining bazal qismidan hosil bo'ladi. Implantatsiya jarayonida bachadon shilliq qavatida ham o'zgarishlar sodir bo'ladi. Endometriy o'zgarib, detsidual (tushib ketuvchi) pardaga aylanadi. Shilliq pardaning ikkala qavati yana ham yaqqol ko'rinadi. Uning birinchi zich (kompakt) qavati detsidual hujayralardan hamda bachadon bezlarining chiqaruv naylaridan iborat. Ikkinchi (spongioz) qavati esa g'ovak bo'lib, uni nihoyatda kattalashgan bachadon bezlari tashkil etadi. Bachadon shilliq qavati o'zgarishlari avval uning butun devori bo'ylab keng tarqaladi, keyinchalik esa har xil qismlarida ular turlicha bo'ladi. Endometriyning xususiy qavatida biriktiruvchi to'qimaning kam differensiallangan hujayralaridan yirik, glikogenga boy detsidual hujayralar shakllanadi. Ixtisoslashuv davomida detsidual hujayralar yumaloq shaklni oladi, ularning yadrolari tiniqlashadi va hujayralar bir-biriga yaqinlashib, to'plamlar hosil qilib joylashadi. Detsidual hujayralar bo'lg'usi yo'ldoshning ona qismi tarkibiga kirib, prolaktin va prostaglandinlarni ishlab chiqaradi.

Ikkinchi haftaning oxirida endometriy to'lig'i bilan detsidual parda bilan almashadi. Unda bazal (*decidua basalis*), kapsulyar (*decidua capsularis*) va pariyetal (*decidua rarietalis*) qismlari ajratiladi. Shilliq qavatga botib kirgan homilani tepadan, bachadon bo'shlig'i va yon tomonlardan o'rab turgan detsidual qobiq sumkali yoki kapsulyar qismni hosil qiladi (20.9-rasm). Miometriyga qarab joylashgan qismi esa bazal detsidual qobiqni tashkil etadi. Qolgan sohalarida bachadon bo'shlig'i pariyetal detsidual qobiq bilan qoplangan. Homiladorlikning 18-kuni kapsulyar qism implantatsiyalangan homila tuxumi ustidan butunlay yopiladi va uni bachadon bo'shlig'idan ajratib turadi. Homila rivojlanishi bilan kapsula qismi bachadon bo'shlig'iga bo'rtib chiqadi va 16-hafta davomida u pariyetal qismi bilan birlashib ketadi. Homiladorlikning 15-haftasigacha detsidual qobiqning pariyetal qismi g'ovak va kompakt sohalar hisobiga qalinlashadi. Pariyetal va kapsulyar qismlarni qo'shilish davriga kelib bezlar farqlanmaydi. Homiladorlikning oxirida, detsidual qobiqning pariyetal qismi detsidual hujayralarning bir necha qavatidan iborat bo'ladi.

Platsenta rivojlanishi davomida eng asosiy o'zgarishlar detsidual qobiqning bazal qismida bo'ladi. Xorion so'rg'ichlari ishlab chiqargan proteolitik fermentlar ta'sirida unda to'siqlar (septalar) bilan ajralgan bo'shliqlar (lakunalar) hosil bo'ladi. Lakunalarga ochilgan qon tomirlaridan ona qoni kirib, ularni to'ldiradi. Shu tariqa bazal detsidual qobiq yo'ldoshning ona qismini hosil qiladi. Yo'ldoshning

rivojlanishi xorion yoki so'rg'ichli pardaning takomili bilan bevosita bog'liq.

Xorionning rivojlanishida so'rg'ich oldi, so'rg'ichlar va kotiledonlar davrlari farqlanadi. So'rg'ich oldi davri implantatsiya jarayonida trofoblastlarning tez bo'linib, sitotrofoblast va sintsitotrofoblast qavatlarini hosil qilishi bilan ifodalanadi. So'rg'ichli davrda ketma-ket birlamchi, ikkilamchi va uchlamchi so'rg'ichlar shakllanadi. Birlamchi so'rg'ichlarni sintsitotrofoblast bilan o'rab olingan sitotrofoblast hujayralarining to'plami tashkil qiladi. Trofoblast hujayralari endometriy to'qimalarini sitolitik parchalay boshlaydi, buning natijasida ona qoni bilan to'lgan bo'shliqlar (lakunalar) paydo bo'ladi. Lakunalar trofoblast hujayralaridan hosil bo'lgan to'siqchalar bilan bo'lingan bo'lib, bu to'siqchalar *birlamchi so'rg'ichlar* hisoblanadi. Embriogenezning 12-13-kunlari birlamchi so'rg'ichlarga embriondan tashqari mezoderma o'sib kirib, homila pufagining barcha yuzasida bir tekis joylashgan *ikkilamchi so'rg'ichlarni* hosil bo'lishiga olib keladi. Shu paytdan boshlab so'rg'ichli parda – *xorion* hosil bo'ladi. Xorion so'rg'ichlarining keyingi taqdiri uning turli yuzalarida turlicha bo'ladi. Xorionning detsidual qavatning kapsulyar qismiga (*decidua capsularis*) qaragan qismida so'rg'ichlar aks taraqqiyotga uchrab, yo'qolib ketadi.

Bu qism silliq xorion (*chorion levae*) deb ataladi. Xorionning bazal qismiga (*decidua basalis*) va miometriyga qaragan qismida so'rg'ichlar esa, aksincha, shoxlanib yiriklashadi. Xorionning bu qismi so'rg'ichli xorion (*chorion frondosum*) deb atalib, yo'ldoshning homila qismini hosil qiladi. Rivojlanishning 3-haftasidan boshlab so'rg'ichli xorionda qon tomirlari tutuvchi uchlamchi so'rg'ichlar paydo bo'ladi. Bu davr *platsentatsiya* deb ataladi. Detsidual qobiqning bazal qismiga qaragan so'rg'ichlar nafaqat xorial mezodermadan hosil bo'lgan qon tomirlaridan, balki allantoinning qon tomirlaridan ham qon bilan ta'minlanadi. Kindik qon tomirlari shoxlarini mahalliy qon tomir to'ri bilan tutashishi homilada yurak urishini boshlanishiga to'g'ri keladi (rivojlanishning 21-kuni). Uchlamchi so'rg'ichlarda embrional qon aylanishi boshlanadi. Homiladorlikning 10-haftasida xorion so'rg'ichlarida qon tomirlarining shakllanishi (vaskulyarizatsiya) tugaydi. Ushbu davrga kelib *platsentar to'siq* hosil bo'ladi.

Uchlamchi so'rg'ichlar hosil bo'lgandan so'ng *kotiledonlar davri* boshlanadi. Kotiledon – shakllangan yo'ldoshning struktur va funksional birligi bo'lib, u homila qon tomirlarini tutuvchi o'zak so'rg'ichdan va undan tarmoqlanib chiquvchi birlamchi va ikkilamchi shoxlardan iborat. Bu shoxlarni rivojlanishni boshida hosil bo'ladigan birlamchi va ikkilamchi so'rg'ichlar bilan adashtirishmaslik kerak. Bu shoxlar o'zida qon kapillyarlarini tutadigan uchlamchi so'rg'ichlarning tarmoqlaridir. Har bir kotiledon ona qoni bilan to'lgan bo'shliqlarda (lakunalarda) yotadi. Lakunalar bevorini bazal tushib ketuvchi qavatning to'siqlari – septalar hosil qiladi. Odam yo'ldoshi ellipssimon disk shaklida bo'ladi, shuning uchun kotiledonlarnig o'lchamlari va taraqqiyot darajasi diskning turli qismlarida turlicha bo'ladi. Disk markazida yirik, yaxshi rivojlangan kotiledonlar joylashib, oraliq qismlarida kichik, chekka qismlarida esa yaxshi rivojlanmagan (rudimentar) kotiledonlar bo'ladi. Yo'ldoshda kotiledonlarning umumiy soni 200dan oshadi. Homiladorlikni

birinchi yarmiga (140 kun) kelib platsentada 10–12 katta, 40–50 ta kichik va 150 ta rudimentar kotiledonlar shakllangan bo'ladi. Homiladorlikning 4-oyida platsentaning asosiy tuzilmalarining shakllanishi tugallanadi.

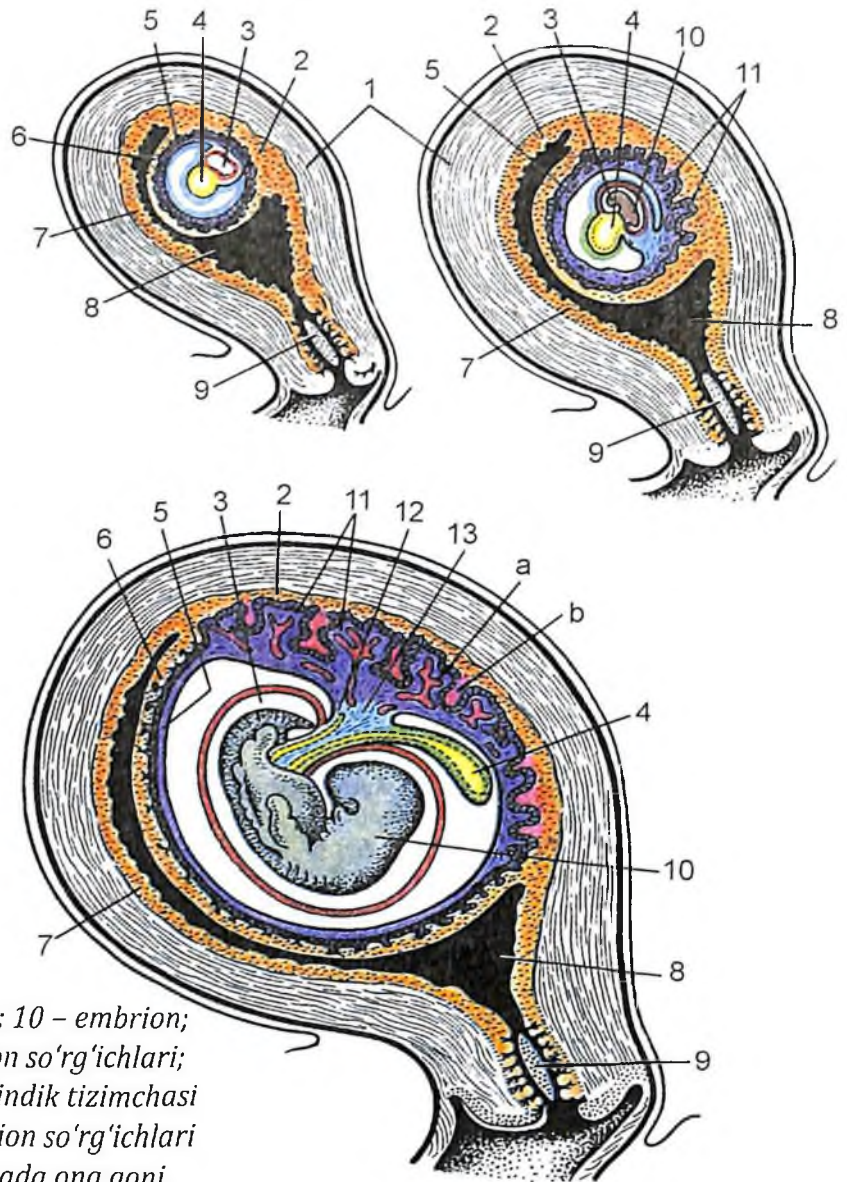
Odam yo'ldoshi (platsenta), boshqa sut emizuvchilarning yo'ldoshlaridan (epiteliokorial, desmoxorial, vazoxorial platsentalardan) farq qilib, diskoidal *gemoxorial platsentalar* turiga kiradi. Gemoxorial yo'ldoshda xorion so'rg'ichlari bevosita ona qoni bilan aloqada bo'ladi. Odamdanda tashqari bu turdagi yo'ldosh faqat primatlarda (maymunlarda) uchraydi.

Odam yetuk yo'ldoshining shakli yumaloq, diametri 15–20 sm, qalinligi 3 sm, og'irligi 500 g atrofida bo'ladi. Yo'ldoshning joylanishi bachadon devorining tuxum hujayrasi bilan implantatsiya qilingan yeriga bog'liq. U ko'pincha bachadonning ol-

20.9-rasm.

Homiladorlikning turli davrlarida bachadonda homila va uning pardalarining joylashishi (sxema).

- 1 – bachadon miometrii; 2 – bazal tushib ketuvchi qobiq (*decidua basalis*); 3 – amnion bo'shlig'i; 4 – sariqlik qopi; 5 – ekstraembrional selom (xorion bo'shlig'i); 6 – sumkali (kapsulyar) tushib ketuvchi qobiq (*decidua capsularis*); 7 – pariyetal tushib ketuvchi qobiq (*decidua parietalis*); 8 – bachadon bo'shlig'i; 9 – bachadon bo'yni; 10 – embrion; 11 – uchlamchi xorion so'rg'ichlari; 12 – allantois; 13 – kindik tizimchasi mezenximasi; a – xorion so'rg'ichlari tomirlari; b – lakunada ona qoni.

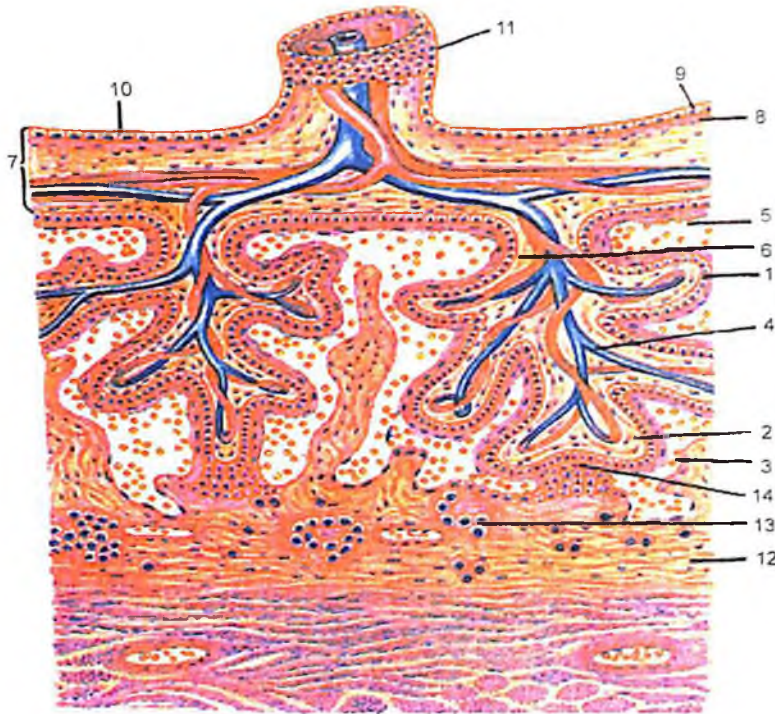


dingi va orqa devorida va kamdan-kam yuqori devorida joylashadi. Ayrim hollarda, yo'ldosh bachadonning ichki bo'yin teshigini yopgan holda joylashishi ham mumkin. Yo'ldoshda shartli ravishda ikki qism – *homila qismi* va *ona qismi* ajratiladi.

Yo'ldoshning homila qismi so'rg'ichli xorion va uni qoplab turgan amnion pardalarining yo'ldosh qismidan iborat. Yo'ldoshning homila qismi tarkibidagi amnion parda avval bir qavatli yassi, keyinchalik esa silindrsimon epiteliydan tashkil topgan bo'lib, amniotik suyuqlik ishlab chiqarishda muhim rol o'ynaydi. So'rg'ichlarning ustki yuzasi simplastotrofoblast (sintsitotrofoblast) va sitotrofoblastlardan tashkil topgan trofoblastik epiteliy bilan qoplangan. Epiteliy bazal membranada yotadi, uning tagida esa biriktiruvchi to'qimali stroma bo'ladi. So'rg'ichli xorionda kapillyarlar trofoblastning bazal membranasiga yaqinroq joylashgan bo'lib yuza kapillyarlar to'rini hosil qiladi. Stromaning hujayra elementlari orasida makrofaglar (Xofbauer hujayralari) uchraydi. mavjud. So'rg'ichlarning uchidan detsidual to'qima tomonga qarab, detsidual qobiqning yuza kompakt plastinkasi bilan aloqa qiluvchi sitotrofoblast hujayralaridan iborat bo'lgan hujayra ustunlari yo'nalgan. Aloqa sohasida koagulyatsion nekroz (Nitabux qatlami) shakllanadi. Keyinchalik, sitotrofoblast hujayralari endometriyning g'ovak qavatiga, miometriyga va bachadonning qon tomirlari devorlariga kirib boradi. Homiladorlikning 6-haftasida sitotrofoblastni spiral arteriyalar devoriga botib kirishi qon tomirlari bo'shlig'ini ochilishiga va ona qonini xorionning so'rg'ichlari orasida aylanishiga olib keladi. Ona to'qimasi bilan chambarchas bog'langan so'rg'ichlar langar yoki biriktiruvchi so'rg'ichlar deb ataladi.

Homiladorlikning davrlariga qarab so'rg'ichlarni qoplab turuvchi trofoblastik (xorial) epiteliy o'zgarishlarga uchraydi. Dastlab u tashqi sinsitotrofoblast (simplastotrofoblast) va ichki sitotrofoblast (Langhans) qavatlaridan iborat. Sintsitotrofoblastlar sitotrofoblastlarning ko'payib, keyin bir-biriga qo'shilishidan hosil bo'lgan ko'p yadroli, poliploid tuzilmalardir. Ularning sitoplazmasida juda ko'p (60 ga yaqin) proteolitik va oksidlanish fermentlari (ATF-aza, oksidaza, esteraza va boshqalar) mavjud. Bundan tashqari, ko'p miqdorda pinotsitoz pufakchalari, lizosomalar va boshqa organellalar bo'ladi. Homiladorlikning 9–10-haftalarida simplastotrofoblast plazmolemmasining yuzasida xuddi ichak epiteliysidagi kabi batartib joylashgan mikrovorsinkalarni ko'rish mumkin. Bularning bari xorial epiteliyning homila bilan ona o'rtasidagi gazlar va moddalar almashinuvida eng faol o'rin tutishini ko'rsatadi. Homiladorlikning ikkinchi oyidan boshlab sitotrofoblast ingichkalashib, deyarli yo'q bo'ladi, sinsitotrofoblast esa qalinlashadi. Homiladorlikning ikkinchi yarmida, ayniqsa homiladorlikning oxirida simplastotrofoblast juda ingichkalashadi, uning yuzasini plazmaning quyulishi va trofoblastlarning yemirilishi natijasida hosil bo'lgan fibringa o'xshash (Langhans fibrinoidi) modda qoplaydi.

Yo'ldoshning ona qismi. Yo'ldoshning ona qismiga yo'ldosh to'siqlari – septalar, lakunalar va bazal plastinka kiradi. Bazal plastinka hujayralari asosan detsidual (tushib ketuvchi) hujayralaridan iborat bo'lganligi uchun bu qavat detsidual parda deyiladi. Detsidual hujayralar biriktiruvchi to'qima hujayralaridan hosil bo'ladi,



20.10-rasm.
 Yo'ldoshning tuzilishi
 (sxema).
 1 - sitotrofoblast; 2 -
 so'rg'ich biriktiruvchi
 to'qimasi; 3 - lakuna-
 dagi ona qoni; 4 - kin-
 dik venasi; 5 - sintsi-
 totrofoblast; 6 - o'zak
 so'rg'ich stromasi; 7 -
 yo'ldoshning homila
 qismi; 8 - amnion
 parda; 9, 10 - amnio-
 tik epiteliy; 11 - kindik
 tizimchasi; 12 - bazal
 plastinka; 13 - detsi-
 dual hujayralar; 14 -
 langar so'rg'ichlar.

hujayralar oval shaklida, yadrosi dumaloq yoki ovalsimon, glikogenga, lipidlarga, vitaminlarga boy bo'ladi, trofik, ximoya vazifalarini o'taydi (20.10-rasm).

Bazal plastinka yo'ldosh diskining chekka qismlarida silliq xorion bilan birlashib ketadi va ona qonining yo'ldosh lakunalaridan chiqib ketishiga yo'l qo'ymaydigan *biriktiruvchi plastinkani* hosil qiladi. So'rg'ich sitotrofoblastlaridan ayrimlari bazal plastinkaga (tushib ketuvchi qobiqning bazal qismi) va septalarga o'tib qoladi, ular periferik sitotrofoblastlar deyiladi. Periferik sitotrofoblastlar o'zak so'rg'ichlarning ona qismi bilan bog'lanishida muhim rol o'ynaydi. Bu hujayralar detsidual hujayralarga nisbatan bazofilroq bo'yaladi. Homiladorlikni ikkinchi yarmida va oxirida bazal plastinkada va septalarda ham xuddi so'rg'ichlardagiga o'xshash fibrinoid (Rar fibrinoidi) paydo bo'ladi. Fibrinoidlar ona va homila orasidagi immunologik to'qnashuvlarni oldini olishda qatnashadi deb hisoblanadi.

Yo'ldoshda oqayotgan ona qoni fiziologik sharoitlarda hech qachon homila qoni bilan aralashmaydi. Bunda xorion so'rg'ichlari bilan homila qoni orasidagi to'siq (*platsentar yoki gemoxorial to'siq*) muhim ahamiyatga ega. Platsentar to'siq (ona qoni - homila qoni) quyidagilarni o'z ichiga oladi:

sintsitotrofoblast → sitotrofoblast → trofoblastning bazal membranasi, so'rg'ichning biriktiruvchi to'qimasi → homila kapillyari devoridagi bazal membrana → homila kapillyarining endoteliysi.

Xorion ona hujayralarning o'tishiga yo'l qo'ymay, homilani ona immun tizimining ta'siridan himoya qiladi. Yo'ldosh lakunalarida qon sekin aylanadi. To'liq shakllangan platsentaning lakunalarini minutiga 4 marta almashinib turuvchi 150 ml atrofidagi ona qonini o'zida tutadi. So'rg'ichlarning umumiy yuzasi 14 m² atrofida bo'lib, ona

bilan homila o'rtasida modda almashinuvini yuqori darajada ta'minlaydi.

Homiladorlikning uchinchi oyi oxirida platsentaning shakllanishi to'la tugaydi. Platsenta oziqlantirishni, to'qimalarni kislorod bilan ta'minlashni, o'sishni, ushbu davrda shakllangan homila a'zolarini boshqarish va himoya qilishni ta'minlaydi.

Platsentaning asosiy vazifalari: 1) nafas olish; 2) ozuqa moddalari, suv, elektrolitlar va immunoglobulinlar transporti; 3) ayiruv; 4) endokrin; 5) miometrium qisqarishini tartibga solish.

Homilaning *nafas olishi* ona qonidagi gemoglobinga bog'langan kislorod hisobiga ta'minlanadi, bu kislorod platsenta orqali diffuz yo'l bilan homila qoniga o'tadi va u yerda fetal gemoglobin (HbF) bilan birikadi. Homilaning qonidagi fetal gemoglobin bilan birikkan CO₂ platsenta orqali diffuziyalanib onaning qoniga o'tadi va u yerda ona gemoglobini bilan bog'lanadi.

Homila rivojlanishi uchun zarur bo'lgan barcha ozuqa vositalari (glyukoza, aminokislotalar, yog' kislotalari, nukleotidlar, vitaminlar, mineral moddalar) ona qonidan platsenta orqali homila qoniga, aksincha, homilaning qonidan onaning qoniga homiladagi modda almashinuvidan keyin hosil bo'lgan va chiqarib yuborilishi kerak bo'lgan moddalar o'tadi (*ekskretor vazifasi*). Elektrolitlar va suvlar yo'ldosh orqali diffuziya va pinotsitoz orqali o'tadi.

Immunoglobulin transportida simplastotrofoblastning pinotsitoz vezikulalari (pufakchalari) ishtirok etadi. Homila qoniga tushgan immunoglobulin, unda passiv ravishda, ona organizmining xastaliklarida o'tishi mumkin bo'lgan bakterial antigenlarning ta'siriga qarshi immunitetni shakllantiradi. Tug'ilgandan so'ng, onalik immunoglobulini parchalanadi va bola tanasida antigenlarning ta'siri ostida sintezlangan yangi immunoglobulin bilan almashadi. Yo'ldosh orqali amniotik suyuqlikka IgG, IgA kiradi.

Platsentaning *endokrin funksiyasi* eng muhimlaridan biri hisoblanadi, chunki platsenta homiladorlik davrida homila va ona organizmini o'zaro ta'sirini ta'minlaydigan bir qator gormonlarni sintez qiladi va ajratadi. Platsentar gormonlarni ishlab chiqaruvchi joy bo'lib sitotrofoblast, ayniqsa, simplastotrofoblast va detsidual hujayralar hisoblanadi.

Birinчилardan bo'lib platsenta *xorionik gonadotropinni* sintez qiladi. Uning konsentratsiyasi homiladorlikning 2-3-haftalari davomida tez ko'tarilib boradi va homiladorlikning 8-10-haftalarida maksimumga etadi. Vaholanki uning miqdori homilaning qonida ona qoniga nisbatan 10-20 barobar ko'p. Gormon gipofiz bezining adrenokortikotrop gormoni (AKTG) hosil bo'lishini rag'batlantiradi, kortikosteroidlar sekretsiasini kuchaytiradi.

Homiladorlikni rivojlanishida gipofizning prolaktin va lyuteotrop gormonlari faolligiga ega bo'lgan *platsentar laktogen* katta rol o'ynaydi. Homiladorlikning dastlabki 3 oyligida tuxumdonning sariq tanasida steroidogenezni qo'llab-quvvatlaydi, shuningdek uglevodlar va oqsillarning metabolizmida ishtirok etadi. Uning ona qonidagi konsentratsiyasi homiladorlikning 3-4 oyligida asta-sekin o'sib boradi va homiladorlikning 9-oyida maksimal darajaga yetadi. Bu gormon ona va homila gipofizi prolaktini bilan birgalikda o'pka surfaktantini ishlab

chiqarishda va fetoplatsentar osmoregulyatsiyada muayyan rol o'ynaydi. Uning yuqori konsentratsiyasi homila atrofidagi suvlarda (ona qonidagiga nisbatan 10–100 marta ko'p) aniqlanadi.

Xorionda va detsidual qobiqda *progesteron* va *pregnandiol* sintezlanadi. Progesteron (avval tuxumdonning sariq tanasida 5–6-haftadan boshlab platsentada ishlab chiqariladi) bachadonning qisqarishlarini pasaytiradi, uni o'sishini rag'batlantiradi va homila tushib ketishini oldini oluvchi immunosupressiv ta'sir ko'rsatadi. Ona organizmida progesteronning 3/4 qismi metabolizmga uchraydi va estrogenga aylanadi, bir qismi esa siydik bilan chiqarib yuboriladi.

Estrogenlar (estradiol, estron, estriol) homiladorlikning o'rtasida platsenta (xorion) so'rg'ichlarining simplastrofoblastlarida ishlab chiqariladi va homiladorlikning oxirida esa ularning faoliyati 10 barobarga oshadi. Ular bachadonning giperplaziyasi va gipertrofiyasiga sabab bo'ladi. Bundan tashqari, yo'ldoshda melanotsitlarni stimullovchi va adrenokortikotrop gormonlar, somatostatin va boshqalar sintezlanadi.

Tug'ish jarayonida gistamin va serotonin katexolaminlar (noradrenalin, epinefrin) bilan birga bachadonning silliq mushak hujayralarini (SMH) faolligini oshiradi. Homiladorlikning oxiriga kelib aminoksidazalar (gistaminaza va boshqalar) faolligining keskin pasayishi (2 marta) sababli ularning konsentratsiyasi sezilarli darajada oshadi. Tug'ish jarayonining zaifligida aminooksidazalarning masalan, gistaminazaning faolligi (5 marta) ko'payishi kuzatiladi.

Oddiy platsenta oqsillar uchun mutlaq to'siq bo'la olmaydi. Xususan, homiladorlikning uchinchi oyi oxirida fetoprotein homila qonidan kam miqdorda (taxminan 10%) ona qoniga o'tadi, ammo ona organizmi bu antigenga qarshi javob bermaydi, chunki homiladorlik vaqtida ona limfotsitlarining sitotoksikligi kamayadi.

Platsenta bir qator ona hujayralari va sitotoksik antitanalarni homilaga o'tishining oldini oladi. Bunda asosiy rolni trofoblast qisman shikastlanganda uni qoplab oladigan fibrinoid o'ynaydi. Bu holat platsentar va homila antigenlarini so'rg'ichlararo bo'shliqqa o'tishiga to'sqinlik qiladi, shuningdek, embrionni ona tomonidan hujayraviy va gumoral «hujum qilish»ni zaiflashtiradi.

Shunday qilib, odam embrioni rivojlanishi dastlabki bosqichlarining asosiy xususiyatlari quyidagilar: 1) asinxron tipdagi to'liq parchalanish va «oqish» va «qoramtir» blastomerlarning shakllanishi; 2) embriondan tashqari a'zolari erta shakllanishi; 3) amniotik pufakchani erta hosil bo'lishi; 4) gastrulyatsiya bosqichida ikkita mexanizmning borligi – delaminatsiya va immigratsiya hamda bu bosqichlarda vaqtinchalik a'zolari rivojlanishi; 5) implantatsiyaning interstitsial turi; 6) amnion, xorion, platsentaning kuchli rivojlanishi va sariqlik qopiini hamda alantoisni kuchsiz rivojlanishi.

Ona-platsenta-homila tizimi

Ona-homila tizimi homiladorlik davrida yuzaga keladi va ona organizmi va homila organizmini hamda ularni bog'lab turuvchi yo'ldoshni o'z ichiga oladi.

Onaning boshqaruvchi neyroendokrin mexanizmlari homiladorlikning saqlanishini, homila talablaridan kelib chiqib yurak, qon tomirlari, qon yaratuvchi a'zolar, jigar va boshqa a'zolar faoliyatini hamda moddalar va gazlar almashinuvini optimal darajasini ta'minlaydi.

Homila organizmining retseptor mexanizmlari ona yoki o'z organizmi gomeostazidagi o'zgarishlar haqida signallarni qabul qiladi. Ular homilaning kindik arteriyasi va venalari devorlarida, jigar venalarining quyilish joylarida, terisi va ichaklarida aniqlangan. Ushbu retseptorlarni qitiqlanishi homilaning yurak urish tezligini, tomirlaridagi qon oqimi tezligini, qondagi qand miqdorini va boshqalarni o'zgarishiga olib keladi.

Ona-homila tizimida aloqani ta'minlashda platsenta muhim rol o'ynaydi, u na faqat to'plash, balki homila rivojlanishi uchun zarur bo'lgan moddalarni sintez qilishga ham qodir. Platsenta endokrin funksiyani bajaradi va bir qator gormonlar ishlab chiqaradi: progesteron, estrogen, xorionik gonadotropin (XG), platsentar laktogen va h.k. Platsenta orqali ona va homila o'rtasida gumoral va nerv aloqalari amalga oshiriladi.

Homila qobiqlari va amniotik suyuqlik orqali ham gumoral va nerv aloqalari mavjud. Gumoral aloqa kanali – eng keng tarqalgan va ko'p qirralidir. U orqali kislorod va karbonad angidrid, oqsillar, uglevodlar, vitaminlar, elektrolitlar, gormonlar, antitanalar va boshqalar keladi. Odatda yot moddalar ona organizmidan yo'ldosh orqali o'tmaydi. Ular faqat patologik holatlarda, ya'ni platsentaning to'siq (baryer) funksiyasi buzilganida kirishi mumkin. Gumoral aloqalarning muhim tarkibiy qismi ona-homila tizimida immun gomeostazni saqlab turishni ta'minlovchi immunologik aloqalardir.

Ona va homila organizmlari genetik jihatdan begona bo'lsa-da, odatda ular orasida immunologik kelishmovchiliklar yuzaga kelmaydi. Bu quyidagi bir qator mexanizmlar bilan ta'minlanadi: 1) simplastotrofoblast tomonidan sintez qilingan oqsillar ona organizmidagi immun javobni to'xtatib turadi; 2) simplastotrofoblast yuzasida yuqori konsentratsiyada joylashgan xorionik gonadotropin va platsentar laktogen immun supressor (pasaytiruvchi) ta'sir ko'rsatadi; 3) limfotsitlar kabi platsentaning manfiy zaryadlangan peritsellulyar fibrinoid glikoproteidlari o'ziga xos niqob hosil qilib, ona immun hujayralarini chalg'itadi; 4) trofoblastning proteolitik xususiyatlari begona oqsillarni inaktivatsiyalashga yordam beradi.

Ona-homila tizimini shakllanish jarayonida homila rivojlanishi uchun optimal sharoitlarni yaratishga qaratilgan ikkita tizim o'rtasidagi o'zaro munosabatlarni o'rnatish uchun eng muhim bo'lgan bir qator qaltis davrlar mavjud.

Rivojlanishning qaltis davrlari

Ontogenez paytida, ayniqsa embriogenezda, rivojlanayotgan jinsiy hujayralar va embrionning yuqori sezgirlik davrlari bor. Qaltis davrlarda shikastlovchi ekzogen omillardan kimyoviy moddalar, jumladan ko'plab dorilar, ionlovchi nurlanish (ma-

salan, diagnostik dozalarda rentgen nurlari), gipoksiya, ochlik, narkotiklar, alkol, nikotin, viruslar va boshqalar bo'lishi mumkin.

Odam ontogenezida rivojlanishning quyidagi qaltis davrlari tafovut qilinadi: 1) jinsiy hujayralarning rivojlanishi – ovogenez va spermatogenez; 2) urug'lanish; 3) implantatsiya (embrionogenezning 7–8-kunlari); 4) neyruyatsiya, to'qimalar va a'zolar kurtagining rivojlanishi, platsentaning shakllanishi (rivojlanishning 3–8-haftalari); 5) bosh miyaning kuchli o'sish bosqichi (15–20-hafta); 6) tananing asosiy funksional tizimlarini shakllanishi va jinsiy a'zolari differentsiatsiyasi (20–24-hafta); 7) tug'ilish; 8) neonatal davr (1 yoshgacha); 9) balog'at yoshi (11–16 yosh).

Odamning rivojlanish nuqsonlarini tashxislash usullari va profilaktikasi

Odamning rivojlanish nuqsonlarini tashxislash uchun zamonaviy tibbiyotda bir qator usullar (noinvaziv va invaziv) mavjud. Barcha homilador ayollarni (16–24 va 32–36-haftalarda) ultratovush tekshiruvidan o'tkazish, homila va uning a'zolaridagi bir qator rivojlanish nuqsonlarini aniqlash imkonini beradi.

Amniotsentez – invaziv usul bo'lib, tekshirish uchun onaning qorin devori orqali (odatda homiladorlikning 16-haftasida) amniotik suyuqlikni olish hisoblanadi. Keyinchalik amniotik suyuqlik hujayralarining xromosomalari tahlili va boshqa tahlillar olib boriladi.

Homila rivojlanishi nuqsonlarini tashxislashning boshqa usullari ham mavjud. Ammo tibbiy embriologiyaning asosiy vazifasi ular rivojlanishining oldini olishdir. Shu maqsadda genetik maslahat va turmush qurayotgan juftlarni tibbiy ko'rikdan o'tkazib tanlash usullari ishlab chiqilmoqda.

Spermatozoidlarni kriokonservatsiya qilish usuli spermatozoidlarni urug'lantirish qobiliyatini uzoq muddatli saqlab qolishga imkon beradi. Bu usul erkaklar jinsiy hujayralarini radiatsiya, jarohatlar va boshqa xavflar bilan bog'liq holatlardan saqlab qolish uchun qo'llaniladi.

Sun'iy urug'lantirish va embrionni ko'chirish usuli (ekstrakorporal urug'lantirish) erkak va ayolning bepustlik holatini davolash uchun qo'llaniladi. Ayollar jinsiy hujayralarini olish uchun laparoskopiyadan foydalaniladi. Maxsus igna yordamida tuxumdonning qobig'i follikula pufakchasi joylashgan sohadan teshiladi, ovotsit so'rib olinadi va keyinchalik spermatozoidlar bilan urug'lantiriladi. Keyinchalik, zigotani 2-4-8 blastomerlar bosqichigacha o'stirish va embrionni bachadonga o'tkazish uni ona organizmi sharoitida rivojlanishini ta'minlaydi. Ba'zi holatlarda, ma'lum bir juftning jinsiy hujayralaridan olingan embrion ularga butunlay begona bo'lgan (surrogat) ayolning bachadoniga ham o'tkazilishi mumkin.

Embrionning rivojlanishida bachadon ichidagi o'limni yoki patologik turda rivojlanishni keskin oshib ketishi xavfi bo'lgan qaltis davrlar mavjudligini bilish muhimdir. Embriogenez jarayonlarining asosiy qonuniyatlarini bilish tibbiy embriologiyada bir qator muammolarni hal qilishga (homila rivojlanish nuqsonlarini oldini olish, bepustlikni davolash) hamda homila va chaqaloqlar o'limini oldini olish bo'yicha bir qator tadbirlarni amalga oshirishga imkon beradi.

FOYDALANILGAN ADABIYOTLAR

1. Zufarov K.A. Gistologiya: darslik – Toshkent, 2005 й.
2. Гистология: Учебник /Под ред. Афанасева Ю.И., Юриной Н.А. – Москва: Медицина, 2012 г.
3. Tursunov E.A. Gistologiya: oquv qollanma, I qism – Toshkent, 2010 у.
4. Tursunov E.A. Gistologiya: oquv qollanma, II qism – Toshkent, 2011 у.
5. Оғиз бўшлиғи гистологияси ва эмбриологияси бўйича атлас (ўқув қўлланма) /А.Ю.Юлдашев, С.Муртазаев, М.Х.Рахматова, Л.С.Князева, Тошкент, 2018 й.
6. Жункейра Л.К., Карнейро Ж. Гистология: учебное пособие, атлас. – перевод с англ. под ред. Быкова В.Л.– М. ГЕОТАР-Медиа, 2009 г.
7. Улумбеков Э.А. и Челышев Ю.А. Гистология, эмбриология, цитология: учебник/Под ред. 3-изд., перераб. и доп. – М.: «ГЭОТАР-Медиа», 2009 г.
8. Кузнецов С.Л., Мушкамбаров Н.Н. – Гистология, цитология и эмбриология – М.: ООО «Медицинское информационное агентство», 2007 г.
9. Кузнецов С.Л., Мушкамбаров Н.Н., Горячкина В.Л. – Атлас по гистологии, цитологии и эмбриологии. – М.: МИА, 2010 г.
10. Юшканцева С.И., Быков В.Л. – Гистология, цитология и эмбриология. Краткий атлас – Санкт-Петербург, 2007 г. .
11. Ross M.H., Palwina W. Histology: Text and Atlas. 7-th ed -2016.
12. Jungueira L.C., Carneiro J. Basic Histology: Text and Atlas, 13-th ed.-2013.
13. Gartner L.P, Hiatt J.M. Color Textbook of Histology, 3th ed., The Mc Graw-Hill Companies, 2006, 592 p., 446 Ill.
14. Young B., Lowe J.S., Stevens A., Heath J.W. Wheater’s Functional Histology: A Text and Colour Atlas, 5th ed., 2006

Tibbiyot oliy o'quv yurtlari uchun darslik

**Q.R.TO'XTAYEV, F.X.AZIZOVA, M.A.ABDURAHMONOV,
E.A.TURSUNOV, K.I.RASULEV, M.X.RAHMATOVA**

GISTOLOGIYA, SITOLOGIYA VA EMBRIOLOGIYA

Nashriyot muharriri — **Sherzod SAYDALIYEV**

Musahhih — **Maftuna YUSUPOVA**

Texnik muharrir — **Abduroziq ISMATOV**

Dizayner — **Anvar SOLIYEV**

"HILOL MEDIA" NASHRIYOTI

5497



Murojaat uchun telefon:

+998-90-174-01-64

Bosishga berildi 16.01.2020 y. Bosishga ruxsat etildi 06.01.2022 y.
Bichimi 70x100 1/16. Cambria garniturası. Ofset bosma usulida silliq qog'ozga
bosildi. Hisob bosma tabog'i 48.94 b.t. Nashriyot bosma tabog'i 59.7 b.t.

Adadi 1500 dona. Buyurtma №01.

Bahosi shartnoma asosida.

"Hilol Media" MChJ matbaa bo'limida chop etildi.

Korxonա manzili: Toshkent shahri, Uchtepa tumani, Sharaf va To'qimachi
ko'chalari kesishuvi.

Gistologiya, sitologiya va embriologiya fundamental tibbiyotning eng muhim fanlaridan biri hisoblanadi. Tibbiyotning fundamental fanlaridan, xususan, gistologiya va embriologiyadan chuqur bilimga ega bo'lmay turib, zamon talablariga javob beruvchi umumiy amaliyot shifokori bo'lib yetishishni tasavvur ham qilish qiyin. Ustozimiz, akademik K.A.Zufarov tayyorlagan "Gistologiya" darsligining oxirgi nashri (1991-yil) chiqqanidan buyon oradan chorak asrdan oshiqroq vaqt o'tdi. Dinamik rivojlanuvchi fan bo'lgan gistologiya va embriologiya shu davr mobaynida ko'pgina yangi dalillar bilan boyidi. Zamonaviy tibbiyotning oxirgi o'n yilliklarda erishgan muvaffaqiyatlari (o'zak hujayralarni ajratib olish va amaliyotda qo'llash, transplantatsiya uchun to'qimalar yetishtirish, ekstrakorporal urug'lantirish usullarini takomillashtirish, o'smalarni immunogistokimyoviy tashxislash usullari va hokazolar) ko'p jihatdan, gistologiya, sitologiya va embriologiya fani yutuqlarining mahsulidir.

